This is a digital copy of a book that was preserved for generations on library shelves before it was carefully scanned by Google as part of a project to make the world's books discoverable online.

It has survived long enough for the copyright to expire and the book to enter the public domain. A public domain book is one that was never subject to copyright or whose legal copyright term has expired. Whether a book is in the public domain may vary country to country. Public domain books are our gateways to the past, representing a wealth of history, culture and knowledge that's often difficult to discover.

Marks, notations and other marginalia present in the original volume will appear in this file - a reminder of this book's long journey from the publisher to a library and finally to you.

Usage guidelines

Google is proud to partner with libraries to digitize public domain materials and make them widely accessible. Public domain books belong to the public and we are merely their custodians. Nevertheless, this work is expensive, so in order to keep providing this resource, we have taken steps to prevent abuse by commercial parties, including placing technical restrictions on automated querying.

We also ask that you:

+ *Make non-commercial use of the files* We designed Google Book Search for use by individuals, and we request that you use these files for personal, non-commercial purposes.

+ *Refrain from automated querying* Do not send automated queries of any sort to Google's system: If you are conducting research on machine translation, optical character recognition or other areas where access to a large amount of text is helpful, please contact us. We encourage the use of public domain materials for these purposes and may be able to help.

+ *Maintain attribution* The Google "watermark" you see on each file is essential for informing people about this project and helping them find additional materials through Google Book Search. Please do not remove it.

+ *Keep it legal* Whatever your use, remember that you are responsible for ensuring that what you are doing is legal. Do not assume that just because we believe a book is in the public domain for users in the United States, that the work is also in the public domain for users in other countries. Whether a book is still in copyright varies from country to country, and we can't offer guidance on whether any specific use of any specific book is allowed. Please do not assume that a book's appearance in Google Book Search means it can be used in any manner anywhere in the world. Copyright infringement liability can be quite severe.

About Google Book Search

Google's mission is to organize the world's information and to make it universally accessible and useful. Google Book Search helps readers discover the world's books while helping authors and publishers reach new audiences. You can search through the full text of this book on the web at `http://books.google.com/`

UC-NRLF
B 3 732 625

UNIVERSITY OF CALIFORNIA
MEDICAL CENTER LIBRARY
SAN FRANCISCO



University of California
LIBRARY
Medical Department
2726

DEUTSCHE ZEITSCHRIFT

FÜR

CHIRURGIE.

HERAUSGEGEBEN

VON

Prof. ALBERT in Wien, Prof. v BERGMANN in Berlin, Prof. BRAUN in Göttingen, Prof. F. BUSCH in Berlin, Prof. DOUTRELEPONT in Bonn, Prof. v. EISELSBERG in Königsberg. Dr. G. FISCHER in Hannover, Prof. GUSSENBAUER in Wien, Prof. HEINEKE in Erlangen, Prof. HELFERICH in Greifswald, Prof. KOCHER in Bern, Prof. KÖNIG in Berlin, Prof. KRÖNLEIN in Zürich, Prof. KÜSTER in Marburg, Dr. C. LAUENSTEIN in Hamburg, Prof. MADELUNG in Strassburg i. E., Dr. NEUDÖRFER in Wien, Prof. RIEDEL in Jena, Prof. E. ROSE in Berlin, Prof. RYDYGIER in Krakau, Prof. SCHEDE in Bonn, Prof. SCHÖNBORN in Würzburg, Prof. A. SOCIN in Basel, Prof. SONNENBURG in Berlin, Prof. TRENDELENBURG in Leipzig.

REDIGIRT

VON

Prof. Dr. E. ROSE
in Berlin

und

Prof. Dr. H. HELFERICH
in Greifswald.

Fünfundvierzigster Band.

Mit 51 Abbildungen im Text und 7 Tafeln.

LEIPZIG,
VERLAG VON F. C. W. VOGEL.
1897.

LIBRARY
SCHOOL

Inhalt des fünfundvierzigsten Bandes.

Erstes und Zweites (Doppel-) Heft

ausgegeben am 13. Juli 1897.

Seite

I. Beiträge zum Milzechinococcus. Von Dr. H. Thomson (Odessa)

II. Aus der I. chirurgischen Universitätsklinik des Hofrathes E. Albert in Wien.
Beiträge zur Kenntniss der Hernien des Processus vermiformis. Von Dr. Karl Ritter v. Hofmann, Operateur der Klinik 8

III. Ueber Hämatemesis als Symptom des Ileus. Von Privatdocenten Dr. A. Tietze, dirigirendem Arzte am Augusta-Hospital in Breslau 17

IV. Die Perimetrie des Handgelenkes. Von Dr. C. Hübscher, Arzt des orthopädischen Institutes in Basel. (Mit 2 Abbildgn. und 1 Tafel) 4

V. Experimentelle Studien über Wirbelverletzungen. Von Assistenzarzt Dr. v. Kryger in Erlangen 29

VI. Aus der chirurgischen Abtheilung des städtischen Krankenhauses am Urban. Director San.-Rath. Dr. W. Körte.
Ueber die Behandlung veralteter Empyeme durch ausgedehnte Rippenresection. Von Dr. Eugen Voswinkel, früherem Assistenzarzt des Krankenhauses 77

VII. Aus der chirurgischen Klinik in Upsala (Prof. K. G. Lennander).
Klinische Beiträge zur Kenntniss des Zusammenhanges zwischen Prostata und Testis. Von Björn Floderus, ehem. erster Assistent der Klinik 110

VIII. Aus der chir. Univ.-Klinik des Herrn Prof. Freih. v. Eiselsberg zu Königsberg.
Zur Casuistik der Ureterenimplantation in den Darm. Von Dr. P. Mathes, Volontärarzt 136

IX. Aus Prof. Gussenbauer's chirurgischer Klinik in Wien.
Enchondrom der Halswirbelsäule. Von Dr. Oskar Föderl, Assistenten obiger Klinik. (Mit 3 Abbildungen) 154

X. Beiträge zur Resection der tuberculösen Gelenke. Von Dr. Oscar Wolff, Assistenzarzt an der chirurgischen Abtheilung des Kölner Bürgerhospitals (Geheimrath Professor Bardenheuer). (Mit 1 Abbildung) 160

XI. Kleinere Mittheilung.
(Aus der Königlichen chirurgischen Klinik zu Königsberg.)
Zur Casuistik der subcutanen Nierenverletzungen. Von Dr. Franz, Assistenzarzt 1. Classe im Westpreussischen Feldartillerie-Regiment Nr. 16; commandirt zur Klinik 223

XII. Besprechung.
Chirurgia y Medicina operatoria por Diógenes Decoud; Profesor sustituto de Clinica quirúrgica (G. Meyer, Gotha) 230

Anzeigen literarischer Neuigkeiten (Edm. Rose) . . . 237

2826

Drittes und Viertes (Doppel-) Heft

ausgegeben am 17. September 1897.

Seite

XIII. Aus der chirurgischen Klinik des Hofrathes Prof. Albert in Wien. Riesenzellensarkom des Kreuzbeines. Von Dr. Heinrich Peham, Operateur an der Klinik 243

XIV. Aus dem städtischen Krankenhause Moabit zu Berlin, chirurg. Abtheilung des Prof. Dr. Sonnenburg. Beitrag zur Kenntniss der Blasenhernien. Von Dr. Hermes, Oberarzt 245

XV. Mittheilung aus der II. chirurgischen Klinik (Prof. E. Réczey) der königl. Universität in Budapest. Zur Kritik der Darmnaht. Von Dr. Paul Kuzmik, klinischer Adjunct. (Mit 25 Abbildungen) 301

XVI. Ueber die chirurgische Behandlung der Wandermilz. Von Dr. R. Stierlin, Primararzt in Sofia. (Mit 1 Abbildung) 382

XVII. Aus dem städtischen Krankenhause Moabit zu Berlin, chirurg. Abtheilung des Prof. Dr. Sonnenburg. Appendicitis und ihre Beziehungen zu den weiblichen Genitalorganen. Von Dr. Krüger. 401

XVIII. Aus der chirurgischen Klinik der Universität Greifswald (Prof. Helferich). Zur Kenntniss der Wirbelbrüche. Eine Studie über die klinische Diagnose des Sitzes einer Wirbelfractur aus den nervösen Ausfallserscheinungen von Dr. Trapp, Assistenzarzt I. Classe im Füsilier-Regiment von Gersdorff (hessischen) Nr. 80, commandirt zur Klinik. (Mit 1 Abbildung und Tafel II, III) 434

Anzeigen literarischer Neuigkeiten (Edm. Rose) . . . 451

Fünftes und Sechstes (Doppel-) Heft

ausgegeben am 12. November 1897.

XIX Aus dem pathologischen Institut (Geheimrath Marchand) und der chirurgischen Klinik (Geheimrath Küster) zu Marburg. Histologische Untersuchungen über die Einheilung von Pfropfungen nach Thiersch und Krause. Von Dr. Enderlen, Secundärarzt der Klinik und Privatdocent. (Mit 3 Abbildungen im Text und Tafel IV, V) 453

XX. Ileus. Von John B. Murphy. (Aus dem Englischen übersetzt von Alex Wiener in Chicago) 506

XXI. Aus dem Krankenhause Bergmannstrost zu Halle a/S. (Prof. Oberst). Beitrag zur Kenntniss der Fracturen am unteren Ende des Radius. Von Dr. Max Kahleyss. (Mit 9 Abbildungen im Text und Tafel VI, VII) 531

XXII. Aus der chirurgischen Abtheilung des Kölner Bürgerhospitales. Oberarzt: Geheimrath Prof. Dr. Bardenheuer. Zur Aetiologie und Therapie der Coxa vara. Von Dr. Josef Bayer. (Mit 6 Abbildungen) 562

XXIII. Ueber doppelseitiges Caput obstipum. Von Prof. Hildebrand . 584

I.

Beiträge zum Milzechinococcus.

Von

Dr. H. Thomson (Odessa).

Bekanntlich kommen Milzechinokokken sehr selten zur Beobachtung. Im vorigen Jahre erörterte Hahn [1]) an der Hand eines Falles, wo er mit Erfolg die Splenektomie ausgeführt hatte, diese Frage. Nach Trinkler kommen auf 2117 Fälle von Echinokokken 67 Milzechinokokken, von welchen letzten 36 mit 11 Todesfällen (= 30,6 Proc.) operativ in Angriff genommen waren. Hahn empfiehlt als Operationsverfahren die Incision, und nur in Fällen, wo das Einnähen nicht ausführbar, wie in seinem eigenen, und die Milz beweglich, atrophisch ist, die Splenektomie. Eine Enucleation der Echinococcusgeschwulst dürfte wohl immer mit Gefahren verbunden sein. Nach Trinkler (cf. Hahn) starben von 15 mit Incision Behandelten nur 2, nach Lederhose sind von 7 Splenektomirten 5 geheilt, wozu noch der Hahnsche Fall hinzukommt. In der an die Mittheilung von Hahn sich anknüpfenden Discussion empfiehlt Israel, den entleerten Echinococcussack zu versenken, resp. zu tamponiren. Am sichersten und ungefährlichsten ist zweifellos die Incision mit nachfolgendem Einnähen des Sackes in die Bauchwunde. Im Folgenden berichte ich über zwei Fälle von Echinococcus, von welchen der erste von Dr. E. Donat (Odessa) mit Splenektomie, der zweite von mir mit Incision und Einnähen behandelt wurde. Die Geschichte des ersten Falles stellte mir Dr. Donat freundlichst zur Verfügung, und lasse ich die Krankengeschichte, wie sie mir von ihm übergeben wurde, hier wörtlich folgen. An seinem Kranken hatte Dr. Donat schon im Jahre 1889 die Splenektomie ausgeführt, der Fall wurde bis jetzt aber noch nicht veröffentlicht.

I. Fall. Am 11. Juli 1889 liess sich die Chaja Koppel aus Nicolajeff in die chirurgische Abtheilung des Odessaer städtischen Krankenhauses aufnehmen.

1) Berliner klin. Wochenschr. 1895. S. 576.

Sie ist 35 Jahre alt und klagt über heftige, nicht zu ertragende Schmerzen in der linken Seite, welche sie vollkommen arbeitsunfähig machen. Sie bittet um Hülfe und sagt, man habe ihr gerathen, sich in unserem Krankenhause einer Operation zu unterwerfen, wozu sie auch bereit sei.

Ch. K. ist verheirathet, hat 4 Kinder geboren, das letzte vor 9 Jahren. Die Regeln traten das erste Mal im 16. Lebensjahre auf, und war Pat. bis zu ihrer Erkrankung, vor 3 Jahren, immer gesund und kräftig. Vor 3 Jahren wurden derselben in Nicolajeff im jüdischen Krankenhause durch den Collegen Dr. Nemiroffsky (von ihm selbst mir nachträglich auf meine Bitte mitgetheilt) „infolge einer sarkomatösen Erkrankung der linksseitigen Axillardrüsen", dieselben sämmtlich exstirpirt; worauf die Ch. K., gesund entlassen, nach 1—1½ Jahren sich wieder meldete und über Schmerzen in der Milzgegend, allgemeine Schwäche und Fieber klagte. Nach den mir leider aber erst nach der Operation zugegangenen Mittheilungen erschien die Milz schon damals vergrössert. Eine Febr. intermittens voraussetzen lassend, wurde Pat. innerlich mit Chinin und auch sonst äusserlich behandelt und verliess scheinbar gebessert das Krankenhaus, erschien aber häufig in der Sprechstunde des Collegen, der die fortschreitende Vergrösserung der Milz, wie auch die fortschreitende Abnahme der Kräfte der Pat. constatirte. Im Frühjahre 1889 konnte Pat. nicht anders als ganz nach vorn gebeugt gehen und musste nach 2—3 Schritten stehen bleiben, da sie sofort Athembeschwerden hatte. Das letzte Mal constatirte der College die Milz bis zum Becken reichend und glaubte auch, Fluctuation gefunden zu haben. Eine gutartige, in Eiterung übergegangene Geschwulst voraussetzend, rieth er der Ch. K., sich behufs Operation hierher zu wenden.

Pat. ist von mittlerem Wuchse und sieht sehr leidend aus. Die Haut ist durchsichtig, weich und bis auf die Narbe in der linken Axillargegend und einigen kleinen Narben in der Bauchgegend (Schwangerschaft) rein. Der Panniculus adiposus nicht entwickelt. Die Schleimhäute nicht blass. Die Augen matt. Pat. ist so schwach, dass sie nur von 2 Wärterinnen geführt, dabei ganz nach vorn gebeugt gehen kann.

Die Untersuchung ergiebt folgendes Resultat: Bei der Inspection fällt zunächst die starke Hervorwölbung der linken oberen Bauchgegend auf. Bei der Palpation fühlt man entsprechend dieser Hervorwölbung einen Tumor, der unter dem linken Hypochondrium hervortretend von oben aussen hinten nach vorn unten einwärts (bis medianwärts), etwa 2 Finger breit vom Nabel sich erstreckt, und wird die untere Grenze durch eine quer durch den Nabel verlaufende Linie bestimmt. Längsdurchmesser der palpablen Partie 20 Cm., Querdurchmesser 15 Cm., Consistenz hart, besonders an den Rändern, welche ihrerseits verdickt erscheinen, so dass dieselben nicht mit den Fingern umfasst werden können. Am inneren Rande, etwa entsprechend der Mitte des Tumors, ist eine Einkerbung deutlich durchzufühlen. Die Oberfläche ist glatt, mit leichter, wellenförmiger Vertiefung nnd Erhebung. Fluctuation nirgends wahrnehmbar. Durch die Percussion lassen sich die bei der Palpation gefundenen Grenzen genau feststellen. Neben dem Tumor überall deutlich tympanitischer Schall. Die Untersuchung des Harnes, wie auch des Blutes (Zählung — Dr. Chen-

zinsky) ergiebt nichts Anormales. Die Untersuchung der übrigen Organe ergab negatives Resultat, nur war der erste Ton an der Herzspitze nicht rein. Der Schwächezustand sehr hochgradig, vollständiger Appetitmangel.

Die Form (Einkerbung), die Lage unter dem linken Rippenrande hervorkommend, mit der Richtung zum Nabel, und endlich die nicht von Darmschlingen bedeckte oberflächliche Lagerung liessen keinen Zweifel darüber aufkommen, dass es sich um einen Milztumor handelte, und zwar nach den Befunden der physikalischen Untersuchung um eine Milzhypertrophie.

In Anbetracht aber der vom Collegen N. exstirpirten sarkomatösen Lymphdrüsen lag der Gedanke nahe, dass es sich hier um ein Recidiv in der Tiefe der Milz handle.

Auf Grund dieser Annahme, sowie in Anbetracht der ausserordentlich heftigen, sich von Tag zu Tag steigernden Beschwerden mit rapidem Kräftezerfall, sowie des dringenden Wunsches der Kranken, um jeden Preis von ihrem Leiden befreit zu werden, entschloss ich mich zur Operation, Exstirpation der Milz, zu schreiten, die auch sofort von der Pat. zugestanden wurde.

Nach entsprechender Vorbereitung Operation am 22. Juli 1889 Vormittags 10 Uhr. Chloroformnarkose.

Die Grösse und Dicke der Geschwulst veranlassten mich, um der leichteren Entwicklung wegen den Schnitt nicht in der Linea alba, sondern am äusseren Rande des Musc. rectus zu führen, beginnend am Rande der 9. Rippe bis zur Nabellinie. Die Blutung war sehr gering, keine Unterbindung. Nach Durchschneidung des sehr dünnen Bauchfelles lag das stellenweise mit der Geschwulst verwachsene Netz vor. Die Verwachsungen wurden theils stumpf und ohne Blutung gelöst, theils mussten sie aber nach doppelter Unterbindung durchschnitten werden. Nachdem das Netz zur Seite geschoben, lag nun der Tumor mit seinen schon durch die Palpation bekannten Contouren vor uns. Von oben, aussen und unten, liess sich der Tumor gut umfassen und erschien nun viel grösser als angenommen, d. h. das ganze linke Hyponchondrium ausfüllend und von fast überall gleichmässiger Dicke (15 Cm.).

Obgleich schliesslich der Tumor bis auf das Ligamentum gastrolienale mit seinen Gefässen vollständig frei war, liess sich derselbe doch nur sehr schwer vor die Bauchwunde bringen. Beim Einführen der Hand an die hintere Fläche der Geschwulst zeigte sich, dass letztere hier viel weniger resistent war als der übrige Theil, ähnlich einer starkwandigen Blase, und konnte infolge dessen von einem kräftigen Angreifen an dieser Stelle keine Rede sein. Nach zwei vergeblichen Versuchen gelang es endlich, die Geschwulst herauszuwälzen, aber in demselben Moment platzte sie an der hinteren (inneren) Seite, und es entleerte sich in breitem, starkem Strahle eine grosse Quantität wasserheller Flüssigkeit. Im selben Moment hatte aber auch schon der Assistent (Dr. Sabanejeff) die Bauchwunde zusammengedrückt, so dass wir mit Sicherheit annehmen dürfen, dass keine Flüssigkeit in die Bauchhöhle zurückgetreten ist. Die Geschwulst lag jetzt ausserhalb der Bauchhöhle auf der Haut, mit ihrer hinteren Fläche nach oben, in der Mitte der letzteren wurde eine Oeffnung

von etwa 6 Cm. Durchmesser sichtbar, in deren Grunde man deutlich eine Echinokokkenblase erkennen konnte.

Die mit der Milz noch zusammenhängenden Gefässe (Ligament. gastrolienale) wurden überall mit Seide doppelt unterbunden und durchschnitten.

Während der Operation erschienen die in Umgebung des Tumors befindlichen Mesenterialdrüsen vergrössert und zum Theil verkalkt. Die Gefässe des Ligamentum phrenico-lienale kamen als solche gar nicht zur Unterbindung.

Bei der sorgfältigen Toilette wurde keine Spur von Blutung wahrgenommen. Sofort Schluss der Bauchwunde mit Etagennähten. Oberflächlicher Drain. Jodoformgaze-Verband.

Dauer der Operation 1 Stunde 10 Minuten.

Unmittelbar nach der Operation starker Collaps. Ordination: 1/4 stündlich subcutan Aeth. sulf., 1 Spritze Pravaz. Innerlich Kaffee mit Cognac. An die Extremitäten Wärmflaschen. Erst nach 5 Stunden deutlich wahrnehmbare Besserung.

Am Abend ist die Schwäche noch sehr gross; Uebelkeiten, später Erbrechen. Ordination: Clysma warm mit Seife; Eisschlucken. Abendtemperatur 37,8°. Puls 80.

23. Juli. Nachts wieder subcutan Aeth. sulf. Morgentemp. 36,2°. Puls 108. Das Erbrechen dauert fort. Abendtemp. 36,7°. Puls 104. Gegen Abend lässt das Erbrechen nach, und Pat. erhält 1/4 stündlich abwechselnd Kaffee, Wein, Bouillon.

24. Juli. Die Nacht nicht schlecht. Morgentemp. 37,2°. Puls 100. Der Leib bis jetzt nicht aufgetrieben und nicht schmerzhaft. Abendtemp. 38,7°. Puls 100.

25. Juli. Morgentemp. 37,8°. Puls 98. Pat. ist immer sehr schwach und klagt über Schmerzen vorn im linken achten Intercostalraum. Verbandwechsel: Verband trocken; der Drain gewechselt; die Nähte liegen gut; die Hautränder sind verklebt. Abendtemp. 37,3°. Puls 96.

26. Juli. Morgentemp. 36,1°. Puls 96; Abendtemp. 37,1°. Puls 92. Pat. klagt, wie früher, über Schmerzen in der linken Seite. Es wird ihr erlaubt, auch auf der rechten Seite zu liegen.

27. Juli. Die Nacht hat Pat. unruhig verbracht. Morgentemp. 37,4°. Puls 92. Clysma. Grosse Ausleerung. Pat. fühlt sich darauf besser. Appetit. Hühnersuppe. Im Laufe des Tages Schweiss. Pat. klagt über Kopfweh, ist aber überhaupt frischer. Abendtemp. 37,4°. Puls 96.

28. Juli. Morgentemp. 37,3. Puls 92. Pat. hat mehr als gewöhnlich gehustet.

Verband: Nähte entfernt. Vollständige Verwachsung bis auf die Drainageöffnung. Der Drain verkürzt. Abendtemp. 38,5°. Puls 96.

29. Juli. Morgentemp. 38°. Puls 104.

Pat. hat nicht geschlafen und viel gestöhnt. Klagt über Schmerzen in der linken Seite, aber anderer Art, als vor der Operation. Die Untersuchung der Lungen ergiebt ein negatives Resultat. Subcutan Morph. muriat. Abendtemp. 39,2°. Puls 104. Abends Priessnitz'scher Verband auf die linke Thoraxhälfte.

30. Juli. Morgentemp. 38,2°. Puls 100.

Hat besser geschlafen. Appetit schlecht. Klagt über bitteren Geschmack. Clysma wirkt gut.

Abendtemp. 37,3°. Puls 90.

31. Juli. Morgentemp. 37,3°. Puls 90.

Pat. fühlt sich gut. Appetit besser. Der Husten geringer. Aus der Drainageöffnung entleert sich noch etwas Eiter. Der Leib nicht aufgetrieben und nicht schmerzhaft.

1. August. Temperatur 37°. Puls 90. Die Kranke fühlt sich gut und erhält die Erlaubniss, sich aufzusetzen. (Ich verreise und sehe Pat. erst wieder im Frühjahr 1890.)

3. August. Einige Stichkanäle eitern.

4. August. Auswurf blutig gefärbt. Auf die Stichkanäle feuchter Umschlag.

8. August. Drain ganz weggelassen. Eiterabsonderung kaum bemerkbar.

10. August. In der Gegend des oberen Wundwinkels die Haut geröthet. Feuchter Umschlag. In den letzten Tagen ist die Temperatur etwas gestiegen um 38°.

11. August. Im oberen Wundwinkel ein kleiner Abscess geöffnet.

12. August. Temperatur normal.

15. August. Alles verheilt. Die Kranke klagt über nichts Bestimmtes, die Reconvalescenz, die Zunahme der Kräfte geht nur sehr langsam vor sich.

20. August. Die Untersuchung der Lungen ergiebt ein negatives Resultat, obgleich man auf Pleuritis fahndet.

Die Ch. K. lässt sich nicht länger zurückhalten und reist allein nach Hause, nach Nicolajeff.

Schon nach 8 Tagen erhielt ich vom Collegen Nemiroffsky die Anfrage, was mit der Ch. K. geschehen, da sie sich wieder bei ihm gemeldet. Kurz über den Fall berichtend, bat ich um weitere Nachrichten, welche mir jedoch erst im März 1890 durch die Freundlichkeit des Collegen Dr. Knorre (Nicolajeff) zukamen. Später erhielt ich dann auch einen ausführlichen Bericht vom Collegen Dr. Nemiroffsky, welcher theilweise von mir schon oben bei der Anamnese benutzt worden. Aus demselben geht weiter hervor, dass die Chaja-Koppel im Herbst doch eine Pleuritis exsudat. serosa überstanden. Sie wurde am 9. October 1889 wieder in das jüdische Krankenhaus in Nicolajeff aufgenommen und ihr daselbst am 20. October 1200 Ccm. seröser Flüssigkeit aspirirt, worauf die Kranke sich rasch erholte und bei systematischer Fütterung (die Ch. K. ist so arm, dass sie kaum das Brot hat) wurde sie am 27. Januar 1890 gesund und gekräftigt entlassen.

Im Mai 1890 führte mich mein Weg über Nicolajeff und suchte ich die Ch. K. selbst auf. Sie sah blühend aus und sprach wiederholt ihren Dank aus, dass sie wieder arbeiten könne wie früher.

Die Pathologisch-anatomische Untersuchung (Dr. Chenzinsky) der exstirpirten Milz ergiebt Folgendes: „Milz stark vergrössert (Länge 19 Cm.; Breite 12 Cm.; die dickste Stelle ca. 9 Cm.; Gewicht ohne Cysteninhalt 355 Grm.), ziemlich derb, am vorderen Rande mehrere Einkerbungen. Fast der ganze mittlere Theil bis auf den unteren Rand ist eingenommen von einer Echinococcuscyste (während der Operation geöffnet), welche eine kugelförmige Geschwulst von ca. 9 Cm. Durchmesser darstellt und mehr als ein Drittel der ganzen Milz einnimmt. Der äussere (obere) und innere (untere) Theil der Kapsel der Cyste besteht nur aus der fibrösverdickten, derben und von festen Pseudomembranen bedeckten Milzkapsel. In der Höhle der Cyste befindet sich die zusammengefallene Echinococcusblase, von weisser Farbe, mit den mikroskopisch nachweisbaren, charakteristischen, concentrischen Schichten. Der übrige Theil des Milz ist von grauröthlicher Farbe, die Kapsel etwas verdickt und geschrumpft; die Gefässe zusammengedrückt.

Im Ligamentum gastro-lienale finden sich drei verkalkte Lymphdrüsen von der Grösse einer Erbse bis zu der einer Haselnuss. Eine derselben ist in der Mitte verkäst. In diesen verkästen Massen sind keine Tuberkelbacillen vorhanden."

II. Fall. Am 19. August a. c. wurde die 36 Jahre alte D. L. ins Evangelische Hospital in Odessa aufgenommen. Dieselbe bemerkt schon seit länger als einem Jahre eine Geschwulst im Leibe, welche wächst und ihr Schmerzen verursacht. Pat. hat 8mal geboren, war immer gesund. In der letzten Zeit ist sie abgemagert und arbeitsunfähig.

Pat. ist von kräftigem Körperbau und mittlerer Ernährung. Im linken Hypochondrium fühlt man eine kindskopfgrosse, rundliche Geschwulst von glatter Oberfläche und ziemlich fester Resistenz; über derselben gedämpfter Schall. Die Geschwulst ist beweglich, senkt sich beim Sitzen bis unter den Nabel und lässt sich auch nach rechts bis über die Linea alba hinwegbewegen. Der Tumor kommt aus der Tiefe des linken Hypochondriums unter dem Rippenbogen hervor. Die Milzdämpfung (bei liegender Stellung) an normaler Stelle. Urin normal.

Nach den üblichen Vorbereitungen am 24. August Operation unter Aethernarkose: Senkrechter Schnitt, beginnend am Rippenbogen vom äusseren Rande des M. rectus. Nach Eröffnung der Bauchhöhle repräsentirt sich eine cystische, graulich aussehende Geschwulst, welche in Adhäsionen und adhärenten Darmschlingen ringsum eingehüllt ist. Es gelingt verhältnissmässig leicht, den Tumor aus den Verwachsungen auszulösen, wobei sich feststellen lässt, dass derselbe oben bereits in den unteren, inneren und mehr nach hinten gelegenen Theil der normal aussehenden Milz übergeht. Hinter der Geschwulst fühlt man die normale Niere. Der Tumor wird in die Bauchwunde vorgezogen und incidirt. Es entleeren sich klare Echinokokkenflüssigkeit und 2 Tochterblasen. Nach Entfernung der grossen Mutterblase wird der grösste Theil der Sackwand

resecirt, der Rest in den oberen Theil der Bauchwunde eingenäht und der untere Theil derselben mit Nähten geschlossen. Tamponade der verhältnissmässig kleinen Höhle. — Der Verlauf war ein durchaus günstiger, nur wurden eine einmalige Temperatursteigerung am Abend des Operationstages bis 39,2° und eine geringe Wundeiterung am unteren Ende der Bauchwunde in der 3. Woche beobachtet. Pat. erholt sich sehr gut, fühlt sich ausgezeichnet, hat keine Schmerzen und konnte in der 4. Woche mit einer kleinen, gut granulirenden Fistel von einigen Centimetern Tiefe entlassen werden. Nach einer brieflichen Mittheilung ist unterdess die Wunde vollständig verheilt, und Pat. vollkommen gesund und arbeitsfähig.

In beiden Fällen war die Diagnose auf einen Milztumor gestellt worden, die nähere Bestimmung desselben — Echinococcus — aber erst bei der Operation möglich. In meinem Falle, wie auch in dem Falle von Hahn, war die grosse Beweglichkeit des Tumors auffallend, so dass im Anfang bei oberflächlicherer Untersuchung von uns eine Geschwulst einer linken Wanderniere angenommen wurde.

In dem Donat'schen Falle wurde mit dem Echinococcus zu gleicher Zeit auch die Milz entfernt. Es wäre auch wohl hier schwierig gewesen, infolge der anatomischen Lage der Cyste zur Milz den Sack event. in die Bauchwunde einzunähen. Bei meiner Pat. war die gegebene Operationsweise die Incision mit nachfolgendem Einnähen des Sackrestes. In beiden Fällen war der Erfolg ein vollkommener. — Endlich wäre noch zu erwähnen, dass als Complication von Milzechinococcus einige Male entzündliche Erkrankungen der linken Pleurahöhle oder Lunge mitgetheilt werden. Auch in dem Donat'schen Falle wurde nach der Operation eine linksseitige Pleuritis beobachtet. —

II.

Aus der I. chirurgischen Universitätsklinik des Hofrathes E. Albert in Wien.

Beiträge zur Kenntniss der Hernien des Processus vermiformis.

Von

Dr. Karl Ritter v. Hofmann,
Operateur der Klinik.

Im Folgenden habe ich neun Fälle von Leistenhernien zusammengestellt, bei welchen sich der Processus vermiformis theils allein, theils mit anderen Eingeweiden im Bruchsacke fand. Daran schliesst sich noch ein zehnter Fall aus dem Kaiser-Franz-Joseph-Spitale, welchen mir Herr Primarius Dr. Julius Schnitzler zur Veröffentlichung überliess, wofür ich ihm meinen besten Dank ausspreche.

Ich will nun zunächst das Wesentlichste aus den Krankengeschichten anführen, um dann auf einige Punkte näher einzugehen.

I. E. K., ein 16jähriger Graveurlehrling erkrankte am 10. Januar 1897 Abends; er hatte Aufstossen, und bald stellte sich Erbrechen ein. Nach kurzer Zeit traten auch Schmerzen in der rechten Leiste auf, und Pat. bemerkte daselbst eine Geschwulst. Winde gingen die ganze Nacht ab. Das Erbrechen dauerte bis um 11 Uhr am Morgen des nächsten Tages. Dabei vergrösserte sich die Geschwulst. Nachmittags fühlte sich zwar der Pat. etwas wohler, liess sich aber doch in die Klinik aufnehmen.

Er gab an, früher niemals eine Geschwulst in der rechten Leiste bemerkt zu haben, nur habe er von seiner Mutter gehört, dass in seinem dritten Lebensmonate unter denselben Erscheinungen wie jetzt eine Geschwulst in der rechten Leistengegend aufgetreten sei. Dieselbe sei vom Arzte wieder zurückgebracht worden.

Status praesens 11. Januar 1897: Pat. seinem Alter entsprechend entwickelt, blass, collabirt aussehend. An den inneren Organen nichts Pathologisches nachweisbar. In der rechten Leistengegend findet man eine bis in den Hodensack reichende, über ganseigrosse, sich in die Bauchhöhle fortsetzende, aber nicht reponirbare, stark gespannte Geschwulst. Ueber derselben gedämpfter Percussionsschall. Sie ist auf Druck empfindlich, zumal an der Stelle, wo sie aus dem Leistenkanal herauskommt. Das Abdomen ist nicht aufgetrieben, nicht schmerzhaft. Beim Husten verändert sich die Geschwulst nicht.

Der Pat. wurde gleich nach seiner Aufnahme ins Bad gebracht, in welchem die Geschwulst auf verschiedene Manipulationen des Kranken hin verschwand. Gleich darauf fühlte sich der Patient bedeutend wohler.

Eine jetzt vorgenommene Untersuchung ergab Folgendes: Die gänseigrosse Geschwulst ist in der That verschwunden, doch ist die rechte Leistengegend noch immer etwas vorgewölbt, und man fühlt bei näherer Untersuchung, dass ausser dem Samenstrange und seinen Hüllen noch ein strangartiges Gebilde zum Hoden zieht. In den rechten Leistenkanal kann man mit dem kleinen Finger eindringen und fühlt daselbst beim Husten Anprall.

Die Allgemeinerscheinungen, wie Erbrechen u. s. w., sowie auch die Schmerzen blieben nun dauernd weg. Am 13. Januar erfolgte der erste Stuhl. Da jedoch der Pat. von seinem Bruchleiden befreit zu werden wünschte, wurde am 14. Januar 1897 die Radicaloperation nach Bassini vorgenommen:

Hautschnitt dem Verlaufe des rechten Leistenkanales entsprechend, etwa 10 Cm. lang. Freilegung und Spaltung der Fascie des M. obliquus externus. Spaltung des Cremastermantels und Isolirung des ziemlich festen Bruchsackes vom Samenstrange und seinen Hüllen. Nach Eröffnung zeigt sich nun, dass in ihm der abnorm verlängerte (etwa 15 Cm. lange) Proc. vermiformis liegt, welcher in seiner ganzen Länge von hinten und aussen her durch ein kurzes Mesenterium im Bruchsacke fixirt ist. Es wird nun zunächst das periphere Ende des Wurmfortsatzes aufgesucht. Hier finden sich folgende Verhältnisse: Die Spitze des Proc. vermiformis ist fest mit der Tunica vaginalis propria am oberen Pole des Hodens verwachsen. Diese Verwachsung wird mit der Scheere durchtrennt und dabei die Tunica eröffnet. Ausser dieser festen Adhäsion finden sich daselbst zahlreiche Nischen und Taschen, in welche man nach verschiedenen Richtungen mehr oder weniger weit vordringen kann. Die Lücke in der Tunica wird vernäht. Nachdem der Proc. vermiformis an seiner Spitze freigelegt ist, wird er bis zum Uebergang in das Coecum vorgezogen, welches an der inneren Bruchpforte liegt, sein Mesenterium ligirt und durchtrennt. Hierauf wird dicht am Blinddarm Serosa und Muscularis des Wurmfortsatzes circulär durchschnitten, die Mucosa mit einer Seidenligatur abgebunden, durchschnitten und darüber die Serosa-Muscularis mit zwei Schichten von Nähten vereinigt. Hierbei wird auch der Schlitz im Mesenterium verschlossen. Schliesslich wird der Blinddarm in die Bauchhöhle versenkt. Der Bruchsack wird dann von innen her durch eine Tabaksbeutelnaht geschlossen und auch noch eine starke Seidenligatur herumgelegt. Der peripher von der Ligatur gelegene Theil wird abgetragen und der Stumpf in die Bauchhöhle versenkt.

Die tiefe Musculatur wird mittelst dreier Seidennähte an das Poupartsche Band angenäht und so der Leistenkanal verschlossen. Fasciennaht. Drainage mittelst eines feinen Jodoformgazestreifchens. Hautnaht. Aseptischer Verband.

Der herausgenommene Proc. vermiformis zeigt sich in seiner Mitte schwielig verdickt und daselbst sein Lumen verengert. Das periphere Stück ist erweitert, die Schleimhaut ulcerirt. Von einem Fremdkörper ist nichts zu sehen.

Sobald die Nachwehen der Chloroformnarkose überstanden waren, befand sich der Pat. sehr wohl. Als am 24. Januar, dies ist am zehnten Tage nach der Operation, der Verband gewechselt wurde, war die Wunde bis auf die Drainagestelle vollständig per primam geheilt. Dem herausgezogenen Jodoformgazestreifchen folgte kein Secret. Beim zweiten Verbandwechsel am 31. Januar war die Wunde vollkommen verheilt, und der Pat. wurde geheilt entlassen.

II. Es handelte sich um einen 21jährigen, sonst gesunden Patienten, welcher seit Kindheit an einem rechtsseitigen Leistenbruche litt und sich behufs Radicaloperation in das Kaiser-Franz-Joseph-Spital aufnehmen liess.

Status praesens: Mittelgrosser, ziemlich kräftig gebauter Pat., an dessen inneren Organen sich nichts Pathologisches nachweisen lässt. Beim Aufrechtstehen und beim Husten wölbt sich die rechte, ein wenig auch die linke Inguinalgegend vor. Rechter Leistenkanal für einen Finger durchgängig, links kann man gerade mit der Fingerkuppe eindringen. Anprall beim Husten. Vom rechten Leistenkanal in den Hodensack hinunterziehend ein dicker, unmittelbar über dem Hoden mit einer knotenförmigen Anschwellung versehener Strang, welcher beim Husten tiefer in den Hodensack rückt.

21. Januar 1897. Operation (Dr. Schnitzler). Schnitt über dem rechten Leistenkanal. Spaltung der Aponeurose des M. obliquus ext., Blosslegung und Eröffnung des Bruchsackes, in dessen Grunde man den Hoden sieht. Zu diesem zieht ein im Bruchsacke gelegenes, am Kopf des Testikels sich fest inserirendes Gebilde, an welchen sich zwei Partien unterscheiden lassen: eine ganz glatte, graue, federkieldicke und eine mit diesem Theile in engstem Zusammenhange stehende, den gleichen Umfang besitzende, jedoch mit Fett besetzte Partie (wie sich später herausstellte, Proc. vermif. mit seinem Mesenterium). Infolge des festen Zusammenhanges dieser Gebilde wird vorerst die vor der Operation gestellte Diagnose: Proc. vermif. im Bruchsacke einen Moment lang zweifelhaft. Es zeigt sich jedoch beim weiteren Vorziehen der Gebilde, dass sie an dem in der Bauchhöhle gelegenen Coecum inserirt sind und thatsächlich dem Proc. vermif. mit seinem Mesenteriolum entsprechen. Der Wurmfortsatz ist im Bruchsacke, also vollkommen intraperitoneal gelegen, mit einem langen Mesenteriolum versehen und mit dem oberen Ende des von einer normalen Tunica vaginalis propria bekleideten Testikels innig verwachsen. Exstirpation des Proc. vermif. Ligatur und Versenkung des Stumpfes. Verschluss des Bruchsackes durch Tabaksbeutelnaht. Contraincision am tiefsten Punkte des Scrotums, woselbst ein Jodoformgazestreifen herausgeleitet wird. Naht der Bruchpforte nach Bassini. Hautnaht. Verband.

Die eben beschriebenen zwei Fälle von Wurmfortsatzhernien sind seltenere Formen, und deshalb habe ich sie etwas ausführlicher dargestellt, zumal da sie wegen der bestehenden Verwachsung mit dem Hoden zur Erklärung des Entstehungsmechanismus der angeborene Appendixhernien herangezogen werden können. Bemerkenswerth ist, dass in beiden Fällen der Hoden mit einer normalen Tunica vaginalis propria versehen war.

III. 4jähriger Patient. Anamnestisch nichts zu eruiren. Rechtsseitige, freie Leistenhernie. Linker Leistenring für einen Finger durchgängig.

8. Juni 1892. Radicaloperation nach Bassini (Dr. Frank). Bruch angeboren. Bruchinhalt: Coecum mit sehr langem Mesenterium, Proc. vermif. mit langem, breitem Mesenteriolum, ein Stück Ileum und Netz. Keine Verwachsungen. Reposition. Ligatur des Bruchsackes. Naht der Bruchpforte. Heilung per primam. Am 25. Juni 1892 geheilt entlassen.

IV. 14jähriger Patient. Seit 10 Jahren bestehender, nach heftiger Anstrengung aufgetretener, seit 8 Jahren nicht mehr reponibler, rechtsseitiger Leistenbruch. Kein Bruchband. Die Hernie war niemals entzündet oder incarcerirt.

Rechterseits eine etwa kindskopfgrosse, tympanitisch klingende, nur zum Theile reponible Leistenhernie.

Linkerseits der Leistenkanal für 2 Finger durchgängig, beim Husten Anprall.

11. October 1892. Radicaloperation nach Bassini (Dr. Frank). Bruchinhalt: Zahlreiche, mit dem Bruchsacke verwachsene Dünndarmschlingen. Starke parenchymatöse Blutung beim Lösen der flächenhaften Adhäsionen. Reposition des Dünndarmes. Ligatur und Abtragung des Bruchsackes. Nach der Abtragung sieht man im Stumpfe zwei etwa 1½ Cm. von einander entfernte, kielfederdicke Lumina, die sich als dem Proc. vermiformis angehörig herausstellen. Der eine Theil wird nun ligirt, der andere durch feine Nähte verschlossen. Typische Naht der Bruchpforte. Drainage durchs Scrotum. Am 15. November geheilt entlassen.

V. 24jähriger Patient. Seit 3 Monaten bestehender, rechtsseitiger, reponibler Leistenbruch von Hühnereigrösse. Percussion tympanitisch. Beide Leistenringe für den Zeigefinger durchgängig. Bruchband wurde nicht getragen.

8. Februar 1893. Radicaloperation nach Bassini (Dr. Frank). Bruchinhalt: Netz und Proc. vermiformis, der mit seinem Mesenteriolum an die hintere Wand des Bruchsackes befestigt ist. Reposition. Ligatur und Abtragung des Bruchsackes. Verlagerung des Samenstranges nach Frank. Verschluss der Bruchpforte nach Bassini. Drainage.

8. März. Geheilt entlassen.

VI. 3jähriger Patient. Nach Angabe der Eltern seit 1½ Jahren bestehender rechtsseitiger Leistenbruch.

Kindsfaustgrosse, tympanitisch klingende, unter Gurren fast ganz reponible, rechtsseitige Leistenhernie.

21. Mai 1893. Radicaloperation nach Bassini (Dr. Schnitzler). Typischer Hautschnitt. Spaltung der Fascie des M. obliquus ext. Isolirung und Eröffnung des Bruchsackes. Am Grunde desselben liegt der Hoden. Den Bruchinhalt bildet eine durch fädige Adhäsionen mit dem Bruchsacke locker verwachsene Darmschlinge. Dieselbe ist 5 Cm. lang, rabenfederkieldick, endigt blind und ist mit einem Mesenterium versehen. Die Meinung, dass es sich um Proc. vermiformis handelt, wird dadurch bestätigt, dass man bei Verfolgung der Darmschlinge centralwärts dieselbe in einen voluminösen Darmtheil einmünden sieht, welcher sich als Coecum erweist. Nach Reposition dieser Darmtheile wird nun der Bruchsack

möglichst central mit Seide ligirt und abgetragen. Typischer Verschluss der Bruchpforte. Am 21. Juni geheilt entlassen.

VII. 2jähriger Patient. Nach Angabe der Mutter des Kindes seit 6 Wochen Schwellung in der rechten Leistenbeuge, welche beim Schreien oder Pressen grösser wird.

Diese Schwellung erweist sich als eine rechtsseitige, in das Scrotum reichende, reponible, tympanitisch klingende Leistenhernie.

19. November 1893. Radicaloperation nach Bassini (Dr. Schnitzler). Es stellt sich heraus, dass eine angeborene Cöcalhernie vorliegt. (Nähere Angaben fehlen.) Tabaksbeutelnaht und Ligatur des Bruchsackes. Typische Naht der Bruchpforte. Drainage durchs Scrotum.

10. October. Geheilt entlassen.

VIII. Der 21jährige Patient spürte vor 4 Tagen beim Heben einer Steinplatte plötzlich Schmerz in der rechten Leistengegend.

Rechtsseitige, reponible, tympanitisch klingende, hühnereigrosse Inguinalhernie. Beide Leistenringe für einen Finger passirbar.

16. December 1893. Radicaloperation nach Bassini (Dr. Schnitzler). Im Bruchsacke Proc. vermif. (Nähere Angaben fehlen.) Ligatur des Bruchsackes. Typische Naht der Bruchpforte. Drainage.

14. Januar 1894. Geheilt entlassen.

IX. 49jähriger Patient. Vor 26 Jahren beim Heben einer schweren Last aufgetretener rechtsseitiger Leistenbruch. Ein Bruchband wurde getragen. Die Hernie war bis zum 9. Juni 1894 stets reponibel. Seit diesem Tage gelingt die Reposition nicht mehr. Zugleich starke Schmerzen, Erbrechen. Rechtsseitige, in das Scrotum reichende Leistenhernie von Mannsfaustgrösse. Percussion tympanitisch. Die Geschwulst lässt sich unter deutlichem Gurren theilweise in die Bauchhöhle reponiren. Da sowohl früher, als auch während des Spitalaufenthaltes stets Winde abgingen, und am 11. Juni auch Stuhl erfolgte, wurde die Diagnose auf Hernia inflammata gestellt.

18. Juni 1894. Radicaloperation nach Bassini (Dr. Ewald). Bruchinhalt: Zahlreiche, theils unter einander, theils mit dem Bruchsacke verwachsene, stellenweise verdickte Dünndarmschlingen. Im oberen Antheile findet sich das Coecum mit dem sehr verlängerten und verdickten Proc. vermiformis. Lösung und Reposition der Darmtheile. Vernähung des Bruchsackhalses und Abtragung des Bruchsackes. Verschluss der Bruchpforten in typischer Weise. Drainage.

29. Juni. Geheilt entlassen.

X. 3½jähriger Knabe. Seit Geburt bestehender, rechtsseitiger, etwa mannsfaustgrosser, unter Gurren reponirbarer, bei Percussion tympanitisch klingender Leistenbruch.

18. Mai 1896. Radicaloperation nach Bassini (Dr. Ewald). Bruchinhalt: Coecum mit dem 8—10 Cm. langen Proc. vermiformis, Colon ascendens und eine grosse Ileumschlinge. Reposition schwierig. Ligatur und Durchtrennung des Bruchsackhalses. Der Bruchsack wird versenkt. Typische Naht der Bruchpforte. Drainage.

Während die Operationswunde am 24. Mai verheilt war, trat am 26. Mai eine Phlegmone des Scrotums, später auch eiterige Pleuritis auf,

welche sich so lange hinzog, dass der Pat. erst am 2. August vollständig geheilt entlassen werden konnte.

Früher hielt man das Vorkommen des Proc. vermif. in Hernien für etwas Seltenes. Diese Ansicht ist aber den neueren Erfahrungen zufolge nicht ganz richtig. Da ehedem fast nur bei incarcerirten Hernien eine Radicaloperation unternommen wurde, bekam man den Wurmfortsatz bei der Herniotomie nur selten zu Gesicht, nachdem eine Einklemmung desselben allerdings ein nicht häufiges Ereigniss ist. Heutzutage jedoch, wo durch verschiedene Operationsmethoden insbesondere die von Bassini, die Radicaloperationen bei Hernien einen solchen Aufschwung genommen haben, findet man in einem gar nicht geringen Procentsatz der Fälle den Proc. vermif. im Bruche. So wurde bei etwa 250 Radicaloperationen nach Bassini, welche im Laufe der letzten Jahre an der I. Chirurg. Universitätsklinik vorgenommen wurden, neunmal die Appendix als Bruchinhalt beobachtet.

Der Proc. vermif. findet sich als Bruchinhalt entweder allein, (unter unseren Fällen dreimal), oder mit Netz (ein Fall), oder, was das Häufigste ist, mit anderen Eingeweiden zusammen. Zumal in sehr grossen rechtsseitigen Hernien findet sich neben anderen Därmen oft auch das Coecum mit dem Wurmfortsatz, was ja leicht erklärlich ist.

Es fällt nun auf, dass sich unter unseren Fällen kein einziger weiblicher Pat. findet. Dies stimmt mit den übrigen veröffentlichten Krankengeschichten überein: Das Ueberwiegen des männlichen Geschlechtes ist ein eminentes. Bei angeborenen Leistenbrüchen lässt sich dies ja für viele Fälle durch den mangelnden Zug des Hodens erklären, wie später noch des Näheren ausgeführt werden soll. Es findet sich auch in der mir zugänglichen Literatur nicht ein einziger sicherer Fall von angeborener weiblicher Inguinalhernie, in welcher der Proc. vermif. gelegen wäre. Ob das Ueberwiegen des männlichen Geschlechtes bei den erworbenen Brüchen nur ein zufälliges ist, oder ob bestimmte Ursachen dabei mitspielen, dies ist eine Frage, welche noch nicht entschieden ist, und auf welche ich auch nicht näher eingehen will.

Uebereinstimmend mit den bisher veröffentlichten Kranken- und Operationsgeschichten war auch in der Mehrzahl der Fälle der Bruch angeboren. Es handelte sich dementsprechend auch meistens um Kinder oder jugendliche Personen. Manchmal ist bei solchen angeborenen Wurmfortsatzhernien die Spitze der Appendix mit dem oberen Pole des Hodens verwachsen. Es kommen nämlich angeborener Weise Verbindungen zwischen Hoden und Proc. vermif. vor, welche man sich entweder durch fötale Peritonitis entstanden denken kann, oder es

handelt sich, wie Klein meint, um normaler Weise beim Fötus existirende Bauchfellduplicaturen, welche mit dem übrigen Peritoneum im Wachsthum nicht gleichen Schritt hielten. Begreiflicher Weise wird dann bei dem Descensus testiculi mit dem Hoden auch der Proc. vermif. heruntersteigen, was auch die so regelmässig bestehende Verlängerung desselben erklärt.

Dass es sich fast immer nur um rechtsseitige Hernien handelt, ist ohne Weiteres verständlich. Linkerseits ist der Proc. vermif. nur bei grossen Brüchen und bei sehr langem Mesenterium beobachtet worden. Ein linksseitiges Vorkommen wäre auch noch denkbar bei Situs viscerum inversus. Ein Situs viscerum inversus totalis ist nun allerdings etwas sehr Seltenes, hingegen kommt es häufiger vor, dass der in einem bestimmten Stadium der Entwicklung links von der Medianlinie untergebrachte Dickdarm nicht nach rechts gelangt, wie dies J. Tandler neuerlich beschrieben hat. Da nun in einem solchen Falle auch das Coecum mit dem Proc. vermif. links liegen bleibt, so wäre es ganz gut möglich, dass eine solche links gelegene Appendix sich auch einmal in einem linksgelegenen Bruche finden würde.

Der Wurmfortsatz kann sich nun in dreierlei Weise im Bruchsacke finden: entweder er ragt mit seinem Ende frei in den Bruchsack hinein, oder er ist mit dem letzteren durch sein Mesenteriolum verbunden, oder man findet nur eine Schlinge, während Coecum und Ende der Appendix sich im Bauchraume befinden (Wurmanhangsendbruch und Wurmanhangsschlingenbruch, Rose).

Nur in einem, dem ersten unserer Fälle, waren Incarcerationserscheinungen vorhanden. Doch war damals sicherlich nicht der Wurmfortsatz allein eingeklemmt, sondern es war neben dem Proc. vermif. noch ein anderer Eingeweidetheil, wahrscheinlich Netz, in den Bruchsack getreten, wurde strangulirt und veranlasste so die übrigens nur leichten Incarcerationserscheinungen. Nach Reposition dieses mit grosser Wahrscheinlichkeit als Netz angesprochenen Eingeweides schwanden die Einklemmungserscheinungen vollkommen.

Die Ansichten über die Symptome, welche bei alleiniger Einklemmung des Wurmfortsatzes eintreten, sind getheilt. Die Einen behaupten, es stellen sich ebenso schwere und bedrohliche Erscheinungen ein, wie bei allen übrigen Darmeinklemmungen, während die Anderen den Wurmfortsatzincarcerationen ein mehr den Netzeinklemmungen ähnliches Bild zuschreiben. In einzelnen Fällen kann man die Einklemmungserscheinungen gewiss auch mit Zdekauer als durch Zug des Wurmfortsatzes am Darmrohre und Knickung des letzteren bedingt annehmen, während ein anderesmal die bedrohlichen Symptome

mehr auf Entzündung und peritoneale Reizung, als auf Incarceration zurückzuführen sein dürften. Durch diese Möglichkeiten lässt sich dann manche Incongruenz im Symptomenbilde erklären, und die verschiedenen Erscheinungen bei supponirter Wurmfortsatzhernie kann man dann leicht darauf zurückführen, dass die Ursache der Krankheitserscheinungen eine wechselnde ist.

Es wäre schliesslich auch möglich, dass es durch Entzündung des Wurmfortsatzes, Anwachsung und nachträgliche Schrumpfung zu langsam sich entwickelnder Knickung des Darmes und chronischer Enterostenose käme.

Sowie der Wurmfortsatz schon innerhalb des Bauchraumes zu Entzündungen geneigt ist, so ist er dies umsomehr im Bruchsacke, da er ja hier leichter Traumen verschiedenster Art ausgesetzt ist. Daher kommt es auch, dass der in Hernien liegende Proc. vermif. so oft Spuren abgelaufener Entzündung zeigt. Auch findet man mitunter Kothsteine oder Fremdkörper als Erreger des Processes. Manches Mal wird angegeben, der Wurmfortsatz sei in dichte Schwielen eingebettet gewesen. Treten solche Entzündungen sehr acut auf, so können sie leicht einen incarcerationsähnlichen Symptomencomplex bedingen.

Kann man nun eine Wurmfortsatzhernie vor der Operation diagnosticiren? Diese Frage lässt sich für einen Theil der Fälle wohl bejahend beantworten, für die Fälle nämlich, wo bei angeborenen Hernien der Wurmfortsatz allein im Bruchsacke sich befindet und mit seiner Spitze am Hoden angewachsen ist. Man findet in solchen Fällen (I. und II.) ein vom Hoden aus neben dem Samenstrang in die Bauchhöhle verlaufendes, strangartiges Gebilde von Federkieldicke und kann, wenn man nur daran denkt, wenigstens die Wahrscheinlichkeitsdiagnose auf Hernia proc. vermif. stellen. Liegt der Wurmfortsatz in Schlingenform vor, ist er nicht angewachsen, oder finden sich gar andere Eingeweide im Bruchsacke, so wird vor der Operation wohl kaum eine Diagnose zu stellen sein.

Bezüglich der Therapie, welche sich ja sonst in nichts von der anderer freier oder incarcerirter Hernien unterscheidet, wäre nur ein Punkt noch zu besprechen, was nämlich mit dem im Bruchsacke befindlichen Wurmfortsatze zu geschehen habe. Dies richtet sich nun zunächst darnach, ob man es mit einer incarcerirten, einer angewachsenen oder einer freien Hernie zu thun hat. Bei einem incarcerirten Bruche wird man es wohl vorziehen, den sehr oft gangränverdächtigen Wurmfortsatz zu exstirpiren. Bei angewachsenen Hernien wird es öfters die Reposition des Blinddarmes und der übrigen Ein-

geweide erleichtern, wenn man, statt die Adhäsionen mühevoll zu lösen, einfach den Wurmfortsatz exstirpirt. Auch kann es vorkommen, dass man bei complicirten Verhältnissen (Fall VII) den Wurmfortsatz übersieht und durchschneidet. In solchen Fällen wird man ebenfalls das periphere Stück entfernen. Doch auch, wenn die Lösung der Adhäsionen leicht wäre, wird man es oft vorziehen, den Wurmfortsatz abzutragen, da ja die Appendix in angewachsenen oder entzündeten, ebenso wie in eingeklemmten Hernien nur selten sich normal verhält, sondern fast immer entzündet ist oder Spuren abgelaufener Entzündung zeigt.

Anders verhält es sich aber, wenn man den Wurmfortsatz allein oder mit einem anderen Eingeweide zusammen in einer freien Hernie findet. Ist der Proc. vermiformis entzündet oder schwielig verdickt, enthält er Kothsteine oder sonstige Fremdkörper, so wird man ihn auch hier ohne Weiteres wegnehmen.

Was aber, wenn die Appendix normal ist? In solchen Fällen werden wohl die Ansichten der einzelnen Operateure sehr divergiren. Wenn man aber nun bedenkt, dass der Wurmfortsatz ja eigentlich ein unnützes Anhängsel ist, welches seinem Besitzer nur allzuoft Unannehmlichkeiten bereitet, dass er fast immer recht verlängert ist und infolge dessen sogar unter Umständen nach der Reposition zu inneren Incarcerationen Veranlassung geben kann, so wird sich eine Exstirpation auch des gesunden Proc. vermiformis wohl rechtfertigen lassen. Wäre dieser Eingriff ein gefährlicher, und würde er die Radicaloperation complicirter gestalten, so wäre natürlich ein solches Vorgehen nicht zu rechtfertigen, und die principielle Entfernung des Wurmfortsatzes nicht gestattet. Nun ist die Exstirpation der Appendix eine ganz leichte und gefahrlose Operation, und in keinem der bis jetzt so behandelten Fälle wurden üble Folgen beobachtet.

Während der Correctur dieser Arbeit kam noch ein weiterer Fall von Wurmfortsatzhernie an der I. chirurgischen Klinik zur Beobachtung.

Es handelte sich um einen 28jährigen Mann mit einer angeblich vor 6 Jahren plötzlich aufgetretenen, rechtsseitigen, stets reponiblen Leistenhernie.

12. April 1897. Radicaloperation nach Bassini (Dr. Peham). Im Bruchsacke frei der sehr lange Proc. vermif. Derselbe wird in der üblichen Weise resecirt, sein Mesenterium unterbunden. Typischer Verschluss der Bruchpforte, Hautnaht. Verband.

Am 26. April 1897 geheilt entlassen.

III.

Ueber Hämatemesis als Symptom des Ileus.

Von

Privatdocenten Dr. A. Tietze,

dirigirendem Arzte am Augusta-Hospital in Breslau.

Hämatemesis als ein Symptom eines mechanischen Darmverschlusses ist offenbar ein so seltenes Ereigniss, dass es sich kaum verlohnen würde, dasselbe etwas eingehender zu besprechen, wenn nicht schon vom rein naturwissenschaftlichen Standpunkte aus jede auch noch so geringfügige Lebenserscheinung unser Interesse beanspruchen dürfte. —

Hierzu kommen in diesem Falle vielleicht auch einige praktisch wichtigen Gesichtspunkte: so mögen die nachfolgenden Bemerkungen gestattet sein.

Wie weit auch anderen Beobachtern dieses Symptom begegnet sein mag, möchte ich dahingestellt sein lassen. Das ist jedenfalls sicher, dass in unseren besten Lehrbüchern und Monographien dieses Befundes gar nicht gedacht wird, und auch in einer sehr grossen Reihe von Krankengeschichten, die ich in fremden Originalarbeiten daraufhin durchgesehen habe, habe ich dasselbe niemals erwähnt gefunden.

So erscheint es als ein Zufall, dass ich dasselbe erst vor Kurzem bei einer Kranken selbst beobachtet habe, während ich bereits früher einmal darüber berichten konnte.[1]) Letztere Mittheilung bezog sich auf Notizen, die mir in sehr liebenswürdiger Weise von Herrn Geheimrath Kast aus seiner Thätigkeit in Hamburg zur Verfügung gestellt worden waren. Es handelt sich dabei um Folgendes:

„Bei einer älteren Frau, welche wegen einer Myelitis transversa im Hamburger allgemeinen Krankenhause behandelt wurde, trat ziemlich plötzlich Blutbrechen ein, ohne dass es gelungen wäre, die Ursachen desselben sicher festzustellen; kein Stuhl; Leib etwas aufgetrieben, druckempfindlich; innerhalb weniger Stunden Tod. Bei der Section findet sich,

1) v. Langenbeck's Archiv. Bd. XLIX. S. 111 u. ff.

vielleicht infolge einer alten Perityphlitis eine bandartige Adhäsion zwischen Blinddarm und Bauchwand und durch dieselbe eine tiefsitzende, nicht sehr lange Dünndarmschlinge abgeklemmt. Von da ab ist der ganze zuführende Darm hämorrhagisch infarcirt bis zum Magen hinauf; seinen Inhalt bildet eine grosse Menge dickflüssigen Blutes. Die zugehörigen Mesenterialgefässe sind theilweise thrombosirt."

Der zweite Fall betrifft eine von mir im hiesigen Fränkel'schen Hospital in Vertretung von Herrn Geheimrath Mikulicz operirte Kranke, die ich gemeinsam mit dem Primärarzt der Anstalt, Herrn Dr. Sandberg, zu beobachten Gelegenheit hatte. Dem Letzteren an dieser Stelle für die Ueberlassung des Falles zu danken, ist mir eine angenehme Pflicht.

Die Beobachtung ist folgende

Krankengeschichte.

Frau Dr. M., Rabbinersfrau, 54 Jahre alt, ist früher im Wesentlichen gesund gewesen und hat 10 mal geboren. Seit Jahren an Trägheit des Stuhles leidend, fühlt sie sich seit etwa 4 Wochen weniger frisch als sonst, ist hartnäckig verstopft und zeigt sehr geringen Appetit. Sie wird seit dieser Zeit ohne grossen Erfolg ärztlich behandelt, vor 2 Tagen ist eine auffallende Verschlechterung eingetreten, Stuhl und Flatus fehlen vollständig, es tritt mehrfaches Erbrechen ein, der Leib wird aufgetrieben und druckempfindlich, Puls wird schlecht, deutliche Cyanose wird bemerkbar, schneller Kräfteverfall. Der behandelnde Arzt überweist sie mit der Diagnose Ileus dem Krankenhause, das sie nach mehrstündigem Bahntransport erreicht.

Hier constatiren wir Folgendes: Patientin mittelgross, recht corpulent, von gracilem Knochenbau und mässig entwickelter Musculatur. Temperatur subnormal, Puls sehr klein und frequent, leichte Atheromatose der Gefässe, Gesichtszüge blass und verfallen, Haut blass, schlaff, kühl anzufühlen, deutliche Cyanose an den Lippen und Nägeln. Abdomen stark und ziemlich gleichmässig aufgetrieben, vielleicht ist die Auftreibung der mittleren Partie etwas grösser, als diejenige der anderen Bezirke. Hierselbst ist eine Dämpfung des sonst gleichmässig tympanitischen Tones nachzuweisen, und ebenfalls ergiebt die Palpation an dieser Stelle eine zweifellos vermehrte Resistenz. Die Betastung ist nicht sehr schmerzhaft. Freie Flüssigkeit ist im Abdomen nicht nachzuweisen, die Bruchpforten sind frei; die Untersuchung per rectum und per vaginam ergiebt kein deutliches Resultat. Urin enthält deutlich Indican, etwas Eiweiss. Peristaltik ist nicht sichtbar und durch sanftes Reiben des Abdomen nicht zu erzeugen, Borborygmi nicht zu hören.

Die Untersuchung der Brustorgane kann nur in den durch die Umstände erlaubten Grenzen vorgenommen werden, schwere Veränderungen werden nicht gefunden.

Schon beim Transport und jetzt im Krankenhause erbricht die Patientin in sehr auffälliger Weise.

Ohne Uebelbefinden erfolgt ziemlich häufig, etwa alle halben Stun-

den, mit einem leichten Ructus Erbrechen, das man seiner Quantität nach als kaum „maulvoll" bezeichnen muss. Dasselbe riecht nicht und besteht aus einer ganz geringen Menge geronnenen, schwärzlich verfärbten Blutes und erinnert in seinem Aussehen sehr lebhaft an die kaffeesatzartigen Massen, wie wir sie beim Magencarcinom zu sehen bekommen. Das Erbrechen hält, ohne sich zu verändern, bis zur Operation an.

Die Diagnose wurde auf Grund der genannten Erscheinungen auf einen Strangulations-Ileus gestellt, welcher einen ausgedehnten und hochsitzenden Theil des Dünndarmes ergriffen haben musste (Torsion des Dünndarmes um seine Mesenterialanheftung?).

Bei der nach wenigen Stunden vorgenommenen Operation, zu der ich einen langen Schnitt in der Medianlinie benutzte, stiess ich in der Höhe des Nabels auf das ausserordentlich fettreiche Netz, das die Därme wie eine Schürze überlagerte. Bei Lösung desselben präsentirten sich sofort eine Reihe dunkelblauroth injicirter, mässig geblähter, gangränöser Dünndarmschlingen, während sich eine nicht sehr erhebliche, dunkle, nicht riechende Flüssigkeit auf dem Abdomen entleerte. Sehr bald wurde auch die Ursache des Ileus darin erkannt, dass sich der untere freie Rand des sehr langen und nach hinten umgeschlagenen Netzes von unten her fast um den gesammten Dünndarm herumgeschlagen und ihn so vollständig wie ein Bruchring strangulirt hatte. Sehr deutlich konnte man an dem befreiten Darme eine obere und eine untere Schnürfurche erkennen, und die Anfangs gestellte Diagnose fand insofern Bestätigung, als die obere Furche thatsächlich ganz hoch oben in einer der allerobersten Dünndarmschlingen zu finden war. Der zuführende Darm war deutlich injicirt. Ein Tumor am Magen oder in der Magengegend (Pankreas) war nicht vorhanden.

Bei dem elenden Zustande der Kranken und dem anatomischen Befund war an ein weiteres Vorgehen nicht zu denken. Ich beschränkte mich darauf, das Abdomen mit sterilen Tüchern auszutamponiren, einige lange Haftnähte aus Silber anzulegen und die Patientin zu verbinden.

Das Befinden hatte sich nach der Operation, nach Angabe des Stationsarztes etwas gebessert; gegen Morgen des nächsten Tages aber trat unter schnell zunehmenden Collapserscheinungen der Tod ein, etwa 10 bis 12 Stunden nach der Operation. Section wurde nicht gestattet. —

Bevor ich nun nach dieser Mittheilung auf das und am meisten interessirende Symptom des Blutbrechens näher eingehe, möchte ich nur ganz kurz erwähnen, dass wir der Beurtheilung unseres Falles ganz das von Wahl angegebene — sagen wir — Schema zu Grunde gelegt haben. Danach musste aus dem Fehlen der Peristaltik, der vermehrten Auftreibung und Resistenz in der Nabelgegend, sowie aus der Dämpfung in diesem Bezirk auf die Strangulation eines ziemlich grossen Dünndarmabschnittes geschlossen werden. Trotz der protrahirten Anfangssymptome kam ein Obturationsileus eben wegen des Fehlens der Peristaltik nicht in Frage. Wie sich später zeigte, erwiesen sich diese Voraussetzungen als vollkommen richtig, und somit

ist unsere Beobachtung ein neuer Beweis für den Werth der Wahl-schen Beweisführung, die sich uns in markanten Fällen wieder holt als richtig erwiesen hat. Dass ferner der Darmverschluss sehr hoch sitzen musste, schlossen wir aus der Art des Erbrochenen. Dasselbe war geruchlos, von geringer Menge und blutig. Schon die ersten beiden Eigenschaften liessen nur eine kurze Strecke zwischen Magen und Sitz des Hindernisses vermuthen. Dasselbe bewies aber nach meiner Ansicht das deutliche Auftreten von Blut im Erbrochenen. Ich bezog dasselbe nämlich auf die eigenthümlichen Veränderungen, welche wir sehr häufig oberhalb der Strangulationsstelle am zuführenden Darme zu sehen bekommen, und glaubte mich — wegen des fast vollkommenen Fehlens anderer Beimengungen — zu dem weiteren Schlusse berechtigt, dass nun auch die Quelle der Blutung nicht weit unterhalb des Magens gelegen sein könne.

Erinnern wir uns nämlich an jenes pathologische Verhalten des zu führenden Darmes, so wissen wir aus den grundlegenden Arbeiten von Kocher, Richter, Reichel, Mikulicz, Kader und Klemm, denen Verfasser seine eigenen Untersuchungen anreihen durfte, dass sehr häufig dieselben Erscheinungen, welche wir am incarcerirten Darm beobachten, sich noch eine Strecke weit nach oben auf den zuführenden Darm fortsetzen, und zwar zuweilen in solcher Intensität, dass die unmittelbare Nachbarschaft der eingeklemmten Schlinge in ihrem histologischen Verhalten durchaus keine Abweichung von der letzteren selbst darbietet.

So sehen wir thatsächlich alle Grade der Ernährungsstörung, Blutungen unter der Schleimhaut, Zerfall derselben, Etablirung tiefer bis in die Muscularis dringender Geschwüre, hämorrhagische Infarcirung der ganzen Darmwand und eventuellen Nekrose derselben, sich am zuführenden Darm ebenso abspielen, wie an der eingeklemmten Schlinge; und in vielen Fällen hängt die Prognose von diesen Veränderungen ebenso ab, wie von der Beschaffenheit des eingeklemmten Darmes selbst. Natürlich sind die Veränderungen in der unmittelbaren Nachbarschaft der Incarceration am stärksten, aber sie erstrecken sich häufig, wenn auch in abgeschwächtem Grade, sehr weit nach oben. Auch im Magen sind submucöse Blutungen beobachtet worden. Freilich ist die Genese gerade der letzteren etwas zweifelhaft.

Wie diese zum Theil sehr schweren Veränderungen am zuführenden Darm zu Stande kommen, ist wohl noch nicht ganz sicher; es liegt jedenfalls die Annahme nahe, dass durch die Incarceration auch die Blutzufuhr in den benachbarten Darmtheilen leidet, und dass in den anämischen Bezirken eine Infarcirung durch einen rück-

läufigen Venenstrom eintritt. Für diese Annahme spricht auch der Umstand, dass die Circulationsstörungen auch am abführenden Darm nicht ganz fehlen, während sie allerdings am zuführenden, infolge der Vermehrung seiner Peristaltik viel blutreicheren, viel ausgesprochener erscheinen.

Dass nun derartige Veränderungen der Darmwand thatsächlich blutiges Erbrechen beim Ileus zur Folge haben können, das wird durch den Verlauf und das Sectionsergebniss von Fall I erwiesen — dass dieselbe Erklärung auch für den zweiten Fall die zutreffende ist, dafür fehlt leider die Bestätigung durch die Section —, indessen ist auch hier diese Annahme nach alle dem, was ich über den Verlauf der Krankheit und den Gang der Operation berichtet habe, ziemlich gesichert. Es konnte nach Obigem ja in Frage kommen nur noch eine Blutung in der Magenschleimhaut selbst, die aber genetisch jenen Darmblutungen gleichzusetzen wäre.

Betrachten wir nun die uns interessirende Erscheinung noch einen Moment vom klinischen Standpunkte aus, so fragt sich zunächst, ob wir aus dem Auftreten von blutigem Erbrechen bei einem Ileus irgendwie bindende Schlüsse, sei es diagnostischer, sei es prognostischer Art, zu ziehen vermögen, d. h. mit anderen Worten: handelt es sich in einem solchen Falle jedemsal um einen mechanischen Darmverschluss in specie, wie bisher angenommen, um eine Darmstrangulation, oder würden dafür auch noch andere Erklärungen zulässig sein. — Nun, dass letzteres der Fall ist, braucht kaum noch näher ausgeführt zu werden, da durchaus die Möglichkeit zuzugeben ist, dass ein perforirtes Ulcus ventriculi oder duodeni mit consecutiver Peritonitis, selbst auch eine Pankreasnekrose unter einem ganz ähnlichen Bilde, wie dies oben für die beiden Fälle von Darmocclusion geschildert war, zu verlaufen vermag; auch für die Entscheidung der Frage, ob eine Strangulation des Darmes oder eine Obturation desselben (durch einen Tumor z. B.) vorliegen dürfte, ist unser Symptom durchaus nicht sicher ausschlaggebend, denn auch beim Obturationsileus finden sich oberhalb des Hindernisses bekanntlich Veränderungen in der Darmwand, welche blutige Beimengungen zum Darminhalt und infolge dessen zum Erbrochenen leicht erklärlich erscheinen lassen möchten. — So ist der diagnostische Werth dieser Erscheinung gering, denn wenn es auch meist gelingen wird, unter den eben genannten Krankheitsbildern sich für das eine oder für das andere zu entscheiden, so geschieht dies eben aus anderen Gründen, als mit Rücksicht auf die Art des Erbrochenen. Nur in Bezug auf

wisse Rolle spielen, indem es jedenfalls eher für den ersteren Modus des Verschlusses spricht, bei welchem die Circulationsstörungen und Gewebsveränderungen am Darm immer viel ausgeprägter erscheinen, als bei der zweiten Art.

Auch in Bezug auf den Sitz des Hindernisses können wir aus der Thatsache der Blutbeimengung beim Erbrochenen allein durchaus nichts folgern. Gerade darin zeigten unsere beiden Fälle eine grosse Verschiedenheit. Auch hier sind vorsichtige Schlüsse nur unter Berücksichtigung aller uns zu Gebote stehenden sonstigen klinischen Erfahrungen erlaubt, — aber unter diesen Cautelen wird das fragliche Symptom doch manchmal ein wichtiges Glied in der Kette unserer diagnostischen Schlussfolgerungen vorzustellen vermögen. So habe ich schon bei Fall 2 bewiesen, in welcher Weise dasselbe vor uns für die Localdiagnose nutzbar gemacht werden konnte, und vielleicht hätte man auch in Fall 1, wenn derselbe nicht so schnell ad exitum gekommen wäre, gerade aus der copiösen Art der Blutung, und schon allein aus dieser, auf die Strangulation einer tieferen Dünndarmschlinge schliessen können. Nachträglich wenigstens — und das ist ja dann freilich gewöhnlich sehr einfach — würde sich folgendes Calcül ergeben: Ileus mit copiösem Bluterbrechen ohne Zeichen von Peritonitis, Blutbrechen hat schnell eingesetzt: infolge dessen wahrscheinlich Strangulation, und zwar mit Rücksicht auf die massenhafte Blutung wahrscheinlich die eines nicht zu hoch gelegenen Darmabschnittes. (Infarct einer grösseren Darmportion oberhalb des Hindernisses.) — Erwähnen möchte ich dann noch in diagnostischer Beziehung, dass ich nicht erwarten würde, Hämatemesis bei einem Dickdarmverschluss zu finden. Es ist bekannt, dass sich bei einer Obturation desselben colossale Geschwüre auf der Schleimhaut des zuführenden Dickdarmes bilden können, aber die dadurch gelieferten Blutungen würden bei der Länge des Weges bis zum Magen und bei dem grossen Widerstand, den die Valvula Bauhini der centralen Entleerung des Dickdarminhaltes entgegensetzt, makroskopisch im Erbrochenen nicht sichtbar sein — und bei einem Strangulationsileus im Dickdarm (Flexur) würde wahrscheinlich noch früher eine tödtliche Peritonitis eintreten, ehe es zur Hämatemesis kommen würde. —

Einen grösseren Werth als in diagnostischer hat nun aber die Hämatemesis beim Ileus in prognostischer Beziehung, und zwar durchaus allerdings im üblen Sinne, indem dadurch immer für die schwere Destruction der Darmwandungen ein Zeugniss geliefert wird.

In therapeutischer Beziehung giebt uns das Symptom höchstens

die Abgrenzung zwischen einem mechanischen Darmverschluss durch Abschnürung und einem solchen durch directe Verstopfung des Lumens (Obturation) könnte das Erscheinen von Blutbrechen eine geinsoweit einen Fingerzeig, als unser Handeln von einer dadurch eventuell ermöglichten Localdiagnose beeinflusst werden kann.

Resumiren möchte ich also meine Anschauungen in folgenden Sätzen.

Blutbrechen findet sich beim Ileus als Folge von Gewebsveränderungen im zuführenden Darm. Sein Auftreten spricht eher für eine Strangulation, als für eine Obturation des Darmes. und zwar im Dünndarm. Es deutet immer eine schwere Läsion der Darmwand an und ist infolge dessen von übler prognostischer Bedeutung. Es ist im Uebrigen nach jeder Richtung hin nur unter Berücksichtigung aller sonstigen klinischen Symptome zu Schlussfolgerungen zu verwerthen.

IV.

Die Perimetrie des Handgelenkes.

Von

Dr. C. Hübscher,

Arzt des orthopädischen Institutes in Basel.

(Mit 2 Figuren und 1 Tafel.)

Bei der Behandlung der so häufigen Bewegungsstörungen im Gebiete des Handgelenkes sind wir oft in der Lage, die Excursionen des betreffenden Gelenkes zu messen und die Ergebnisse der Messung aufzuzeichnen. Für uns dienen diese Messungen zur Controle unserer therapeutischen Eingriffe; Anderen sollen die Messresultate bei der Begutachtung Unfallverletzter ein genaues und leichtverständliches Bild der verminderten Function geben.

Messungen der Handgelenkexcursionen werden gewöhnlich mit dem Winkelmaass vorgenommen, und zwar nur in den beiden, zu den Hauptaxen senkrechten Ebenen.

Diese Angaben leiden aber an dem Uebelstand, dass sie weit davon entfernt sind, uns über die Gesammtheit aller im Handgelenk ausführbaren Bewegungen aufzuklären. Denn ausser der Bewegung in dorso-volarer und radio-ulnarer Richtung sind bekanntlich im Handgelenk infolge der wenig straffen Verbindung und der Interposition des Lig. subcruentum Bewegungen in einer grossen Zahl anderer Axen möglich, so dass eine Freiheit der Excursionen entsteht, welche sonst nur Kugelgelenken eigen ist. Die Folge davon ist, dass die Hand auch bei festgestelltem Drehgelenk des Ellbogens „circumducirt" werden, d. h. eine kreisförmige Bewegung ausführen kann.

In einer im Jahre 1892 erschienenen kleinen Arbeit: „Ueber Bewegungsfelder am menschlichen Körper"[1]), habe ich darauf hingewiesen, dass wir uns zur Aufzeichnung von Gelenkexcursionen an mehraxigen Gelenken mit Vortheil der sogen. Gesichtsfeldschemas der Ophthalmologen bedienen können, die ja von

1) Beiträge zur klin. Chirurgie. Bd. VIII. Heft 3. S. 547.

diesen Letzteren schon längst zur Aufzeichnung der Bulbusexcursionen verwendet werden (sogen. Blickfeld).[1]) Auf diesen in Meridianen und Parallelkreisen eingetheilten Schemas können wir die in beliebig vielen Ebenen gemessenen Excursionen der Gelenke bequem einzeichnen und die Aussenwerthe der Winkelausschläge durch eine Linie verbinden. Diese Umgrenzungslinie umschreibt ein Gebiet, innerhalb dessen sich sämmtliche im Gelenke möglichen Excursionen abspielen. Diese Figur, Bewegungsfeld genannt, giebt uns also auf den ersten Blick über die Bewegungsfähigkeit des Gelenkes Auskunft; jede Einschränkung des Feldes wird uns bei Vergleichung des uns bekannten normalen Bewegungsfeldes sofort auffallen, wobei wir gleichzeitig Aufschluss erhalten, in welcher Richtung und um wie viel Grade die Bewegung behindert ist. Für bestimmte Läsionen werden wir auch bestimmte Bewegungsfelder erhalten, so dass die Aufnahme der letzteren uns sogar für die Diagnose werthvoll sein kann. An der Hand wird sich z. B. das Bewegungsfeld einer Radialislähmung anders gestalten als das bei einer Verletzung des N. ulnaris; beide werden sehr verschieden sein von Einschränkungen bei Gelenkverletzungen oder entzündlichen Vorgängen.

Nicht nur das Schema zur Aufzeichnung der Messungen, sondern auch das Instrument zur Messung selbst habe ich von den Ophthalmologen entlehnt. Es ist dies das Perimeter, an welchem sich, wie ich schon in meiner früheren Arbeit gezeigt habe, Bewegungsexcursionen in jeder beliebigen Ebene messen lassen. Um dieses Instrument bei Messung der Handgelenksbewegungen verwenden zu können, habe ich dasselbe folgendermaassen abgeändert:

Auf einem länglichen Brett (Fig. 1) befindet sich ein ca. 30 Cm. hohes, schmales Bänkchen, welches dem Vorderarm als Unterstützung dient. Der vor dem Bänkchen aufgestellte Perimeterbogen mit Gradeintheilung besitzt einen Radius von 20 Cm. Mit dem Drehpunkt des Bogens ist in gewohnter Weise ein Zeiger verbunden, welcher auf einer senkrechten Scheibe den jeweiligen Stand des Bogens angiebt, resp. den Meridian, in welchem eben die Messung vorgenommen wird.

Auf der gleichen Zeichnung sieht man, auf welche Weise die Bewegungen der Mittelhandfinger- und der Fingergelenke ausgeschaltet sind, da durch ein Freilassen dieser letzteren die Aufnahme der Handgelenksexcursion gänzlich gestört würde. Die Hand ist mittelst Riemen auf einem kleinen Handbrettchen fixirt; die in sich geschlossenen Riemen laufen durch Schlitze, so dass sie auf beiden Seiten

1) Landolt, in De Wecker et Landolt, Traité complet d'Ophthalmologie. p. 904.

der Schiene vorgezogen werden können, um den Gebrauch der Schiene für rechts und links zu ermöglichen.

In gleicher Weise, wie die Bewegungen der kleinen Gelenke ausgeschlossen werden müssen, darf selbstverständlich auch keinerlei Drehbewegung des pronirten Vorderarmes stattfinden können. Auch die leiseste Supinationsbewegung würde das reine Bewegungsfeld der Hand in fehlerhafter Weise erweitern. Ich versuchte, zuerst den Vorderarm auf dem Bänkchen mit Riemen zu befestigen; allein das Spiel der sich zusammenziehenden Vorderarmmuskeln wurde hierdurch behindert, ohne dass Drehbewegungen unmöglich waren. Am sichersten scheint mir noch das Festhalten des Armes durch den Untersucher nach Fig. 2, wobei man sich beständig von der Ruhigstellung des Armes überzeugen kann.

Fig. 1.

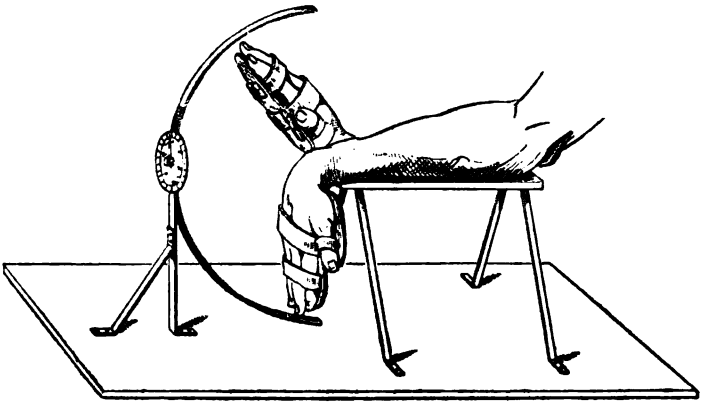

Auf Fig. 1 ist die Messung der Handgelenksbeugung in den zwei extremen Stellungen der Volar- und Dorsalflexion dargestellt; derjenige Winkelgrad des Perimeterbogens, welchem die Kuppe des Mittelfingers am Schluss der Excursion gerade gegenübersteht, wird abgelesen und sofort in das Schema eingetragen. Die gleiche Messung wird unter Einstellung des Perimeterbogens in den jeweiligen Meridian wiederholt, bis man eine genügende Anzahl von Aussenpunkten besitzt, deren Verbindungslinie das gewünschte Bewegungsfeld liefern. Zur raschen

Fig. 2.

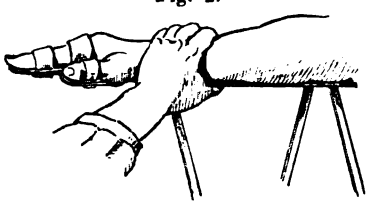

Aufnahme genügt eine viermalige Drehung des Bogens und Einstellung derselben in die beiden Hauptmeridiane, den verticalen und den horizontalen, sowie in die beiden schrägen, dazwischenliegenden. Man erhält dabei 8 Messungen, die uns über die wichtigsten Excursionen aufklären. Die Messung in den beiden Hauptmeridianen ergiebt die Excursion in radialer, ulnarer, dorsaler und volarer Richtung; die Aufnahme in den beiden schrägen erfolgt in dorso-radialer und volar-ulnarer, sowie in dorso-ulnarer und volar-radialer Richtung.

Zur Veranschaulichung der Methode erlaube ich mir, auf Taf. I eine Anzahl Bewegungsfelder normaler und pathologischer Handgelenke beizufügen. Die Erläuterung derselben findet sich in der beigedruckten Erklärung.

Erklärung der Tafel I.

Fig. 1. Bewegungsfelder der Handgelenke eines 37jährigen Mannes. Die Aussengrenzen sind selbstverständlich individuell verschieden, besonders dorsalwärts, zeigen aber im Allgemeinen diese Umrisse mit Ueberwiegen des Excursionsgebietes auf der ulnaren Hälfte. Ferner ist der dorso-radiale Quadrant mit dem diagonalen volar-ulnaren Quadranten zusammen grösser, als die entsprechenden Gebiete in dorso-ulnarer und volar-radialer Richtung.

Fig. 2. Bewegungsfelder einer 29jährigen Frau. Infolge des graciléren Knochenbaues und der weniger straffen Gelenkverbindungen sind die Excursionen beim Weibe gewöhnlich nach oben ausgedehnter und im horizontalen Meridian etwas geringer.

Fig. 3. Linksseitige Parese des N. radialis. Drei Wochen nach Luxatio humeri axillaris bei einem 34jährigen Mann. Die Einschränkung geht allmählich bis zu den punktirten normalen Aussengrenzen zurück.

Fig. 4. Schwere, doppelseitige Bleilähmung des N. radiales, seit 7 Wochen bei einem 41jährigen Maler bestehend. Faradische Erregbarkeit = 0, beiderseits EaR (Pat. von Herrn Dr. Egger).

Fig. 5. Bruch des r. Radius mit bedeutender Dislocation des unteren Fragmentes dorsalwärts bei einer 36jährigen Frau. (Der Bruch war als Verstauchung behandelt worden.) Hochgradige Versteifung der Fingergelenke, sowie des Handgelenkes. Das Bewegungsfeld des letzteren allseitig eingeschränkt mit etwas grösserem Excursionsgebiet ulnarwärts. Die mechanotherapeutische Behandlung erweitert in ca. 4 Wochen das Excursionsgebiet auf die punktirt gehaltenen Grenzen und führt freie Beweglichkeit der Finger herbei. Infolge der dorsalwärts gerichteten Gelenkfläche des Radius sind auch die schliesslichen Bewegungen dorsalwärts ausgedehnter, als nach der Vola zu.

Fig. 6. 38jähriger Mann. Sturz von Bicyclette vor 3 Wochen. Schwellung des rechten Handgelenkes, besonders an dessen ulnarer Seite. Die Gegend des Proc. styloid. uln. auf Druck schmerzhaft. Keine Crepitation, keine abnorme Beweglichkeit. Das Bewegungsfeld des rechten Handgelenkes zeigt eine erhebliche

Einschränkung der ganzen ulnaren Hälfte; die Röntgen-Photographie ergiebt eine isolirte, schief von unten-innen nach oben-aussen verlaufende Absprengung des Process. styloideus ulnae.

Fig. 7. Hochgradige Einschränkung der Handgelenksbewegungen rechterseits infolge gonorrhoischer Gelenkentzündung bei einer 42jährigen Frau.

Fig. 8. Bewegungsfelder beider Handgelenke bei progressiver Muskelatrophie neuraler Form bei einer 56jährigen Frau (Patientin von Herrn Prof. Dr. Immermann). Die unregelmässig eingeschränkten Bewegungsfelder erlauben, die hauptsächlich afficirten Muskelgruppen zu bestimmen, und weitere Aufnahmen gestatten, den Gang des Leidens zu controliren.

V.

Experimentelle Studien über Wirbelverletzungen.

Von

Assistenzarzt Dr. v. Kryger

in Erlangen.

Die in letzter Zeit mehrfach von Schede, Kümell und König berichtete Erscheinung, dass längere Zeit nach einer anfangs geringfügig erscheinenden Wirbelsäulenverletzung Difformitäten an den Wirbelknochen und Functionsstörungen des Rückenmarkes, bezw. der grösseren Nervenbahnen auftreten, hat wieder in höherem Maasse die Aufmerksamkeit auf die traumatischen Läsionen der Wirbel gerichtet. Eine Durchsicht der Literatur ergiebt die auffällige Thatsache, dass während sich die deutschen Arbeiten vorzüglich mit den klinischen Beobachtungen oder Sectionsbefunden und mit der Behandlung der eingetretenen Störungen beschäftigen, zusammenhängende experimentelle Studien über die Entstehung der verschiedenen traumatischen Wirbelerkrankungen bis in die neueste Zeit hinein eigentlich nur von Ausländern vorliegen.

Nachdem bereits Astley Cooper und Malgaigne auf Grund vieler und eingehender Beobachtungen allgemein giltige Sätze über das Vorkommen der einzelnen Störungen, Luxationen und Fracturen, und das Ueberwiegen derselben an gewissen Abschnitten der Wirbelsäule aufgestellt hatten, gewann Bonnet zuerst in richtiger Würdigung der pathologisch-anatomischen Befunde einen genaueren Einblick in den Mechanismus dieser Verletzungen.

Durch eingehende Versuche an Leichen bemühte er sich, die bereits nach Sitz und Eigenart bekannten anatomischen Veränderungen in Bezug auf ihr Entstehen zu prüfen.

Nach Bonnet bestehen die Bewegungen der Wirbel hauptsächlich aus:

1. Beugung nach vorn,
2. Beugung nach hinten,
3. seitlichen Beugungen,
4. Circumduction, wobei die Wirbelsäule einen Bogen beschreibt,

5. Rotation, Bewegung um die senkrechte Axe; dementsprechend nahm er seine Untersuchungen vor und konnte dabei folgende Befunde erheben:

Bei der Beugung nach vorn erfolgten die Verletzungen am Halstheil erst, wenn die Knie die Brust berührten, und der Kopf stark am Hinterkopf nach vorn gedrückt wurde, bis das Kinn auf der Brust lag. Es fand sich Diastase zwischen dem 7. Hals- und 1. Brustwirbel so weit, dass die Dura mater des Rückenmarkes freiliegt. Der Körper des 7. Halswirbels ist vorn zermalmt, hinten von der ligamentösen Scheibe abgelöst. In den Muskeln und im Wirbelkanal bestanden grosse Blutextravasate, dabei ausgedehnte Zerreissungen der Muskeln und Ligamente.

In einem Falle wichen der 1. und 2. Brustwirbel von einander.

Um den Brusttheil zu beugen, wurden die Leichen in sitzende Stellung gebracht und dann stark auf die Schulter und die zwei oder drei ersten Brustwirbel gedrückt; es war die Kraft von 2—3 Leuten nothwendig, um wahrnehmbare Veränderungen zu erzeugen. Die Störungen hatten ihren Sitz am 11. Brust- bis 2. Lendenwirbel, die Ligamente waren zerrissen, oft hingen noch Theile der Dornfortsätze daran. Niemals fand sich ein einfaches Auseinanderweichen oder eine Luxation, sondern stets Fractur, die gewöhnlich schräg nach oben und vorn zieht und die oberen und unteren Gelenkfortsätze trennt, den Bogen der Länge nach spaltet, so dass der grössere Theil des Proc. spinosus dem unteren Bruchstück angehört. Die hinteren Ligamente waren zerrissen, das Lig. intervertebrale vom oberen Körper ganz oder theilweise gelöst. Der Dornfortsatz war am 11. Brustwirbel gebrochen. Bei 12—15jährigen Kindern liessen sich nur dann Fracturen hervorrufen, wenn die Unterleibsorgane herausgenommen waren; es waren dann meist dieselben Störungen, wie bei Erwachsenen.

In allen Fällen war das Rückenmark nur wenig verletzt, die Dura mater unversehrt. Bei erheblichen Verschiebungen der Bruchstücke zeigte sich das Rückenmark von vorn nach hinten abgeplattet, im Inneren der Dura bemerkte man jedoch nie einen Bluterguss. Die Beugungen nach hinten erzeugten am Hals wieder Störungen in der Höhe des 6. und 7. Halswirbels. Die Wirbelkörper wurden theilweise von einander gelöst, die Dornfortsätze zuweilen gebrochen; die Muskeln waren stark zerrissen, von bedeutenden Blutergüssen durchsetzt. Am Rücken und Lendentheil hatte die Verletzung zwischen 1. und 2. Lendenwirbel stattgefunden, die vorderen Bänder, der M. psoas und die Zwerchfellschenkel waren zerrissen, das Lig. intervertebrale vom oberen Wirbel abgerissen, das Lig. longit. poster. meist ein-

gerissen. Der obere Wirbel zeigte einen Bruch derart, dass der Dornfortsatz und die unteren Gelenkfortsätze am unteren Theil haften blieben. Die Dornfortsätze stehen seitlich übereinander, sind jedoch nicht gebrochen. Das Rückenmark ist nie wesentlich beschädigt, doch giebt es immer erhebliche Blutungen.

Seitliche Beugungen hatten am Halstheil gar keine Resultate, am Brust- und Lendentheil führten sie meist zu Fracturen mit Voneinanderweichen des 1. und 2. Lendenwirbels. Die Musculatur der eingebogenen Seite war zerrissen, die Bänder theilweise abgerissen, das Lig. intervertebrale in grosser Ausdehnung abgelöst, die Wirbelkörper auf der Seite, nach der die Beugung gerichtet war, zerquetscht, die Gelenkfortsätze abgebrochen.

Die extremen Drehungen der Halswirbelsäule ahmte Bonnet in der Weise nach, dass er eine eiserne Stange durch den Schädel trieb und dieselbe als kräftigen Hebel benutzte. Je nach der Ausdehnung dieser Bewegungen gestalteten sich die Störungen. Bei stärkster Drehung, so dass das Gesicht nach hinten stand, fand völlige Abhebelung zweier Wirbel von einander statt, sämmtliche Bänder waren gerissen, die Körper waren am 4. und 5. Halswirbel von einander getrennt durch Riss des Lig. intervertebrale. Gefässe und Rückenmark hatten keinen besonderen Schaden gelitten. War die Drehung nicht soweit getrieben worden, dann ergab sich eine Luxation der Gelenke entweder allein am 4. und 5. Halswirbel oder an diesen und den Gelenken zwischen 7. Hals- und ersten Brustwirbel. Der Kopf blieb nach Beendigung der Bewegung in der verdrehten Stellung, das Gesicht sah nach derselben Seite, nach der der Kopf geneigt war, die Verschiebung der Dornfortsätze war gut fühlbar, durch Ziehen am Kopfe und entgegengesetzte Drehung konnte unter einem Geräusch, als ob etwas einspränge, der Kopf wieder richtig gestellt werden.

Die Ligam. flava waren vom oberen Wirbel gelöst, das Lig. intervertebrale war zwar zerrissen, hielt aber die Wirbel noch an einander. Die Kapselbänder der Gelenke waren völlig zerrissen, einmal war der Querfortsatz gebrochen. Art. und Vena vertebralis waren unversehrt, desgleichen das Rückenmark.

Grosse Schwierigkeiten machte es, durch Drehungen am Rumpf Störungen zu veranlassen. Die Rotationen wurden mit den unteren Extremitäten ausgeführt, während die Leiche mit dem Thorax auf dem Ende eines Tisches befestigt war.

Unter fünf derart angestellten Versuchen war zweimal das Resultat negativ, dreimal waren Verletzungen des Lendentheiles zu finden; der Körper des 1. Lendenwirbels war schräg von oben nach unten und

von rechts nach links gebrochen, die Bänder an den Gelenkfortsätzen der rechten Seite zwischen 12. Brust- und 2. Lendenwirbel waren zerrissen. Die Lig. flava von ihrer Insertion am 2. Lendenwirbel gelöst. Zwischen den Muskeln und im Rückenmarkskanal fanden sich Blutergüsse, das Rückenmark schien nicht verletzt

Versuche, durch Rotation und Flexion zugleich mit Zug am Halstheil der Wirbelsäule Verletzungen im Gebiet des Atlas und Epistropheus zu erzeugen, hatten nicht den beabsichtigten Erfolg, stets kam es zu Störungen an den unteren Wirbeln.

Aus diesen Resultaten, über die ich eingehend berichtet habe, da sie für die späteren Arbeiten grundlegend wurden, zog Bonnet folgend Schlüsse:

1. Die gewaltsamen Bewegungen der Wirbelsäule wirken besonders auf die Punkte, an denen die normale Beweglichkeit am stärksten ist, jedoch mit Ausnahme des oberen Theiles der Halsgegend.

2. In der Cervicalgegend wirkt die gewaltsame Beugung nach verschiedener Richtung hin speciell auf die letzten Wirbel. Die gewaltsame Rotation wirkt besonders auf den mittleren Theil. In der Rücken- und Lendengegend gehen die durch Beugung erzeugten Störungen in dem 11. und 12. Rückenwirbel und in dem 1. und 2. Lendenwirbel vor sich.

3. Die unvollständige und permanente Luxation der Wirbel, die Zerreissung und Abtrennung ohne Fractur der Knochen kommt hauptsächlich in der Cervicalgegend und besonders bei Drehungen vor. Am Rücken und in der Lendengegend sind die Wirbel stets gebrochen, sobald die Wirbelsäule infolge einer gewaltsamen Bewegung, gleichviel in welcher Richtung, verletzt ist.

4. Die kurzen und tiefen Muskeln an der Wirbelsäule sind am häufigsten verletzt, Blutungen erfolgen fast stets an der Wirbelsäule und im Wirbelkanal. Das Rückenmark ist selten verletzt.

5. Die Luxation der Gelenkfortsätze der Halswirbel ist nicht von so bedeutenden Zerreissungen begleitet, dass man nicht zuweilen die Reposition dieser Lageveränderungen versuchen könnte.

Um die Lehren Malgaigne's, dass die Brüche an den Dornfortsätzen und Bogen der Wirbel nur durch directe Gewalt, die der Körper aber durch indirecte Gewalt zu Stande kommen, zu unterstützen, stellte Philipeaux eine Reihe von Versuchen an Leichen an. Er kam zu dem Schlusse, dass bei gewaltsamer Beugung des Rumpfes nach vorn ein Bruch des Körpers am 11. oder 12. Brustwirbel erfolgt, der schief von oben hinten nach unten vorn geht.

Porta hat eine Reihe von Versuchen an Leichen angestellt, bei

denen die Wirbelsäule von den Muskeln freigemacht war. Er studirte namentlich die bei den Luxationen in Betracht kommenden Drehbewegungen und fand die auffällige Thatsache, dass die schiefen Fortsätze allein luxirt waren ohne die geringste Schädigung der Bandscheibe.

Sehr eingehende Untersuchungen ähnlich denen Bonnet's stellte Chédevergne an, ihn beschäftigte vorzüglich die Beugung des Rumpfes nach vorn und hinten.

Mit grosser Sorgfalt sind die bei zunehmender Gewalteinwirkung nach einander eintretenden Veränderungen studirt.

Beim Beginn der Biegung riss unter einem hörbaren Krachen zunächst das Lig. apicum seinen Insertionspunkt an der Spitze des 12. Brust- oder 1. Lendenwirbels ab; dann entstand ein mehr und mehr weit klaffender Abstand zwischen dem verletzten Dornfortsatz und dem nächst höheren, das Lig. interspinale trennte vom 12. Brustwirbel eine Knochenkante, das Lig. flavum den oberen Rand des Bogens ab. Weiterhin wurde das Lig. longitudinale posterius quer abgerissen, und der Wirbelkörper spaltet sich in zwei ungleiche Theile, einen oberen ganz kleinen, einen unteren bedeutend umfangreicheren. Die Gelenkfortsätze traten vorübergehend von einander oder waren endgiltig luxirt.

Die Fractur entsteht nach ihm an einem bestimmten Wirbel, der in der Mitte des durch die Beugung erzeugten Bogens liegt und durch besondere Beweglichkeit vor den anderen ausgezeichnet ist.

Bei den Biegungen nach hinten wiederholte sich der Mechanismus nur in umgekehrtem Sinn.

In beiden Richtungen ergab sich eine Rissfractur.

Diese Verletzungsarten erhielten eine Ausnahme, wenn bei dem Fall auf die Füsse der Rumpf durch die Rückenmuskeln aufrecht erhalten wurde, und so der Wirbel zwischen zwei einander direct entgegengesetzt wirkende Gewalten, den Boden und das Gewicht des fallenden Körpers gerieth. Die Folge war hier eine Zertrümmerung des Wirbels.

So meinte Chédevergne, könnte wohl ein Wirbel zuerst durch Riss eine Verletzung erleiden, die weiterhin durch Zertrümmerung eine erhebliche Zunahme erführe, wäre aber einmal die Zerquetschung des Knochens eingetreten, dann käme der Riss nicht mehr in Betracht.

Nach seinen Beobachtungen sind zwei Mechanismen anzunehmen, in der Mehrzahl der Fälle das Abreissen und die Zerquetschung bei Fall mit gestrecktem Rumpf.

Gegen diese Entstehungsart der Wirbelfracturen durch Abreissen erhoben Mollière und Menard grosse Bedenken. Mollière be-

nutzte zuerst ganz intacte, uneröffnete Leichen, worauf er mit Recht grosses Gewicht legt.

Bei Versuchen an diesen, wie an isolirten Wirbelsäulen constatirte er die grosse Festigkeit der Bögen und der Bänder an diesen und den Dornfortsätzen. Am ehesten rissen die Intervertebralscheiben, dann sollten die Verletzungen an den Körpern eintreten, und zwar je nach der einwirkenden Gewalt oder dem Alter der Personen, anfangs ein blosses Zusammensinken, Compression der spongiösen Substanz, dann aber weiterhin Abquetschung des vorderen Abschnittes bis zur völligen Zertrümmerung des ganzen Körpers. Er resumirt seine Resultate zu folgenden Sätzen:

1. Sollen die Wirbelkörper zerstört werden, müssen die Lig. interspinalia intact bleiben.

2. Solange die Wirbelkörper nicht verletzt sind, kann auch keine Ruptur an den Bogen erfolgen.

3. Wenn man auch die Rissfractur am Wirbelkörper durch gewaltsame Beugebewegungen zugeben kann, so ist dieselbe doch immer als Folge eines Zusammenquetschens des vorderen Knochentheiles anzusehen.

4. Die Beugefracturen im Brusttheil der Wirbelsäule sind combinirt mit Rippenfracturen.

5. Bei der Art, die Fracturen hervorzurufen, sind zwei Mechanismen zu unterscheiden: die Beugung des Rumpfes, die sich in der Lumbalgegend geltend macht, und die Beugung der Wirbelsäule allein, bei der die erzeugten Fracturen vorzugsweise im mittleren Abschnitte der Brustwirbelsäule ihren Sitz haben.

Die Richtigkeit dieser Befunde suchte dann Menard in einer umfangreichen Arbeit zu beweisen und weiter zu erläutern. Vor Allem kam es ihm darauf an, die Lehre Chédevergne's von den Rissfracturen zu widerlegen. Er fand nur dann isolirte Fracturen der Bogen und Dornfortsätze, wenn bei Fall auf den Nacken der Rumpf aufrecht stand und so die Theile direct aufeinander gepresst wurden.

Den Mechanismus des Abreissens nach Chédevergne will Menard nur zugeben bei gleichzeitigem Bruch oder doch bei Compression der Wirbelkörper. Er formulirt seine Ansichten folgendermaassen:

Bei Sturz auf den Nacken entsteht die Fractur im Brusttheil der Wirbelsäule. Zugleich kann auch im Dorso-Lumbalabschnitt eine Fractur entstehen, doch ist dieser Fall recht selten.

Diese Fracturen am Brusttheil sind häufig mit Rippenbrüchen combinirt, einige Male war auch das innere und hintere Endstück luxirt.

Fast immer besteht eine Zertrümmerung der vorderen Fragmente. Beim Fall auf das Gesäss findet sich die Fractur am Lendentheil oder im Dorso-Lumbalabschnitt.

Die Zwischenwirbelscheiben leisten weniger Widerstand als die Wirbelkörper, wenn der Bogen aus seinen Verbindungen gelöst ist.

Auf Veranlassung von Prof. v. Heineke hat vor einiger Zeit Schlagintweit hier experimentelle Untersuchungen über die Wirbelfracturen angestellt. Gemäss der Häufigkeit ihres Vorkommens wurden ebenfalls nur Beugungsfracturen nachgeahmt. Man machte dabei die Erfahrung, dass es oft nur geringer Gewalteinwirkung bedarf, um recht ausgedehnte Verletzungen entstehen zu sehen. Am häufigsten fand sich die Fractur aber zwischen 5. Hals- und 1. Brustwirbel, unten zwischen 10. Brust- und 2. Lendenwirbel. Am Hals betraf die Verletzung vornehmlich die Bogen, am Brust- und Lendentheil mehr die Körper. Schlagintweit hatte den Eindruck, dass bei der Beugung der obere Wirbel erst luxirt wurde, und darauf dann Fractur am vorderen Rand des unteren Wirbels entstand. Die Zwischenwirbelscheiben waren gelöst und zerrissen, vielfach in den Wirbelkanal verschoben. Das Rückenmark war gedehnt, abgeplattet, wenn nicht ganz zerrissen. Blutungen wurden verhältnissmässig wenig gefunden. Die hauptsächlichste Schädigung des Markes schien durch Verengerung des Wirbelkanals verursacht.

Ausser den Arbeiten von Bonnet und Schlagintweit beschäftigen sich sonach alle weiteren experimentellen Studien ausschliesslich mit den Störungen, die sich beim Vorwärtsbeugen des Rumpfes am Brust- und Lendentheil ergeben; die Begründung wird zuweilen ausdrücklich dadurch gegeben, dass es der Zahl nach die wichtigsten seien.

Die in den letzten Jahrzehnten in Deutschland veröffentlichten Mittheilungen beziehen sich jedoch zum weitaus grössten Theil auf Verletzungen der Halswirbelsäule.

Es lag demnach nahe, den Veränderungen an diesem Abschnitt besondere Aufmerksamkeit zu widmen. Ebenso erachtete ich es für nothwendig, auf die divergirenden Ansichten Chédevergne's und seiner Nachfolger über die Entstehungsweise der Beugungsfracturen näher einzugehen.

Die Wirbelsäule bietet in der Anordnung ihrer Theile und in dem Bewegungsmechanismus derselben gegen einander so viel Abweichendes von den anderen Gelenken im Körper, dass es wohl angezeigt erscheint, das Wesentliche von der Anatomie und Physiologie

der Wirbelsäule hier wiederzugeben. Die genaue Kenntniss dieser Besonderheiten muss, wie Pansch mit vollem Recht hervorhebt, die Grundlage für die Beurtheilung aller Störungen in der Haltung und Bewegung der Wirbelsäule sein.

Bekanntlich sehen wir die Wirbelsäule als einen elastischen Stab an, zusammengesetzt aus vielen übereinander gesetzten Theilen, die unter sich fest verbunden sind. Mit diesem Stab und um denselben erfolgen die Bewegungen des Körpers. Mit Ausnahme der oberen beiden Wirbel des Kopfes, welche durch ein vollständiges Gelenk (Charnier- und Drehgelenk) verbunden sind, haben die einzelnen Wirbel ihre Verbindung hauptsächlich in den Intervertebralscheiben. Diese aus Faserknorpel von verschiedener Stärke bestehend, sind mit einer dünnen Schicht hyalinen Knorpels, welche die Endflächen der Wirbelkörper überzieht, innig verbunden. Dieselben haben eine bedeutende Festigkeit, die Beobachtung lehrt, dass sich zuweilen eher eine oberflächliche Knochenschicht vom Wirbelkörper trennt, als dass die Knorpelscheiben beschädigt werden.

Die peripheren Ringschichten sind äusserst fest und straff, während die Mitte, der Kern, ein weiches, ausnehmend elastisches Polster bildet. Vorn und hinten sind die Scheiben in die grossen Bandapparate fest eingefügt, welche die Wirbel der Länge nach zu einem Ganzen vereinigen, das Lig. longitudinale anterius und posterius.

Durch diesen Bau fallen den beiden Theilen der Knorpelschicht besondere Aufgaben zu.

Die äusseren straffen Faserringe widerstreben jedem Voneinanderweichen der Wirbel in senkrechter und horizontaler Richtung, dagegen gestatten sie in bestimmtem Umfange Neigung der Endflächen nach vorn und hinten und nach rechts und links; ebenso auch Drehungen. In demselben Maasse wie die Fasern auf der einen Seite durch Abheben der Knochenränder gespannt werden, werden sie auf der entgegengesetzten Seite zusammengedrückt. Der in den Faserring eingeschlossene, ständig comprimirte weiche Kern drängt andererseits die Wirbelkörper von einander, begünstigt aber gleichfalls etwas die Neigung derselben gegeneinander. Senkt sich der eine Rand, so wird der nachgiebige Kern nach dieser Seite zusammengedrückt, um das Gleiche gewinnt er aber nach der Seite, auf welcher die Ränder auseinanderweichen, und hilft hier die Entfernung zwischen den Flächen vergrössern.

Weitere Befestigungsmittel sind die elastischen Bänder, welche die Bogen (Lig. intercruralia s. flava) und die Dornfortsätze in senkrechter Richtung vereinigen, Lig. interspinalia und Lig. apicum, und

schliesslich noch die Gelenke zwischen den schiefen Fortsätzen zweier benachbarter Wirbel.

Diese letzten Verbindungen haben nach Henke als Gelenke nur geringe Bewegungsexcursionen, da die sich berührenden Flächen nahezu gleich gross sind und nur kleine Krümmungen aufweisen. Diesem Mangel wird andererseits etwas abgeholfen durch die schlaffen Gelenkkapseln mit den langen Synovialfalten, die den Gelenkenden ziemlichen Spielraum lassen und ihnen ein Klaffen von einander gestatten.

Im Allgemeinen ist die Ausdehnung der Bewegungen an der Wirbelsäule abhängig von der Form der Intervertebralscheiben, je höher dieselben sind, und je geringer ihr Umfang ist, um so grösser muss die Beweglichkeit sein. Da, wie wir gesehen haben, die Wirbelscheiben bei Neigungen immer nur so viel auf der einen Seite nachgeben, als sie auf der anderen zunehmen, so müssen die Axen aller Bewegungen durch die Intervertebralscheiben und möglichst durch den Mittelpunkt derselben gehen. Für die Bewegungen der Wirbel kommen hauptsächlich zwei Axenrichtungen in Betracht:

1. Axen, die in der Medianebene liegen, durch den Kern der Intervertebralscheibe gehen und auf der Ebene der Gelenkflächen senkrecht stehen;

2. Axen, die senkrecht auf der Medianebene stehen (frontale Axen).

Bewegungen um mediane Axen, die in der horizontalen Ebene liegen, sind reine Seitwärtsneigungen (Abduction). Dies ist nur bei wenigen Wirbeln der Fall. Meist ist die Axenrichtung nach vorn unten, da die Gelenkflächen, auf deren Ebene die Axe senkrecht stehend construirt ist, nach vorn geneigt sind.

Die Seitwärtsbewegungen sind daher combinirt mit Bewegungen um eine senkrechte Componente, mit Drehungen.

Der seitwärts geneigte Wirbel wird sich auch derart drehen, dass seine Vorderfläche nach der Seite der Neigung herumgeht. Die Gelenkflächen der Gelenkfortsätze machen dabei einander entgegengesetzte Bewegungen, während die rechte nach oben steigt, geht die linke nach unten und umgekehrt.

Die Hemmung dieser Bewegungen erfolgt, wie wir oben bemerkten, durch die Faserringe der Intervertebralschreiben, ausserdem an den Gelenken.

Gemäss der verschiedenen Neigung der Gelenkflächen an den drei Hauptabschnitten der Wirbelsäule, haben wir auch Unterschiede in der Ausdehnung der Bewegungen.

Die Gelenkflächen der Lendenwirbel stehen fast senkrecht zu den Endflächen der Körper, so dass also die medianen Axen in der Horizontalebene liegen; eine kleine Abweichung ist nur dadurch gegeben, dass die Endflächen der Körper nicht ganz horizontal liegen. Die unteren sind etwas nach vorn, die oberen nach hinten geneigt. Im Ganzen ist aber am Lendentheil die Seitwärtsneigung am schärfsten ausgeprägt.

Die eigenartige Anordnung der Gelenke zwischen den Gelenkfortsätzen, die einander fast umgreifen und mehr nach aussen als nach vorn gerichtet sind, würden grosse Hindernisse abgeben, wenn nicht der geringe Schluss der Flächen aufeinander und eine leichte Krümmung am unteren Ende im Sinne einer Drehung grössere Bewegungsfreiheit böten. Die Hemmung erfolgt ausser an den Intervertebralscheiben am oberen Rande des Gelenkes der Seite, nach welcher die Neigung geschieht.

Die Brustwirbel weisen mehr nach vorn geneigte Gelenkflächen auf, die medianen Axen verlaufen dementsprechend mehr nach vorn und unten. Die Bewegungen erfolgen daher mit stärkeren Drehungen als im Lendentheil. Dieselben sind überhaupt an diesem Theil recht gering, die Hemmung tritt sehr frühzeitig auf infolge der breiten und niederen Intervertebralscheiben und auch wieder an den oberen Rändern des Gelenkes auf der Seite, nach der die Neigung erfolgte. Die Hauptbeschränkung ist jedoch durch die Rippen und das Brustbein bedingt.

An den Halswirbeln wird die Neigung der Gelenkflächen nach vorn zur Horizontalen hin immer stärker, die Axen nähern sich damit immer mehr der Senkrechten, der Antheil der Drehungen an den Bewegungen vergrössert sich zugleich erheblich. Die Bewegungen an diesem Theil sind überhaupt viel freier, Combinationen nach den verschiedenen Richtungen hin wesentlich leichter.

Die Intervertebralscheiben sind hier nämlich viel weicher und elastischer, und die Gelenkflächen haben weit mehr Spielraum als an den unteren Wirbeln, da sie nie ganz aufeinander passen, aber leicht klaffen können.

Reine Drehbewegungen sind sehr mühsam und beschränkt, viel beträchtlicher ist die Seitwärtsneigung; die Combination beider hat hier die grösste Ausdehnung. Die Hemmung tritt ziemlich spät ein an den Intervertebralscheiben und am oberen Rande der Gelenke auf der Seite, nach der die Neigung erfolgte.

Die Bewegungen um die queren, frontalen Axen werden als Beugung und Streckung bezeichnet, dieselben erfolgen in der medianen

Ebene. Die frontale Axe muss ebenfalls durch den Kern der Intervertebralscheiben gehen, damit die grösste Ausdehnung der Bewegung statthaben kann. Für die Beugung ist die Beschaffenheit der Intervertebralscheiben vielleicht noch von grösserer Bedeutung, als bei der Seitwärtsneigung mit Drehung.

Je höher und je nachgiebiger die Fasermassen sind, um so grösser wird der Ausschlag der Bewegung sein. Der vordere Rand der Endfläche des Körpers kann nur um so viel niedergehen, als der hintere Rand infolge der Dehnung des Fasserringes sich erheben kann.

Weniger in Betracht kommen die Gelenkflächen, die gar nicht die für die Beugung und Streckung erforderliche Krümmung besitzen. Bei ihnen ist die Weite der Kapsel, die geringe Berührungsfläche von Nutzen, da sie ein stärkares Klaffen am oberen und unteren Ende der Gelenkflächen gestatten.

Die Flächen gleiten beiderseits stets in derselben Richtung nach auf und abwärts, bezw. nach vorn und hinten.

Am ausgedehntesten sind diese Bewegungen am Halstheil, etwas weniger im Lendentheil, ganz gering im Brusttheil. Die Hemmung erfolgt bei der Beugung an den Intervertebralscheiben und an den elastischen Bändern zwischen den Bogen und den Dornfortsätzen. Bei der Streckung ergiebt sich dieselbe durch knöchernen Contact, indem die Bogen und die Dornfortsätze sich theils auf, theils übereinander legen.

In den Gelenkflächen ist nur so weit Hemmung gegeben, als die leicht zerreissbaren Kapselbänder Halt geben.

Die Musculatur hat nach Pansch eigentlich nur am Rücken einige Bedeutung. Dieselbe ist am stärksten im Lendentheil, wo der Rumpf gegen das Becken zu strecken, und beim Stehen die Lendenkrümmung zu halten ist. Am Nacken haben wir wieder mehr Muskelwirkung, um den Kopf, der Neigung hat, vornüber zu sinken, aufrecht zu erhalten. Am Rumpf hat die Musculatur der Beugeseite hauptsächlich die Aufgabe, die physiologischen Krümmungen zu conserviren, nach allen Seiten Halt zu geben.

Die Wirbelsäule ist, um den Druckwirkungen aus verschiedenen Richtungen und Drehungen erfolgreichen Widerstand leisten zu können, mehrfach gekrümmt, so dass die Schwerlinie hinter den unteren Lendenwirbeln herunter fällt, daher ist der Lendentheil und entsprechend der Halstheil nach hinten concav, der Brustheil nach vorn concav. Diese Krümmungen entwickeln sich erst allmählich aus dem fast geradlinigen Verlauf der Wirbelsäule beim Neugeborenen infolge des Stehens und Gehens, wenn Kopf und Arme, später der Rumpf durch die Aufrechthaltung eine erhebliche Belastung bewirken. Davon

ist dann die leichte Keilform, die einige Wirbel zeigen, abhängig. Dass auch die respiratorischen Bewegungen, das Verhältniss verschiedener Muskeln zu einander Einfluss haben, lässt sich nicht abstreiten, klar sind aber diese Beziehungen noch nicht.

Um der Wirklichkeit möglichst ähnliche Bedingungen zu erhalten, wurden die Versuche mit wenigen Ausnahmen, die in besonders hervorzuhebenden Forderungen ihre Begründung haben, an ganz unversehrten Leichen vorgenommen.

Mit Rücksicht auf die vorher dargelegten Motive lassen sich zwei Gruppen von Untersuchungen unterscheiden. In der einen handelt es sich um die Erscheinungen, die im Beginn oder doch vor Vollendung einer gewaltsamen Bewegung zu Tage treten, in der zweiten sehen wir die Veränderungen, die sich gleichsam als Schlussresultat der bis zur letzten Grenze durchgeführten Gewalteinwirkung ergeben.

Die einzelnen Wirbelsäulenabschnitten ganz eigenthümlichen physiologischen Verhältnisse lassen es zweckmässig erscheinen, die Bewegungen an der Halswirbelsäule und die an der Brust-, bezw. Lendenwirbelsäule getrennt zu betrachten.

Halstheil.

Wie wir oben bei Darstellung des Bewegungsmechanismus zwischen den Wirbeln sahen, besitzen die Halswirbel die grösste Beweglichkeit, sowohl im ganzen als in jeder einzelnen Richtung.

Dementsprechend beobachtet man auch hier, wie an anderen Gelenken ähnlicher Construction, die möglichst vielseitige und ausgedehnte Bewegungen gestattet, als häufigste Störung die Luxation, um die sich dann die übrigen Veränderungen gruppiren.

Die Gewalt, die hierbei in Betracht kommt, setzt stets am Kopf an, um ihre Wirkung von da auf die Halswirbelsäule zu übertragen. Da die ersten beiden Wirbel durch ihre kunstvoll angeordneten Bandapparate gut geschützt sind, sind es namentlich die darunter liegenden Theile, der 3. bis 7. Wirbel, welche den Schädigungen preisgegeben sind.

Wir werden abducirende, rotirende und beugende Bewegungen zu berücksichtigen haben.

Nach Hueter, dessen Darlegungen wir hier folgen, sind die Verschiebungen durch eine Beugung selten. Nach hinten, bei der Streckung, wird der Bewegung schnell Halt geboten, da sich sehr früh die dachziegelförmig übereinander liegenden Bogen und Dornfortsätze fest aufeinander stemmen, so dass eine Ueberstreckung ausgedehnte Zertrümmerung dieser Theile herbeiführen musste.

Nach vorn, bei der Beugung im eigentlichen Sinne, sind die hemmenden Momente nicht so stark, es sind vorzüglich der hintere Abschnitt der Bandscheibe mit den längsziehenden Bandapparaten und die elastischen Bänder an Bogen und Dornfortsätzen, Lig. intervertebrale, apicum und flavum, von geringerem Einfluss sind die Kapselbänder an den Gelenken der schiefen Fortsätze.

Für die Praxis am wichtigsten ist unstreitig die Combination zwischen Abduction und Rotation, die Bewegung um die mediane nach unten schiefgestellte Axe, wie wir sie früher kennen gelernt haben. Der Mechanismus ist dabei folgendermaassen: Für die Abduction des Kopfes ergiebt sich die Hemmung auf der Seite, nach der die Neigung erfolgt, am oberen Rande der Gelenkflächen der schiefen Fortsätze und weiter hin an der oberen Kante des unteren Wirbelbogens, über den als Hypomochlion die Gelenkflächen der entgegengesetzten Seite abgehebelt werden. Tritt in diesem Moment eine Drehung nach der Seite der Abduction hinzu, so wird der betreffende luxirte Fortsatz über den oberen des unteren Wirbels hinweggleiten und sich vor demselben feststellen, es tritt eine sogenannte Verhackung ein.

Zu dem ersten Versuch gab mir ein Fall Veranlassung, der vor zwei Jahren in der Erlanger Klinik zur Beobachtung kam und durch die eigenartige Entstehung der Verletzung besonderes Interesse bot.

Ein Soldat, kräftiger Mann von 20 Jahren, wurde im Stalle von einem unruhigen Pferde gegen das rechte Ohr geschlagen. Man fand ihn sogleich am Boden ausgestreckt liegend, noch so weit bei Besinnung, dass er den Hergang des Unfalles angeben und über Schmerzen auf der rechten Seite am Ohr und an der Schulter klagen konnte. Nach wenigen Minuten schwand das Bewusstsein vollkommen.

Beim Aufheben fiel die starke Nackensteifigkeit auf. In der Klinik fand sich bei starker Benommenheit ruhige Athmung und sehr langsamer Puls (36). Der Kopf war etwas nach hinten gestreckt, der Nacken ganz steif, die leiseste Bewegung des Kopfes liess den Mann laut aufstöhnen, dieselbe Erscheinung beobachtete man bei Berührung der Gegend des 4., bezw. 5. Halswirbels, der Dornfortsatz erschien eingedrückt. Vom Munde aus fühlte man in der Höhe des 4. Halswirbels, etwas rechts von der Mittellinie, einen kantigen Vorsprung, der ebenfalls sehr schmerzhaft war. Daneben bestand hochgradiger Priapismus, Lähmung der ganzen rechten Seite, Parese der linken Seite, die später auch in totale Lähmung überging. Am 2. Tage Exitus letalis.

Sectionsbefund: Schrägbruch des 5. Halswirbelkörpers, die Bruchlinie nahe der oberen Endfläche, verläuft von oben hinten nach unten vorn, zugleich von rechts oben nach links unten. Die elastischen Bänder eingerissen. Lig. longitudinale anterius war erhalten. Das Rückenmark in der unverletzten Dura sehr weich, plattgedrückt.

Man musste annehmen, dass durch die von der rechten Kopfseite wirkende Gewalt eine übermässige Abduction und Beugung stattgefunden habe. Diesen Bewegungsmechanismus suchte ich auf dieselbe Art an der Leiche zu wiederholen.

1. Männliche Leiche, 20—30 Jahre.

Der Körper wird auf einem Brett so gelagert, dass der Kopf frei über das eine Ende hinaushängt; die Schultergegend ist durch ein Querholz mit eisernen Schrauben festgeklemmt.

Es wird ein Schlag mit einem kurzen, dicken Holzkeil gegen die rechte Kopfseite geführt. Die Kopfhaut zeigt an der Stelle des Auftreffens den ungenauen Abdruck des Holzes, eine Verletzung der Knochen lässt sich jedoch nicht nachweisen. Der Kopf ist nach allen Seiten hin auffallend leicht beweglich, am deutlichsten ist diese Erscheinung gut fingerbreit oberhalb des 7. Halswirbels. Man hat hier rauhes Crepitiren von Knochen, ohne dass eine Difformität fühlbar wäre. Nach Freilegung der Wirbel durch einen Längsschnitt in der Medianlinie hinten sieht man zwischen den Dornfortsätzen des 5. und 6. Halswirbels einen fingerbreiten Riss der Bänder, der schräg nach links unten verläuft. Lig. nuchae, interspinalia sind völlig durchtrennt, vom Lig. flavum ist nur die linke Hälfte eingerissen, so dass man hier das Rückenmark frei liegen sieht. Der 5. Halswirbel erscheint schräg nach vorn und links verschoben über die obere Fläche des 6. Wirbels hinaus, an der die ganze Zwischenwirbelscheibe haftet, während an der Unterfläche des 5. Wirbels nur noch der Knorpelüberzug sichtbar ist. Der vordere und linke Rand ist ganz rauh, der Knochen liegt frei. Die Gelenkflächen der schiefen Fortsätze erweisen sich unverletzt, liegen aber weit klaffend zu Tage infolge Zerreissung der ganzen hinteren und äusseren Kapselwand.

Das Rückenmark ist breit gespannt über den etwas vorstehenden hinteren oberen Rand des 6. Halswirbelkörpers, die Dura ist unversehrt.

Weitere Versuche, in derselben oder ähnlichen Weise Störungen an der Halswirbelsäule hervorzurufen, misslangen regelmässig, indem eher die Kopfknochen völlig zertrümmert wurden, als dass eine Veränderung an den Wirbeln auftrat. Ich bin der Ansicht geworden, dass die Gewalt bei dem einen Versuch eben in ganz bestimmter Richtung gewirkt hat, die einer Fortleitung auf die Wirbel besonders günstig war, und bei einem Schädel, der besonders widerstandsfähig war.

Rotationen. Diese Bewegungen wurden in der Weise ausgeführt, dass zunächst in liegender oder häufiger in sitzender Stellung das Becken fixirt wurde; entweder indem ein Querholz mit Schrauben die Knochen gegen die Unterlage wie in einer Klammer hielt, oder indem bei ausgestreckten Beinen der Körper sitzend gehalten wurde durch eine Holzschraube, die ihn gegen ein starkes Holz presste.

Die Drehungen des Kopfes allein mit den Händen hatten meist keinen bemerkenswerthen Erfolg, daher wurde ein fester Stab mit

einer Schnur sagittal an einer Kopfseite über dem Ohr befestigt und mit diesem Hebel dann die Drehung vollzogen. Vorher ging jedoch jedesmal eine möglichst starke Abduction, d. h. Neigung des Kopfes nach einer Schulter, und in dieser Stellung wurde dann die Rotation ausgeführt.

Die Wirbel wurden zunächst durch einen Längsschnitt in der Medianlinie über den Dornfortsätzen freigelegt, um die Verhältnisse der hinteren Abschnitte in situ übersehen zu können, darauf die Section gemacht und die Wirbel herausgenommen.

2. Männliche Leiche, 25 Jahre.

Der Kopf wird in der geschilderten Weise nach links abducirt und von rechts nach links gedreht, bis das Gesicht nach hinten sieht. Dabei fühlt und hört man ein starkes Knirschen. Eine Difformität ist nicht wahrzunehmen, der Kopf ist nach allen Richtungen sehr leicht beweglich, nach links besonders ausgedehnte Excursion.

Die Dornfortsätze sind unverletzt, Lig. nuchae, Lig. interspinalia ebenso. Sofort fällt aber auf, dass die Gelenkflächen der schiefen Fortsätze zwischen 6. und 7. Halswirbel auf der linken Seite weit klaffen, die Kapsel ist hinten und aussen gerissen, der obere und untere Rand der Fortsätze ist rauh. Der Wirbel erscheint nach links geneigt, die linke Bogenhälfte ist etwas nach unten gesunken. Ganz abgebrochen und nur durch Weichtheile noch in Zusammenhang mit dem Uebrigen ist der linke Querfortsatz vom 6. Wirbel.

Auf der rechten Seite ist das Gelenk zwischen 6. und 7. Wirbel ebenfalls ganz wenig eröffnet, die Flächen sind aber dicht aneinander gedrückt und gegeneinander verschoben, der untere Fortsatz vom 6. Wirbel nach oben und mit seinem unteren Ende nach aussen geneigt. Macht man eine Drehbewegung von rechts nach links, so sieht man wie der linke obere Gelenkfortsatz des 7. Wirbels zwischen dem unteren Gelenkfortsatz und dem Querfortsatz des oberen Wirbels steht, wie dieser Querfortsatz gegen den oberen Gelenkfortsatz vom 7. gegengedrängt wird und durch stärkere Gewaltanwendung gebrochen werden muss. An den Körpern ist keine Verletzung zu sehen. Geht die Bewegung weiter, so stemmt sich der obere Bogen schräg in reitender Stellung auf den unteren, es wird hier das Hypomochlion gebildet für die weitere Abhebelung.

3. Männliche Leiche, 20 Jahre.

Die vollständige Drehung des Gesichtes nach hinten und links verursacht zuletzt ein leichtes Knirschen. Der Kopf ist nach allen Seiten frei beweglich. Die elastischen Bänder sind unversehrt. Die einzige Schädigung besteht in der Zerreissung der Gelenkkapsel auf der linken Seite zwischen 3. und 4. Wirbel und Abknickung des linken Querfortsatzes am 3. Wirbel. Wiederholt man die Drehung nach links, so klaffen die Gelenkflächen links etwas von einander, der linke Gelenkfortsatz des oberen Wirbels gleitet mit dem Bogen nach unten und stellt sich auf den unteren Bogen.

Auf der rechten Seite ist die Gelenkkapsel noch ganz erhalten.

4. Männliche Leiche, 15 Jahre.

Abduction und Drehung nach rechts unter leichtem Knacken, keine Difformität sichtbar. Die seitlichen Gelenke der schiefen Fortsätze zwischen 5. und 6. und 4. und 5. Halswirbel sind eröffnet, der Querfortsatz am 5. Halswirbel ist abgebrochen. Bei der Drehung nach rechts klafft das untere Gelenk erheblich weiter als das obere.

5. Frau von 46 Jahren, 20 Stunden nach dem Tode.

Der Kopf lässt sich mit den beiden Händen so weit nach rechts drehen, dass das Kinn noch handbreit über die rechte Schulter hinübergeht. Man hört dabei wieder ein geringes Knirschen. Verletzt sind nur die Gelenke der schiefen Fortsätze zwischen 4. und 5. Halswirbel. Die Kapseln derselben sind hinten und lateral eingerissen. Beim Drehen nach rechts klaffen die Gelenkflächen der rechten Seite etwas, während dieselben auf der linken Seite fest aufeinander gedrückt werden. Die Bewegungen der Theile und die Hemmungen waren dieselben wie in den früheren Versuchen. Reichliche Blutung in den Kanal.

6. Männliche Leiche, 25 Jahre.

Vollständige Drehung nach links mit leichter Beugung nach hinten bis das Gesicht nach hinten sieht, ohne dass ein Geräusch hörbar wird. Der Kopf ist frei beweglich nach beiden Seiten, auffallend stark nach links hin.

Eine Difformität ist im Nacken nicht zu bemerken. Die elastischen Bänder erscheinen ganz intact. Dagegen ist das Gelenk zwischen 4. und 5. Halswirbel auf der linken Seite eröffnet, die Flächen klaffen von einander, die Kapsel ist unten und lateral zerrissen. Der Querfortsatz des oberen Wirbels ist nicht abgebrochen. Beim Drehen nach links hin hebt sich der Gelenkfortsatz des oberen Wirbels über 1 Cm. ab und gleitet nach unten auf den Bogen des 5. Wirbels, dabei stösst der Querfortsatz des oberen Wirbels mit seiner Spitze gegen den oberen Gelenkfortsatz des 5. Wirbels, bei der Neigung nach hinten tritt er sogar auf die obere Kante des Gelenkfortsatzes, nur die vordere Kapselwand hält ihn zurück, dass er nicht auf die Gelenkfläche zu stehen kommt. Des Weiteren ist auch das Gelenk zwischen 6. und 7. Halswirbel eröffnet, die Gelenkflächen klaffen in mässigem Grade. Das Lig. flavum ist am 4. Wirbelbogen in seiner linken Hälfte abgerissen. Auf der rechten Seite ist gleichfalls das Gelenk zwischen 4. und 5. Halswirbel etwas geöffnet. Man hat den Eindruck, dass, wenn die Drehung nach links noch weiter getrieben worden wäre, auf der linken Seite der Querfortsatz vom 4. Wirbel sich über den Gelenkfortsatz des unteren Wirbels hinweggesetzt hätte, also eine Verhackung eingetreten wäre, oder dass derselbe abgebrochen worden wäre. Auf der rechten Seite war keine Verhackung möglich, da der Querfortsatz und Gelenkfortsatz vom 4. Wirbel abgebrochen waren.

Diese Verletzung ist sicher auf das Conto der Hintenüberneigung zu setzen; dabei wurden die Gelenkfortsätze stark gegeneinander gedrückt, der obere, welcher der Gewalt zunächst lag, gab nach. Der Querfortsatz ist möglicher Weise durch Zug abgerissen worden.

7. Weibliche Leiche, 23 Jahre.

Das Becken ist in üblicher Weise fixirt, die Leiche ist in sitzender Stellung. Der Kopf wird so weit über die linke Schulter nach hinten gedreht, dass das Kinn am Rücken bereits etwas nach rechts steht. Man hört dabei ein leichtes, weiches Knirschen. Der Kopf ist nach allen Seiten beweglich, ganz besonders nach links hin. Im Nacken ist keine Formveränderung wahrzunehmen, beim Betasten erscheint der Dornfortsatz des 6. Halswirbels nach rechts abgewichen. Die Bänder an den Dornfortsätzen sind erhalten, einzelne Muskelfasern eingerissen, Bogen und Dornfortsatz des 6. Halswirbels stehen in der That ganz wenig nach links geneigt, der untere Rand des Bogens ragt mit der hinteren Kante leicht nach hinten etwas heraus. Der 6. Wirbel ist über dem 7. sehr beweglich. Die Gelenke zwischen den schiefen Fortsätzen vom 6. und 7. Halswirbel sind auf beiden Seiten eröffnet, links jedoch mehr, beim Drehen des Kopfes nach links klafft das Gelenk der linken Seite weit, fast 1 1/2 Cm., auseinander, es eröffnet sich jetzt auch das Gelenk zwischen 6. und 5. Wirbel, dessen Kapsel gleichfalls hinten und aussen zerrissen ist.

Das Zurückdrehen geht im ersten Augenblick nicht, bei erneutem Drehen geht aber der Kopf mit einem fühlbaren Ruck auf der rechten Seite in seine normale Stellung zurück und ist dann wieder vollkommen frei. Wiederholt man den Versuch, so zeigt sich, dass auf der rechten Seite der untere Gelenkfortsatz an dem oberen in die Höhe geglitten ist, bis er die obere Kante desselben berührt, hier halten ihn noch die Kapselreste, Abduction nach links und Drehung nach rechts führen ihn an seinen früheren Platz.

Das Rückenmark erscheint nicht verändert.

Da die Drehbewegungen am Kopfe bisher keine isolirte Luxation ergeben hatten, glaubte ich einmal, den Hinweis benutzen zu müssen, der in den Angaben einiger Autoren (Kocher, Hueter) über die Entstehung der klinisch beobachteten Luxationen gegeben ist. Es sollte nämlich in erster Linie der Fall rücklings auf den Kopf, zumal auf einer schiefen Ebene durch seitliches Abweichen des Rumpfes zu übertriebener Abduction und Rotation führen. Dieses suchte ich nun nachzuahmen.

8. Männliche Leiche, 22 Jahre.

Während zwei Personen den Körper in senkrechter Stellung, Kopf nach unten, hielten, führte ich den Kopf in starke Abduction und Rotation nach rechts. Beim plötzlichen Loslassen fiel die Leiche in der angegebenen Position zu Boden, unter leichtem Krachen wurde der Hals gebogen, der Rumpf fiel nach links und hintenüber. Der Kopf stand vornüber gebeugt und nach rechts etwas gedreht, mit einer geringen Neigung nach der linken Schulter hin. Die Drehung nach links ging kaum über die Medianlinie hinaus. Im Nacken fühlt man eine Diastase der Dornfortsätze zwischen 4. und 5. Halswirbel, der obere ist etwa 1 Cm. zugleich nach links abgewichen. Nach dem Freilegen sieht man hinten zwischen den beiden Wirbeln einen grossen Spalt und in der Tiefe des-

selben das breitgespannte Rückenmark mit unversehrter Dura. Die Bänder an den hinteren Theilen sind insgesammt abgerissen, am oberen und unteren Bogen hängen die gezackten Reste des Lig. flavum. Der obere Wirbel ist nach vorn geschoben und etwas geneigt und nach rechts gedreht. Sein linker unterer Gelenkfortsatz steht vor dem entsprechenden des unteren Wirbels, jedoch nicht dicht an demselben, sondern etwa 1/2 Cm. vorwärts, der rechte dagegen steht nach hinten über dem des unteren Wirbels. Der obere Wirbelkörper schiebt seine untere vordere Kante etwa 1/2 Cm. über den unteren nach vorn hinaus, die Bandscheibe ist vielfach zerrissen, senkrecht zu ihrer Oberfläche, ebenso zeigen die beiden Längsbänder mehrfache kleine Längsrisse. Im Ganzen halten diese Bänder die Körper noch ziemlich fest auf einander.

9. Männliche Leiche, 55 Jahre.

Der Mechanismus der Bewegung ist ähnlich wie im vorigen Falle, doch wird der Kopf mehr nach hinten gebeugt, wieder ist ein lautes Knirschen hörbar, der Kopf allseitig gut beweglich, abnorm weit in der Richtung nach links, derselbe sinkt mit dem Kinn auf die Brust.

Der Dornfortsatz des 6. Halswirbels tritt ein wenig hervor, merkliche Diastase zwischen ihm und dem 7. Dornfortsatze. Man fühlt dabei auch Crepitation und ungewöhnliche Beweglichkeit am 5. und 7. Dornfortsatz.

Der 7. Dornfortsatz ist schräg gebrochen, die Bruchlinie geht näher dem Bogen von hinten oben nach vorn unten, von den beiden höher gelegenen Dornfortsätzen sind die unteren hinteren Ecken in Form kleiner dreieckiger Stücke abgebrochen, dieselben hängen an den Bändern, die nur leicht eingerissen sind. Die Dornfortsätze des 6. und 7. Halswirbels stehen gut 2 Cm. von einander ab. Der Körper des 6. Halswirbels ist etwa 1 Cm. nach vorn verschoben und ganz wenig nach unten geneigt.

Die Gelenke der schiefen Fortsätze klaffen fingerbreit, die Fortsätze des 7. Halswirbels sind quer abgebrochen, der linke an seiner Basis dicht über dem Bogen, der rechte in seinem oberen Drittel. Auf der linken Seite sind die Querfortsätze am 6. und 5. Halswirbel abgebrochen. Die Bänder sind insgesammt zerrissen, ebenso die Bandscheibe, die fast ganz an der oberen Endfläche des 7. Wirbels haftet, während am oberen Wirbel in den vorderen 2/3 die Knorpelschicht freiliegt. Der Zusammenhang ist eigentlich nur noch durch das Rückenmark gegeben, das scheinbar unverletzt, abgeplattet fest über den oberen hinteren Rand des unteren Wirbels gespannt ist.

10. Weibliche Leiche, 50 Jahre.

Die Drehung nach der linken Seite, so dass der Kopf gegen die linke Schulter und etwas nach vorn geneigt ist, vollzieht sich unter einem leichten Krachen. Der Kopf ist frei beweglich, doch ist die Ausdehnung nach der rechten Seite etwas geringer, er sinkt stets nach vorn.

Ueber dem Dornfortsatz des 7. Halswirbels sieht man eine leichte Mulde und fühlt an dieser Stelle den 6. Dornfortsatz erheblich tiefer stehend, nach vorn verschoben und nach rechts abgewichen.

Die Dornfortsätze 6 und 7 weichen 2 Finger breit aus einander, eine

weit klaffende Spalte zwischen den Bögen lässt das Rückenmark freiliegend erkennen.

Der 6. Halswirbel ist in toto nach vorn verschoben und nach links gedreht, nach links unten geneigt. Die Bänder hinten und vorn sind sämmtlich abgerissen, hängen theilweise am oberen Wirbel.

Die Bandscheibe ist quer durchrissen, an der Endfläche des oberen Wirbels haftet nur am Rande ein niedriger Ring von Fasern, während in der Mitte der Knorpelüberzug freiliegt. Der grössere Theil der Bandscheibe sitzt zerrissen am unteren Wirbel, am linken Rande ist der Faserknorpel ganz abgehoben, Theile desselben sind in den Wirbelkanal hineingedrängt. Die Gelenke befinden sich in grosser Diastase, die schiefen Fortsätze des oberen Wirbels stehen höher und nach vorn von denen des unteren.

Am 6. Wirbel ist der linke Querfortsatz abgebrochen.

11. Kräftige Frau von 30 Jahren.

Bei der Abduction und Rotation in der gewöhnlichen Weise bewirkt, wird stets eine ziemlich starke Beugung nach vorn innegehalten.

Man hört mehrere Male ein grobes Knirschen, das Gesicht ist schliesslich ganz nach hinten gewendet. Beim Nachlassen der Gewalt fällt der Kopf ganz schlaff mit dem Kinn auf die Brust und ist nach allen Seiten sehr leicht zu drehen, kann jedoch nicht völlig gestreckt werden. Man fühlt am Hals auf der linken Seite einen scharfgerandeten Theil lateral und nach vorn hervortreten, den man unschwer als Gelenkfortsatz erkennen kann, dieser Theil steht sehr weit vom unteren Wirbel ab, zwischen den Dornfortsätzen ist eine 2 Finger breite Diastase. Auf der rechten Seite fühlt man wohl Unregelmässigkeit, ohne dass bestimmte Einzelheiten in der Verschiebung zu unterscheiden wären. Nach Freilegung der Wirbel sieht man, dass der 5. Halswirbel nahezu ganz vom 6. gelöst ist und weit nach vorn und etwas nach unten geschoben ist, sämmtliche Bänder sind abgetrennt, nur einige Fasern des Lig. longit. anterius bilden noch die Verbindung der Wirbelkörper. Die unteren Gelenkfortsätze des oberen Wirbels stehen 1 Cm. breit vor denen des unteren. Die Bandscheibe ist ganz glatt von der überknorpelten Oberfläche des 6. Halswirbels abgerissen. Der hintere Umfang der Scheibe hat sich auch vom oberen Wirbel abgehoben und zeigt mehrere Einrisse. Das Rückenmark ist straff über den hinteren oberen Rand des unteren Wirbels gespannt, offenbar stark erweicht. Abgebrochen ist nur der linke Querfortsatz des 5. Halswirbels.

Es hat sich in diesem Fall also durch Rotation unter Einfluss einer excessiven Beugung eine totale Luxation nach vorn ergeben. Wahrscheinlich ist dieselbe aus einer rechtsseitigen Rotationsluxation nach vorn entstanden.

Zuerst war wohl der rechte untere Gelenkfortsatz des oberen Wirbels nach oben geführt und sodann durch Drehung über den oberen Gelenkfortsatz des unteren Wirbels hinweggehebelt worden, nachdem dadurch die Bänder und die Bandscheibe zerrissen waren, stand einer

völligen Beugung nach vorn nichts mehr im Wege, so dass nun auch der linke Fortsatz des oberen Wirbels nach vorn gehoben wurde.

In keinem einzigen Falle wurde ein Abreissen der Art. und Ven. vertebralis beobachtet, diese Gefässe waren nur bei starken Verschiebungen in hohem Grade gespannt.

Mehrere Versuche, durch Hintenüberbeugen des Kopfes Veränderungen hervorzurufen, blieben erfolglos. Der Hinterkopf berührte die oberen Brustwirbel, ohne dass sich an den Halswirbeln das Geringste nachweisen liess. Nur bei einem älteren Individuum ergab sich ein positives Resultat.

12. Männliche Leiche, 46 Jahre.

Heftiges, ruckweises Zurückbeugen des Kopfes, bis derselbe den Rücken berührt, dabei hört man starkes Krachen. Abnorme Beweglichkeit nach hinten am 6. Halswirbel, keine Difformität zu bemerken. Zwischen 5. und 6. Halswirbel sind die Weichtheile blutig imbibirt. Die Dornfortsätze sind ganz unverletzt, die elastischen Bänder hinten erhalten. Die seitlichen Gelenke sind nach vorn und oben weit eröffnet, die Fortsätze des oberen Wirbels sind nach oben und vorn geschoben, so dass sie beinahe mit ihrem unteren Rande auf dem oberen Rand der oberen Fortsätze des 6. Halswirbels stehen. Die beiden Wirbelkörper klaffen nach vorn etwa $^3/_4$ Cm. weit auseinander. Das Lig. longit. anterius ist vollkommen durchrissen, die Muskeln vorn stark sugillirt. Die Bandscheibe ist in ihren vorderen $^3/_4$ vollkommen vom unteren Wirbel gelöst, theilweise mit dem hyalinen Ueberzug, und haftet am oberen. Im Wirbelkanal mässige Blutung.

Bei all diesen Versuchen fällt eine Thatsache sofort besonders auf, dass es nämlich kaum ein einziges Mal gelungen ist, in ganz unzweideutiger Weise eine reine einseitige (Rotations-) Luxation zu erzeugen.

Dem Anschein nach war einestheils die Gewalteinwirkung zu gering, es kam nur zur Diastase und Fractur kleinerer Theile, anderentheils war die Gewalt zu heftig, es erfolgten so ausgedehnte Störungen, dass eine einseitige Luxation, d. h. ein Feststellen in einer bestimmten Lage nicht mehr möglich war, die Wirkung ging darüber hinaus und erzeugte viel grössere Verschiebungen. Recht merklich ist der Unterschied, ob man an jüngeren oder älteren Individuen manipulirt. In den ersten Versuchen, bei denen es sich um jüngere Personen handelte, haben wir stets Abhebelung der Gelenke zwischen den schiefen Fortsätzen bis nahe an die Grenze der Rotationsluxation, d. h. bis zur Verhackung. In den anderen Fällen, bei den älteren Leuten kam es frühzeitig zu Fracturen und ausgedehnten Zerreissungen, so dass keine Gelegenheit mehr zur Feststellung der Gelenkfortsätze vorhanden war.

Bei den jüngeren Individuen wird die Elasticität der Bänder und die grosse Nachgiebigkeit der Bandscheiben allen übertriebenen Bewegungen nur geringen Widerstand leisten, selbst die Knochen werden im beschränktem Maasse nachgeben können, ohne dass es zu Fracturen kommt. Man kann dies auch ganz gut ermessen an dem zeitlichen Auftreten des eigenthümlichen Knirschens oder leichten Krachens. Geben die Theile allmählich, aber doch in grosser Ausdehnung nach, dann nimmt man das Geräusch erst spät und in geringerem Umfange wahr, ja man kann den Kopf ganz herum drehen, das Gesicht nach hinten, ohne dass man etwas hört. Sind die Theile aber starr und spröde, dann hat man früh einen grossen Widerstand, der unter plötzlichem Krachen überwunden wird. Diese Thatsache bestätigt die klinischen Beobachtungen, dass die einfachen Verletzungen, zumal Verschiebungen, häufiger bei Leuten unter 40 Jahren gefunden wurden; im höheren Alter herrschte mehr die Fractur vor. Dabei soll nicht übersehen werden, dass ältere Leute infolge verminderter und leichterer Beschäftigung den Gefahren nicht mehr so ausgesetzt sind.

Doch möchte ich auf letztere Punkte nicht allzu grosses Gewicht legen, das Entscheidende ist wohl die Ausdehnung und Richtung der Gewalteinwirkung. Die Unterscheidung in dieser Hinsicht ergiebt sich auch ungezwungen aus der Betrachtung des Bewegungsmechanismus. Derselbe ist, soweit er zur Luxation der Theile durch Drehung führt, im Allgemeinen so, wie ihn bisher die meisten Autoren angenommen haben. Durch eine starke Seitwärtsbeugung des Kopfes gegen die Schulter (Abduction) werden die unteren Gelenkfortsätze des oberen Wirbels, den man mit Recht allgemein als den luxirten Theil ansieht, so gedreht, dass derjenige der Seite, nach der die Neigung erfolgte, nach unten und gegen die Medianlinie geht, bis er am Bogen des unteren Wirbels Widerstand findet, während auf der entgegengesetzten Seite der entsprechende Gelenkfortsatz auf der Gelenkfläche des unteren Wirbels nach oben gleitet, bis er durch Abhebelung der Bogen auf der anderen Seite mit seinem unteren Rande in der Höhe der Spitze des Gelenkfortsatzes am unteren Wirbel anlangt. Eine Drehung führt ihn dann auf die obere Kante des Gelenkfortsatzes oder darüber hinweg, so dass er vor demselben steht, wobei er wieder etwas nach abwärts sinkt. In derselben Zeit sind auf der anderen Seite die Gelenkflächen weit klaffend von einander getreten, wobei sich die obere nach hinten und median gewendet hat. Bis zu dem Punkt, da die Gelenkfortsätze der einen Seite sich aufeinander stellen, ist noch ein Zurückgleiten in die ursprüngliche Lage zu erwarten, wie dies unsere Versuche 1—5 zeigen.

Diese Veränderung bezeichnen wir als Distorsion, das nächste Stadium der sogenannten Verhackung sehen wir als einseitige oder entgegengesetzte Luxation an. Bei dieser letzten Anomalie sind aber offenbar nicht nur die beiden angeführten Bewegungsrichtungen maassgebend, sondern es tritt noch eine weitere Combination hinzu. Die Gelenkflächen der schiefen Fortsätze sind nur wenig gegen die Horizontale geneigt und dann auch nach vorn etwas gekrümmt, so dass der gedrehte Wirbel nothgedrungen noch eine Bewegung in der Richtung der Beugung vollführen muss. Die Versuche 8 und 9 weisen mit Bestimmtheit auf diesen Bewegungsmodus hin, sie unterscheiden sich nur durch die Ausdehnung der Beugung. Während ich in allen den Fällen, in denen ich die Beugung zu wenig berücksichtigte, nur die Erscheinungen der Distorsion beobachtete, indem der zu luxirende Gelenkfortsatz nie in die Verhackung gerieth, vollendete jetzt eine Beugebewegung sofort die Luxation.

Ich glaube, man darf das Resultat von Versuch 8, ohne den Thatsachen Zwang anzuthun, als reine Rotationsluxation ansehen. Dass die Gelenkfortsätze des oberen Wirbels so grossen Abstand von denen des unteren haben, ist wohl durch das Fehlen der Muskelwirkung erklärlich. Im Lebenden hätte die Spannung der Nackenmusculatur sicher den Kopf etwas gehoben. Bei dem Versuch zeigte sich aber auch, dass eine ganz leichte Streckung die Gelenkfortsätze aneinander stellte. Es ist dieser Versuch noch in anderer Hinsicht recht lehrreich. Die unteren Gelenkfortsätze des 4. Halswirbels stehen bei völliger Verhackung in einer horizontalen Linie oder sogar der nach vorn luxirte etwas tiefer.

Darauf hat Wagner bereits hingewiesen und so die wichtige Erscheinung erklärt, dass in diesem Falle der Kopf nach der luxirten Seite abducirt und entgegengesetzt gedreht sein muss. Bei dem Aufeinanderstehen der Fortsätze ist der Kopf nach derselben Seite abducirt und gedreht. Bei den Versuchen 8 und 9 machen wir noch eine weitere wichtige Erfahrung. Bei sehr ausgedehnten Zerreissungen führt eine mit Rotation combinirte übertriebene Beugung zur totalen beiderseitigen Luxation nach vorn.

Namentlich aus Versuch 8 kann man ersehen, wie leicht aus einer Rotationsluxation die totale Beugungsluxation entstehen kann. Ein wenig mehr Beugung würde zu grösserer Zerreissung der Längsbänder geführt haben, und damit hätte sich der ganze Wirbel weiter nach vorn geschoben, beide Gelenkfortsätze des oberen Wirbels standen dann vor denen des unteren.

In Versuch 9 ist dieser Beweis vollkommen erbracht, hier hat

University of California LIBRARY

kein Band mehr den oberen Wirbel zurückgehalten. Die klinische Erfahrung bestätigt diese nahe Verwandtschaft der beiden Formen, denn in manchen Fällen haben sich Controversen ergeben, ob eine Rotations- oder Beugeluxation vorgelegen.

Obwohl also beide Verschiebungen durch Rotation erzeugt werden können, empfiehlt es sich doch, der ersteren Luxation auf einer Seite nach vorn die Bezeichnung Rotationsluxation zu geben, da hier doch die Drehung das Hauptmoment ist. Die andere würde dann als Beugungsluxation zu benennen sein, da die Beugung die endgiltige Stellung bedingt, diese allein auch die Verletzung hervorrufen kann. Nicht recht wahrscheinlich ist es, dass durch eine Abductionsbewegung allein eine Luxation zu Stande kommen sollte, denn die Gelenkflächen gleiten in dieser Richtung immer mehr aneinander vorüber, nirgends findet sich ein Haltepunkt für den luxirten Theil, es sei denn, dass sich ein Gelenkfortsatz in den Wirbelkanal einsenkte (Blasius).

Inwiefern gewisse Unterschiede des Mechanismus für den Sitz der Verletzung maassgebend sind, darüber können wir aus den Versuchen keine sicheren Schlüsse ziehen. Am häufigsten traten Störungen zwischen 6. und 7. Halswirbel auf (4 mal), am seltesten zwischen 3. und 4. und 5. und 6. (nur je einmal). Nach den verschiedenen Statistiken auf Grund klinischer Beobachtungen sind am häufigsten der 5. und 6. Wirbel betroffen. Eins bestätigen auch unsere Versuche, dass bei Distorsion meistentheils mehrere Wirbelverbindungen getroffen sind. Daraus erklärt sich dann wohl die klinische Erfahrung (Kocher), dass bei Distorsion der Schmerz ausgedehnter ist, bei Luxation und Fracturen dagegen mehr localisirt.

Die Scheidung nach der Ausdehnung der Störungen an den Wirbelverbindungen ergiebt sich auch sehr einfach bei Betrachtung der Verletzungen der einzelnen Theile. Im Beginn der Bewegung zerreissen zuerst die Kapseln der Gelenke zwischen den schiefen Fortsätzen und lassen die Gelenkfortsätze nach aufwärts, bezw. nach abwärts treten. Bei der Drehung stemmt sich dann der Querfortsatz des oberen Wirbels mit seiner Spitze gegen den Gelenkfortsatz des unteren Wirbels und wird im weiteren Verlauf als der schwächere Theil abgeknickt.

Diese letztere Thatsache konnten wir in allen Fällen von Distorsion beobachten, und ist die Kenntnis derselben vielleicht in manchem Fall für die Diagnose zu verwenden. Ein fixer Bruchschmerz, als Symptom dieser Verletzung, auf einer Seite in geringem Umfange localisirt, könnte wohl auf den Sitz der Verschiebung hinführen.

Wie sich aus Versuch 2, 3 und 7 ergiebt, ist das Gelenk der

Seite nach der die Neigung erfolgt, zuerst eröffnet und klafft im Fortschreiten der Bewegung immer weiter, je höher der untere Gelenkfortsatz des oberen Wirbels auf der entgegengesetzten Seite hinaufgleitet, und je mehr hier die Gelenkflächen aufeinander gepresst werden. In derselben Zeit sind aber andere Theile noch gar nicht geschädigt. Ich hebe dies deshalb besonders hervor, weil Völker nach seinen Versuchen an isolirten Wirbelsäulen die Behauptung aufgestellt hat, dass das Gelenk der Seite, nach der die Neigung geht, garnicht eröffnet würde, und somit hier auch keine grössere Diastase stattfände, anderenfalls müsse die ganze Wirbelsäule vollkommen abreissen. Voraussetzung für Völker war, dass alle Bänder und die Bandscheibe total abgetrennt sind, bis eine Rotationsluxation zu Stande kommt. Das ist aber, wie klinische Erfahrungen und Sectionsbefunde ergaben, nur für einen Theil der Fälle richtig, in denen sich allerdings, wie meine Versuche zeigen, totale Beugungsluxationen ergaben. Meist findet aber der Wirbel noch Halt genug an dem Lig. longitudinale anterius und Theilen der Bandscheibe, wie wir dies in Versuch 8 gesehen haben. Bonnet's Versuche ergaben dasselbe Resultat, stets Zerreissen der Gelenkkapsel und Klaffen der Gelenkflächen auf der Seite, nach der die Drehung erfolgte. In dem Sectionsbefunde des Falles, den Wagner als bilateral entgegengesetzte Luxation ansieht, wird ebenfalls hervorgehoben, dass rechterseits die Gelenkkapsel zwischen den beiden Fortsätzen total zerrissen sei, der obere Fortsatz völlig aus derselben herausgetreten und nach der Medianlinie gedreht gewesen sei. Damit kann man wohl die Ansicht Völker's als widerlegt ansehen, gerade das Gelenk der abducirten Seite wird zuerst zerrissen.

Die Hemmnisse für die weiteren Bewegungen liegen dann in den Bändern am Bogen und Dornfortsatz und in der Bandscheibe, deren Widerstandskraft in verschiedenen Grenzen liegt. Verhältnissmässig sehr hohe und sehr weiche Bandscheiben werden den Bewegungen in weiterem Umfange nachgeben, ohne zu zerreissen oder Fractur eines Wirbelkörpers zu veranlassen als niedrige und spröde.

Bei jungen Personen werden demgemäss die Verletzungen sehr gering sein oder auch ganz fehlen, wie Porta dies bei Kinderleichen bewiesen hat. Sind aber die Ringfasern der Bandscheibe sehr spröde, der Kern hart, ist die Elasticität sehr herabgesetzt oder ganz verloren, dann kommt es gern zur völligen Zertrümmerung der Scheibe und Fractur des Knochens. Diese Verhältnisse finden wir bei älteren Leuten. Die elastischen Bänder verhalten sich ganz ähnlich, die Ausdehnung ihrer Verletzung hängt sehr von der Dehnbarkeit der

Theile ab. Von besonderem Gewicht ist es ferner noch, in welcher Richtung und Ausdehnung die zuletzt wirkende Gewalt sich geltend macht. Je nachdem noch eine geringere oder stärkere Beugung, sei es nach vorn oder nach hinten, hinzutritt, werden wir verschiedene Grade der Zerstörung an den betreffenden Bandscheiben und elastischen Bändern constatiren können. Bei einem jungen Individuum führt eine mittelstarke Beugung nach vorn zur völligen Zerreissung der elastischen Bänder und dann zur Lockerung der Bandscheibe und kleinen Einrissen an dieser und den Längsbändern. (Versuch 8.) Excessive Beugung reisst die beiden Wirbel ganz voneinander. (Versuch 11.) Bei älteren Personen verursacht ein Hintüberbeugen mehrfaches Reissen der Lig. interspinalia, Bruch der Dornfortsätze, weiter völliges Abreissen des Lig. flavum und der Bandscheibe mit dünnen Knochenlamellen (Versuch 9). Im höheren Alter sind die Luxationen auch häufiger durch Fracturen an den Gelenkfortsätzen complicirt.

A. und V. vertebralis werden nur ganz selten beim völligen Abreissen verletzt, in den meisten Fällen passen sie sich den Verschiebungen gut an.

Das Rückenmark erfährt nur dann stärkere Schädigung, wenn Verschiebung der Körper eintritt.

Wir wollen diese Verletzungen später in Zusammenhang mit den Veränderungen am Brust- und Lendentheil eingehender besprechen.

Wie aus den Versuchen 9 und 12 hervorgeht, kommt bei der Entstehung der Luxationen nicht nur die Beugung nach vorn in Betracht, sondern auch die nach hinten. Sowohl im Anschluss an eine Rotation, wie auch als ganz selbständige Bewegung wird das Zurückbiegen des Kopfes eine Verschiebung nach vorn ermöglichen. Die Wirbel werden bis zu den seitlichen Gelenken voneinander abgehebelt, so dass die schiefen Fortsätze übereinander stehen, infolge ausgedehnter Bandzerreissungen kann durch eine letzte Bewegung in der Richtung nach vorn wohl infolge der Muskelwirkung der obere Wirbel nach vorn luxirt werden.

Brust- und Lendentheil.

Diese beiden Abschnitte der Wirbelsäule zusammenzufassen, schien mir deshalb zweckmässig, weil bei beiden der Ausgangspunkt unserer Betrachtungen der Bewegungsmechanismus in den Grundzügen derselbe ist.

Wir wollen den Unterschied nicht übergehen, der insofern besteht, als die oberen 8 Brustwirbel viel geringere Beweglichkeit besitzen, als die unteren Brust- und oberen Lendenwirbel.

Für beide Theile gilt aber doch der Satz, dass ihre Bewegungen hauptsächlich um mediane und frontale Axen erfolgen und sich daraus die Beugung nach vorn und hinten und die Seitwärtsneigung (Abduction) ergeben. Sehr gering sind jedenfalls die Excursionen in der Richtung einer Drehung. Die Momente des Widerstandes liegen bei der Beugung im Ganzen in denselben Theilen, wie an den Halswirbeln, in den elastischen Bändern und der Bandscheibe, dazu tritt für den Brusttheil ausser der verhältnissmässig geringen Höhe der Bandscheiben das grosse Gegengewicht der Rippen und des Brustbeines. Für die Seitwärtsneigung besteht die Hemmung an den Bandscheiben und den Gelenken zwischen den schiefen Fortsätzen und auch wieder an den Rippen, da diese sich bald gegen den Beckenrand stützen und so der Bewegung Halt gebieten.

Nach den klinischen Erfahrungen ist es weitaus am häufigsten die Gewalteinwirkung in der Richtung der Beugung nach vorn, welche zu den verschiedensten Störungen führt.

Dieser Thatsache ist in den früheren experimentellen Studien auch in ausgedehntem Maasse Rechnung getragen worden. Ausser Bonnet haben sich alle Uebrigen immer nur mit der Nachahmung der durch die Beugung gesetzten Veränderungen beschäftigt. Manches auffallende Resultat hat sich da ergeben, das zu weiterer Prüfung reizte. Ganz wesentlich richtete ich wieder mein Augenmerk auf die ersten Störungen im Beginn der gewaltsamen Bewegungen, die gerade im Brust- und Lendentheil dem Kliniker häufig so grosse Schwierigkeiten bereiten wegen ihrer Folgezustände.

Die ersten Versuche nach Bonnet's Vorgang, durch Abduction und Rotation Verletzungen der Brust- und Lendenwirbel hervorzurufen, misslangen sämmtlich. Bei den Drehungen kam es regelmässig zu erheblichen Zerreissungen an den Brustorganen und vielfachen Rippenbrüchen, ohne dass sich aber die Lage der Wirbel im Geringsten geändert hätte. Die Seitwärtsbiegung fand frühzeitig ihre Hemmung durch Anstoss der Rippen an den Beckenrand. Um in diesen Richtungen Verletzungen der Wirbel herbeizuführen, bedarf es offenbar ganz aussergewöhnlich grosser Gewalten.

So blieb mir denn auch nur die Beugung nach vorn und nach hinten als Gegenstand meiner Untersuchungen.

1. Männliche Leiche, 22 Jahre.

Die Leiche ist dicht oberhalb der Spinae durch ein Querholz mittelst eiserner Schrauben an den Tisch befestigt, der Oberkörper wird mit Hülfe eines Seiles, das um den Nacken geschlungen ist, vornübergebeugt, bis die Brust mit ihrem oberen Theile nahezu das Querholz berührt. Zuletzt fühlt man dabei mit einem starken Ruck den Oberkörper einknicken. Am 10. Brustwirbel sieht man hinten einen deutlichen spitzen Buckel, darunter eine flache Mulde, $1\frac{1}{2}$ Finger breit, bis zum nächsten Wirbel. Das Lig. apicum und interspinale sind vollkommen abgerissen zwischen den Dornfortsätzen des 10. und 11. Wirbels, ebenso das Lig. flavum und die Kapseln der seitlichen kleinen Gelenke. Das Rückenmark liegt in dem fast fingerbreiten Spalt zwischen den Bögen frei, etwas mit Blut bedeckt, die Dura ist unverletzt. Der 10. Dornfortsatz ist weit nach oben abgewichen, die Gelenkflächen an den oberen Fortsätzen des 11. Brustwirbels liegen in ihren unteren zwei Dritteln frei, die entsprechenden Flächen des oberen Wirbels sind so weit nach oben geglitten, dass sie eigentlich nur noch mit den Spitzen die ersteren berühren. Das Lig. longitudinale posterius ist ebenfalls zerrissen, das Lig. anterius ist erhalten; an dem Wirbelkörper sind keine Veränderungen zu finden.

2. Männliche Leiche, 25 Jahre.

In sitzender Stellung, die Beine liegen glatt am Boden, das Becken durch seitliche Schraubenvorrichtung fixirt. Durch Druck auf Schulter und letzte Hals-, bezw. erste Brustwirbel wird eine starke Beugung nach vorn ausgeführt; es ist die Kraft zweier Personen nothwendig, um eine Knickung herbeizuführen. Dieselbe vollzieht sich unter einem leichten knirrschenden Geräusch. Der Körper schnellt sofort wieder auf. Am Rücken tritt der Dornfortsatz des 10. Brustwirbels etwas nach hinten und oben hervor, darunter wieder ein weiter Abstand gegen den nächsten Wirbel. Das Lig. apicum ist zwischen 10. und 11. Wirbel abgerissen; dasselbe haftet am Dornfortsatz des oberen Wirbels; ebenso ist das Lig. interspinale abgetrennt und hat ein dreieckiges Stück an der Spitze des unteren Dornfortsatzes mitgenommen. Das Lig. flavum vollkommen durchtrennt, das Rückenmark liegt breit gespannt, frei; ziemlich reichlicher Bluterguss in den Wirbelkanal. Dura und Mark sind unverletzt. Die Gelenke zwischen den schiefen Fortsätzen sind weit eröffnet, an den Spitzen der Fortsätze kleine Stückchen abgebrochen. Der Wirbelkörper zeigt keine Verletzung.

3. Weibliche Leiche, 45 Jahre.

In sitzender Stellung, Druck eines Mannes auf den Nacken; unter leichtem Krachen fühlt man ein Nachgeben in der Richtung nach vorn. Beim Aufhören des Druckes federt der Körper wieder zurück. Geringes Hervortreten des Dornfortsatzes am 8. Brustwirbel, darunter eine muldenförmige Einsenkung. Das Lig. apicum und interspinale zwischen 8. und 9. Brustwirbel abgerissen. Dieselben haften am Dornfortsatz des oberen Wirbels und haben ein kleineres dreieckiges Stück von der Spitze des unteren Dornfortsatzes mitgenommen. Das Lig. flavum des Wirbelkörpers und die Bandscheibe sind unverletzt, dagegen sind die seitlichen

Gelenke durch Riss ihrer Kapseln eröffnet, von den Gelenkfortsätzen des unteren Wirbels liegt die untere Hälfte frei.

4. Männliche Leiche von 23 Jahren.

In sitzender Stellung wird von zwei Personen durch Druck auf die letzten Halswirbel der Körper vornüber zu beugen gesucht; erst nach langen Mühen erfolgt unter mässigem Krachen ein leichtes Zusammenknicken; der Körper federt aber aus dieser Stellung gleich wieder zurück. Eine Unregelmässigkeit ist nicht zu sehen, man fühlt jedoch den Dornfortsatz des 9. Brustwirbels etwas eingesunken, auf Druck deutliches Crepitiren und Nachgiebigkeit. Lig. apicum und interspinale zwischen 9. und 10. Wirbel abgerissen, vom 9. Dornfortsatz ist ein fingerbreites Stück quer an der Spitze abgebrochen, ein kleineres dreieckiges Stück vom 8. Dornfortsatz. Beide Fragmente hängen an den Bandresten. Durch den Bogen des 10. Brustwirbels zieht in der ganzen Quere ein nach oben leicht convexer, $^3/_4$ Cm. breiter Spalt; durch denselben sieht man das Rückenmark mit Blut bedeckt. Die Dura ganz unverletzt. Der Bogen ist in einen oberen schmalen und einen unteren breiten Theil getrennt, die Gelenke beiderseits weit eröffnet, der Körper zeigt keine Spur einer Verletzung, kein Zeichen einer Compression des vorderen Abschnittes.

5. Weibliche Leiche, 32 Jahre.

In sitzender Stellung, Druck dreier Personen auf die ersten Brustwirbel und die Schultern. Nach längerem Mühen folgt unter lautem Krachen ein völliges Zusammenbrechen des Körpers, so dass der obere Brusttheil fast die Schenkel berührt. Der Körper bleibt in der geknickten Stellung. Der Dornfortsatz des 12. Brustwirbels steht hinten stark hervor, darunter eine gut 2 Finger breite Mulde. Die Muskeln in dieser Gegend vielfach eingerissen, die Bänder zwischen 12. Brustwirbel und 1. Lendenwirbel völlig durchrissen, ein weiter, klaffender Spalt führt in den Wirbelkanal. Das Rückenmark mit völlig unverletzter Dura ist breit gespannt, von Blut umgeben. Die Gelenke der schiefen Fortsätze klaffen weit, kleine Theile an den Spitzen der Fortsätze abgebrochen. Ligamentum longitudinale poster. ist grösstentheils abgerissen, nur auf der rechten Seite sind noch einige Fasern im Zusammenhange. Der Körper des 1. Lendenwirbels ist in seinem oberen Drittel vollkommen gebrochen, und zwar geht die Bruchfläche etwas schräg von hinten oben rechts nach vorn unten links. Das Lig. longitudinale anterius nicht verletzt, ein wenig von dem unteren Bruchstück abgehoben, das obere Bruchstück mit dem darüber liegenden Wirbel ein wenig nach vorn und unten verschoben.

6. Männliche Leiche, 50 Jahre.

In sitzender Stellung; mässiger Druck einer Person auf die letzten Halswirbel, dabei bricht unter dumpfem Krachen der ganze Rumpf vornüber zusammen und bleibt auch in stark geknickter Stellung. Der Dornfortsatz des 12. Brustwirbels tritt stark nach hinten und oben hervor, grosse Diastase zwischen 12. Brust- und 1. Lendenwirbel. Die Lig. apicum interspinale und flavum völlig abgerissen, auch die Muskeln in dieser Höhe mehrfach eingerissen. Mit dem Lig. flavum, das am Bogen des 12. Brustwirbels hängt, im Zusammenhang steht eine ganz schmale

Knochenleiste, vom Bogen des 1. Lendenwirbels abgetrennt. Das Rückenmark breit gespannt, die Dura nicht verletzt. Der Körper des 1. Lendenwirbels nahe seiner oberen Fläche durchbrochen, die Bruchfläche zieht etwas schräg nach unten und vorn. Das Lig. longitudinale post. ist total, das Lig. ant. grösstentheils zerrissen; das obere Bruchstück mit dem 12. Brustwirbel nach vorn und unten geglitten. Am hinteren Umfange ist das untere Bruchstück der Länge nach gespalten, die Kante zeigt viele scharfe Zacken, auf denen das Rückenmark aufliegt. Die Gelenkfortsätze haben sich stark gegen einander verschoben, so dass sie fast mit den Spitzen auf einander stehen. Am unteren Wirbel sind die Spitzen der Gelenkfortsätze abgeknickt.

7. Männliche Leiche, 55 Jahre.

In sitzender Stellung. Mässiger Druck auf den Nacken lässt den Körper sehr schnell unter lautem Krachen vornüber zusammensinken, der Rumpf bleibt stark geknickt. Zwischen 7. und 8. Brustwirbel bildet die Wirbelsäule einen ziemlich scharfen Winkel, der Dornfortsatz des 7. Brustwirbels tritt stark nach hinten und oben hervor. Grosse, breite Diastase zwischen 7. und 8. Wirbel. Die Bänder des hinteren Abschnittes vollkommen zerrissen, hängen grösstentheils am oberen Wirbel. Die Gelenke sind weit eröffnet, die Gelenkfortsätze des unteren Wirbels liegen vollkommen frei, die des oberen stehen vor ihnen; an diesen beiden die Spitzen quer abgebrochen.

Vollkommener Bruch des 8. Brustwirbels schräg nach hinten und oben bis in die Nähe der Bandscheibe, von der noch auf der rechten Seite ein Stück an dem unteren Bruchstück zurückbleibt. Das Lig. longitudinale posterius ist völlig abgerissen, das Lig. anterius dagegen erhalten. Das Rückenmark ist glatt über dem hinteren oberen Rand des unteren Bruchstückes hinweggespannt, dasselbe erscheint ebenso, sowie die Dura ganz unversehrt. Ziemliche Blutung in den Wirbelkanal. Auf der rechten Seite ist die 8. Rippe am Winkel gebrochen, die Bruchstücke haben die Pleura zerrissen.

8. Weibliche Leiche, 66 Jahre.

Druck zweier Personen auf Nacken und Schultern, unter dumpfem Krachen erfolgt mässige Knickung, die sich bald wieder ausgleicht, es bleibt ein eben sichtbarer kleiner Buckel am 11. Brustwirbel zurück. Die Musculatur an dem Dornfortsatz des 11. Brustwirbels ist blutig sugillirt, der Dornfortsatz selbst ziemlich horizontal nahe der Mitte durchtrennt, so dass sich ein nach hinten klaffender Spalt ergiebt. Lig. flavum, Lig. longitudinale anter. und poster. nicht zerrissen, ersteres nur mit einem dreieckigen Stück der vorderen oberen Kante des 12. Brustwirbels abgehoben, die Bandscheibe ist im Zusammenhang mit dem oberen Körper und einer obersten dünnen Knochenschicht des unteren. Im Wirbelkanal kein Blut, das Rückenmark erscheint nicht verletzt, auch in seiner Form nicht verändert.

9. Männliche Leiche, 23 Jahre.

In sitzender Stellung. Das Becken, wie oben geschildert, fixirt. Aus einer Höhe von $2^1/_2$ Meter fällt ein Gewicht von 35 Kilo auf den Nacken;

der Körper bricht unter lautem Krachen zusammen und bleibt in stumpfwinklich geknickter Stellung. Am 10. Brustwirbel bemerkt man einen geringen Gibbus, darüber eine grössere tief eindrückbare Mulde. Zwischen 9. und 10. Brustwirbel befindet sich ein grosses, tiefes Loch, in das die Bänder zwischen den Dornfortsätzen mit vielen Fetzen hereinragen. Vom Dornfortsatz des oberen Wirbels hängt ein kleineres Stück der Spitze am Lig. interspinale, das grösstentheils noch im Zusammenhang mit dem unteren Wirbel ist. Die Bogen der beiden Wirbel lassen einen $1\frac{1}{2}$ Finger breiten Spalt zwischen sich, durch den man das stark gespannte platte Rückenmark sieht, die Dura ist nicht verletzt.

Am 9. Brustwirbel ist rechts der untere Gelenkfortsatz dicht an seiner Basis abgebrochen, ebenso auch die Spitze des Querfortsatzes und die 9. Rippe dieser Seite etwas schräg nach hinten und oben. Die Pleurahöhle ist dadurch auf der rechten Seite eröffnet.

Die beiden Wirbelkörper sind vollkommen von einander getrennt, die Bandscheibe mehrfach zerquetscht und zerrissen im Zusammenhang mit dem oberen Wirbel. Am vorderen Umfange derselben sitzt die vordere obere, etwa 1 Cm. breite Kante des unteren Wirbels, das Lig. longitudinale posterius ist völlig abgerissen, am oberen Ende desselben hängt senkrecht nach unten, der hintere Umfang der Bandscheibe mit Theilen des hyalinen Knorpels; dementsprechend ist die obere Endfläche des 10. Wirbelkörpers uneben und rauh. Das Lig. longitud. anter. ist nur in den mittleren Partien noch erhalten und weithin vom 10. Wirbel abgehebelt, der obere Wirbel ist weit nach vorn und etwas nach unten verschoben, sehr beweglich, die hintere, obere sehr rauhe Kante des unteren Wirbels drängt hart an das Rückenmark an, dieses zeigt sich nach Eröffnung des Duralsackes ganz dünn ausgezogen.

10. Männliche Leiche, 20 Jahre.

In sitzender Stellung. Fall des Gewichtes genau auf letzten Hals- und 1. Brustwirbel. Unter leichtem Krachen wird der Körper stark vornüber zusammengedrückt, schnellt aber sofort wieder in die Höhe. Am 8. Brustwirbel mässiger Buckel, darunter eine flache, ziemlich breite Mulde. Die Bänder zwischen Dornfortsatz des 8. und 9. Brustwirbels abgerissen, in Zusammenhang mit dem oberen Wirbel. Der Bogen des unteren Wirbels ist quer durchtrennt, so dass sich ein oberer schmaler, und ein unterer breiter Abschnitt ergiebt. Die Gelenke der schiefen Fortsätze sind eröffnet, klaffen etwas. Der Körper des unteren Wirbels zeigt mehrere Bruchflächen, von einer ziemlich quer durch die Mitte verlaufenden geht eine kleinere von der Vorderfläche zur Mitte der oberen Endfläche, die Bandscheibe hier noch durchsetzend. In seinem vorderen Theile ist der Körper entschieden zusammengedrückt. Bei einer Vorwärtsbeugung wird das schräge vordere Fragment nach vorn und abwärts gepresst, die beiden Längsbänder sind ganz erhalten; am Rückenmark findet sich keine Verletzung, dasselbe ist aber reichlich von Blut umgeben.

11. Männliche Leiche, 23 Jahre.

Liegt mit der Brust auf dem Tisch; während das Becken festgehalten ist, wird der Oberkörper nach hinten aufgebogen, bis ein leichtes Knacken

hörbar wird. Es besteht keine sichtbare Deformität, beim Abtasten der Lendenwirbel fühlt man den Dornfortsatz des 3., unter dem Fingerdruck leicht federnd, und dem des 4. Wirbels sehr nahe. In der That steht die Spitze des oberen Dornfortsatzes nach unten geschoben rechts dicht an dem unteren Dornfortsatz anliegend. Das Lig. interspinale ist ein wenig eingerissen, sonst nimmt man keine Verletzung wahr.

12. Männliche Leiche, 30 Jahre.

Derselbe Versuch wie 11. Wieder ist die Spitze des oberen (2. Lendenwirbels) Dornfortsatzes etwas nach unten gerückt, liegt etwas dem unteren Dornfortsatz an.

13. Weibliche Leiche, 27 Jahre.

Liegt mit der Brust auf dem Tisch, und wird bei dieser Lage die Wirbelsäule nach hinten gebogen durch Emporheben der unteren Extremitäten. Ohne besondere Mühe erfolgt unter Krachen das Zusammenbiegen, so dass Rumpf und Becken einen rechten Winkel bilden. Am 2. und 3. Lendenwirbel fühlt man abnorme Beweglichkeit in der Richtung von hinten nach vorn. Der Dornfortsatz des 2. Lendenwirbels erscheint eingesunken, die Bänder zwischen den Dornfortsätzen der beiden Wirbel zeigen nur kleine Einrisse, der Dornfortsatz des oberen ist dicht am Bogenansatz mit vielen unregelmässigen Splittern abgebrochen, seine Spitze liegt etwas rechts an dem unteren Dornfortsatz. Bogen und Querfortsätze, desgleichen die Gelenke vollkommen erhalten; zwischen den Körpern besteht ein nach vorn klaffender Spalt. Die Bandscheibe im Zusammenhang mit dem oberen Wirbel, hat die ganze vordere obere Kante des unteren Wirbels 1 Cm. breit mit fortgerissen; dieselbe ist ringsherum gelöst, nur in der Mitte befindet sich noch am Kern ein geringer Zusammenhang mit dem unteren Wirbel. Die Körper sind sonst nicht verletzt, ebensowenig Dura und Rückenmark.

14. Weibliche Leiche, 46 Jahre.

Die Bewegung wird wie im vorigen Fall ausgeführt; ehe noch der rechte Winkel erreicht ist, wird ein lautes Knacken hörbar. Der Dornfortsatz des 2. Lendenwirbels erscheint eingesunken und auf Druck in der Richtung nach vorn nachgiebig. Die Bänder zeigen keine Verletzung, der Dornfortsatz ist an seiner Basis abgebrochen, seine Spitze liegt linkerseits dem unteren Dornfortsatz etwas an. Im 2. Lendenwirbelkörper befindet sich ein vorn fingerbreit klaffender Spalt, der etwas schräg von vorn unten nach hinten oben verläuft, das kleinere obere Bruchstück etwas nach vorn verschoben; das Lig. poster. ist theilweise zerrissen, das Rückenmark erscheint gedehnt, sonst aber nicht verletzt. Reichliche Blutung im Wirbelkanal.

15. Männliche Leiche, 40 Jahre.

Liegt mit dem Becken und den unteren Extremitäten auf dem Tisch fixirt, während Brust und Kopf über die Tischkante hinausragen. Der Oberkörper wird stark hintenüber gebeugt, bis unter lautem Krach eine nahezu rechtwinkelige Knickung erfolgt. Der Dornfortsatz des 2. Lendenwirbels ist beweglich, crepitirt stark. Derselbe ist etwas von der Mitte

schräg nach vorn oben abgebrochen, die Spitze nach unten rechts neben dem Dornfortsatz des 3. Wirbels gesunken, Lig. interspinale ist eingerissen. Der Körper des 2. Lendenwirbels ist in leicht schräger Richtung von vorn oben nach hinten unten gebrochen, so dass vorn der Bruchspalt wohl 1 Cm. breit klafft. Das Mark über die hintere untere Kante des wenig nach hinten geschobenen oberen Bruchstückes gespannt. Das Lig. longitudinale posterius ist erhalten. Blutung in dem Kanal.

16. Männliche Leiche, 46 Jahre.

Hinttüberbeugen des Rumpfes in der gewöhnlichen Weise, unter Krachen erfolgt die Knickung. Es ist keine Difformität sichtbar, der Dornfortsatz des 12. Brustwirbels ist etwas eingesunken und steht dicht auf dem des 1. Lendenwirbels ein wenig nach rechts abweichend. Im Körper des 1. Lendenwirbels zeigt sich ein nach vorn klaffender Spalt, das Lig. longitudinale anter. zerrissen. Die Bruchlinie geht ganz unregelmässig, oben links an der Bandscheibe beginnend, schräg nach unten bis auf die nächst untere Bandscheibe, sodann im leichten Bogen wieder schräg aufwärts nach rechts und weit nach hinten bis zum Ansatz des Bogens an den Körper und bis zur Bandscheibe, die nur an der Unterfläche einen seichten Einriss trägt. Die Knochensubstanz chocoladefarbig, dunkel sugillirt.

An den Seitengelenken ist nichts verändert.

Nicht ohne Absicht habe ich bei den einzelnen Versuchen hervorgehoben, welches Maass von Gewalt nöthig war, um die betreffenden Verletzungen hervorzurufen; vergleicht man nämlich das Alter der Personen mit denselben, so ergiebt sich wieder eine bestimmte Beziehung. Durchgängig war bei jungen Leuten die zur Erzeugung einer Wirbelverletzung erforderliche Gewalt grösser als bei älteren und hatte dem ungeachtet doch oft nicht den gleichen Effect. So finden wir gänzliche Zermalmungen der Knochen weitaus häufiger bei alten Individuen, während die Läsionen einzelner Theile, Distorsionen und Subluxationen, mehr die jungen Leute betreffen.

Bezüglich des Sitzes der Verletzungen sehen wir im Allgemeinen die von Mollière und Menard angegebenen Beziehungen bestätigt, wenn auch die Gesetzmässigkeit nicht so ausgeprägt ist wie in den Versuchen jener. Die Veränderungen traten in dem Gebiete zwischen 7. Brustwirbel und 2. Lendenwirbel auf, dabei waren die beiden untersten Brust- und der 1. Lendenwirbel, wie dies bereits aus früheren Arbeiten bekannt ist, am meisten betheiligt. Setzte die Gewalt mehr isolirt an der Wirbelsäule des Nackens an, so zeigten sich die Störungen gewöhnlich vom 7. bis 10. Brustwirbel, einmal auch zwischen dem letzten Brust- und 1. Lendenwirbel; nahm dieselbe aber mehr die ganze Schulterbreite in Anspruch, dann waren hauptsächlich die unteren Wirbel in Mitleidenschaft gezogen.

Nicht in gleicher Ausdehnung kann ich den Ansichten Mollière's und Menard's über den Bewegungsmechanismus bei der gewaltsamen Beugung nach vorn beitreten. Gleich von Anfang an hatte mich der Schluss Mollière's ungeheuer frappirt, dass es nur dann zu Fracturen des Wirbelkörpers käme, wenn der Bogen noch unverletzt sei, und letzterer nicht eher nachgebe, als bis der erstere geschädigt sei.

A priori, nur vom theoretischen Standpunkt betrachtet, meinte ich Chédevergne's Lehre als richtig anerkennen zu müssen. Es scheint so natürlich, dass wenn man eine Wirbelsäule vornüber biegt, die Bandscheiben zusammengedrückt werden und die hinteren Bandapparate gedehnt werden. Die ersten Störungen ergeben sich dann durch Zerreissung der Bänder, ist dieser Widerstand gebrochen, so wirkt die Gewalt nur noch auf die Wirbelkörper und die längs angeordneten Bänder. Von diesen wird natürlich das hintere zuerst zerrissen werden, und dann sollte man meinen, erfolgt die Trennung am Körper, sei es an der Bandscheibe oder in der Spongiosa des Knochens, durch Riss oder Compression, beides ist denkbar, am häufigsten jedoch in schräger Richtung von hinten oben nach vorn unten. In dieser Weise zeichnet ja auch Chédevergne die Entstehung der Fracturen, von denen er behauptet, dass sie gewöhnlich durch Abreissen entständen. Ganz gegentheilige Ansicht gewannen Mollière und Menard von dem Mechanismus der Beugungsbrüche. Mollière zeigte an einer ganz isolirten Wirbelsäule, die nur noch die Körper mit ihren Längsbändern umfasste, dass beim Beugen immer die Intervertebralscheiben abreissen, nie der Knochen selbst verletzt wurde, das Lig. longitud. poster. war nur dann gerissen, wenn bereits der linke Abschnitt der Wirbelscheibe in grösserer Ausdehnung abgerissen war. Einen weiteren Beweis findet Mollière in der Entstehung des Pott'schen Buckels. Es kann der Wirbel völlig zerstört sein, ohne dass ein Gibbus entsteht. Die Bogen und Lig. flav. halten also länger Widerstand als die Körper.

Bei jungen Individuen kommt es wegen der grossen Elasticität nicht zu Zerreissungen, aber es wurde doch eine gewisse Compression des spongiösen Knochens beobachtet. Menard, der im Ganzen der Lehre Mollière's beipflichtet, sucht die abweichende Ansicht Chédevergne's so zu erklären, dass dieser an secirten Leichen operirt hat. Bei diesen bedarf es verhältnissmässig viel geringerer Gewalt, um eine Fractur zu erzeugen, als bei ganz unversehrten Leichen. Der starke Druck, der hier zur Anwendung kommen müsse, bewirke eben mehr Compression, Zertrümmerung der Wirbelkörper, noch mehr käme dies bei Sturzversuchen zur Geltung, wie es in Wirklichkeit

meist der Fall sei. Auch bei anscheinend reinen Rissfracturen will Menard Compression in der vorderen Hälfte der Wirbelkörper beobachtet haben, die bei spröden Knochen zur gänzlichen Zersplitterung wird.

Er vermittelt aber eben weiterhin, indem er bei einer Beugebewegung Fracturen durch Abreissen zugiebt, allerdings immer mit Compression des vorderen Wirbelabschnittes bei verticaler Druckwirkung, die Fractur des Körpers stets der Zerreissung der elastischen Bänder vorangehen lässt. Um Klarheit über diesen Punkt zu gewinnen, habe ich nach dem Beispiel Mollière's ebenfalls an einer isolirten Wirbelsäule Untersuchungen angestellt. Dieselbe umfasste alle Theile vom 2. Halswirbel bis 1. Lendenwirbel. Mit letzterem wurde dieselbe auf den Tisch gestützt und das obere Ende gewaltsam vornüber gebeugt. Unter Knirschen trat bald ein breiter Spalt zwischen den Dornfortsätzen des 7. Hals- und 1. Brustwirbels ein, man sah, wie die Bandscheiben am 9. Wirbel niedergedrückt wurden, so dass sie in starken Falten nach vorn vor die Wirbelfläche hervortraten, eine messbare Compression des vorderen Abschnittes ist an keinem Wirbelkörper zu erkennen. Bei fortgesetztem Druck kommt es unter stärkerem Krachen dann zu einer Knickung, die Halswirbelsäule trennt sich von den Brustwirbeln. Und zwar ist die Lösung derart erfolgt, dass die völlig erhaltene Bandscheibe an der freien Fläche des 1. Brustwirbels haftet, während die Endfläche des 7. Halswirbels den glatten hyalinen Knorpelüberzug zeigt. Nirgends ist Knochensubstanz freigelegt, alle Bänder bis auf das Lig. longitud. anter. sind zerrissen.

Wiederholte Versuche in derselben Art zeigten stets das gleiche Resultat; niemals zeigte sich eine Infraction oder erhebliche Compression des Wirbelkörpers, stets löste sich die Bandscheibe mehr oder weniger glatt. Nur ein einziges Mal an der Wirbelsäule eines 19jährigen schien ein Wirbelkörper während der Gewalteinwirkung vorn um 1 Mm. an Höhe zu verlieren.

Was man hier an der isolirten Wirbelsäule beobachtet, tritt einem auch in den Versuchen an der intacten Leiche entgegen als Resultat der Beugung nach vorn, bevor sich die Gewalt ganz erschöpft hat. Die Dornfortsätze zweier Wirbel weichen zuerst von einander, indem entweder die Bänder zwischen denselben allein abreissen oder, was meist der Fall ist, noch kleinere oder grössere Stücken von den Spitzen der Knochen abgetrennt werden, die an den Bandresten haften. Zu gleicher Zeit werden auch die seitlichen Gelenke der schiefen Fortsätze beiderseits eröffnet; später reisst dann das Lig. flavum und trennt häufig noch eine Kante des unteren Wirbelbogens ab, die an

dem Bandrest hängen bleibt. Es kommt sogar zu einer völligen Querspaltung des Bogens bei ganz unversehrtem Bande.

All diese Befunde lassen doch nur die eine Deutung zu, dass in der That, wie Chédevergne behauptet hat, bei forcirter Beugung zuerst die hinteren Bandapparate reissen, ehe noch die geringste Verletzung am Körper zu ersehen ist. Das Experiment Bonnet's, der zur Erklärung des Pott'schen Buckels einen Keil mit vorderer, breiter Basis aus dem Wirbelkörper herausschnitt, ist doch nicht als Stütze der Absicht Mollière's anzusehen. Bonnet giebt selbst an, dass die Schnittflächen in der ursprünglichen Entfernung von einander blieben, dass erst ein Druck von oben her, der die Schnittflächen auf einander presste, die Bänder an den Dornfortsätzen zum Reissen brachte. Das zeigt doch eben, dass eine Knickung nach vorn nur mit Zerreissung der Bänder erfolgt, nicht aber ohne diese. Da bei dem Malum Pottii ganz andere Processe, vor Allem chronisch entzündlichen Charakters maassgebend sind, ist wohl dies Beispiel überhaupt übel angewendet.

Zweckmässig geht man von den physiologischen Grenzen der Beugebewegung nach vorn aus, die bekanntlich durch die Dehnbarkeit der elastischen Bänder an dem hinteren Wirbelabschnitt und der Bandscheibe gegeben sind. Werden diese Grenzen überschritten, so muss es zur Zerreissung der Bänder kommen unter entsprechendem Zusammendrücken des vorderen Theiles der Bandscheibe oder auch der Knochensubstanz.

Die schwächeren Kapseln der seitlichen Gelenke werden dabei leicht aufgerissen durch das Aufklaffen der oberen Gelenkflächen nach hinten und oben. Genau diese Veränderungen sehen wir in den ersten Versuchen (1—4), bei denen die Gewaltwirkung nicht bis zum Aeussersten erfolgte. Die Compression der spongiösen Substanz wird in seltenen Fällen bei jugendlichen Personen statthaben können, dass sie die Regel bilde, davon konnte ich mich nicht überzeugen.

Ist die Bewegung soweit fortgeschritten, dann unterliegen Bandscheibe und Wirbelkörper allein noch der Gewalteinwirkung, die sich nun entweder als reine Beugung in der Richtung nach vorn geltend macht und zum Abreissen der Theile führt oder mit stärkerem Druck, von oben nach unten combinirt ist und zum Abquetschen des vorderen oberen Theils eines Wirbels oder Zertrümmerung des ganzen Körpers führt. Diesen Vorgang zeigen uns die Versuche 7—8. Regelmässig verläuft die Ebene des Bruches schräg von hinten oben nach vorn unten, und auf dieser schiefen Ebene kann dann leicht der obere Wirbel nach vorn und unten gleiten. Es kommt zuweilen zur völ-

ligen Verschiebung desselben, so dass die unteren Gelenkfortsätze über die oberen des unteren Wirbels nach vorn rücken, wobei durch gegenseitiges Anstemmen kleine Theile abgebrochen werden. Es ist dies das Bild, das Kocher die totale Luxationsfractur oder Luxationscompressionsfractur genannt hat.

Je näher die Trennungslinie der Bandscheibe liegt, desto mehr ist diese in Mitleidenschaft gezogen, mehrfach ist dieselbe ganz zerrissen oder zerquetscht. Das Lig. longitud. poster. hat immer grösseren Schaden gelitten als das Lig. longitud. anter. Von der Ausdehnung dieser Bandläsionen hängt zum grössten Theil der Grad der Verschiebung ab. Ganz durchtrennt ist das vordere Band wohl selten, aber durch weitgehende Lösung von der vorderen Fläche der Wirbelsäule gewährt es dem oberen Wirbel grossen Spielraum.

Ohne Weiteres erklärt es sich, wie mit dem Grade der Verschiebung die Knickung der Wirbelsäule und der Gibbus zunehmen werden.

Etwas anders stellt sich die Entstehung dar, wenn die Beugung zurücktritt gegen den Druck in verticaler Richtung, wie man dies beobachtet bei Sturz aus der Höhe oder auch beim Niederfallen schwerer Gegenstände auf den Nacken. Ist in solchen Fällen im Moment des Auftreffens, sei es des Körpers auf den Erdboden oder des Gewichtes auf den Nacken der Rumpf gestreckt, so werden die Wirbel direct von oben nach unten zusammengepresst.

Da ereignet es sich dann wohl, dass zuerst der Wirbelkörper comprimirt, bezw. zertrümmert wird, und darauf erst die Trennung an den hinteren Theilen eintritt, wenn diese nicht durch Aufeinanderdrücken gleichzeitig zerbrochen werden, oder auch die Verletzung auf den Wirbelkörper beschränkt bleibt. Die Beugebewegung, die ja doch nie ganz fehlt, da der Körper stets die Neigung hat, vornüber zu sinken, führt dann secundär noch zu Verschiebungen des oberen Wirbelkörpers meistentheils nach vorn unten.

Beispiele für diese Entstehungsart konnten wir in Versuch 8 und 10 sehen. In seltenen Fällen allerdings, wenn eine grosse Gewalt sehr nachhaltig einwirkt, kann die Knickung so stark werden, dass sich der obere Wirbel in einem scharfen Winkel vornüber neigt und mit seiner vorderen unteren Kante mitten in den zermalmten Wirbel hineingedrückt wird. Es erfolgt eine Verschiebung nach hinten.

Kocher giebt eine derartige Abbildung, und die Erlanger Klinik kam jüngst auch in den Besitz eines derartigen Präparates, Bruch des 1. Lendenwirbels von einem Mann, der vor 6 Jahren durch Sturz aus der Höhe auf das Gesäss beschädigt wurde.

Reine Compressionsfracturen des Wirbelkörpers allein konnten

wir nicht erzeugen, auch Ménard führt unter seinen Versuchen kein derartiges Resultat. Mollière hat in einem Falle Fractur des 12. Brustwirbels erzeugt, ohne dass Bogen oder Dornfortsätze irgendwie geschädigt waren. Ueber das Lig. interspinale ist allerdings nichts notirt.

In den von Kocher angeführten Fällen war regelmässig gleich im Beginne leichte Kyphose vorhanden. Middeldorpf hat mehrere Sectionsbefunde beigebracht, in denen der Körper allein zusammengequetscht war, ohne eine Betheiligung der Bogen und Fortsätze. Doch ist wohl stets eine Schädigung der hinteren Bänder dabei gewesen, denn dieselben werden, wenn der vordere Theil zusammengedrückt wird, unbedingt überspannt und abgerissen.

Auch die in ihren Folgen so eigenartigen Fälle von Kümmell werden in diese Gruppe zu stellen sein. Es scheint mir allerdings nicht nothwendig, stets eine Ostitis anzunehmen, viele Fälle lassen sich wohl aus mechanischen Momenten erklären. Bei einer Compressionsfractur, wie wir sie in unserem Versuch 10 sehen, können durch Erhaltung beider Längsbänder die Bruchstücke in ihrer Lage so conservirt bleiben, dass keine Gestaltsveränderung des Wirbelkörpers entsteht. Dies wird namentlich der Fall sein, wenn die Verletzten im Bett liegen, und wenn statt völliger Trennung der Stücke nur Infractionen stattgefunden haben. Bei den letzteren leichteren Störungen werden in der Ruhe auch die Beschwerden gering sein oder ganz schwinden, wenn das Rückenmark nur eine augenblickliche Erschütterung erlitten hat, da ja eine grössere Dehnung und Compression desselben nicht erfolgte. Nehmen diese Kranken nun frühzeitig die Arbeit auf, dann können sich allmählich Compressionserscheinungen geltend machen. Die über der verletzten Stelle liegenden Wirbel werden durch ihre Schwere die Fragmente entweder in einander oder auch auseinander drücken, jedenfalls eine Knickung bewirken, die ein Auseinanderweichen der Dornfortsätze und die Bildung einer Kyphose zur Folge hat. Es kann dies um so leichter eintreten, als erfahrungsgemäss an spongiösen Knochen die Callusbildung, die fast nur vom Periost ausgeht, gering ist und langsam eintritt. Aehnliches sehen wir auch hin und wieder an Brüchen in der Knöchelgegend, dass nämlich nach Wochen trotz aller Bemühungen noch eine Verschiebung der Bruchstücke eintritt, wenn beim Gehen die Belastung des Körpers auf die Bruchstelle wirkt. Das Rückenmark erfährt dann wohl mit den Wurzeln der peripheren Nervenbahnen ebenfalls gewisse Schädigungen durch Zerrung und Druck.

Ein besonderes Interesse bieten die Verletzungen infolge einer

Beugung nach hinten, einer Ueberstreckung. Der Sitz der Veränderungen ist in jedem Falle die Lendenwirbelsäule, doch macht sich ein Unterschied dem Anscheine nach geltend je nach dem Mechanismus der Bewegung, ob nämlich das Becken, bezw. die unteren Extremitäten den Stützpunkt abgeben oder der Oberkörper.

In ersterem Falle, wenn Kopf und Brust hintenüber gebogen werden, findet man die Störung an dem oberen Lendenwirbel, im anderen Falle, wenn die Bewegung mit der unteren Körperhälfte ausgeführt wird, sind mehr die unteren Wirbel betroffen. Der Grund für diese Erscheinung ist offenbar in dem Bau der verschiedenen Wirbelsäulenabschnitte zu suchen. Einmal bilden die Brustwirbel wegen der Verbindung mit den Rippen und Brustbein einen festen Stab, ausserdem ist aber die Beugung nach hinten in dieser Gegend deshalb so eingeschränkt, weil die Dornfortsätze dachziegelförmig dicht übereinander liegen, und sofort Hemmung erfolgt durch Aufstossen derselben aufeinander. Endlich widerstrebt auch die nach hinten convexe Ausbiegung des Brusttheiles einer Ueberstreckung.

An den Lendenwirbeln sind die Verhältnisse einer Ueberstreckung viel günstiger infolge der grösseren Beweglichkeit, der nach vorn gerichteten Convexität und der ziemlich horizontalen Richtung der Dornfortsätze, die einer Bewegung der Theile gegeneinander doch mehr Spielraum gewährt.

Im Beginn der Streckung werden die Lig. interspinalia und flava erschlafft, die Dornfortsätze stossen mit ihren freien Enden aufeinander, dieselben können dann beim Fortschreiten der Bewegung sich gegeneinander verschieben, indem der obere mehr oder weniger nahe der Basis abgebrochen wird. Bis dahin sind die Gelenke, Versuch 11 und 12, der schiefen Fortsätze noch nicht alterirt. Des Weiteren werden die Hemmungen am vorderen Wirbelabschnitt, die jetzt der Gewalteinwirkung allein widerstehen, überwunden, es sind dies die Bandscheibe und das Lig. longitudinale anterius.

Das Resultat ist nun queres Abreissen des Bandes und der Bandscheibe oder eine Fractur im Wirbelkörper, beide Male in Form eines nach vorn weit klaffenden Spaltes. Die Fractur verläuft ebenfalls wie bei der Beugung nach vorn etwas schräg, häufiger auch von vorn unten nach hinten oben (Versuch 14 und 16), einmal in umgekehrter Richtung (Versuch 15). Es scheint dabei ohne Bedeutung zu sein, ob der Oberkörper oder das Becken abgebogen wird. Der obere Wirbel, bezw. das obere Bruchstück sind meist nach vorn etwas verschoben. Die seitlichen Gelenke werden allem Anscheine

nach erst spät, wenn noch grössere Verschiebungen eintreten, erheblicher verletzt.

Auffallender Weise findet sich unter den klinischen Beobachtungen kein einwandfreier Fall, der auf solche Weise entstanden wäre, obwohl zuweilen Sturz aus der Höhe rücklings angegeben wird. Gurlt führt einige Fälle solcher Art an, doch bleibt immer der Zweifel, ob nicht die Gewalt direct am Rücken eingewirkt hat. Die oberen Wirbel waren stets nach vorn verschoben, meist auch die Bogen stempelartig nach vorn in den Wirbelkanal gedrängt.

Während sonach diese Fracturen für die Praxis nicht von grosser Bedeutung zu sein schienen, müssen wir den ersten partiellen Störungen im Anfang der Hintenüberstreckung grossen Werth beilegen. Sie scheinen uns geeignet, das etwas dunkle Bild der Verstauchung der Lendenwirbel weiter zu erklären. Während Kocher die Distorsion nur an den Halswirbeln sicher beobachtet haben will, führt Thaden 17 Fälle von Verstauchung der unteren Brust und der Lendenwirbel an, davon am Lendentheil allein 12, die allerdings meist durch Vornüberbeugungen hervorgerufen sein sollten. Leider sind keine genauen Angaben gemacht, ob sich Unregelmässigkeiten in der Form der Dornfortsätze nachweisen liessen. Gerade dieser Punkt könnte aber doch eine Entscheidung ermöglichen. Wir haben gefunden, dass bei den Verletzungen durch Beugung nach vorn, die wir eher als Subluxationen ansehen können, da die Theile doch nicht spontan wieder ganz ihre frühere Stellung einnehmen, der obere Dornfortsatz immer ein klein wenig nach hinten und oben hervortrat, und ferner, dass darüber eine seichte Einsenkung bestand, jedenfalls der Abstand zwischen oberem und unterem Dornfortsatz deutlich vergrössert war. Bei der Beugung nach hinten ist nichts Derartiges, im Gegentheil, der obere Dornfortsatz erscheint nach vorn zurückgetreten und nach unten dem nächst unteren dicht anliegend. Je näher die Störungen den vollständigen Fracturen kommen, um so mehr würden sich auch diese Zeichen ausprägen. In der ersten Zeit nach dem Unfall lassen sich die angeführten Merkmale wohl verwenden, später, wenn die Kranken erst längere Zeit ruhig gelegen haben, werden dieselben gewiss verwischt sein.

Ich möchte es nicht unterlassen, hier noch zwei klinische Beobachtungen aus der letzten Zeit anzufügen, die durch die genauen Angaben über die Entstehung der Verletzung besondere Beachtung fanden und auch im Befund wesentliche Uebereinstimmung mit dem Resultate unserer Versuche ergeben.

Ein äusserst kräftiger, gesunder Mann von mässigem Körperbau, Forstbeamter, blieb mit dem einen Fuss in einem Wurzelbogen hängen, der schwere Oberkörper wurde mit einem gewaltigen Ruck vornüber geschleudert, und der Mann kam auf die vorgestreckten Hände zu fallen. In demselben Augenblicke will er ein lautes Krachen im Kreuz bemerkt haben, dass er meinte, es sei an den Kleidern etwas zerrissen. Sofort traten heftige Schmerzen an den unteren Lendenwirbeln ein, die ihm das Gehen unmöglich machten. Nach einer Stunde konnte er sich mühsam nach Hause schleppen.

Die Untersuchung ergab keine Formveränderung, nur rasenden Schmerz bei Druck auf die Dornfortsätze der letzten Lendenwirbel, aber auch die übrigen Wirbel waren bis an den Nacken hinauf druckempfindlich. Nirgends war eine Spur von Oedem oder Sugillation zu bemerken. Jede Bewegung im Lendentheil erregte heftige Schmerzen, namentlich aber das Aufsitzen. Die Motilität der unteren Extremitäten war gut erhalten, dagegen war die Sensibilität stark herabgesetzt, namentlich klagte der Patient über intensives Kaltgefühl. In den ersten 24 Stunden bestand Harnträufeln. Jetzt plagen ihn namentlich Nacken- und Lendenschmerzen, besonders heftig beim Sitzen und Stehen. Etwas Linderung bringt das Tragen eines Gipscorsets. Eine Difformität ist auch heute noch nicht festzustellen.

Ein 22jähriger, kräftiger Metallarbeiter war im Juni 1896 beschäftigt, eine 60 Pfund schwere Eisenstange mit einer grösseren Zange aus dem Glühofen zu ziehen. Da die Zange an einem vorspringenden Stück des Ofens hängen blieb, wollte der Mann die Stange mit der Zange frei aufheben und legte sich zu dem Zweck mit aller Gewalt nach hinten ins Kreuz. Plötzlich fühlte und hörte er ein deutliches Knacken in der Gegend dicht über dem Kreuzbein, er taumelte und fiel schliesslich hin auf das Gesäss. Er konnte nach einiger Zeit noch einige Schritte mit Unterstützung gehen. Sofort stellten sich heftige Schmerzen in der Lendengegend etwas links ein. Von Störungen der Motilität und Sensibilität wurde nichts bemerkt. Bei der Untersuchung im November 1896 bestand keine Formveränderung, aber jeder Druck auf die Dornfortsätze der vier ersten Wirbel verursachte heftige Schmerzen, die sich etwas geringer noch auf die unteren Brustwirbel erstreckten. Beim Gehen wird der Rücken weit nach hinten gelegt, weil auf diese Weise die Schmerzen vermieden werden, die bei der gewöhnlichen Haltung eintreten. Beugen und Strecken ist activ nur ganz wenig möglich, stets schmerzhaft.

Keinerlei Störungen in der Motilität und Sensibilität.

Durch Anlegen eines elastischen Corsets wurde eine merkliche Besserung erzielt.

In beiden Fällen muss man wohl eine Distorsion, bezw. Subluxation annehmen, bei dem ersten nach vorn, bei dem zweiten nach hinten, die jedoch keine Dislocation bewirkten. Auffallend ist wieder die Verbreitung des Schmerzes weit hinauf von dem Hauptsitz der Verletzung und die dauernde Steifigkeit im Lendentheil, wegen der grossen Schmerzen bei Bewegungen.

Bisher sind die Schädigungen des Rückenmarkes ganz unberücksichtigt geblieben, ich wollte sie im Zusammenhang behandeln, da sich für die verschiedenen Abschnitte der Wirbelsäule keine wesentlichen Unterschiede ergeben. Im Allgemeinen sind ja Versuche an Leichen überhaupt nicht recht geeignet, ein gutes Material für die Untersuchungen von Rückenmarksverletzungen abzugeben. Denn einerseits beobachtet man nur makroskopische Veränderungen, andererseits kommen nur die Befunde unmittelbar nach der Verletzung zu Gesicht, welche an Werth doch hinter den später aufzunehmenden zurückstehen, ganz abgesehen davon, dass gerade das Rückenmark im Lebenden unter ganz anderen Bedingungen steht als in den Leichen. Wenn ich nun doch einiger Erscheinungen Erwähnung thue, so geschieht es deshalb, weil dieselben durch ihre regelmässige Wiederkehr bei allen oder doch den gleichartigen Versuchen auffielen, und weil ich der Meinung bin, dass sie insofern von Werth sind, als sie dazu beitragen können, eine Erklärung für die klinischen Beobachtungen zu geben.

In allen Versuchen, bei denen mir frische Leichen zur Verfügung standen, fand ich einen Bluterguss im Wirbelkanal. Derselbe war oft nur ganz gering, auf die Stelle der Verletzung beschränkt, oft aber auch über grosse Strecken ausgedehnt und recht stark. Der Umfang des Blutergusses stand nicht immer im Verhältniss zu der Schwere der Störungen, bei Distorsionen war zuweilen mehr Blut ergossen, als bei völliger Zertrümmerung eines Wirbels. Es lag sehr nahe, anzunehmen, dass beim Lebenden auch Blutungen in die Marksubstanz selbst erfolgen. Um darüber Klarheit zu gewinnen, nahm ich Versuche an Kaninchen vor. Es wurden gewaltsame Beugungen der Wirbelsäule nach vorn und hinten vorgenommen, ohne jedoch völlige Verschiebung und Zertrümmerung der Wirbel zu erzeugen. Eine Stunde nach dem Versuch wurden die Thiere getödtet. In dem Bilde einer Distorsion, es waren die Bänder mit kleinen Knochentheilen abgerissen und einmal bei der Bewegung nach hinten die Bandscheibe etwas vom Knochen gelöst, bestand jedesmal eine starke Blutung im Wirbelkanal, die, an der Dura haftend, das Mark wie ein Mantel umgab. Mikroskopisch liessen sich in jedem Schnitt kleine Blutungen nachweisen, die häufig in der grauen Substanz nahe dem Centralkanal ihren Sitz hatten. Die Gefässe kleinsten Calibers waren mit Blut gefüllt, es war eine deutliche Hyperämie vorhanden.

Schmaus hat diesen Blutungen so ziemlich jede Bedeutung für später auftretende Erweichungsherde und Höhlenbildungen abgesprochen, er legt das Hauptgewicht auf die Erschütterung als ursäch-

liches Moment der Degeneration. Kocher dagegen ist wieder mehr geneigt, den Blutungen einen grossen Werth beizulegen, er stützt sich dabei auf von Thorburn mitgetheilten Beobachtungen und Sectionsbefunde, bei denen Störungen als Folge von intra- und extramedullären Blutungen anzusehen waren. Danach will es mir doch scheinen, dass die von mir beobachteten Blutungen in der That als Ursache von Läsionen des Markes und der grösseren Nervenbahnen Beachtung verdienen.

Die Dura fand sich niemals nennenswerth verletzt. Auch das Mark selbst war nur höchst selten makroskopisch stark verändert, niemals fand sich bei unversehrter Dura eine völlige Zerquetschung desselben und Abreissung der Wurzeln peripherer Nerven. In der Regel erschien es nur mehr oder weniger gedehnt und abgeplattet, die abgehenden Wurzeln entsprechend ebenfalls gespannt. Diese Veränderung war allerdings oft schon bei leichteren Verletzungen zu bemerken, schwand aber gewöhnlich auch rasch bei Reduction der knöchernen Theile. Bei grösseren Verschiebungen der Wirbel ist das Mark wohl am meisten in Gefahr, da einmal die Zerrung und Dehnung sehr heftig ist und dann auch von zwei Seiten Compression erfolgt; vorn drängt die Kante des unteren Bruchstückes, bezw. des unteren Wirbels an, hinten drückt vom oberen Wirbel, der vornüber geneigt ist, die untere Kante des Bogens herein.

Es ist sicher, dass eine einmalige plötzliche Dehnung dieselben anatomischen Veränderungen der Marksubstanz, die als Ursache der klinisch wahrnehmbaren Störungen anzusehen sind, verursachen kann, wie eine dauernde Compression.

Welche Momente maassgebend sind, dass diese Störungen bald leicht vorübergehen, bald zu bleibenden werden, das bedarf noch weiterer Untersuchungen.

Der Begriff der Erschütterung des Rückenmarkes als molecularer Veränderung ist heute allgemein abgethan, und die bei unseren Versuchen gemachten Beobachtungen geben wohl ebenfalls einen Beweis dafür, dass selbst bei geringeren Verletzungen genügend sichtbare anatomische Veränderungen vorhanden sind.

Die Resultate unserer Untersuchungen lassen sich demnach dahin zusammenfassen:

A. Halstheil.

1. Bei den Distorsionen, bezw. Subluxationen infolge gewaltsamer Drehung werden hauptsächlich die Gelenke zwischen den schiefen Fortsätzen verletzt, in der Regel sind die Gelenke zwischen mehreren Wirbeln betroffen, und zwar zeigt die Seite, nach der die

Drehung erfolgte, die schwersten Schädigungen, meist waren die Querfortsätze abgebrochen.

2. Die Rotationsluxation, d. h. Verhakung der schiefen Fortsätze auf einer Seite entsteht durch Abduction, Rotation und Beugung nach vorn, die Ligamenta longitudinalia sind dabei grösstentheils erhalten, aber weit abgehoben von den Wirbelkörpern.

3. Die vollständige Luxation eines Wirbels erfolgt durch Beugung nach vorn, sei es dass diese allein als solche wirksam ist oder sich an eine Rotation anschliesst, die Ligamenta longitudinalia sind gewöhnlich vollkommen abgerissen.

4. Durch Beugung nach hinten entsteht eine Subluxation, indem die Gelenkfortsätze zweier Wirbel mit den Kanten auf einander stehen, leicht kann eine Rotationsluxation mit Verhakung oder eine vollständige Luxation nach vorn darauf folgen.

5. Arteria und Vena vertebralis erfahren bei diesen Verschiebungen keine schwereren Verletzungen.

6. Die Störungen zeigen sich ziemlich gleichmässig über die unteren Halswirbel vertheilt.

B. Brust- und Lendentheil.

1. Durch Beugung nach vorn erfolgt die erste Veränderung an den Bändern zwischen den Dornfortsätzen und den Bögen oder an diesen Knochen selbst, dann erst an den Wirbelkörpern; durch Druck in verticaler Richtung dagegen werden die Körper eher geschädigt, als Bogen und Dornfortsätze.

2. Die Distorsionen entstehen durch Beugung nach vorn (zwischen 8. und 10. Brustwirbel) und hinten (zwischen 1. und 4. Lendenwirbel). Im ersteren Falle sind sie durch leichte Kyphose und Diastase zwischen zwei Dornfortsätzen gekennzeichnet, im zweiten Falle sind die Dornfortsätze auf einander, dabei meist Fractur des Knochens nahe der Basis, oder an einander vorüber geschoben, der obere nach unten.

3. Reine Luxationen sind sehr selten, meist besteht Combination mit Fractur.

4. Die Fracturen durch Beugung nach vorn haben gewöhnlich die schräge Richtung von hinten oben nach vorn unten und befinden sich nahe der oberen Endfläche des Körpers. Beugung nach hinten erzeugt auch Bruchflächen, die von vorn oben nach hinten unten gehen. Die Fracturen durch Compression sind durch Splitterung oder völlige Zertrümmerung des Körpers ausgezeichnet.

5. In beiden Formen, nach vorn und nach hinten, wird regelmässig das obere Bruchstück mit den darüberliegenden Wirbeln nach

vorn und unten verschoben; bei völliger Zermalmung eines Wirbels kann der obere Wirbel ausnahmsweise nach hinten und unten gedrückt werden. Sind beide Längsbänder erhalten, dann kann der Körper seine normale Gestalt bewahren.

6. Im oberen Brusttheil sind die Wirbelverletzungen durch Fractur der Rippen complicirt.

7. Setzt die Gewalt allein am Nacken an, so ist der Sitz der Dislocation etwas höher oben, als wenn der ganze Rumpf in Anspruch genommen wird.

C. Rückenmark.

1. Die Dura ist in den seltensten Fällen verletzt.

2. Häufig sind starke Blutungen in dem Wirbelkanal, die sich über weite Strecken ausdehnen.

3. Das Rückenmark ist bei allen Verschiebungen stark gedehnt und abgeplattet. Der Druck erfolgt gewöhnlich durch den vorderen Wirbelabschnitt, bei starker Neigung des oberen Wirbels nach vorn und unten auch hinten durch den Bogen.

Unter Berücksichtigung der letzt erwähnten Thatsachen gewinnen wir wohl aus unseren Versuchen auch einige Winke für die Therapie bei den verschiedenartigen Verletzungen. Es scheint da hauptsächlich eine Erfahrung von nicht geringer Bedeutung, die, wie schon Schlagintweit hervorgehoben hat, bei fast allen Versuchen gemacht werden konnten, dass nämlich durch Zug in der Längsrichtung die Stellungsanomalien entweder ganz oder grösstentheils schwanden. Oft genügte das einfache Ausstrecken des Körpers in der Rückenlage, zuweilen half ein directer Druck an der Stelle der Dislocation.

Am Lebenden finden wir allerdings andere Verhältnisse, als am Cadaver, da die Muskeln sich in krampfhafter Spannung befinden. Indess sollte man meinen, dass die Chloroformnarkose die Verhältnisse wieder so gestaltet, wie wir sie am Cadaver finden. Nur dürfte auch an Chloroformirten wegen des erheblichen Blutergusses die Spannung der Theile etwas grösser bleiben.

Es wird demnach, wie dies auch von den meisten Chirurgen anerkannt wird, die Extension, das Entlasten der verletzten Theile, die leitende Idee für unser therapeutisches Handeln abgeben.

Bei den reinen Distorsionen bedarf es kaum grösserer Maassnahmen, die ruhige Lage wird das Nöthige leisten. Ist jedoch infolge einer Drehung die Distorsion complicirt mit einem Klaffen der Gelenke und Bruch eines Querfortsatzes anzunehmen, dann dürfte sich wohl ebenfalls geringe Extension empfehlen.

Mehrere Male waren durch Zerreissung der Gelenkkapseln die Wirbel nach einer Seite leicht geneigt, damit stimmt die klinische Erfahrung überein, dass zuweilen nach Distorsionen Schiefhaltung und Drehung des Kopfes fix werden können. Diesem Uebelstande wird man besser frühzeitig entgegenwirken.

Bei allen grösseren und sicher als bleibend anzusehenden Lageveränderungen der Wirbel wird naturgemäss die Herbeiführung der normalen Stellung anzustreben sein. Ist eine solche Störung als Luxation erkannt, dann wird man alles aufwenden, die Reposition zu erzielen. Welche grosse Bedenken aber jede brüske Bewegung bei dem Verfahren hat, ist ja hinreichend bekannt. Von der grössten Wichtigkeit ist, sich möglichst genau zu informiren, welche Ausdehnung die Verletzung erreicht hat, insbesondere welchen Halt die Wirbel noch unter einander haben, was die Chloroformnarkose entscheidet. Durch Palpation kommt man schwer zu einem genügenden Resultat. Erinnern wir uns aber, dass bei den Rotationsluxationen keine allzu grosse Verschiebung nach vorn stattfindet, weil die Lig. longitudinalia noch grösstentheils erhalten sind, so ergiebt sich, dass wir bei der Reposition dieser Luxation keine allzu grosse Gefahr laufen, eine weitere Schädigung des Rückenmarkes durch unzweckmässige Verschiebungen zu bewirken. In Betracht kommt allein das von Richet und Hueter angegebene Verfahren, das Wagner noch ergänzt hat unter Hinweis auf die verschiedene Stellung des luxirten Gelenkfortsatzes bald auf dem Gelenkfortsatz des unteren Wirbels, bald vor demselben. Ist letzteres der Fall, so empfiehlt es sich, erst die Drehung ein wenig zu vermehren, um den luxirten Fortsatz frei zu machen, und dann die Abduction und entgegengesetzte Drehung vorzunehmen. Für die vollständige Luxation nach vorn hat Hueter die zweizeitige Reposition angegeben, zuerst durch Abduction und Rotation den einen Gelenkfortsatz des oberen Wirbels nach hinten zurückzuführen und darauf mit derselben Bewegung in entgegengesetzter Richtung den anderen herüberzuheben.

Es entspricht dies ganz der Luxation, wie wir sie in Versuch 9 beobachtet haben, wo aus einer Rotationsluxation die völlige Verschiebung beider Fortsätze nach vorn hervorging. Die Gefahren eines Eingriffes sind bei dieser Störung unzweifelhaft recht grosse.

Sind nämlich wirklich alle Bänder zwischen den beiden Wirbeln zerrissen, dann ist es sehr leicht möglich, dass bei der ersten Reposition, der nach unten geneigte Gelenkfortsatz nicht auf den Ansatz des Bogens am Körper, den gewünschten Stützpunkt, trifft, sondern nach dem Wirbelkanal zu abweicht und sich in das Mark bohrt. Es

wäre dann sicher ein augenblickliches Ende zu erwarten, ganz abgesehen davon, dass sich kein Halt mehr fände, über den die Abhebelung erfolgen könnte.

Bei ganz besonders grosser Beweglichkeit, die auf ausgedehnte Bandzerreissungen schliessen lässt, wäre doch die einfache Extension in Betracht zu ziehen. Da in diesen Fällen vielfach auch die Gelenkfortsätze abgebrochen sind und der Reposition nicht mehr soviel Hindernisse bereiten, ist gar kein so grosser Zug erforderlich, der das Rückenmark in die Gefahr des Abreissens bringt. Die beiden Wirbel lassen genug freien Raum zwischen einander, dass die normale Stellung unschwer wieder hergestellt werden kann. Es handelt sich aber hier, da ein Wiederabweichen zu erwarten ist, um länger dauernde Einwirkungen, um Reposition und Retention.

Auch für die Fracturen kommt an erster Stelle wieder die Extension in Betracht. Die gefährliche Lage, in der sich meist das Rückenmark befindet, macht es nothwendig, möglichst schnell die Compression zu beseitigen.

Es liegt daher nahe, durch ein einmaliges starkes Redressement die normale Stellung der Theile zu erzielen, womöglich unter gleichzeitigem Druck an der Stelle der Dislocation.

Schon bei Hippocrates finden wir ein solches Verfahren beschrieben, das bis in die Neuzeit in Gebrauch geblieben zu sein scheint. Durch Schlingen, die am Becken und an den Achseln befestigt waren, wurde mittelst Drehbäumen eine Distraction erstrebt und zugleich mit den Händen, bezw. Füssen oder einem Querbalken der vorspringende Dornfortsatz hineingedrückt. Auch benutzte er unter Umständen für den letzteren Act einen starken Hebel, der an einem Ende befestigt war, während der Arzt auf das freie Ende drückte. Petit dehnte einfach über ein starkes zusammengerolltes Kissen die ganze Wirbelsäule. Aehnliches haben Küster und in einer jüngst erschienenen Arbeit wieder Poller warm empfohlen unter Hinweis auf mehrere günstige Resultate. Gewisse Bedenken bestehen aber doch. Sind die Wirbel nämlich gut gegeneinander verschieblich, dann wird ein gleichmässiger Zug in kurzer Zeit auch das Nothwendige leisten. Besteht Einkeilung der Bruchstücke, dann ist dieselbe meist so fest, dass auch ein forcirtes Redressement nichts leistet; zu starkes und langes Manipuliren kann zu einer plötzlichen Verschiebung des oberen Theiles nach hinten führen oder ein Bruchstück in den Wirbelkanal tiefer hineintreiben, beide Male würde das Rückenmark eine neue schwere Schädigung erfahren.

Hat der Versuch, in Narkose durch einfachen Zug die Difformität

auszugleichen, keinen sichtbaren Erfolg, dann soll jedenfalls ein Versuch mit dem Redressement gemacht werden unter Berücksichtigung der eben erwähnten Bedenken.

Zu einem operativen Eingreifen, das doch nur den Zweck haben kann, einen das Rückenmark schädigenden Druck zu beseitigen, wird man sich nur selten auf frischer That entschliessen. Man ist immer in einer misslichen Lage, denn es ist recht schwer, gleich Anfangs zu entscheiden, ob die vorhandenen Functionsstörungen seitens des Markes bleibende sein oder nach einiger Zeit vorübergehen werden, wie dies bei Blutextravasaten und rasch sich wieder ausgleichenden Knickungen der Fall sein kann.

Erst nach einigen Wochen lässt sich ein sicheres Urtheil darüber abgeben, ob und in welcher Ausdehnung eine Lähmung durch Compression vorliegt, ob überhaupt ein Eingriff noch irgend welchen Erfolg erwarten lässt.

Kocher empfiehlt daher auch nur dann eine Operation, wenn die beobachteten Zeichen dafür sprechen, dass eine theilweise Läsion des Markes stattgefunden habe. Ein Bedenken lässt sich nicht ganz unterdrücken, dass in einzelnen Fällen gerade in den ersten 24 Stunden der grösste Erfolg zu erzielen wäre. Aber die Operation ist doch eine so umfangreiche und auch direct gefährliche, dass man sich schwer entschliessen würde, auf dass Ungewisse hin und bei einem frisch Verletzten etwas vorzunehmen.

Man wird meist warten müssen, bis die Art der Rückenmarksläsion sich feststellen lässt, dann erst kann an die Freilegung des Markes gedacht werden, wie dies bereits von Paul v. Aegina geraten, wurde und seit Heister und Henry Cline, der zuerst eine eigentliche Trepanation bei Wirbelbruch ausführte, wiederholt vorgenommen wurde. Es ist dies Verfahren in neuester Zeit von verschiedenen Seiten wieder sehr warm als Laminectomie empfohlen worden. Günstig liegen die Verhältnisse, wenn es sich um die Beseitigung der hinteren Wirbelabschnitte handelt, die durch Hineindrängen den Wirbelkanal beengen.

Ob die Annahme eines grösseren Blutergusses die Eröffnung des Wirbelkanals indicirt, erscheint zweifelhaft, da sich der Sitz desselben schwer feststellen lässt, oft dehnt er sich ja über eine grosse Strecke aus, die man nicht ganz freilegen kann.

In allen anderen Fällen wird der Druck von einer Kante oder einem Vorsprung des unteren Wirbelkörpers ausgeübt; diesen vorderen Wirbelabschnitt vor dem Mark muss also die Operation angreifen, wie dies jüngst noch Schlagintweit angegeben hat. Es erfordert

dies jedoch einen recht bedeutenden Eingriff, wie ich mich an dem Cadaver überzeugte, abgesehen von der dauernden oder temporären Resection der Bogen ist es meist nur durch Trennung der Wurzeln eines oder zweier abgehender Nerven einer Seite möglich, das in seine Häute eingeschlossene Mark so weit zu verschieben, dass die vorspringenden Theile beseitigt werden können.

Der Entschluss, etwas Derartiges zu unternehmen, wird einem wesentlich erleichtert durch die Ueberlegung, dass es sich um ganz verzweifelte Fälle handelt, die man als verloren ansehen muss, falls es nicht gelingt, durch eine Operation noch Hülfe zu bringen.

Literatur.

Gurlt, Handbuch der Lehre von den Knochenbrüchen. II. 1864.

Sir Astley Cooper, Dislocation and Fractures 1855 (nach Gurlt).

Malgaigne, Traité des Fractures et des Luxations, nach Gurlt.

Bonnet, Ueber die Krankheiten der Gelenke.

Philipeaux, Revue médico-chirurgicale. 1852 (nach Menard).

L. Porta, Delle Lussazioni delle vertebre (nach Blasius).

Chédevergne, Monographie, referirt bei Menard.

Mollière, Recherches expérimentales et cliniques sur les fractures indirects de la colonne vertebrale. Lyon médical. XV. 1872.

Menard, Étude sur le Mécanisme des fractures indirectes de la colonne vertebrale. Thèse. Paris 1889.

Schlagintweit, Experimentelle Studien und Untersuchungen über Fracturen der Wirbelsäule und ihre operative Behandlung. Inaug.-Diss. Erlangen 1893.

Pausch, Anatomische Vorlesungen. 1864.

Henke, Handbuch der Anatomie und Mechanik der Gelenke. 1863.

Hueter, Klinik der Gelenkkrankheiten. 1876.

Wagner, Ueber Halswirbelluxationen. v. Langenbeck's Archiv. XXXI.

Blasius, Die traumatischen Wirbelverrenkungen. Prager Vierteljahrsschr. 1869.

Kocher, Die Verletzungen der Wirbelsäule. Mittheilungen aus den Grenzgebieten der Medicin und Chirurgie. I. 1896.

Voelker, Die einseitige Luxation der Halswirbel durch Muskelzug. Deutsche Zeitschrift f. Chirurgie. VI. 1876.

Middeldorpf, Beiträge zur Lehre von den Knochenbrüchen. 1853.

Kümmell, Ueber die traumatischen Erkrankungen der Wirbelsäule. Deutsche med. Wochenschrift. 1895.

Thaden, Ueber Wirbelverletzungen. Arch. f. klin. Chirurgie. XVIII. 1875.

Schmaus, Beiträge zur pathologischen Anatomie der Rückenmarkserschütterung. Virchow's Archiv. CXXII.

Richter, Handbuch der Lehre von den Brüchen und Verrenkungen der Knochen. 1828. (Hippocrates.)

Poller, Ueber Wirbelsäulebrüche und deren Behandlung. Archiv f. klin. Chirurgie. LIV.

VI.

Aus der chirurgischen Abtheilung des städtischen Krankenhauses am Urban. Director San.-Rath Dr. W. Körte.

Ueber die Behandlung veralteter Empyeme durch ausgedehnte Rippenresection.

Von

Dr. Eugen Voswinckel,
früherem Assistenzarzt des Krankenhauses.

Bekanntlich kommt die Heilung der Empyeme dadurch zu Stande, dass nach Entfernung des Eiters, sei es durch Resorption, Eindickung oder Entleerung nach aussen die comprimirte Lunge sich wieder ausdehnt und den früher von ihr eingenommenen Hohlraum wieder ausfüllt. Bleibt aus irgend welchen Gründen, trotz der Entfernung des Eiters, diese Entfaltung aus, so bleibt eine Höhle bestehen, die gebildet wird durch die normale Thoraxwandung plus der allmählich verdickten, schwartenartig gewordenen oder auch theilweise verkalkten Pleura. Um auch in diesem Falle eine Heilung herbeizuführen, greift die Natur zu dem Mittel, durch Schrumpfung der Gewebe und dadurch bedingtes Aneinanderdrücken der Rippen eine Verkleinerung der betreffenden Thoraxhälfte zu bewirken. In vielen Fällen führt dies Mittel auch zum Erfolg; die Höhle wird so klein, dass die Lunge sich überall an die Wandungen anlegen kann und dadurch in die Lage versetzt wird, wieder an der Athmung, wenn auch oft nur in sehr beschränktem Maasse, theilnehmen zu können.

Es bleiben jedoch gewisse Fälle übrig, in denen entweder die Höhle zu gross ist, oder aber die verdickte Pleura so starr geworden ist, dass die Schrumpfung nur bis zu einem gewissen Punkte gelangen kann, aber nicht genügt, die Höhle völlig zum Verschwinden zu bringen. Es liegen dann entweder die Rippen stellenweise völlig aufeinander, so dass die Zwischenrippenräume dort ganz geschwunden sind, oder die starre verdickte Pleurawand hat auch dies verhindert,

und der Effect der Schrumpfung ist ein noch geringerer. Da in beiden Fällen schliesslich ein Stillstand eintritt, bleibt die Heilung aus, und das Individuum geht über kurz oder lang an den Folgen der fortdauernden Eiterung zu Grunde.

Um dies zu vermeiden und die Natur bei ihren Heilungsbestrebungen zu unterstützen, schlug zuerst Simon[1]) im Jahre 1869 vor, durch Resection der Rippen und zwar an deren beweglichstem Theile, nämlich in der Axillarlinie eine Verkleinerung der Empyemhöhle herbeizuführen, nachdem wohl Roser[2]) zuerst die Resection einer Rippe zum Zweck der Entleerung des Eiters angegeben hatte. Die Simon'sche Lehre befürwortete 1872 Heineke in seinem Compendium der Operationslehre. 1877 machte Küster[3]) denselben Vorschlag wie Simon, augenscheinlich jedoch, ohne dessen Auslassungen zu kennen, wie dies aus seinem offenen Brief an Herrn Prof. Dr. Saltzmann in Helsingfors[4]) deutlich hervorgeht. Ich führe Küster's Worte hier an, da die Abhandlung[5]) nicht allen zugänglich sein dürfte: „Bei Brustfisteln, welche nur eine sehr geringe Hoffnung auf Wiederausdehnung der Lungen zulassen, hat man neben der Sorge für freien Abfluss von vorn herein eine Verkleinerung des Thorax ins Auge zu fassen. Ich resecire deshalb 1—2 Rippen an der Vorderseite und 1—2 an der Hinterseite" u. s. w.

Erst 1879 trat dann Estlander[6]) mit 8 Fällen in die Oeffentlichkeit, in denen er versucht hatte, alte Empyeme durch Resection mehrerer Rippen und dadurch bedingter Verkleinerung des Thoraxraumes zur Heilung zu bringen. Er nannte diese Operation Thoracoplastic, wie sein Schüler Homèn[7]) meint, um damit die Umgestaltung der Thoraxwand zu bezeichnen. Da bis dahin die Ausführungen von Simon, Heineke und Küster augenscheinlich wenig bekannt geworden waren, wurde die Operation in der Folgezeit meist mit dem Namen der Estlander'schen Thoracoplastic bezeichnet. Dass Estlander aber nicht auf den Ruhm der Priorität Anspruch machen kann, geht wohl aus den vorhergehenden Ausführungen klar hervor. Trotzdem bleibt ihm das Verdienst, zuerst gezeigt zu haben, dass

1) Vgl. Peitavy, Berliner klin. Wochenschr. 1876.

2) Arch. f. Heilkunde. 1865. S. 33.

3) Fünf Jahre im Augustahospital. S. 143. Verlag von Aug. Hirschwald. Berlin 1877.

4) Deutsche med. Wochenschr. 1889. Nr. 25.

5) Fünf Jahre u. s. w.

6) Revue mensuelle de med. et chir. 1879. Paris.

7) Arch. f. klin. Chir. 1881. Bd. XXVI.

durch die Wegnahme eines grösseren Theiles der knöchernen Thoraxwand 3—7 Rippen nebst der verdickten Pleura auch noch in verzweifelten Fällen Heilung geschaffen werden kann, und dass, wenn eine einmalige Resection den gewünschten Erfolg nicht hat, die Resection von weiteren Rippen doch noch ein gutes Resultat liefert, während Küster (l. c.) noch in dem oben angeführten Brief sagt, dass diejenigen Fälle, in welchen man mit der Resection von 4 Rippen nicht auskommt, wahrscheinlich immer unheilbar sind. Dass diese Ansicht nicht haltbar ist, hat die Folgezeit gelehrt und besonders die Erweiterung der Operation durch Schede. Ja es geht aus der am Schluss dieser Arbeit veröffentlichten Tabelle hervor, dass gerade diejenigen Operateure die besten Erfolge aufzuweisen haben, die am radicalsten vorgingen.

Obwohl durch die Estlander'schen Veröffentlichungen die Aufmerksamkeit grösserer Kreise auf die ausgedehnte Rippenresection bei alten Empyemen gelenkt war, sind doch in den seitdem verflossenen 18 Jahren die Veröffentlichungen über diesen Gegenstand nicht so häufig gewesen, wie sie seiner Wichtigkeit wohl entsprachen. Es ist mir, abgesehen von den sechs Körte'schen Fällen, nur gelungen, 129 Fälle aus der Literatur zusammenzustellen. Dabei habe ich allerdings nur solche berücksichtigt, in denen es sich um wirklich ausgedehnte Resectionen mit dem ausgesprochenen Zweck der Verkleinerung der Empyemhöhle handelte, und alle diejenigen ausgeschieden, in denen es zweifelhaft blieb, ob durch die Operation nicht nur der Eiterabfluss bewirkt wurde. Bestimmend dafür musste meistens die Zahl der resecirten Rippen und die Grösse der fortgenommenen Stücke sein. Die geringe Anzahl der Veröffentlichungen hat meiner Meinung nach wohl hauptsächlich darin ihren Grund, dass sich allmählich die Ueberzeugung Bahn gebrochen hat, Empyeme seien, sobald sie als solche erkannt worden sind, nicht mehr durch interne Mittel oder durch Aspiration oder auch durch einen einfachen Schnitt in einem Intercostalraum, sondern allein durch sofortige Resection einer oder mehrerer Rippen zu behandeln. Hierdurch aber sind diejenigen Fälle immer seltener geworden, in denen es zu einer spontanen Perforation (Empyema necessitatis) kommt, oder in denen durch die zuerst aufgeführten unzweckmässigen Behandlungsweisen eine völlige Heilung nicht erzielt wird. Dieses aber sind gerade diejenigen Fälle, in denen die sogen. Thoracoplastic indicirt ist. Dass allerdings auch eine frühzeitig vorgenommene einfache Rippenresection mit sachgemässer Nachbehandlung nicht immer völlige Heilung herbeiführt, so dass auch hier noch späterhin eine ausgedehntere Ope-

ration folgen muss, werde ich später an drei unserer Fälle darzuthun Gelegenheit haben. Die Statistik jedoch lehrt, dass in den meisten Fällen von Empyem die frühzeitige Entleerung des Eiters durch einfache Rippenresection zum Erfolg führt, ohne dass eine Nachoperation nöthig wird. Dies beweisen auch die drei besagten Fälle, denn sie sind die einzigen unter den 114 [1]) seit Bestehen des Krankenhauses mit Rippenresection behandelten frischen Empyemen, bei welchen eine solche Nachoperation indicirt erschien.[2])

Alle Patienten, deren Krankengeschichte ich hier folgen lasse, sind von Herrn Director Körte operirt, dem ich für die Ueberlassung des Materiales meinen besten Dank auch an dieser Stelle ausspreche.

1. Fall. W. G., 9 Jahre alt, wurde am 14. September 1890 aufgenommen. Die Anamnese ergab, dass er vor zwei Jahren von einer Leiter gefallen war, wobei er sich einen Rippenbruch und eine offene Wunde an der Brust zuzog, die in Eiterung überging und nicht zur Heilung gebracht werden konnte.

Bei seiner Aufnahme fand sich Folgendes: die ganze rechte Brustseite ist eingesunken, es besteht eine Ausbiegung der Lendenwirbelsäule mit der Concavität nach rechts. Absolute Dämpfung und bronchiales Athmen über der ganzen rechten Lunge, sowie abgeschwächter Pectoralfremitus in den unteren Partien. Aus einer Fistel zwischen der 6. und 7. Rippe, zwischen Mamillar- und Axillarlinie entleert sich auf Druck stinkender Eiter.

Am 17. September. Operation in Chloroformnarkose. Resection von ca. 11 Cm. langen Stücken der 6., 7. und 8. Rippe in der Gegend der Fistel. Die darunterliegenden dicken Pleuraschwarten werden möglichst ausgiebig entfernt, dabei entleert sich viel stinkender Eiter aus der nunmehr freigelegten Brusthöhle. Die Lunge hat sich ganz nach der Wirbelsäule zusammengezogen. Tamponade mit Jodoformgaze, Druckverband.

In den folgenden Wochen verkleinerte sich die Wundhöhle bedeutend. Nach 14 Tagen trat ein Erysipel an der Wunde auf, das aber bald unter Ichthyolbehandlung abblasste. Im Anschluss daran bildete sich ein Abscess in der Achselhöhle, der in Chloroformnarkose gespalten und drainirt wurde. Nach Verkleinerung der Wundhöhle blieb eine ca. fingerdicke Fistel bestehen, die fortwährend secernirte und keine Neigung zeigte, sich zu schliessen.

Am 22. November, also etwa 9 Wochen nach der ersten Operation, wurde deshalb eine zweite vorgenommen. Hierbei resecirte Herr Director Körte ein je 4, 5 und 6 Cm. langes Stück der 3., 4. und 5. Rippe in

---

1) Darunter 70 Heilungen.

2) Als diese Arbeit fast vollendet war, stellte sich ein früher wegen Empyem nach Schussverletzung mit Frühresection behandelter Patient wieder ein, bei dem sich nachträglich eine Fistel gebildet hatte, welche eine Resection mehrerer Rippen erforderte. Eine Heilung ist bis jetzt noch nicht erfolgt.

der vorderen Axillarlinie, so dass jetzt die vordere Brustwand in Form eines Dreieckes, dessen Basis 11 Cm. breit nach unten lag, entfernt war. Die Haut wurde durch tiefe Nähte über dem Defect fast ganz vereinigt. Jetzt ging die Heilung stetig, wenn auch langsam vor sich. Es bildete sich keine neue Fistel mehr, und die Brustwand legte sich vollkommen an. Patient wurde am 25. Januar 1891 geheilt entlassen.

Vorstellung 19. April 1897. Patient sieht gesund aus, kann leichte Arbeiten machen. Rechte Thoraxseite ganz eingefallen, athmet nur mit der Spitze, dort schwaches Athemgeräusch. Wirbelsäule stark verbogen. Linksseitige Skoliose, Vorspringen der linken Rippenbögen hinten. Abflachung der Rippen vorn. Stamm springt kielartig vor. —

2. Fall. E. K.[1]), 23 Jahre alt, wurde am 28. Januar 1892 in das Krankenhaus auf die innere Abtheilung aufgenommen und am 16. Februar mit der Diagnose Empyem auf die chirurgische verlegt. Pat. war am 24. Januar 1892 mit heftigen, stechenden Schmerzen in der linken Brustseite erkrankt. Pneumonisches Sputum wurde niemals beobachtet. Die Anfangs vom Ang. scap. sich nach abwärts erstreckende Dämpfung stieg allmählich, so dass das Herz nach rechts verschoben wurde. Am 6. Febr. wurden durch Punction und Aspiration 600 Ccm. fibrinflockenreiches Exsudat entfernt, das zahlreiche Streptokokken enthielt. Einen Tag nach der Verlegung auf die chirurgische Abtheilung wurde in Chloroformnarkose die neunte Rippe resecirt (3,5 Cm.) und ca. 3 Lit. einer eitrig serösen, mit Fibrinflocken durchsetzten Flüssigkeit entleert. Der Verlauf war ein ganz normaler, so dass die Entlassung der Patientin nach völliger Heilung, wenigstens wie damals angenommen wurde, am 25. Mai erfolgen konnte. Am 18. September desselben Jahres jedoch suchte sie wieder das Krankenhaus auf, da sich wieder starke Schmerzen in der linken Seite eingestellt hatten. Die Narbe war vorgewölbt, zeigte deutliche Fluctuation und grosse Empfindlichkeit. Sie brach am folgenden Tag spontan auf. Es wurde ein Drain eingelegt und täglich Ausspülungen, später Jodinjectionen gemacht. Da trotzdem in den nächsten Monaten keine Heilung eintrat, wurde am 2. December 1892 die schon früher resecirte 9. Rippe, die sich aber vollkommen neu gebildet hatte, nochmals in einer Ausdehnung von 6 Cm. entfernt und ebenso die 8. Die Wunde verkleinerte sich rasch, jedoch blieb eine Fistel bestehen, die sich trotz aller angewandten Mittel nicht schliessen wollte; sie reichte ca. 18 Cm. nach oben hinter die Scapula. Am 18. Februar 1893 wurde deshalb nochmals zur Operation geschritten. Nach einem von oben nach unten verlaufenden Schnitt entsprechend dem hinteren Rande der Scapula wurden ca. 5 Cm., von der 4., 5., 6. und 7. Rippe nach Unterbindung der Aa. intercostalis resecirt, die sehr dicke Pleuraschwarte durchtrennt und die nun anscheinend ganz freigelegte Höhle ausgekratzt und cauterisirt. Damit die Scapula sich nicht vor die austamponirte Wunde lege, wurde der linke Arm durch Binden vorn auf der Brust befestigt. Gleich nach der Operation trat starke Cyanose ein sowohl im Gesicht als auch an den Extremitäten, die nach einigen Tagen jedoch verschwand. Die Heilung der Wunde machte

1) Dieser Fall ist von mir in der Sitzung der freien chirurgischen Vereinigung zu Berlin am 10. Februar 1896 vorgestellt worden.

nur sehr langsame Fortschritte, und da der Grund schliesslich gar keine Neigung zur Benarbung zeigte, so wurde derselbe am 9. August mit Thiersch'schen Transplantationen bedeckt, die aber nur theilweise anheilten. Allmählich zog sich nun durch Narbencontraction die Haut so stark nach innen, dass eine tiefe Rinne entstand, in deren oberen Winkel wieder eine Fistel bestehen blieb. Um diese beiden Uebelstände zu beseitigen, wurde am 18. Januar 1894 die Narbe umschnitten und sammt dem schwieligen Grund exstirpirt. Es zeigte sich nun, dass die medialen Enden der früher resecirten 4.—9. Rippe etwas überstanden, so dass sich unter ihnen ein Hohlraum befand, dessen Ausheilung sie verhinderten. Diese Enden wurden nun mit der Rippenscheere abgekniffen und die darunter liegenden narbigen Massen excidirt. Darauf wurde die Haut an beiden Rändern beweglich gemacht und durch tiefe Catgut-, sowie oberflächliche Silberdrahtnähte bis auf den unteren Winkel, in den ein Drain eingelegt wurde, vereinigt. Die tiefe Narbenrinne wurde durch diese Operation fast völlig beseitigt, aber trotzdem blieb eine 8 Cm. tiefe Fistel bestehen. Am 25. Juli 1894 wurde deshalb nochmals die ganze Narbe gespalten. Es standen wiederum einige Rippenstümpfe über, die bis zum Tuberc. cost. entfernt wurden. Nach vorn zu fand sich zur Achselhöhle ziehend ein mit lockeren Granulationen ausgekleideter Hohlraum, der von Knochenwucherungen, die vom Periost der früher resecirten Rippen ausgingen, verdeckt wurde. Diese Rippen 4.—8. wurden nun nach vorn hin noch um ein beträchtliches Stück resecirt und die sehr verdickte Pleura abgetragen. Obwohl jetzt die Wunde vollkommen glatt war, eine flache Mulde bildete, und nirgends mehr Knochen überstanden, bildete sich nochmals eine Fistel, die aber im Laufe der Zeit ohne weiteren operativen Eingriff heilte. Patientin wurde am 11. Februar 1895 geheilt entlassen; sie ist seitdem Wärterin am Krankenhause und hat ihren Dienst stets gut versehen können. Die Behandlung dauerte fast drei Jahre, ehe eine völlige Heilung erzielt wurde. Es wurden fünf grössere Operationen vorgenommen und die 4.—9. Rippe vom Tuberc. cost. bis zur mittleren Axillarlinie resecirt. Eine irgendwie nennenswerthe Deformation des Thorax besteht nicht, keine Verkrümmung der Wirbelsäule, keinerlei Functionsstörung der linken oberen Extremität. Ueber der ganzen linken Seite hinten besteht voller Lungenschall und ungeschwächtes Vesiculärathmen bis in die untersten Partien. Der linke Brustumfang unter der Achsel durchgemessen ist 3 Cm. und über dem Ang. scap. 4 Cm. geringer wie rechts. Die Länge der sehr flachen Narbe beträgt 25 Cm.

3. Fall. W. St., 42jähriger Maler, wurde am 4. Mai 1891 wegen einer Empyemfistel, die nach einer Behandlung mit Heberdrainage (Bülau) zurückgeblieben war, in das Krankenhaus aufgenommen. Wie lange die Fistel damals bestand, ist leider nicht notirt worden. Am Tage nach der Aufnahme resecirte Herr Dir. Körte die 6. und 7. Rippe in Ausdehnung von 4 Cm. Es entleerten sich ca. 80 Ccm. nicht stinkenden Eiters. Die Pleura erschien mehrere Mm. verdickt, die Höhle etwa faustgross, nach allen Seiten hin abgekapselt. Nach dieser Operation verkleinerte sich die Höhle zwar bis auf Hühnereigrösse, dann aber trat ein Stillstand ein. Um Heilung zu erzielen, wurden am 20. October 1891 von der schon früher resecirten 7. Rippe nach beiden Seiten noch 2 Cm. entfernt und

die 8. und 9. Rippe in einer Ausdehnung von je 4 Cm. resecirt. Die kleinfingerdicke Pleura wurde mit Scheere und Messer abgetragen, der Hautlappen in die Wunde gelegt und mit vier Seidennähten darin befestigt. Der Verlauf war jetzt ein sehr befriedigender. Am 15. December, also nicht ganz 2 Monate nach der letzten Operation konnte Patient völlig geheilt das Krankenhaus verlassen.

Er stellte sich im Jahre 1894 wieder vor. Die Heilung war eine vollständige, es bestand keine Deformität des Thorax oder der Wirbelsäule, abgesehen von einer Narbeneinziehung an Stelle der Resection. Brustumfang in der Höhe der Mamilla beiderseits 39 Cm., in der Höhe des Proc. ensiform. rechts 36, links 37 Cm. Grenze der rechten Lunge in der Mamillarlinie unterer Rand der 6., in der Axillarlinie der 8. Rippe. Hinten stark abgeschwächter Lungenschall von der Narbe an abwärts. Lungenwand gut beweglich.

4. Fall. K. Sch., 30 Jahre alter Schneider, wurde am 28. Juli 1893 in das Krankenhaus aufgenommen.

Die Anamnese ergab Folgendes: Patient litt im Jahre 1890 an Lungenbluten. Im März 1892 erkrankte er mit Stichen in der linken Brustseite. Eine im Elisabethkrankenhaus hierselbst vorgenommene Punction soll ein seröses Exsudat ergeben haben. Auf seinen Wunsch wurde Patient von dort nach 14 Tagen ungeheilt entlassen. Im Mai desselben Jahres suchte er die Charité auf und wurde dort wegen eines Empyems operirt, dort blieb er bis zum 15. Juli 1893 und wurde dann auf Wunsch als gebessert entlassen. Ungefähr 14 Tage darauf fand er Aufnahme in unserem Krankenhaus. Es wurde damals folgender Status aufgenommen: Blasser, schwächlicher Mann. An der linken hinteren Thoraxhälfte zwei Narben von früheren Incisionen herrührend. Im 6. Intercostalraum in der hinteren Axillarlinie eine ca. zweimarkstückgrosse Fistelöffnung, aus der reichlich dünner Eiter ausfliesst. Diese Fistel führt in einen grossen Hohlraum, der dem percussorischen Befund nach bis über die Mitte der Scapula hinaufreicht. Medianwärts normaler Lungenschall und normales Athemgeräusch. In der rechten Brusthöhle ein bis zwei Querfinger unter den Ang. scap. reichendes seröses Exsudat. Im schleimig eitrigen Sputum finden sich reichlich TB.

Da die Drainage der Höhle, sowie tägliche Ausspülungen keine Verkleinerung herbeiführten, das Allgemeinbefinden sich aber gehoben, der Erguss in der rechten Brusthöhle sich resorbirt hatte, und Patient eine Operation wünschte, so wurde am 11. October 1893 von Herrn Dir. Körte eine solche vorgenommen. In Aethernarkose wurde ein Querschnitt durch die Fistelöffnung gemacht und die nächst obere und untere Rippe resecirt. Die so eröffnete Empyemhöhle reichte nach vorn bis zur Mamillarlinie, nach oben liess sich das Ende nicht abtasten. Auf dem ersten horizontal verlaufenden wurde ein anderer sich schräg nach aufwärts an der vorderen Thoraxwand bis zum oberen Rande der 3. Rippe dicht neben der Brustwarze entlang ziehender Schnitt gesetzt und von diesem aus je 3—5 Cm. von der 8.—3. Rippe entfernt. Im Bereiche dieser Rippen wurden die ca. 1 Cm. dicken Pleuraschwarten durchtrennt. Da aber die Brustwand hierdurch noch nicht hinreichend beweglich wurde, wurde ein dritter Schnitt vom hinteren Ende des horizontalen ersten bis zum oberen hinteren

Scapularwinkel hinaufgeführt, so dass jetzt ein grosser trapezförmiger Lappen umschnitten war, dessen Basis nach oben und dessen schmalere Seite nach unten lag. Dieser Weichtheilslappen wurde sammt der Scapula durch Haken nach oben gezogen und die unter demselben gelegenen Theile der 4.—8. Rippe resecirt. Jetzt übersah man die ganze Pleurahöhle. An der medialen Seite wurden die Pulsationen des Herzens sichtbar. Die Lunge war bis zu dem hinteren Schnitt mit der stark verdickten Pleura verwachsen. Da die noch stehende Thoraxwand sich jetzt gut eindrücken liess, wurden der hintere und vordere Schnitt durch tiefgreifende Nähte vereinigt, der untere dagegen offen gelassen und von dort aus die Wundhöhle mit einem mit Thymolcamphergaze gefüllten Jodoformgazebeutel tamponirt. Der linke Arm wurde am Thorax fixirt und ein Druckverband angelegt.

Bei dieser Operation wurden im Ganzen 106 Cm. Rippe resecirt.

Pat. überstand die langdauernde Operation relativ gut. Leider stellte sich bald nachher eine starke Schwellung der Milz ein, die auf Chinin und später Arsenik nur wenig zurückging. Die Wundhöhle, die nach Entfernung des Tampons täglich mit 1 pro Mille Chlorzinklösung ausgespült und mit Perubalsam verbunden wurde, verkleinerte sich langsam, die stehengebliebene Thoraxwand war nachgiebig und eindrückbar. Trotzdem trat eine völlige Heilung nicht ein, es blieb eine Fistel bestehen, die in einen Recessus führte, welcher nach vorn bis zum Pericard reichte und in seinem vorderen Umfang noch von Rippen bedeckt war. Es wurde daher am 15. Februar 1894 noch einmal eine Resection zweier vorstehender Rippen von einem Schnitt in der vorderen alten Narbe aus gemacht und ein grosser Theil der neugebildeten Schwarten entfernt. Die Wunde wurde nicht genäht, sondern tamponirt, nachdem die ziemlich heftige Blutung durch Umstechungen gestillt war. Um den Lappen in die Wunde einzudrücken, wurde auf demselben ein besonderes Wattepolster gelegt. Der Erfolg war ein negativer, die Höhle, die bis unter die erste Rippe reichte, wurde nicht zur Obliteration gebracht, so dass am 26. Mai wiederum eine Operation nothwendig erschien. In Aethernarkose wurde ein Weichtheilslappen oberhalb der Grenze der vorigen Resection gebildet, die alte Narbe eröffnet und der Schnitt weiter im Bogen hinten herumgehend bis zur Spina scap. geführt, sämmtliche Weichtheile sammt der Scapula abgelöst und der ganze Lappen in die Höhe geklappt. Es wurden dann die neugebildeten Rippen nebst der darunterliegenden Pleuraschwarte entfernt und darauf die 3. und 2. Rippe resecirt. Die erste Rippe wurde subperiostal durchtrennt und die dadurch gebildeten Enden übereinandergeschoben. In dieser Sitzung wurden im Ganzen ca. 40 Cm. Rippen entfernt. Die Blutung, die aus der sehr dicken Pleuraschwarte ziemlich stark war, wurde durch Umstechung und Compression gestillt, die Höhle mit heisser Kochsalzlösung irrigirt und der Lappen nach unten mit einigen Nähten fixirt. Pat. war am Ende der Operation stark collabirt, erholte sich aber nach einer subcutanen Kochsalzinfusion bald wieder. Am 3. Tage nach der Operation Verbandwechsel. Es bestand nur mässige Secretion, es hatte sich jedoch ein Jodoformexanthem eingestellt. Die Temperatur blieb beständig über 38°, dazu gesellte sich heftiger Husten mit schleimig eiterigem Auswurf. Urin ohne

Eiweiss. Der früher schon erwähnte Milztumor hatte in der letzten Zeit noch bedeutend an Grösse zugenommen und war schmerzhaft geworden. Obwohl sich das Allgemeinbefinden etwas hob, blieb doch das Fieber bestehen und nahm einen hectischen Typus an, die Wunde zeigte gar keine Tendenz, sich zu verkleinern. Um die Granulationsbildung anzuregen, bekam Pat. protrahirte Bäder (2 Stunden täglich), die er gut vertrug.

Am 10. Juni, also 14 Tage nach der Operation, trat in der Nacht eine heftige, parenchymatöse Blutung der ganzen Wundhöhle ein, die nur sehr schwer, und nachdem Pat. sehr viel Blut verloren hatte, durch Salicyltanintampons gestillt werden konnte. Trotz intravenöser Kochsalzinfusion trat am folgenden Tage der Exitus letalis infolge von Erschöpfung ein.

Sectionsbefund: Nach Entfernung des Sternum zeigt sich die linke Pleurahöhle durch den Herzbeutel nach der Mitte zu völlig abgeschlossen. In demselben ca. 40 Ccm. hellseröser Flüssigkeit, Herz klein, sehr anämisch. Rechte Lunge zurückgesunken, Pleura derselben überall glatt und glänzend. Linke Lunge auf etwas mehr als Flachhandgrösse in einer Breite von 5 Cm. am Hilus hinaufgezogen, bedeckt von dicken, fibrösen Pleuraschwarten, auf denen nirgends Granulationsbildung zu bemerken ist. Lungengewebe luftleer, allenthalben von Bindegewebssträngen durchzogen und von alten Käseherden und frischen miliaren Tuberkeln durchsetzt. In der rechten Lunge ebenfalls reichlich Tuberkel. Milz: Länge 20, Breite 14, Dicke 6,5 Cm., reicht bis zur Medianlinie und nach unten fast bis zur Spin. ant. sup., sie zeigt deutliche Amyloidreaction. Es besteht hochgradige Lebercirrhose, während an Nieren, Magen und Darm nichts Besonderes zu bemerken ist.

Anatomische Diagnose: Anämie, altes Empyem, Lungentuberculose, Lebercirrhose, Amyloid der Milz.

5. Fall. A. Sch., 28jähriger Buchhändler, wurde am 24. Januar 1895 wegen eines rechtsseitigen metapneumonischen Empyems von der inneren Abtheilung des Krankenhauses, auf der er seit dem 24. December 1894 wegen Pneumonie behandelt war, auf die chirurgische verlegt. Noch an demselben Tage wurde die 9. Rippe zwischen Scapular- und hinterer Axillarlinie resecirt und 200 Ccm. nicht stinkenden Eiters entleert. Die Höhle wurde ausgespült und drainirt. Am 9. März, also etwa 6 Wochen nach der Operation wurde Patient geheilt entlassen. Die Wunde hatte sich vollständig geschlossen, der Allgemeinzustand war ein ausgezeichneter. Das Athemgeräusch war rechts leiser als links, aber überall hörbar und rein vesiculär. Bei tiefem Einathmen blieb die rechte Seite etwas gegen die linke zurück. Der Lungenschall war rechts unten etwas kürzer als links.

Am 8. Juni 1896 kam Patient wieder in unsere Behandlung, da sich an der Stelle der früheren Operationswunde eine Fistel gebildet hatte, die in eine kleine Höhle führte und sich trotz ärztlicher Behandlung nicht schliessen wollte. Am Tage nach der Aufnahme führte Herr Dir. Körte folgende Operation aus. Bogenschnitt in der Höhe der Brustwarze beginnend an der tiefsten Stelle die 9. Rippe erreichend und hinten $2\frac{1}{2}$ fingerbreit seitlich der Dornfortsatzlinie nach oben hinziehend. Durchtrennung der Weichtheile bis auf die Rippen. Resection der 9.—5. Rippe

in einer Ausdehnung von 6—7 Cm. Die Aa. intercost. werden doppelt umstochen und alsdann die gesammten verdickten Weichtheile an der vorderen Seite der Fistel excidirt, die dadurch freigelegte Höhle ist etwa 3 Cm. breit und mit dicken Granulationen ausgekleidet. Diese werden mitsammt den Pleuraschwarten entfernt und die jetzt muldenförmige Wunde cauterisirt. Die durchtrennten Muskeln werden durch tiefe Catgutnähte die Haut durch Seidennähte vereinigt. Eine kleine Stelle bleibt offen, um dort einen Jodoformgazestreifen einzuführen. Druckverband. Patient überstand den Eingriff sehr gut. Etwa eine Woche nachher hatte sich der Lappen gut in die Wunde hereingelegt, jedoch zog sich die Spitze nach Herausnahme der Nähte etwas zurück, und es bildete sich dort eine Fistel. Obwohl sich diese rasch verkleinerte, wartete Patient dennoch die völlige Heilung nicht ab, sondern verliess am 25. Juli, sechs Wochen nach der Operation das Krankenhaus. Sein Allgemeinbefinden war ein sehr gutes. Die rechte Thoraxseite erschien etwas abgeflacht gegen die linke. Hinten rechts, vom Ang. scap. abwärts leicht tympanitischer Schall, Athemgeräusch daselbst sehr abgeschwächt. In der Mitte der bogenförmig verlaufenden Narbe in der Höhe der 9. Rippe eine Fistel von knapp Bleistiftdicke, die etwa 7 Cm. gerade nach oben verlief. Diese Fistel schloss sich im Verlaufe der nächsten Wochen, brach aber bald wieder auf und kam bis jetzt (Febr. 1897) noch nicht zur Heilung. Sie secernirt nur sehr wenig und hindert Patientin nicht, seinem Berufe nachzugehen. Es besteht keine Skoliose und keine Functionsstörung der rechten oberen Extremität.

6. Fall. V. N., 30jährige Schauspielerin, wurde am 26. Mai 1896 auf die innere Abtheilung des Krankenhauses aufgenommen und am Tage darauf, mit der Diagnose Empyema sin., auf die chirurgische Abtheilung verlegt.

Anamnestisch ergab sich, dass Patientin bis zum vorigen Jahre gesund gewesen war. Damals erkrankte sie an einer rechtsseitigen Pleuritis mit rein serösem Exsudat, wie durch eine Punction festgestellt wurde. Es trat bald Heilung ein, und Patientin fühlte sich bis Anfang Mai 1896 ganz gesund. Zu dieser Zeit traten plötzlich heftige Schmerzen in der linken Seite auf, verbunden mit Fieber. Da dieser Zustand sich nicht besserte, suchte sie das Krankenhaus auf.

Status praesens: Sehr anämisch aussehende, sehr abgemagerte Frau. Links hinten Dämpfung von der Hälfte der Scapula an abwärts, über den gedämpften Partien kein Athemgeräusch zu hören, nach vorn zu geht die Dämpfung direct in die Herzdämpfung über. Herz nach rechts verdrängt. Auf der rechten Seite nirgends Dämpfung, überall vesiculäres Athmen mit vereinzelten feuchten Rasselgeräuschen. Kein Husten, kein Auswurf. Punction an der gedämpften Stelle ergiebt Eiter.

Am 29. Mai Resection der 9. Rippe in der hinteren Axillarlinie ca. 6 Cm. Entleeren einer grossen Menge Eiters mit vielen Fibringerinnseln, die theilweise so fest an der Höhlenwandung haften, dass sie mit dem stumpfen Löffel ausgeschabt werden müssen. Die Pleurahöhle wird mit Jodoformgaze ausgerieben und drainirt. Die Secretion war in der Folgezeit sehr stark, Patientin erholte sich gar nicht, die Höhle zeigte

keine Neigung, sich zu verkleinern. Die Lunge dehnte sich nicht aus, die ganze linke Thoraxhälfte ergab tympanitischen Percussionsschall.

Am 24. Juli, acht Wochen nach der ersten Operation, unternahm Herr Dir. Körte deshalb eine ausgedehnte Rippenresection, um dadurch eine Verkleinerung der Höhle und eine Wiederausdehnung der Lunge herbeizuführen.

In leichter Aethernarkose wurde ein Lappen umschnitten, der in der Höhe der Spina scap. in der Mitte zwischen dem hinteren Rand der Scapula und Wirbelsäule beginnend nach aussen durch die Fistel (9. Rippe) und nach vorn aufwärts durch die Mamillarlinie gehend bis zur 4. Rippe reichte. Zahlreiche Gefässe wurden sofort unterbunden. Der Lappen wurde jetzt abgelöst, sammt der Scapula nach oben geklappt und die 9.—4. Rippe in einer Ausdehnung bis zu 15 Cm. resecirt. Durchtrennung der verdickten Rippenpleura und Freilegung der Höhle nach doppelter Umstechung der Intercostalgefässe. Granulationen waren gar nicht vorhanden. Tamponade durch Thymolcamphergaze und Herabklappen des Weichtheillappens ohne Naht. Patientin war nach der Operation sehr angegriffen, der Puls sehr klein und beschleunigt, so dass eine intravenöse Kochsalzinfusion gemacht werden musste. Anfangs besserte sich der Zustand der Operirten etwas, da aber die Secretion gar nicht abnehmen wollte, und das stark remittirende Fieber anhielt, verfiel sie immer mehr und mehr. Es traten Oedeme auf, und Patientin starb nicht ganz 4 Wochen nach der zweiten Operation am 20. August.

Bei der Section am folgenden Tage zeigt es sich, dass in der linken mit schmierigen Membranen austapezirten und mit grünlichem Eiter belegten Pleurahöhle, die oben bis zum 8. Halswirbel reicht, die ca. 14 Cm. lange, 9 Cm. breite und $1^1/_2$ Cm. dicke Lunge fest an der Wirbelsäule anliegt. Sie ist vollständig luftleer, lässt sich aber nach dem Herausnehmen aufblasen, so dass sie also noch ausdehnungsfähig ist. Auf ihrem Durchschnitt finden sich zahlreiche kleine Abscesse. Die rechte Lunge enthält zahlreiche Knötchen, in der Spitze einen etwas grösseren Knoten, der im Inneren verkäst ist. Die Darmschlingen sind unter einander fest verklebt und schliessen einen grossen stinkenden Eiterherd im kleinen Becken und einen von geringerem Umfang in der Regio hypogastr. ab. Aus dem Muttermund entleeren sich schleimige Massen, vermischt mit käsiger Substanz. Beide Ovarien bestehen fast nur aus käsigen Massen, ebenso sind die Tubenwände verkäst.

Von diesen angeführten sechs Fällen wurden demnach drei völlig geheilt, einer so gebessert, dass der betr. Patient seine Thätigkeit in vollem Umfange wieder aufnehmen konnte, und zwei verliefen tödtlich. Das Alter der Patienten schwankte zwischen 9 und 42 Jahren, es waren unter ihnen vier männliche und zwei weibliche Individuen. In einem Falle handelte es sich um Empyem nach offener Rippenfractur, in zwei Fällen um ein genuines, in einem Falle um ein metapneumonisches und in zwei Fällen um ein tuberculöses Empyem. Die Zeit des Bestehens bis zu der ersten ausgedehnten Rippenresection erstreckt sich von $2^1/_2$ Monaten bis zu 2 Jahren. In drei Fällen war

früher schon eine Rippensection vorausgegangen, die zweimal (Fall 2 und 5) scheinbar zu einer völligen Heilung geführt hatte. Diese Heilung war aber nicht definitiv, denn in dem einem Falle kam die Patientin 4 Monate und in dem anderen der Patient 1¼ Jahr später wieder in unsere Behandlung, da die Fistel von Neuem aufgebrochen war. In dem dritten Falle trat nach der einfachen Rippenresection überhaupt keine Heilung, ja nicht einmal eine nennenswerthe Besserung ein. Von den übrigen drei Kranken war früher einer (1) wahrscheinlich nur mit Ausspülungen, einer (3) mit Heberdrainage und einer (4) mit Incisionen behandelt worden. In zwei Fällen (5 und 6) wurde nur eine einmalige ausgedehnte Resection vorgenommen, in zwei (1 u. 3) eine zweimalige, in einem (4) eine dreimalige und in einem (2) sogar eine viermalige. Die Zahl der in einer Sitzung resecirten Rippen schwankt zwischen zwei und sechs, die Ausdehnung zwischen 4 und 11 Cm. Dreimal wurde ein grosser Lappenschnitt mit der Basis nach oben ausgeführt, in den drei übrigen Fällen wurde ein einziger vertical oder horizontal verlaufender Schnitt gemacht und von diesem aus die Resection mehrerer Rippen ausgeführt. Immer aber wurde ein mehr oder weniger grosses Stück der verdickten Pleura costalis mit entfernt. Die Behandlungsdauer der definitiv geheilten betrug 4½ Mon., 7 Mon. und 2 Jahre 2 Mon. Der Patient, welcher als gebessert entlassen wurde, verliess das Krankenhaus schon nach 6 Wochen. Es ist bei diesem mit ziemlicher Sicherheit anzunehmen, dass auch er definitiv geheilt worden wäre, wenn er sich einer nochmaligen Operation unterzogen hätte. Alle sechs Patienten überstanden die einzelnen Operationen, die mehrmals doch von sehr langer Dauer und ausserordentlich eingreifend waren, im Ganzen gut. Wenn auch bei zweien derselben starke Herzschwäche auftrat, so wurde dieselbe durch geeignete Mittel doch jedesmal überwunden, und wir haben keinen Todesfall im directen Anschluss an die Operation zu beklagen. Die beiden Todesfälle, die wir zu verzeichnen haben, traten erst einige Wochen nach der Operation ein, in beiden Fällen handelte es sich um stark tuberculöse Individuen. Bei Fall sechs war die Tuberculose vorher nicht constatirt worden, sie wurde allerdings vermuthet und hat sich augenscheinlich nach der Operation rapide weiter entwickelt, so dass man vielleicht sagen kann, die Operation hat hier den Tod beschleunigt. Dazu ist aber zu bemerken, dass die Patientin sich von Anfang an in einem sehr schlechten Kräftezustand befand. Anders in Fall vier. Hier war vorher zwar die Tuberculose constatirt worden, aber bei der Krankenhauspflege hatte sich der Patient sehr erholt, so dass er von den mehrfachen Operationen eigentlich nicht über-

mässig angegriffen wurde und jedesmal bald wieder zu Kräften kam. Er zeigte aber stets grosse Neigung zu parenchymatösen Blutungen, sein Blutverlust war bei jeder Operation ein ziemlich starker, und schliesslich ist er diesem auch erlegen. Es ist deshalb vielleicht anzunehmen, dass neben der vorhandenen Phthise auch noch eine Bluterkrankung bestanden hat, für welche Annahme auch die enorm vergrösserte Milz spricht.

Die Frage, ob bei vorhandener Tuberculose die ausgedehnte Rippenresection zur Heilung eines alten Empyems gemacht werden soll, müsste nach unseren Erfahrungen, wenn wir dieselben einfach auf den schliesslichen Erfolg basiren wollten, in verneinendem Sinne beantwortet werden. Allein zur Beantwortung einer solchen Frage genügen die sechs vorliegenden Fälle nicht. Ich komme deshalb auf dieselbe noch am Ende dieser Arbeit nach Betrachtung der in der Tabelle zusammengestellten Fälle zurück.

Welche Gründe in den Fällen, bei denen im Krankenhause gleich die frühzeitige einfache Rippenresection bei frischem Empyem gemacht war, die Heilung verhinderten, während sie doch bei 67 anderen Fällen, die im Krankenhause behandelt wurden, prompt eintrat, lässt sich nur bei dem letzten Fall mit einiger Sicherheit entscheiden. Es war dort die vorhandene Tuberculose, denn es ist bekannt, dass tuberculöse Empyeme stets schwer zur Heilung zu bringen sind. In beiden anderen Fällen ist kein plausibler Grund für den mangelnden Erfolg der Frühresection aufzufinden.

Was die Ausführung der Operation anbetrifft, so handelt es sich um die Frage, soll man gleich von Anfang an, d. h. sobald man die Ueberzeugung gewonnen hat, dass das betr. Empyem durch andere Mittel nicht zur Heilung gebracht werden kann, radical vorgehen und Alles wegnehmen, was die Höhle begrenzt, oder soll man mit einigen Rippen anfangen und nun vorerst einmal abwarten, ob der Thorax genügend einsinkt, und eine Heilung eintritt und erst, wenn dies nicht der Fall ist, gewissermaassen schrittweise weitergehen. Die Erfahrungen, die wir gesammelt haben, sprechen für das radicale Vorgehen. Denn meistens trat dann erst Heilung ein, wenn durch eine ganz ausgiebige Operation die Höhle in eine flache Mulde verwandelt war, deren Ränder von keinen Rippenstümpfen und Zwischenrippentheilen mehr überragt wurde. Dabei soll natürlich nicht geleugnet werden, dass es Fälle geben kann, in denen der Zustand des Patienten eine so lange dauernde und eingreifende Operation nicht zulässt, und in denen man sich genöthigt sehen kann, absatzweise vorzugehen, während man die Zwischenzeit jedesmal benutzt, die Kräfte des Kranken zu heben.

Man muss auch hier, wie bei so vielen anderen chirurgischen Eingriffen nicht schematisch vorgehen, sondern von Fall zu Fall urtheilen.

Das Endergebniss bei den drei definitiven Heilungen ist ein überaus gutes. Alle drei Patienten erfreuen sich seit längerer Zeit einer völligen Gesundheit. Sie sind vollständig arbeitsfähig. Die Lunge der erkrankten Seite functionirt wieder, irgend eine Bewegungstörung der betreffenden oberen Extremität ist nicht vorhanden. Eine Verbiegung der Wirbelsäule ist, abgesehen von Fall 1, in dem sie schon vorher bestand, nicht eingetreten, ebensowenig eine nennenswerthe Difformität des Thorax. Und dies alles in Fällen, in denen unserer sonstigen Erfahrung nach ohne Operation der Tod durch die fortwährende Eitersecretion in absehbarer Zeit sicher eintreten musste.

Ich wende mich nunmehr zu den von mir aus der Literatur gesammelten Fällen, die ich in der folgenden Tabelle zusammengestellt habe. Leider waren die Mittheilungen nicht immer so ausführlich, dass ich bei allen sämmtliche Rubriken hätte ausfüllen können. Ich glaube aber, dass trotzdem diese Zusammenstellung nicht ohne Werth sein wird, da sie vielleicht im Stande ist, gewisse Aufschlüsse zu geben und, so weit mir bekannt ist, eine ähnliche noch nicht existirt.

Autor und Quelle	Laufende Nr.	Alter	Geschlecht	Art des Empyems u. frühere Behandlungsweise	Zeit des Bestehens	Art der Operation	Complicationen	Ausgang: Geheilt	Gebessert	Ungeheilt	Gestorben	Dauer der Behandlung bis zur Entlassg.	Todesursache u. Sectionsbefund	Bemerkungen
Schneider, Archiv f. klin. Chir. 1878. S. 248.	1	21	m.	Emp. sin. nach Schussverletzg.	2 Mon.	Resection von 5 Cm. der 2., 9½ der 4. u. 5. und 11 Cm. der 6. Rippe. Die 3. war durch den Schuss zerstört. 6 Mon. später Res. d. 7. u. 8. R. 3—5 Cm.	—	1	—	—	—	—	—	—
Estlander, Revue mensuelle de médecine et chirurgie. 1879.	2	20	m.	Emp. fist. sin. Punction.	1 Jahr	Res. d. 5.—7. Rippe 3 - 4½ Cm.	—	1	—			3/½ Mon.	—	Die Fälle von Estlander sind ebenfalls mitgetheilt von Homén im Arch. f. klin. Chir. 1881. Bd. XXVI.
	3	56	m.	Emp. sin. nach Masserst. Punct. Res. d. 7. Rippe.	4 Mon.	Res. d. 4.—6. Rippe 3—4½ Cm.	—	1	—		—	2 Mon.	—	
	4	25	m.	E. metapneum. dextr. Punction. Fistelbildung.	5 Mon.	Res. d. 5.—9. Rippe 4Cm., von drei horizont. Schnitten aus.	Phthise. Zust. vor der Oper. fast hoffnungsl.	—	—	—	†	—	Phthise. Lungencavernen. Amyloid.	—
	5	49	m.	Emp. perfor. sin.	1 Jahr 2 Mon.	Res. d. 5.—7. Rippe.	—	—	—	—	†	—	Erschöpfung.	† ca. 1 Jahr nach seiner Entlassung.
	6	31	m.	Emp. metapneum. sin. Incision.	1½ J.	Res. d. 4.—9. Rippe 3—4½ Cm., von drei horizontalen Schnitten aus.	—	1	—	—	—	—	—	Wurde mit Fistel entlassen, völlige Heilung später constatirt.
	7	27	w	Emp. perfor. sin.	1½ J.	Res. d. 5.—10. Rippe 3—4 Cm, von drei den Rippen parallel laufend Schnitten aus.	—	—	1	—	—	2½ Mon.	—	—

Autor und Quelle	Laufende Nr.	Alter	Geschlecht	Art des Empyems u. frühere Behandlungsweise	Zeit des Bestehens	Art der Operation	Complicationen	Ausgang: Geheilt	Gebessert	Ungeheilt	Gestorben	Dauer der Behandlung bis zur Entlassg.	Todesursache u. Sectionsbefund	Bemerkungen
	8	29	m.	Emp. fist. sin. Punction.	6 Mon.	Res. d. 5.—8. Rippe 2½—4 Cm. u. der Hälfte der 4. Rippe etwa 1 Jahr später, Res. d. 4—6 Rippe u. Entfernung der ca. 1 Cm. dicken u. verkalkten Pleura.	—	—	1	—	—	—	—	—
	9	21	m.	Emp. perf. sin. Ausspülungen.	6 Mon.	Res. d 8.—11. Rippe 2—5 Cm., später d. 3.—7. R. 4—6 Cm.	Rothlauf. Albuminurie.	—	–	—	†	—	Erschöpfung.	† 5. Monat nach der Operation.
Weinlechner, Bericht d. k. k. Krankenanstalt Rudolph-Stiftung. 1880. S. 371.	10	—	m.	Emp. perfor. dextr. tuberc. Drainage, Res. einer Rippe.	Mehrere Jahre.	Mehrmalige Resection mehrerer Rippen.	Phthise.	—	—	—	†	—	Allgemeine Tuberculose.	† 5. Monat nach der letzten Operation.
Langenbuch, Verhandl. der deutschen Ges. f. Chirurgie. 1881. S. 108.	11	—	m.	Emp. chron. sin. Thoracocentese.	1 Jahr.	Bildg. eines senkrecht oblongen Weichtheilslappens. Res. d. 5—9. Rippe 8 bis 13 Cm. u. Entferng. der dadurch freigelegten verdickten Pleura.	—	—	1	—	—	—	—	—
Th. Weiss, Mélange de clinique chir. Paris 1883. p. 97.	12	18	m.	Emp. chron.	8 Mon.	Res. d. 5.—8. Rippe 4 Cm., 1 Mon. später Res. d. 8. u. 9. Rippe 3 Cm.	—	—	—	—	†	—	Albuminurie.	—
Berger, Bulletin de séances de la société de chir. de Paris 1883 séance de 26. Dec.	13	21	m.	Emp. chron. sin.	5 Jahr.	Bildung eines hufeisenförmig. Hautlappens. Res. d. 6. u. 7. Rippe 5¼ bis 7 Cm.	—	1	–		—	4 Wooh.	—	Operation von Bouilly.

	[illegible]	[illegible]	[illegible]	Emp. chron. Drainage.	1 Jahr.	Res. d. [illegible] Rippe 4—5 Cm.	—		1		—	1 Mon.		Bei der Entlassg. bestand eine 1½ Cm. lange Fistel. Operation v. Bouilly.
	15	35	m.	Emp. chron. Thoracocentese.	6 Mon.	Res. einer Rippe in Ausdehnung von 7 Cm., 11 Monate später Res. von 4 R. 8 Cm. und Entnung d. verdickten Pleura.	—		1			—	—	Bei d. Entlassung bestand eine 1 frankstückgrosse Höhle. Operation von J. Boeckel.
	16	22	m.	Emp. chron. Thoracocentese.	6 Mon.	Res. d. 4.—8. Rippe 3—7 Cm.	—	—	1	—	—	—	—	Kleine Fistel. Operation v. Berger.
	17	59	m.	Emp. tuberc. Thoracocentese.	1½ J.	Res. d. 9. Rippe 6 Cm., 6 Mon. später Res. d. 7. u. 8. Rippe 3—5 Cm.	Tuberculose.	—	—	1	—	—	—	Es kam keine Obliteration der Höhle zu Stande. Operation von Berger. Höhle versprach ganz zu obliteriren. Bei der Operation fand sich in der Empyemhöhle eine Canüle.
Lucas Championière, Soc. de chir. de Paris séance d. 2. janv. 1884.	18	—	m.	Emp. perfor. dextr. Drainage.	2 Jahr.	Res. d. 5.—9. Rippe 5—11 Cm.	—	—	1	—	—	—	—	—
Monod, Ebenda.	19	—	m.	Emp. chron. Drainage.	1½ J.	Bildung eines grossen quadratischen Lappens. Res. v. 5 Rippen in grosser Ausdehnung.	—		1	—	—	3 Mon.	—	—
Perier, Ebenda. Séance de 23. janv.	20	—	m.	Emp. pyäm. nach Leichen-infection. Drainage.	—	Res. von 2. Rippe.	—	—	—	—	†	—	Entkräftung.	—
	21	43	m.	Emp. perfor. sin. Drainage.	—	Bildung eines grossen Lappens mit der Basis nach oben. Res. d. 4.—9. Rippe 7½—9 Cm.	—	—	1	—	—	—	—	Ziemlich starke Skoliose.

Autor und Quelle	Laufende Nr.	Alter	Geschlecht	Art des Empyems u. frühere Behandlungsweise	Zeit des Bestehens	Art der Operation	Complicationen	Ausgang: Geheilt	Gebessert	Ungeheilt	Gestorben	Dauer der Behandlung bis zur Entlassg.	Todesursache u. Sectionsbefund	Bemerkungen
	8	29	m.	Emp. fist. sin. Punction.	6 Mon.	Res. d. 5.—8. Rippe $2^1/_2$—4 Cm. u. der Hälfte der 4. Rippe etwa 1 Jahr später, Res. d. 4—6 Rippe u. Entfernung der ca. 1 Cm. dicken u. verkalkten Pleura.	—	—	1	—	—	—	—	—
	9	21	m.	Emp. perf. sin. Ausspülungen.	6 Mon.	Res. d 8.—11. Rippe 2—5 Cm., später d. 3.—7. R. 4—6 Cm.	Rothlauf. Albuminurie.	—	–	—	†	—	Erschöpfung.	† 5. Monat nach der Operation.
Weinlechner, Bericht d. k. k. Krankenanstalt Rudolph-Stiftung. 1880. S. 371.	10	—	m.	Emp. perfor. dextr. tubere. Drainage, Res. einer Rippe.	Mehrere Jahre.	Mehrmalige Resection mehrerer Rippen.	Phthise.	—	–	—	†	—	Allgemeine Tuberculose.	† 5. Monat nach der letzten Operation.
Langenbuch, Verhandl. der deutschen Ges. f. Chirurgie. 1881. S. 108.	11	—	m.	Emp. chron. sin. Thoracocentese.	1 Jahr.	Bildg. eines senkrecht oblongen Weichtheillappens. Res. d. 5—9. Rippe 8 bis 13 Cm. u. Entferng. der dadurch freigelegten verdickten Pleura.	—	—	1	—	—	—	—	—
Th. Weiss, Mélange de clinique chir. Paris 1883. p. 97.	12	18	m.	Emp. chron.	8 Mon.	Res. d. 5.—8. Rippe 4 Cm., 1 Mon. später Res. d. 8. u. 9. Rippe 3 Cm.	—	—	—	—	†	—	Albuminurie.	—
Berger, Bulletin de séances de la société de chir. de Paris 1883 séance de 26. Dec.	13	21	m.	Emp. chron. sin.	5 Jahr.	Bildung eines hufeisenförmig. Hautlappens. Res. d. 6. u. 7. Rippe $5^1/_2$ bis 7 Cm.	—	1	–		–	4 Wooh.	—	Operation von Bouilly.

	[illegible]	[illegible]	m.	Emp. chron. Drainage.	[illegible] Jahr.	Res. d. [illegible] Rippe 4 - 5 Cm.	—		1	—		[illegible] Mon.		Bei der Entlassg. bestand eine 1½ Cm. lange Fistel. Operation v. Bouilly.
	15	35	m.	Emp. chron. Thoracocentese.	6 Mon.	Res. einer Rippe in Ausdehnung von 7 Cm., 11 Monate später Res. von 4 R. 8 Cm. und Entnung d. verdickten Pleura.	—		1			—	—	Bei d. Entlassung bestand eine 1 frankstückgrosse Höhle. Operation von J. Boeckel.
	16	22	m.	Emp. chron. Thoracocentese.	6 Mon.	Res. d. 4.—8. Rippe 3—7 Cm.	—	—	1	—	—	—	—	Kleine Fistel. Operation v. Berger.
	17	59	m.	Emp. tuberc. Thoracocentese.	1½ J.	Res. d. 9. Rippe 6 Cm., 6 Mon. später Res. d. 7. u. 8. Rippe 3—5 Cm.	Tuberculose.	—	—	1	—	—	—	Es kam keine Obliteration der Höhle zu Stande. Operation von Berger. Höhle versprach ganz zu obliteriren. Bei der Operation fand sich in der Empyemhöhle eine Canüle.
Lucas Championière, Soc. de chir. de Paris séance d. 2. janv. 1884.	18	—	m.	Emp. perfor. dextr. Drainage.	2 Jahr.	Res. d. 5.—9. Rippe 5—11 Cm.	—	—	1	—	—	—	—	—
Monod, Ebenda.	19	—	m.	Emp. chron. Drainage.	1½ J.	Bildung eines grossen quadratischen Lappens. Res. v. 5 Rippen in grosser Ausdehnung.	—		1	—	—	3 Mon.	—	—
Perier, Ebenda. Séance de 23. janv.	20	—	m.	Emp. pyäm. nach Leicheninfection. Drainage.	—	Res. von 2. Rippe.	—	—	—	—	†	—	Entkräftung.	—
	21	43	m.	Emp. perfor. sin. Drainage.	—	Bildung eines grossen Lappens mit der Basis nach oben. Res. d. 4.—9. Rippe 7½—9 Cm.	—	—	1	—	—	—	—	Ziemlich starke Skoliose.

Autor und Quelle	Laufende Nr.	Alter	Geschlecht	Art des Empyems u. frühere Behandlungsweise	Zeit des Bestehens	Art der Operation	Complicationen	Ausgang: Geheilt	Gebessert	Ungeheilt	Gestorben	Dauer der Behandlung bis zur Entlassg.	Todesursache u. Sectionsbefund	Bemerkungen
Marc See, Soc. de chir. de Paris séance de 23. jan.	22	25	m.	Emp. chron. fist.	8 Mon.	Res. d. 4.—8. Rippe 5 Cm., von einem Schnitt über der 6. Rippe aus.	—	–	1	–	–	—	—	
Berger, Ebenda.	23	30	m.	Emp. chron. dextr. Punctionen u. Drainage.	2 J.	Res. d. 4.—11. Rippe 5—13 Cm.	Collaps	–	–	–	†	—	Operationsshok.	
Nicaire, Gaz. de hôp. 1884. Nr. 72.	24	—	-	Emp. chron. Punctionen.	2 J.	T-Schnitt. Res. von 7 Rippen 8—11 Cm.	—	–	–	–	–	—	—	Ausgang fraglich.
Ehrmann, Soc. de chir. de Paris de séance de 19. mars 1884.	25	35	m.	Emp. chron. dextr. Punction und 2 malige einfache Resection.	15 M.	Res. d. 3.—8. Rippe 7—10½ Cm.	—	–	–	–	†	—	Pericarditis. R. Lunge sehr zusammengeschrumpft, ohne Tuberk.	—
A. v. Pucky, Arch. f. klin. Medicin. 1884.	26	36	m	Emp. post. Phthisin Punctionen.	5 J.	Res. d. 4.—7. Rippe 3—6 Cm.	—	–	1	–	–	—	—	Eine neue Operation verweigert. Allgemeinbefinden sehr gebessert.
Saltzmann (Ref. nach Virchow-Hirsch).	27	—	—	Emp. chron.	—	Res. d. 2.—9. Rippe 4½—14½ Cm.	—	1	–	–	–	3 Mon.	—	—
Miller, Edinbourgh med. journ. 1885. Vol. XXX.	28	22	m.	Emp. chron. Thoracocentese.	1 J.	Res. d. 4.—7. Rippe 1—5 Zoll, jede durch eine besondere Incision.	—	–	–	–	†	—	Erschöpfung.	Die Höhle hatte sich bedeutend verkleinert.
Götz et *Reverdin*, Revue méd. de la Suisse. 1885. No. 7.	29	41	m	Emp. chron. sin. Incision.	10 M.	Bildung eines grossen Hautlappens. Res. d. 3.—7. Rippe 3 bis 13 Cm. Anlegen eines die resecirte Thoraxhälfte comprimirenden Appa-	—	–	1	–	–	—	—	—

Inaug. Diss. Würzburg 1885.				Thoracocentese.		da später das Drainrohr in die Höhle glitt. Res. d. 9. u. 10. Rippe 5½ bis 7 Cm.									
	31	36	m.	Emp. metapneum. Aspirationsdrainage, Res. einer Rippe.	5 M.	Res. d. 4.—6. Rippe 8 Cm., nach Bildung eines grossen Weichtheillappens.	—	—	1	—	—	—	—	—	
De Cerenville, Revue méd. de la Suisse normande. 1886.	32	23	m.	Emp. chron. sin. Punction, Thoracocentese.	4 M.	Res. d. 2.—4. Rippe 2—3 Cm.	—	1			—	6 Woch.	—	—	
	33	3	w.	Emp. chron. sin. Thoracocentese.	1 J.	Mehrfache Resectionen.	—	1	—	—	—	4 Mon.	—	—	
	34	18	m.	Emp. chron. sin. Thoracocentese.	1 J.	Res. d. 3. u. 4. Rippe 5 Cm.	—	—	1	—	—	—	—	—	
	35	48	w.	Emp. chron. Drainage.	1½ J.	Res. d. 6. u. 7. Rippe 5 Cm., später Res. der 6.—8. Rippe 3½ Cm.	—	—	1	—	—	—	—	—	
	36	10	m.	Emp. chron. Drainage.	4 M.	Res. d. 4.—9. Rippe 4—6 Cm.	—	1	—	—	—	10 Woch.	—	—	
	37	–	m	Emp. chron. sin. Res. d. 8. R.	5 M.	Res. d. 4.–9. Rippe 2–5 Cm.	—	1	—	–	–	8 Woch.	—	Starke Skoliose.	
	38	28	m	Emp. tubere. dextr. Punctionen und Pleurotomie.	Mehrere Jahre.	Res. d. 4.—8. Rippe 4—6 Cm.	Tuberculose.	—	1	—	—	—	—	—	
Gould, The Lancet. 1888. Febr. 11.	39	9	w.	Emp. dextr. nach Scharlach. Res. d. 9. R.	2 J.	Res. d. 4.—7. Rippe ca. 1½ Zoll. 10 Monate später Res. d. 2.—6. Rippe u. Entfernung d. verdickten Pleura.	—	1		—	–	—	—	Die rechte Seite des Thorax ist stark eingezogen.	
	40	9	m.	Emp. perf. sin. Drainage.	2 J.	Res. d. 2.–6. Rippe vom Knorpelansatz bis zum hinteren Rand der Höhle m. Entfernung der Pleura.	Albuminurie.	–	1	—	—	5 Woch.	—	Ziemlich starke Skoliose, kleine Fistel.	

Autor und Quelle	Laufende Nr.	Alter	Geschlecht	Art des Empyems u frühere Behandlungsweise	Zeit des Bestehens	Art der Operation	Complicationen	Ausgang: Geheilt	Gebessert	Ungeheilt	Gestorben	Dauer der Behandlung bis zur Entlassg.	Todesursache u. Sectionsbefund	Bemerkungen
	41	12	m.	Emp. metapneum. sin. Zweimalige Incision.	5 J.	Res. d. 2.—7. Rippe in fast ganzer Ausdehnung. Entfernung der stark verdickten Pleura.	Starke Blutung.	1	—	—	—	—	—	Später mussten noch einige Sequester entfernt werden.
	42	25	w.	Emp. chron. dextr. Punction, Res. einer Rippe u. 1 Jahr später von 5 Rippen.	—	10 Zoll langer Schnitt in der mittleren Axillarlinie. Res. d. 2.—9. Rippe zusammen 54 Zoll. Die zolldicke Pleura wurde mit der Scheere entfernt.	—	—	—	—	†	—	Collaps.	† nach ca. 24 Stunden.
Tillmanns, Verhandl. der deutschen Ges f. Chirurgie. 1890. Bd. XIX.	43	28	m.	Emp. tubere. sin. Punction, Thoracotomie, Res. d. 6. Rippe	3 J.	Res. d. 2.—6. Rippe vorn und d. 7.—9. hinten. Abkratzen der tuberculösen Pleura. 4 Monate später Res. d. 2. bis 6. Rippe 5—12 Cm. vom Sternalrande aus. Entfernung d. Weichtheile nebst der stark tuberculösen Pleura, die freiliegende, hochgradig phthisische Lunge wurde mit einem Hautlappen gedeckt.	Schwere Lungentuberculose.	1	—	—	—	6 Mon.	—	Faustgrosse, völlig mit Epidermis ausgekleidete Höhle.
le Fort, Gaz. des hôp. 1888. Nr. 34.	44	—	—	Emp. chron.	—	Ausgedehnte Rippenresection.	—	-	1	—	--	—	—	—
	45	—	-	Emp. chron.	—	Res. d. 5.—10. Rippe 5—6 Cm., später Res. d. 3. u. 4. R.	—	—	—	—	†	—	?	† 3 Wochen nach der Operation.

Thiriar, Ebenda.	46	20	m.	Emp. chron. sin.	—	Res. d. 4.—8. Rippe 4—8 Cm. Res. d. 5.—8. Rippe 11 bis 12 Cm. Resection d. 2. 3. u 9. 4—6 Cm. Resection der verdickten Pleura.	Hysterie.	1	—	—	—	Fast 2 Jahre.	—	—
	47	29	w.	Emp. chron.	—	Res. v. 4 und später von 3 weiteren Rippen.	Hysterie.	—	1	—	—	—	—	In der Höhle fand sich ein hineingeglittenes Drain.
	48	22	m.	Emp. perf.	—	Res. d. 5.—8. Rippe 5—9½ Cm.	—	1	—	—	—	—	—	—
	49	50	m.	Emp. perf.	—	Res. d. 6.—9. Rippe 4—7½ Cm. von einem horizontalen Schnitte unterhalb des Schulterblattes aus.	—	1	—	—	—	—	—	—
	50	5½	m.	Emp. chron.	1 J.	Res. d. 5.—7. Rippe 3—4 Cm.	—	1	—	—	—	8 Woch.	—	Beide Fälle ausführlich veröffentlicht in la presse med. belg. 1884.
	51	22	m.	Emp. chron. Punctionen.	2 J.	Res. v. 6 Rippen bis zu 10½ Cm.	—	—	1	—	—	8 Woch.	—	
	52 bis 58	—	—	—	—	—	—	6	—	—	†	—	—	Ohne nähere Angaben.
Böckel, Ebenda.	59 bis 70	Alles jugendliche Individuen		—	3 Mon. bis 1 J.	B. resecirte einmal 66 Cm., einmal 75 und einmal sogar 1 Mtr. 25 Cm.	—	7	2	—	†3	Die kürzeste Heilungsdauer betrug 5 Woch.	1 an Albuminurie. 2 an Phthise.	1 Pat. starb 4, einer 9 Tage nach der Operat. Es trat in keinem Falle Skoliose auf. Nähere Angaben fehlen.
Kirmisson, Ebenda.	71	19	m.	Emp. perfor. sin.	2 J.	Res. d. 6.—9. Rippe und 1 Jahr später der 2.—9. Rippe.	—	—	—	1	—	—	—	Bei der Entlassung bestand noch eine tiefe Fistel, die nach oben zu in eine grosse Höhle führte.
Vieusse, Ebenda.	72 bis 74	19 bis 24 J.	m.	—	—	—	—	2	—	—	†	—	Septicämie.	Nähere Angaben fehlen.

Autor und Quelle	Laufende Nr.	Alter	Geschlecht	Art des Empyems u. frühere Behandlungsweise	Zeit des Bestehens	Art der Operation	Complicationen	Ausgang: Geheilt	Gebessert	Ungeheilt	Gestorben	Dauer der Behandlung bis zur Entlassg.	Todesursache u. Sectionsbefund	Bemerkungen
	97	29	m.	Emp. chron. dextr. Thoracocentese. Res. d. 6. u. später der 7. Rippe.	3 J.	Res. d. 5.—8. Rippe 5—6 Cm. zwischen beid. Axillarlinien. Aus der Wand der Empyemhöhle ein thalergrosses Stück excidirt. Nach ca. 3 Mon. Res. d. 2.—4. und der 9. Rippe 6—10 Cm. bis an die Wirbelsäule. Zwischenrippentheile nebst Pleuraschwarten ganz entfernt. Später Res. d. überstehenden Stümpfe der 8.—10. Rippe u. 10 Cm. von d. 7. Auskleidung der Höhle mit einem Hautlappen.	—	1	—	—	—	1¼ J.	—	Völlige Arbeitsfähigkeit.
	98	17	w.	Emp. chron. sin. Aspirationsdrainage.	3 J.	Ablösung eines grossen, die Scap. einschliessenden Lappens. Res. d. 2.—10. Rippe. (160 Cm.) Weichtheile nebst Pleuraschwarten entfernt.	Lungenfistel.	1	—	—	—	1¾ J.	—	Verschwinden d. Anfangs sehr starken Skoliose. Ausdehnung der vorher ganz atelectatischen Lunge.
	99	—	m.	Emp. chron. sin. Punctionen und mehrfache Rippenresectionen	7 J.	Res. d. 2.—9. Rippe (150 Cm.) fast in ihrer ganzen Ausdehnung. Abtragen d. Zwischenrippentheile Tamponade.	Jodoformintoxication.	—	—	—	†	—	Jodoformvergiftung.	—
	100	24	m.	Emp. perfor. sin. Drainage. Res.	2¾ J.	Res. d. 2.—8. Rippe vom Knorpelansatz bis zum Tubero. cost. nach Bildung eines grossen Lappens. Abtragen der äusseren Empyemwand. Tamponade.		1	—	—		1½ J.	—	Wurde schon 4½ M. nach d. Operation entlassen.

92	18	m.	Emp. sin. n. Typhus Aspirationsdrainage.	7 Mon.	Bogenschnitt v. Sternalrand bis zur hinteren Axillarlinie. Res. d. 6.—8. Rippe 9 Cm. Schnitt hinter der Scapula in die Höhe geführt. Res. d. 6. und 7. Rippe bis zum Tub. cost. und 8 Cm. von der 4. u. 5. Breite Incision der Pleura. Auskratzung.		1	—	—	—	5 Mon.	—	—
93	7	w.	Emp. chron. sin.	—	Res. d. 2.—10. Rippe (80 Cm.).	Collaps und Jodoformintoxic.	1	—	—	—	2 Mon.	—	—
94	32	m.	Emp. metapneum. dextr. Aspirationsdrainage, Res. d. 8. u. 9. Rippe.	—	Resection d. 9. Rippe 16 Cm. d. 6. u. 7. 20 Cm. Ausgiebige Spaltung d. Pleura. Auskratzung.	Perityphlitis.	—	1	—	—	—	—	Bei der Entlassung bestand nur noch ein enger, wenig secernirender Fistelgang. Es entwickelte sich bald eine rasch fortschreitende Phthise.
95	28	m.	Emp. chron. sin. Aspirationsdrainage.	2 J.	Bildung eines grossen Hautlappens. Res. der 5.—7. Rippe 12 Cm. Entfernung der Weichth. und der dicken Pleur.-Schwarten.	Morb. Brightii.	—	—	1	—	—	—	—
96	9	m.	Emp. metapneum. perfor. dextr.	3 J.	Res. d. 6. Rippe vorn 5 Cm. u. d. 10. Rippe hint., Durchziehen eines Drains, ca. 6 Wochen später Res. d. 6.—11. R. 12 Cm. Entfernung d. verdickten Pleura. 3 Wochen später Res. d. 2.—5. Rippe.	Amyloid, Lungenfistel.	1	—	—	—	1 J.	—	Befund 2 Jahre nach d. Entlassung: Mässige Skoliose, d. r. Lunge hat sich wieder ausgedehnt und functionirt. Lebervergrösserung ganz geschwunden, kein Albumen im Urin.

University of California LIBRARY

Autor und Quelle	Laufende Nr.	Alter	Geschlecht	Art des Empyems u. frühere Behandlungsweise	Zeit des Bestehens	Art der Operation	Complicationen	Ausgang: Geheilt	Gebessert	Ungeheilt	Gestorben	Dauer der Behandlung bis zur Entlassg.	Todesursache u. Sectionsbefund	Bemerkungen
	97	29	m.	Emp. chron. dextr. Thoracocentese. Res. d. 6. u. später der 7. Rippe.	3 J.	Res. d. 5.—8. Rippe 5—6 Cm. zwischen beid. Axillarlinien. Aus der Wand der Empyemhöhle ein thalergrosses Stück excidirt. Nach ca. 3 Mon. Res. d. 2.—4. und der 9. Rippe 6—10 Cm. bis an die Wirbelsäule. Zwischenrippentheile nebst Pleuraschwarten ganz entfernt. Später Res. d. überstehenden Stümpfe der 8.—10. Rippe u. 10 Cm. von d. 7. Auskleidung der Höhle mit einem Hautlappen.	—	1	—	—	—	$1^1/_4$ J.	—	Völlige Arbeitsfähigkeit.
	98	17	w.	Emp. chron. sin. Aspirationsdrainage.	3 J.	Ablösung eines grossen, die Scap. einschliessenden Lappens. Res. d. 2.—10. Rippe. (160 Cm.) Weichtheile nebst Pleuraschwarten entfernt.	Lungenfistel.	1	—	—	—	$1^3/_4$ J.	—	Verschwinden d. Anfangs sehr starken Skoliose. Ausdehnung der vorher ganz atelectatischen Lunge.
	99	—	m.	Emp. chron. sin. Punctionen und mehrfache Rippenresectionen	7 J.	Res. d. 2.—9. Rippe (150 Cm.) fast in ihrer ganzen Ausdehnung. Abtragen d. Zwischenrippentheile Tamponade.	Jodoformintoxication.	—	—	—	†	—	Jodoformvergiftung.	—
	100	24	m.	Emp. perfor. sin. Drainage. Res.	$2^3/_4$ J.	Res. d. 2.—8. Rippe vom Knorpelansatz bis zum Tubero. cost. nach Bildung eines grossen Lappens. Abtragen der äusseren Empyemwand. Tamponade.		1	—	—		$1^1/_2$ J.	—	Wurde schon $4^1/_2$ M. nach d. Operation entlassen.

						5 6 Cm. Quere Drainage d. Pleuraraumes nach d. 10. Intercostalraum hinten.							Lungenarterienembolie. Thrombus der Vena crur. u. iliaca ext. Lungencavernen.	† 2 Wochen nach der Operation. Lungen- u. Kehlkopftuberculose.
	102	16	w.	Emp. tub. sin. Incision.	1 J.	Res. d. 7.—10. Rippe 6—10 Cm. Spaltg. d. Pleura. Jodoformgazetamponade.	Hochgradige Phthise.	1	—	—	—	1½ Mon.	—	Ausserordentl. Besserung der Lungentuberculose.
	103	20	m.	Emp. chron. dextr. Resection mehrerer Ripp.	3 J.	Res. d. 4.—10. Rippe vom Knorpelansatz bis zum Tuberc. Abtragen d. Zwischenrippentheile mit der verdickten Pleura. 10 Monate später Spaltung der Narbe u. Freilegung einer taubeneigr. Höhle. 6 Mon. später Res. d. 2. und 3. Rippe 6 Cm. Spaltung d. Weichtheile, Auskratzung.	—	—	1	—	—	—	—	Heilung stand bei der Entlassung nahe bevor.
Küster, Uebersicht der	104	31	m.	Emp. chron. Incision.	Mehrere Monate.	Res. einer Rippe vorn und zweier hinten.	—	1	—	—	—	—	—	—
Fälle von Empyem, welche vom April 1873	105	12	m.	Emp. metapneum. dextr. Incision.	2 J.	Res. dreier Rippen.	—	—	—	—	†	—	Pericarditis fibrin. Nephr. parenchym.	—
bis 1. Juli 1890 von Prof. Dr.	106	23	m.	Emp. metapn. sin. Incision.	6 Mon.	Res. d. 7. u. 8. Rippe hinten, d. 5. vorn.	—	1	—	—	—	—	—	—
Küster operirt wurden. Berlin 1890. Gedr. bei L. Schuhmacher.	107	33	m.	Emp. metapn. dextr. perfor.	5 Mon.	Res. dreier Rippen.	—	1	—	—	—	—	—	Nach 3 Woch. mit Fistel entlassen, war nach 1½ J. völlig geheilt.
	108	41	m.	Emp. metapn. dextr. Incision.	1 J.	Res. eine Rippe hinten und vorn, 6 Woch. später Res. v. 6 Rippen mit d. Weichtheil. (n. Schede).	Verletzung d. Lunge. Umstechung.	—	—	—	†	—	Collaps.	—
	109	27	m.	Emp. chron. dextr. Punction und 5 malige Rippenresection.	4½ J.	Bildung eines grossen Lappens. Res. von 8 Rippen (n. Schede) nach 10 Mon. Res. v. 8 Rippen (n. Schede).	—	—	—	1	—	—	—	Es bestand bei d. Entlass. eine gänseeigrosse Höhle.

Autor und Quelle	Laufende Nr.	Alter	Geschlecht	Art des Empyems u. frühere Behandlungsweise	Zeit des Bestehens	Art der Operation	Complicationen	Ausgang: Geheilt	Gebessert	Ungeheilt	Gestorben	Dauer der Behandlung bis zur Entlassg.	Todesursache u. Sectionsbefund	Bemerkungen
	110	22	m.	Emp. metapneum. sin. Incision.	1 J.	Res. zweier Rippen hinten 12 Cm. und einer vorn 5 Cm. 5 Mon. später Res. v. 5 Rippen m. Entfernung der Weichtheile.	—	1	—	—	—	—	--	Wurde mit Fistel entlassen, war aber nach 3 Jahren völlig geheilt.
Güterbock, Arch. f. klin. Chirurgie 1892. B. XLIV.	111	35	m.	Emp. chron. dextr. Lungenfistel. Punctionen.	13 J.	Mehrmalige ausgedehnte Rippenresectionen.	—	1	—	—	—	Mehrere Jahre.	—	—
James, Edinb. Journ. 1894.	112	—	m.	Emp. tuberc. Incision.	4 Mon.	Res. d. 3.—8. Rippe.	Tuberculose.	—	1	—	—	—	—	—
Monier, Gaz. des hôp. Nr. 17.	113	13	m.	Emp. post. scarl. sin.	8 J.	Res. d. 4.—9. Rippe 4—10 Cm., n. 2 J. Res. d. 2.—9. Rippe. Die 4.—9. Rippe hatten sich fast völlig regenerirt u. waren durch feste Knochenspangen unter einander verbunden.	—	1	—	—	—	—	—	—
Karewski, Deutsche med. Wochenschr. 1896.	114	6	m.	Emp. chron. sin. Aspirationsdrainage.	—	Res. d. 3.—6. Rippe 7—10 Cm.	—	1	—	—	—	—	—	—
	115	8	m.	Emp. fist. dpl.	1¼ J.	Rechts Res. d. 5.—8. Rippe 4—11½ Cm. 3 Mon. später Res. der 3.—6. Rippe. Später links Res. v. 6 Rippen 9—15 Cm.	—	1	—	—	—	—	—	† 6 Wochen nach völliger Heilung an Bronchitis.
	116	14	m.	Emp. dextr. post. scarlat. Res. zweier Rippen	7 Mon.	Res. d. 4.—8. Rippe 13—18 Cm.	—	1	—		—	5 Woch.	-	—

Beck, International Medic. Magazine for Jan. 1897.				pneum. sin.		d. 4.—8. R. 13—18 Cm.						Woch.		
	118	30	m.	Emp. dext. nach Influenza. Aspirationsdrainage.	1¼ J.	Res. d. 3.—5 Rippe nebst dem entsprechenden Theil der Pleura cost.	—	1	—	—	—	3 Mon.	—	Die sich vorher ausbildende Skoliose verschwand n. d Res. Bei der Operation fand sich ein Drain in d. Höhle.
	119	49	m.	Emp. metapneum dextr. Incis. Resection.	1 J.	Res. d. 4.—7. Rippe und der Pleura.	—	1	—	—	—	4 Mon.	—	—
	120	35	w.	Emp. n. Influenza. Punct. Res.	2 J.	Res. d. 3.—8. Rippe und der Pleura.	Starker Shok.	1	—	—	—	5 Mon.	—	Keine Skoliose.
	121	17	m.	Emp. sin. n. Influenza, Inc. u. 9 Mon. später einfache Res.	Ueber 1 J.	Res. d. 3.—8. Rippe v. 2 Parallelschnitten auf d. 4. u. 7. Rippe aus.	—	1	—	—	—	3 Mon.	—	Keine Skoliose.
	122	56	w.	Emp. metapneum sin. Punct. Incis.	10 Mon.	Res. d. 4.—7. Rippe und der Pleura.	—	1	—	—	—	3 Mon.	—	Keine Skoliose.
	123	38	w.	Emp. n. Influenza. Incis.	15 Mon.	Res. d. 4.—6. R. in ihr. ganz. Ausdehng.	—	1	—	—	—	2 Mon.	—	Leichte Skoliose.
	124	1½	m.	Emp. metapneum dextr. Thoracotomie.	6 Mon.	Res. d. 4.—6. Rippe.	Sehr grosser Kräfteverfall.	1	—	—	—	2 Mon.	—	Keine Skoliose.
	125	21	m.	Emp. metapneum sin. Thoracotomie, ½ J. später Res. d. 7.—10. Rippe.	1¼ J.	Hufeisenförmig. Lappenschnitt, Res. d. ganzen 3., 4. u. 5. Rippe. Entfernung der überstehenden Stümpfe der 6. u. 7. Rippe und der 1 Zoll dicken Pleura cost.		1	—	—	—	2 Mon.	—	Die beginnende Skoliose verschwand n. der letzten Operation.
	126	24	m	Emp. metapneum sin. Resectionen.	1 J.	Res. d. 4.—6. R. von einem Schnitt auf d. 5. R. aus. Entferng. d. verdickt. Pleura.	Nephritis.	1	—	—	—	10 Woch.	—	Kein Eiweiss mehr im Urin.
	127	44	m.	Emp. metapneum sin. Punct. Res.	1 J.	Res. d. 4.—8. Rippe in ihrer ganzen Ausdehnung.	—	—	—	—	†	—	Erschöpfung.	† 2 Wochen nach d. Operation.
	128	25	w.	Emp. sin. nach Influenza. Aspiration u. Resection.	—	Res. d. 4.—7. Rippe mit dem entsprechenden Theil der Pleura cost.	—	—	—	—	†	—	Erschöpfung.	† 4 Wochen nach d. Operation.
	129	23	m.	Emp. metapn. dextr. Vielfache Operation.	4 J.	Res. d. 3.—6. R. vom Sternum bis z. mittleren Axillarlinie.	—	1	—	—	—	—	—	Billroth op. 1883. Pat. kam zu Dr. Beck weg. Schmerzen in der stark indurirten Narbe.

Wie schon gesagt, waren nicht alle Mittheilungen, die in der vorliegenden Tabelle benutzt sind, so genau, dass man in jedem einzelnen Falle alle die Punkte hätte auffinden können, die von Wichtigkeit erschienen. Daher kommt es, dass bei jedem neuen Gesichtspunkt, von dem man die Materie betrachtet, stets neue Zahlen auftreten, und die Gesammtzahl, die incl. der im Anfang ausführlich veröffentlichten sechs Fälle 135 beträgt, nur bei wenigen Punkten ganz zum Ausdruck kommt.

Das Alter der Operirten vertheilt sich folgendermaassen:

1—15	Jahre	16
15—30	„	48
30—50	„	26
50 u. mehr	„	4
		94

Das mittlere Alter überwiegt hier das jugendliche und höhere bei weitem, welcher Umstand jedoch keine weiteren Schlüsse ziehen lässt, da Empyemerkrankungen in den mittleren Jahren ja bedeutend häufiger vorkommen als in der Jugend und im Alter.

Von 100 Fällen, in denen das Geschlecht angegeben war, kommen auf das männliche 82, das weibliche 18. Die Männer sind also 4 mal so stark vertreten als die weiblichen Individuen. Der Grund dafür ist nicht schwer zu finden, er liegt meiner Ansicht nach in der grösseren Starrheit der männlichen Thorax, hervorgerufen sowohl durch den stärkeren Knochenbau als auch durch die stärkere Entwicklung der Musculatur. Diese beiden Umstände verhindern das Zusammensinken der betreffenden Brusthälfte, die in vielen Fällen zur Heilung des Empyems nothwendig ist, während beim Weibe die dünneren Rippen sich leichter transformiren. Dabei ist allerdings nicht zu vergessen, dass Empyemerkrankungen überhaupt bei Männern häufiger vorkommen als bei Frauen.

Die Art des ursprünglichen Empyems ist in 74 Fällen gar nicht angegeben, was jedoch nicht auffallend erscheinen kann, wenn man bedenkt, dass es sich bei der Operation fast immer um alte, schon längere Zeit bestehende Affectionen handelte, und der Operateur bei der Anamnese wohl meistens allein auf die Aussagen der Kranken angewiesen war. In 14 Fällen lässt sich constatiren, dass ein spontaner Durchbruch entweder in die Lunge oder nach aussen stattgefunden hat. Dann aber finden wir

Empyema tuberculos., resp. mit Tuberculose complicirt . .	14
„ metapneumon.	20

. Empyema nach anderen Infectionskrankheiten 10
„ traumatic. 3

Auf einzelne dieser Zahlen werde ich bei der Betrachtung der Erfolge noch zurückkommen.

27 mal war der Sitz des Empyems rechts, 44 mal links, und einmal handelte es sich um eine doppelseitige Erkrankung. Auffallend ist hier das Ueberwiegen der linken Seite, für welches einen plausiblen Grund anzugeben schwer fallen möchte, man müsste denn die Pulsationen des Herzens, sowie die schmälere Gestalt der linken Lunge, die ein Collabiren derselben erleichtert, dafür verantwortlich machen.

Die frühere Behandlungsweise, bevor eine ausgedehnte Rippenresection ausgeführt wurde, konnte in 72 Fällen eruirt werden. Davon entfallen auf:

Einfache Punction	7
Thoracocentese	28
Einfache Drainage	10
Aspirationsdrainage	9
Resectionen	18

Da die einfache Drainage jedoch wohl meist im Anschluss an die Thoracocentese gemacht, und wiederum die Thoracocentese mit Drainage verbunden wurde, so ist die Zusammenstellung vielleicht besser so zu geben:

Punction	7
Thoracocentese u. Drainage	38
Aspirationsdrainage	9
Resectionen	18

Es bestätigt diese Zusammenstellung sehr intensiv meine Behauptung, die ich im Anfang dieser Arbeit aufgestellt habe, dass nämlich der grösste Theil der Fälle, in denen eine primäre Heilung des Empyems nicht eintritt, und in denen später eine ausgedehnte Resection nothwendig wird, auf Rechnung der unzweckmässigen Behandlung zu setzen ist. Als zweckmässige Behandlung können wir aber nach unseren jetzigen Anschauungen einzig und allein die Frühresection ansehen. Unter den angeführten 72 Fällen finden sich nur 18, in denen vorher eine Resection ausgeführt wurde, d. h. in 1/4 aller Fälle. Selbst diese Zahl aber würde noch sehr hoch erscheinen können, wenn man nicht bedenken müsste, dass in diesen 18 Fällen nur ganz ausnahmsweise die Frühresection gemacht wurde, und meistentheils schon vorher eine Heilung durch Punction oder Brustschnitt versucht war. Dass aber bei älteren Empyemen die

einfache Rippenresection nicht mehr ausreicht, dürfte wohl von den meisten Chirurgen anerkannt werden.

Von Complicationen finden wir angegeben Tuberculose 9, Albuminurie 4, Operationsshok, resp. Collaps 4, Jodoformvergiftung 2, dabei einmal mit tödtlichem Ausgang, Erysipel 2, starke Blutung, Hysterie und Amyloid je einmal.

Was die Erfolge der Operation anbetrifft, so sind dieselben ausserordentlich gute.

Geheilt	76 = 56,3	Proc.
Gebessert	27 = 20,0	„
Ungeheilt	4 = 3,0	„
Gestorben	27 = 20,0	„
Fraglich	1 = 0,7	„

Unter den Heilungen sind nur solche aufgenommen, bei denen es aus den betr. Mittheilungen mit ziemlicher Sicherheit hervorging, dass keine Fistel zurückgeblieben war, und sind verschiedene Fälle ausgeschieden, in denen der Autor von einer Heilung mit kleiner fast gar nicht secernirender Fistel sprach. In den meisten Fällen der Gebesserten war die Besserung so weit fortgeschritten, dass keine Höhle mehr bestand, und der Allgemeinzustand sich so gehoben hatte, dass das betr. Individuum wieder arbeitsfähig war.

Von den Gestorbenen sind erlegen an:

Erschöpfung	8
Tuberculose	6
Albuminurie	2
Collaps u. Oper.-Shok	4
Pericarditis	2
Septicämie	2
Jodoformvergiftung	1
Lungenembolie	1
?	1

Davon können der Operation als solcher direct zur Last gelegt werden die vier Fälle, welche im Collaps starben, die beiden der Septicämie und auch der Fall der Jodoformvergiftung.

Einer näheren Besprechung bedürfen jedoch noch die Todesfälle bei Phthise. In der Zusammenstellung der Art der Empyeme finden wir als tuberculöse, resp. mit Tuberculose complicirte 14 Fälle angegeben, davon sind gestorben acht. Bei sechs darunter ist als directe Todesursache Tuberculose angegeben, bei einem Erschöpfung und bei einem Lungenembolie.

Es sind von 14 Tuberculösen

gestorben	8
geheilt	2
gebessert	3
ungeheilt	1

Die Erfolge sind also gerade keine sehr glänzenden, aber es geht doch aus der Zusammenstellung hervor, dass eine Operation selbst bei schwerer Tuberculose nicht ganz aussichtslos ist, denn sowohl bei dem Fall Schede Nr. 102 als auch bei dem von Tillmanns Nr. 43, die beide in Heilung ausgingen, handelte es sich um hochgradige Phthise. Was die gebesserten Fälle anbetrifft, so lässt sich ja allerdings nicht ersehen, wie lange die Besserung angehalten hat, allein es ist doch schon ein grosser Vortheil, wenn man einen Kranken von einer starken Eitersecretion befreit und dadurch sein Allgemeinbefinden in die Höhe bringt. Alles in allem genommen kann man dennoch wohl sagen, dass die Tuberculose keine Gegenindication für die ausgedehnte Rippenresection bei alten Empyemen darstellt, wenn nur solche Fälle ausgeschlossen werden, bei denen der Kräfteverfall ein so grosser ist, dass die Operation als solche voraussichtlich nicht mehr ertragen wird.

Die Heilungsdauer liess sich nur in 37 Fällen feststellen; sie erstreckt sich über einen Zeitraum von 4 Wochen bis zu mehreren Jahren. 13 Fälle heilten in 1—2 Monaten, 13 in 2—6, 4 in 6—12 und 7 in 1 bis mehreren Jahren. Es erübrigt nun noch, einige Worte über die Ausführung der Operation zu sagen. Die ersten Autoren glaubten, schon durch die einfache Resection mehrerer Rippen ein gutes Resultat erzielen zu können, sie gingen meistens so vor, dass sie einen oder mehrere ausgedehnte Schnitte parallel dem Verlauf der Rippen machten und von diesen aus die Resection ausführten, die Pleura liessen sie dabei unberührt, obwohl Estlander (F. 8) schon dieselbe theilweise entfernt hatte. Einige allerdings, z. B.: Langenbuch (F. 11) und Berger (F. 13), bildeten einen hufeisenförmigen Weichtheillappen mit der Basis nach oben und legten sich durch Zurückpräpariren derselben das Operationsfeld in grösserer Ausdehnung frei. Dadurch wurde es ihnen auch erst möglich, einen grösseren Theil der verdickten und manchmal verkalkten Pleura mit zu entfernen. Bei dieser Art des Operirens gelang es aber nur sog. partielle, d. h. abgekapselte Empyeme zur Heilung zu bringen, während die allgemeinen, d. h. solche, die eine ganze Brusthälfte einnehmen, davon wenig beeinflusst wurden. Auf diese bezieht sich auch der schon angeführte Ausspruch Küster's (l. c.) über die relative Nutz-

losigkeit einer Resection in grösserer Ausdehnung als von 4 Rippen. Aber es giebt auch partielle Empyeme, die man nur durch die Wegnahme einer grösseren Anzahl von Rippen zur Heilung bringen kann. Man muss dann vorher durch Sondirung die Grenzen der Eiterhöhle feststellen und sich diese aussen markiren. Nach diesen Marken wird dann ein Weichtheillappen gebildet, und nun werden die betreffenden Rippen bis zum Rande der Höhle, ja vielleicht sogar noch etwas weiter subperiostal resecirt und ein möglichst grosser Theil der verdickten Pleura weggenommen. Nur in diesem Falle hat man einige Aussicht auf sofortige Heilung ohne grössere Nachoperation. Diese Ansicht vertrat auch schon Böckel 1888 (l. c.), denn er schiebt seine Misserfolge lediglich der zu geringen Ausdehnung der Resectionen zu. Ebenso meint Vieusse (l. c.), man solle alle Rippen in ihrer ganzen Ausdehnung, so weit sie die Höhle begrenzen, reseciren und die Pleura costal. entfernen; ja Thiriar (l. c.) geht sogar so weit, dass er sagt, man solle lieber zwei Rippen zu viel als eine zu wenig wegnehmen. Auch wir sind, wie schon früher gesagt, durch unsere Erfahrungen dahin gekommen, der möglichst ausgedehnten Resection das Wort zu reden. Am radicalsten aber trat Schede (l. c.) 1890 auf dem Congress für innere Medicien zu Wien in seinem Vortrag über die Behandlung der Empyeme auf, indem er den Grundsatz aufstellte, man müsse bei alten totalen Empyemen, aber auch bei aussergewöhnlich grossen partiellen im ganzen Bereich der Empyemhöhle nicht nur die Rippen wegnehmen, sondern auch die starren Zwischenrippentheile, so dass nur ein Haut-, resp. ein Hautmuskellappen sammt der Scapula übrig bliebe, der sich leicht der starren Pleura pulmon. anschmiege und die Höhle ausfülle. Seine Erfolge, die er bis dahin mit seiner Methode gehabt hatte, waren glänzend, denn von 7 Operirten wurden 5 völlig geheilt.

Eine Verbiegung der Wirbelsäule tritt selbst bei diesen grossen Operationen nicht auf oder doch nicht in irgendwie nennenswerther Weise, während bei alten Empyemen, die, wie es allerdings selten vorkommt, spontan, d. h. in diesem Falle ohne ausgedehnte Rippenresection heilen, die Skoliose meist eine ganz bedeutende ist. cf. Karewski (l. c.) Ja in mehreren Fällen verringert sich durch die Operation sogar die vorher durch das Zusammenrücken und Verbiegen der Rippen gebildete Verkrümmung. Der anfängliche tiefe Defect am Thorax gleicht sich im Laufe der Zeit allmählich theilweise wieder aus, und zwar zum grössten Theile dadurch, dass die vorher atelectatisch der Wirbelsäule anliegende Lunge sich wieder ausdehnt und an der Athmung theilnimmt. Einer Functionsstörung der oberen

Extremität der operirten Seite ist in keinem der gesammelten Fälle Erwähnung gethan. Damit dürfte die Betrachtung der Tabelle wohl erschöpft sein.

Fassen wir nun noch einmal kurz die Schlüsse zusammen, die sich aus den Betrachtungen ergeben, so kommen wir zu folgendem Resultat:

1. Die ausgedehnte Rippenresection bei alten Empyemen ist eine durchaus berechtigte und Erfolg versprechende Operation.

2. Als Indication gilt das lange Bestehen der Affection und ihre Hartnäckigkeit anderen Behandlungsmethoden gegenüber.

3. Als Gegenindication kann nur sehr grosser Kräfteverfall angesehen werden, der die Operation zu einer direct lebensgefährlichen machen würde. Tuberculose, Albuminurie u. s. w. bilden, wenn sie nicht mit eben diesem Kräfteverfall verbunden sind, keine Gegenindication.

4. Die Operation muss, wenn nicht ganz besondere Gründe dagegen sprechen, gleich möglichst ausgiebig gemacht werden, da kleinere Eingriffe fast stets Nachoperationen zur Folge haben, die das Leben der Patienten mehr gefährden als ein einmaliger grosser.

5. Für die Ausführung der Operation ist ein grosser Lappenschnitt zu empfehlen, der es ermöglicht, ausser den betreffenden Rippen auch die starren Zwischenrippentheile nebst der verdickten Pleura costalis zu entfernen.

6. Verkrümmungen der Wirbelsäule, Verunstaltung des Thorax, sowie Functionsstörungen der betreffenden oberen Extremität sind nicht zu befürchten.

VII.

Aus der chirurgischen Klinik in Upsala (Prof. K. G. Lennander).

Klinische Beiträge zur Kenntniss des Zusammenhanges zwischen Prostata und Testis.

Von

Björn Floderus,

ehem. erster Assistent der Klinik.

Die von Launois, Ramm und White vorgeschlagene Methode der Behandlung der Prostatahypertrophie mittelst doppelseitiger Testisexstirpation ist seit den letzten Jahren eine der am fleissigsten discutirten Fragen in der chirurgischen Literatur. Unter den vielen Punkten, die im Zusammenhang hiermit in die Debatte gezogen wurden, nimmt die Frage nach der Art des Zusammenhanges zwischen Testis und Prostata wegen ihrer fundamentalen Bedeutung eine hervorragende Stelle ein.

Um diese Frage zu lösen, hat man eine grosse Zahl Beobachtungen von wechselnder Art gesammelt: man hat die Erfahrungen der Embryologie, Teratologie und vergleichenden Anatomie zu Hülfe genommen; man hat die Veränderungen der Prostata bei castrirten Thieren und Menschen studirt; man hat Thierversuche in grosser Zahl ausgeführt; schliesslich hat man eine grosse Menge klinischer Facta gesammelt, die letzter Hand die directesten Beiträge zur Lösung der Frage liefern müssen.

Trotz dieses grossen Beweismateriales ist man doch noch nicht über den Streit um die Frage hinausgekommen, inwieweit die Einwirkung der Testis auf die Prostata durch eine diese Organe verbindende Nervenleitung vermittelt wird, oder ob die Veränderungen der Prostata durch Veränderungen im Blute, hervorgerufen durch den Ausfall einer supponirten inneren Secretion aus den Testes, ausgelöst werden. (White, Mc Ewan u. A.)

Wenn die Erfahrung beim Studium dieses Materiales lehrt, dass die Exstirpation der einen Testis in der überwiegenden Mehrzahl

sorgfältig beobachteter Fälle eine Verminderung des Volumens der gleichseitigen Prostatahälfte bewirkt, während der gegenseitige Prostatalobus nicht oder wenigstens in geringerem Maasse beeinflusst wird, so kann dieser Umstand doch nicht dem Ausfall einer inneren Secretion zugeschrieben, sondern muss wohl mit Nothwendigkeit als durch einen mehr localen, durch Nervenleitung vermittelten Zusammenhang zwischen den beiden Organen verursacht angesehen werden.

In welchem Maasse sich hierbei vasomotorische, secretorische oder trophische Einflüsse geltend machen, wird hier bis auf Weiteres bei Seite gelassen.

In der Absicht, Beiträge zur Lösung dieser Frage zu liefern, hat der Verf. bei einer Anzahl Patienten, bei denen wegen Erkrankung der Testis ein- oder doppelseitige Testisexstirpation vorgenommen wurde, Untersuchungen der Prostata angestellt. Hierzu kommen einige Fälle von asymmetrisch hypertrophirter Prostata, bei welchen hochgradige pathologische Veränderungen in der einen Testis vorgelegen haben.

Alle diese Fälle sind aus der chirurgischen Klinik in Upsala (Prof. K. G. Lennander) genommen. In mehreren Fällen hat Prof. Lennander selbst die Nachuntersuchungen bewerkstelligt. Die Resultate der vor den Operationen ausgeführten Rectalpalpationen hat er jedenfalls in der grossen Mehrzahl der Fälle controlirt.

A. Fälle von doppelseitiger Testektomie[1]) (5 Fälle).

Beim Studium der hierher gehörenden Literatur findet man, dass die Angaben über die Verminderung des Volumens der nicht hypertrophirten Prostata nach der Exstirpation beider Testes keineswegs so übereinstimmend sind, wie man sich vielleicht vorstellt. Zwar findet man, dass die Prostata in allen Fällen, wo die Testis vor Er-

1) Verf. erlaubt sich, diesen Terminus hier anzuwenden, der ausser der Kürze den Vortheil hat, dass er dem umständlicheren Ausdruck „Exstirpation der Testis" exact entspricht. In dem Begriff „Castration", der am häufigsten angewendet wird, liegt ja, dass die Operation hauptsächlich darauf ausgeht, das betreffende Individuum der Zeugungsfähigkeit zu berauben; ausserdem findet der Begriff theils für beide Geschlechter, theils in der Veterinärwissenschaft auch in weiterer Bedeutung Verwendung, nämlich um gewisse operative Eingriffe in die Funiculi zu bezeichnen. Ueber die Ungereimtheit des Begriffes „einseitige Castration" dürften die Meinungen ungetheilt sein. „Orkektomie" oder „Orkotomie", Termini, die in der letzten Zeit in der Bedeutung von Testisexstirpation gebraucht worden sind, sind irreführend, seitdem man mit dem Begriff „Orchis" immer allgemeiner nur die samenproducirende Geschlechtsdrüse selbst im Gegensatz zu der Epididymis bezeichnet und Alles, was in der Tunica vaginalis propria eingeschlossen wird, in dem Begriff „Testis" zusammenfasst.

reichung der Geschlechtsreife exstirpirt wurden, sich auf einem sehr unentwickelten Standpunkt befand; ausser infantiler Grösse des Organes hat man in diesen Fällen den histologischen Bau noch auf einem infantilen Stadium stehend gefunden. Es kann deshalb füglich noch nicht als bewiesen angesehen werden, dass diese Prostatae durch die Testektomie eine Verminderung des Volumens oder Atrophie erfahren hat; vielmehr müssen wir diese Processe wenigstens bis auf weiteres als eine Entwicklungshemmung, eine Aplasie betrachten. Untersuchungen der Prostata bei solchen Personen, die frühzeitig beider Testes beraubt wurden, liegen vor von Bilharz, Gruber, Godard und Launois (Eunuchen); Pelikan, Gerrat (Skopzen) und Civiale (Testektomie im Zusammenhang mit Herniotomie).

Wenn somit eine in der Kindheit ausgeführte Testektomie nach der bis jetzt gewonnenen, noch nicht sonderlich reichen Erfahrung offenbar immer einen sehr auffallenden Stillstand in der physiologischen Zunahme der Prostata im geschlechtsreifen Alter bewirkt, so sind dagegen die Angaben über die Einwirkung der Testektomie auf die erwachsene nicht hypertrophische Prostata — wenigstens bei flüchtiger Betrachtung — noch nicht vollkommen übereinstimmend.

In der zugänglichen Literatur konnte der Verf. zehn solche Fälle finden. Unter diesen zehn Fällen sind drei, wo die Prostata von der Operation nicht beeinflusst worden sein soll: nämlich ein Fall von Elgeti und zwei von Faulds. In keinem derselben liegt jedoch eine nähere Beschreibung von dem Zustande der Prostata vor; auch fehlen Angaben darüber, ob das Organ von pathologischen Veränderungen frei war. Faulds, der sich durch seine beispiellos ungünstigen casuistischen Beiträge zur Statistik der Testektomie wegen Prostatahypertrophie bekannt gemacht hat, giebt übrigens in dem einen von diesen beiden Fällen, wo zuerst die eine und nach einem Jahre die andere Testis exstirpirt wurde, nicht an, wieviel Zeit seit der letzten Operation verflossen ist, und in dem anderen Falle wird kein Alter angegeben, weshalb die Möglichkeit nicht ausgeschlossen ist, dass z. B. eine Prostatahypertrophie in diesem Falle vorlag.

Eine nur geringe Verminderung des Volumens entstand auch in einem von Fenwick beschriebenen Fall (46 Jahre), wo die Operation wegen einer chronischen Prostatitis vorgenommen wurde. Ausser diesen vier weniger beweisenden Fällen liegen sechs von hochgradiger Verminderung der Prostata vor von Socin, Gould, Fenwick, Southam, Ramm und Alexander. Die beiden ersten Fälle wurden ungefähr bei einem Alter von 20 Jahren operirt; Fenwick's Patient war 46 Jahre alt. Alexander beobachtete, dass bei einem 35jährigen

Manne, dessen Testes vor 2, resp. 4 Jahren exstirpirt wurden, eine sehr bedeutende Verminderung der Prostata vorlag. Er scheint mir der Erste zu sein, der darauf aufmerksam gemacht hat, dass die Testektomie vorwiegend auf die obere Partie der Prostata einwirkt; er beobachtete, dass der Apex als harter Ring hervortritt; ein Umstand, den Verf. mehr als einmal nach doppelseitiger Testektomie zu beobachten Gelegenheit fand. In den beiden ruckständigen Fällen handelte es sich um Patienten von über 50, resp. 60 Jahren.

Zu diesen 10 Fällen ist Verf. nun im Stande, eine detaillirte Beschreibung von 5 neuen Fällen hinzuzufügen. In zweien von diesen lagen in der Prostata tuberculöse Härten vor, die nach der Operation wahrscheinlich kalkincrustirt wurden. Obgleich also diese beiden Fälle als minder beweiskräftig angesehen werden müssen, so waren doch die schliesslich restirenden Härten relativ so klein im Vergleich zu dem sehr auffallenden Einschrumpfungsprocess, dass sie wohl werth scheinen, in die Casuistik aufgenommen zu werden.

B. Fälle von einseitiger Testektomie (18 Fälle).

Wenn wir in der Literatur betreffs der Einwirkung der doppelseitigen Testektomie auf die nicht hypertrophische Prostata verhältnissmässig übereinstimmende Angaben finden, so sind dagegen die Angaben über den Einfluss der einseitigen Testektomie auf das Organ um so widersprechender.

Es gelang dem Verf. nur 15 verwendbare Fälle aus der Literatur zu sammeln; fast sämmtliche dieser Fälle sind auch ganz unvollständig beschrieben. In einem Fall (Carlier) fehlt die Angabe, wieviel Zeit seit der Operation verflossen ist; 12 Fälle sind 7 Monate bis 26 Jahre nach der Operation untersucht worden; in keinem dieser Fälle liegt eine Angabe über die Grösse der Prostata vor der Operation vor. Die beiden rückständigen Fälle sind nur ungefähr einen Monat nach der Operation beobachtet worden; diese beiden Operationen wurden bei jungen Männern auf Grund von Tuberculose vorgenommen; in dem einen Falle (Lauenstein) konnte schon eine hochgradige Einschrumpfung des tuberculös veränderten, gleichseitigen Prostatalobus constatirt, in dem anderen Falle (Deriuschinski) noch keine Veränderung der Gestalt der Prostata nachgewiesen werden.

Was die übrigen 13 Fälle betrifft, so soll man in fünf (Englisch, Faulds, Fenwick, Godard, Gould) keine Veränderung der Prostata haben wahrnehmen können; in zwei Fällen (Rand, Fenwick) übertraf sogar der gleichseitige Prostatalobus den entgegengesetzten an Grösse. Diese letzteren zwei Fälle wurden ungewöhnlich lange Zeit

nach der Operation untersucht (19, resp. 26 Jahre), auch hatte damals wenigstens der Patient, dessen Alter angegeben wird (Rand), die Jahre, in denen Prostatahypertrophie vorzukommen pflegt, erreicht (51 Jahre). In 5 Fällen (Alexander, Bruns, Carlier, Graves, Nicolaysen) wird eine deutliche Verminderung des Prostatalobus auf der operirten Seite angegeben; in einem Fall (Fenwick) wird gesagt, dass die Prostata in ihrer Gesammtheit sehr klein war ohne nachweisbare Lobirung.

Zu dieser kleinen und widersprechenden Statistik kann Verf. 18 bisher nicht veröffentlichte, im Detail und hinsichtlich der Prostata in der Mehrzahl auch vor der Operation untersuchte Fälle hinzufügen.

Unter diesen 18 Fällen hatten jedoch 6 Patienten wenigstens zur Zeit der letzten Untersuchung das Alter, in dem Prostatahypertrophie vorzukommen pflegt, erreicht und zeigten mehr oder minder auffällige Symptome dieses Leidens; ausserdem traten in 3 Fällen gelegentlich der Operation tuberculöse Veränderungen in der Prostata zu Tage.

In den sämmtlichen 12 Fällen, wo am Ende der Beobachtungszeit keine Prostatahypertrophie vorlag, konnte eine mehr oder minder deutliche, bisweilen hochgradige Einschrumpfung des Prostatalobus auf der operirten Seite constatirt werden, die sich am häufigsten in einer Abflachung und Verminderung der rectalen Fläche des Lobus neben vermindertem Turgor und Elasticität im Vergleich mit dem entgegengesetzten Lobus äusserte. In den meisten Fällen trat diese Ungleichheit der beiden Lobi in dem oberen Theil des Organes am meisten hervor, während die Differenz zwischen den beiden Lobi am Apex oft gering oder garnicht vorhanden war. Die Zeit zwischen der Operation und der letzten Untersuchung schwankte zwischen 3 Wochen und 19½ Jahren.

In den 3 Fällen, wo gelegentlich der Operation tuberculöse Veränderungen der Prostata vorlagen, konnte nach 3 Wochen, bezw. 7 Monaten, bezw. 8 Jahren ein mehr oder minder auffallender Rückgang des Krankheitsprocesses constatirt werden.

Was endlich die 6 Fälle betrifft, bei denen am Schluss der Beobachtungszeit Prostatahypertrophie vorlag, so war diese Krankheit in 2 Fällen bereits gelegentlich der Operation constatirt worden. Bei diesen beiden Patienten (74, resp. 56 Jahre) konnte nach ¼, resp. 2½ Jahren keine, resp. eine geringe Veränderung an der Prostatahälfte der operirten Seite constatirt werden. In den 4 anderen Fällen hatte Prostatahypertrophie gelegentlich der Operation nicht constatirt werden können. Bei diesen 54, resp. 74, 50 und 49 Jahre alten Männern

konnte 5, resp. 5, 15 und 5 Jahre nach der Operation constatirt werden, dass eine auffallende Prostatahypertrophie vorlag. Im ersten Falle war der gleichseitige Prostatalobus besonders oben weniger vergrössert als der entgegengesetzte; im anderen hatte sich ein grosser, scharf begrenzter, mit der Prostatahälfte der operirten Seite zusammenhängender und beweglicher Lobus medius entwickelt, wogegen der Lobus im Uebrigen kleiner war als der auf der entgegengesetzten Seite; im dritten war der gleichseitige Prostatalobus am meisten vergrössert, eine Vergrösserung, die jedoch in dem oberen Theil des Lobus am wenigsten hervortrat; im vierten lag eine vollständig symmetrische, wenig vergrösserte Prostata vor.

Da die Einwirkung der Testektomie bei vorliegender Prostatahypertrophie ursprünglich ausserhalb des Zieles dieser Mittheilungen lag, geht Verf. hier nicht näher auf diese Frage ein.

C. Untersuchungen der Prostata in Fällen, wo Krankheitsprocesse in der einen Testis vorlagen (4 Fälle).

Unter den Beweisen für den gegenseitigen Zusammenhang der Prostata und Testis hat man auch Fälle angeführt, in denen man eine Verminderung des Volumens des Prostatalobus der einen Seite nachgewiesen hat, die man mit Krankheitsprocessen in der einen Testis in Verbindung bringen zu können glaubte. Die Frage hat dadurch ein gewisses praktisches Interesse gefunden, dass angeblich nicht resultatlose Versuche gemacht worden sind, die Testektomie, resp. Vasektomie bei Prostatahypertrophie durch intraparenchymatöse Cocaïn-Injectionen in die Testis zu ersetzen (Mc Cully).

In der Literatur fand Verf. theils 20 Fälle, meist von Fenwick mitgetheilt, in denen die Prostata nicht hypertrophirt war, theils 8 Fälle, wo gleichzeitig Prostatahypertrophie vorlag; diesen letzten kann Verf. aus eigener Beobachtung vier hinzufügen.

Wie man a priori erwarten konnte, ist die Einwirkung auf die Prostata hier weit weniger auffällig, als nach einseitiger Testektomie. In 8 von diesen 20 Fällen wurden beide Prostatalobi gleich entwickelt befunden (Fenwick, Bryson, Goldberg); in 4 Fällen war der gleichseitige Prostatalobus sogar grösser als der entgegengesetzte (Fenwick).

In 8 Fällen hatte sich nach der Erkrankung der einen Testis eine mehr oder minder auffallende, in einigen Fällen hochgradige Verminderung des Volumens des gleichseitigen Prostatalobus eingestellt (Deriuschinski, Englisch, Baldwin, Bryson, Fenwick, Hottinger, Launois). Die Unvollständigkeit der überlieferten An-

gaben macht die Lösung der Frage, inwieweit oder in welchem Grade diese Processe in gegenseitigem Zusammenhang stehen, unmöglich.

Unter den 8 Fällen von Prostatahypertrophie, in denen eine mehr oder minder langdauernde Erkrankung der einen Testis vor der Untersuchung vorgelegen hat, zeigten sich in einem Falle (Bryson) die Seitenlobe symmetrisch, in einem anderen Fall (Bryson) war der gleichseitige Prostatalobus grösser als der entgegengesetzte. In sämmtlichen 6 anderen Fällen konnte ein grösserer Zuwachs des entgegengesetzten Prostatalobus constatirt werden.

Diesen 8 Fällen fügt Verf. hier vier bei, von denen die drei einen grösseren Volumenzuwachs der Prostata auf der gleichen Seite, der vierte auf der entgegengesetzten aufweist.

Als vielleicht von Interesse dürfte hervorgehoben werden, dass der Krankheitsprocess in der Testis gerade in den Fällen, wo grösserer Prostatazuwachs auf der gleichen Seite vorlag, die längste Dauer hatte, nämlich 41, resp. 60 und 44 Jahre. Ein analoges Verhältniss begegnet uns in gewissem Maasse bei der Betrachtung der Einwirkung der einseitigen Testektomien auf die Prostata (Fenwick, Rand, Verf. unter Nr. VII).

Casuistik der chirurgischen Klinik in Upsala.

I. R. K., 55—62 Jahre alt, Schmied. (Allgem. chir. Journ. Nr. 108, A. 1890). Tuberculosis epididymidum et prostatae. — Exstirpatio testium.

Die Tuberculose hatte beide Epididymides ergriffen, die Orchides waren gesund. In beiden Vasa deferentia wurde Eiter an der Amputationsstelle gefunden.

Rectalpalpation den 28. März 1890: In dem rechten Prostatalobus wird ein recht grosser harter Knoten, in dem linken mehrere kleinere und in der Mitte eine weiche Partie gefunden.

Operation den 29. März 1890: Exstirpation beider Testes und der peripheren Theile der Funiculi. Fast geheilt [1]) entlassen den 18. April 1890.

Rectalpalpation den 14. November 1896 (Verf.): Die hintere Fläche der Prostata ist stark abgeflacht, fest, unelastisch; nirgends wird eine schmerzhafte Partie gefühlt. Der untere Theil der Prostata tritt viel deutlicher hervor und besitzt eine viel schärfere Abgrenzung gegen

1) Verf. hält es für richtig, so weit möglich den Zeitpunkt anzugeben, wann die Operationswunde geheilt war, da hieraus Schlüsse über den Verlauf der Heilung gezogen werden können; dies kann ja insofern von Interesse sein, als eine mit Suppuration oder Nekrose complicirte Heilung eine grössere Zerstörung des Funikelstrumpfes voraussetzt, als es sonst der Fall sein würde, und ausserdem eine hierdurch hervorgerufene reichlichere Narbenbildung vielleicht auch durch Einwirkung auf die Nerven des Funiculus secundär anders einwirken kann, als wenn der Verlauf der Heilung ungestörter vor sich gegangen wäre.

Aus ähnlicher Rücksicht ist soweit möglich auch angegeben worden, bis zu welcher Ausdehnung der Funiculus amputirt wurde.

die umgebenden Theile als ihr oberer Theil, der auf den Seiten diffusere Abgrenzung besitzt und oben vollkommen unmerklich mit der Hinterwand der Blase zusammenschmilzt. Unmittelbar neben der Mittelfurche unterscheidet man im rechten Prostatalobus eine vorspringende, härtere Partie von dem Umfang einer grösseren Erbse (wahrscheinlich kalkinkrustirter tuberkulöser Herd). Die rechte Samenblase tritt als ein 2 Mm. dicker, platter, nicht schmerzhafter Strang hervor. Die linke Samenblase ist nicht palpabel.

Epikrise: Wir finden hier 6 Jahre 8½ Monate nach der Operation eine nicht kleine, aber in sagittaler Richtung, besonders in ihrem oberen Theil stark eingeschrumpfte Prostata. Von grossem Interesse ist es zu sehen, wie die mit aller Wahrscheinlichkeit tuberculösen Processe in der Prostata zum allergrössten Theil zurückgegangen sind.

II. A. K., 22—28 Jahre alt. (Allgem. chir. Journ. Nr. 151, B. 1891). Tuberculosis testis sinistr. — Exstirpatio testium.

Die Tuberculose hatte die linke Epididymis und Vas deferens bis hinauf zur Operationsstelle ergriffen. Orchis makroskopisch gesund. Die Rectalpalpation ergab nichts Abnormes.

Operation den 1. Mai 1891. Exstirpation der linken Testis und des Funiculus bis zur Länge von 10 Cm. Geheilt per secundam den 2. Juni 1891.

Operation den 2. October 1893. Exstirpation der rechten Testis. Geheilt per secundam nach 1½ Jahren.

Rectalpalpation im December 1896 (Lennander). Die Prostata wird klein befunden, ihre Hinterfläche abgeflacht. Der linke Lobus ist in bedeutendem, der rechte in geringerem Grade schmerzhaft. Der rechte Lobus ist mehr abgeflacht als der linke. Samenblasen flach, dünn, nicht schmerzhaft.

Zusammenfassung: Wir finden also 5½, resp. 3 Jahre nach der Exstirpation der Testes eine bedeutende Prostataverminderung.

III. J. J., 20—22 Jahre alt, Bauernsohn. (Allgem. chir. Journ. Nr. 483, B. 1894). Tuberculosis testium et vasis deferentis dextr. Exstirpatio testium.

Rectalpalpation Frühling 1894: Die Prostata wird klein und in sagittaler Richtung gespalten befunden. Die linke Lobe ist kleiner als die rechte. Auf keiner Seite wird eine Verhärtung oder eine fluctuirende Stelle gefühlt. Der Lage nach den Samenblasen entsprechend wird auf beiden Seiten eine diffuse Resistenz gefühlt, die — hauptsächlich auf der rechten Seite — beim Druck schmerzt.

Rectalpalpation den 17. Novbr. 1894: Prostata tief gespalten; linker Seitenlobus etwas kleiner als der rechte; bei Druck auf den ersteren empfindet er ein unbehagliches, brennendes Gefühl in der Urethra bis vorn an die Penisspitze. Die rechte Samenblase wird unsicher als eine flache Verdickung in dem Gewebe palpirt. Der Patient empfindet bei Druck auf diese bedeutend weniger Schmerz als verflossenes Frühjahr, hat aber ein unbehagliches Gefühl quer über den Bauch oberhalb der

Symphysis. Die linke Samenblase wird etwas weniger deutlich wahrgenommen, aber die Empfindlichkeit gegen Schmerz über derselben scheint grösser zu sein.

Operation den 17. November 1894. Exstirpation der linken Testis und des Funiculus bis zum Annulus inguinalis ext. Die Tuberculose hatte sowohl Epididymis als Orchis ergriffen.

Operation den 5. Decbr. 1894. Exstirpation der rechten Testis nebst Funiculus bis zum Annulus inguinalis ext. Die Tuberculose hatte Epididymis, Orchis und Vas deferens ergriffen.

Rectalpalpation den 18. December 1894: Rechter Prostatalobus und Samenblase wie bei der früheren Untersuchung, wogegen der linke Prostatalobus deutlich vermindert ist, so dass die Prostata nunmehr als ein quergehender Balken erscheint. Nirgends eine deutliche Empfindlichkeit gegen Schmerz. Geheilt den 22. December 1894.

Rectalpalpation den 17. Mai 1895 (Verf.). Die ganze Prostata wird bedeutend eingeschrumpft als ein harter, quergehender Balken gefühlt. In dem linken Lobus fühlt man eine ungefähr erbsengrosse, etwas hervorragende, weichere Partie ohne deutliche Fluctuation. Rechte Samenblase nur undeutlich palpabel; die linke wird deutlicher als ein einige Mm. breiter, gleichdicker Strang gefühlt. Nirgends auch nur eine Spur von Schmerzempfindung.

Rectalpalpation den 12. November 1896 (Verf.): Die Prostata wird ganz klein als ein querliegender harter, unelastischer Balken von ungefähr 1,5 Cm. Höhe, überall unempfindlich gegen Schmerz befunden; von ihr fühlt man narbenartige Stränge gerade aus gegen die Beckenwand auf beiden Seiten verlaufen. Linke Samenblase deutlich palpabel als ein knapp gänsefederdicker Strang. Die rechte Samenblase kann nicht deutlich palpirt werden.

Epikrise: Die Exstirpation der Testes fand in zwei Abschnitten mit einem Zwischenraum von 18 Tagen statt. Schon 31 Tage nach der ersten Operation konnte eine deutliche Verminderung und Einschrumpfung des Prostatalobus auf der zuerst operirten Seite nachgewiesen werden, wogegen an dem anderen Prostatalobus auf der Seite, wo die Testis erst 13 Tage vor der Untersuchung exstirpirt worden war, keine Veränderung nachgewiesen werden konnte.

Bei einer 5 Monate nach der letzten Operation vorgenommenen Untersuchung fand sich, dass die Einschrumpfung beide Lobi in ungefähr demselben Maasse ergriffen hatte.

Eine annähernd 2 Jahre nach der Operation erneuerte Untersuchung constatirte eine hochgradige Verminderung der Prostata, sowie eine Einschrumpfung, die auch auf das zwischen dem Organ und der Beckenwand befindliche Bindegewebe übergegriffen hatte.

IV. C. A. S., 44—45 Jahre alt, Schmied. (Allgem. chir. Journ. Nr. 161, A. 1895). Tuberculosis testium et vasorum deferent. et vesicul. seminal. amborum et uretheris et renis dextr. — Exstirpatio testium et uretheronephrectomia dextr.

Da das Specialjournal verloren gegangen ist, können keine näheren Details über den Zustand gelegentlich der Operation angegeben werden.

Operation den 27. Mai 1895. Exstirpation beider Testes nebst Funiculi bis hinauf zum annulus inguin. extern., sowie der rechten Niere mit Urether.

Die Wunde nach der Nieren- und Ureter-Exstirpation war nicht völlig geheilt, als er den 20. September 1895 entlassen wurde.

Rectalpalpation den 15. Novbr. 1896 (Lennander, Verf.): Die Prostata wird unempfindlich gegen Schmerz, klein, flach und unelastisch befunden. Mittelfurche oben gut ausgeprägt. Nirgends eine Ungleichheit in der Consistenz oder Knotenbildung; auch unten findet sich keine mehr vorspringende Partie, sondern das ganze Organ zeigt eine ebene Hinterfläche. Beide Vesiculae seminales werden gefühlt; die rechte in einer Ausdehnung von ungefähr 3 Cm. und fast vom Umfang eines kleinen Fingers, oben und unten zugespitzt; die linke ist etwas kürzer als die rechte. Beide Samenblasen werden glatt, wie mit Flüssigkeit gefüllte Cysten gefühlt. Ausserhalb der rechten Samenblase fühlt man eine Verdickung in der Wand der Urinblase, was vielleicht das Ende des rechten Urether ist.

Epikrise: Annähernd 1½ Jahre nach vollzogener Operation finden wir hier eine, wie es scheint, in allen Theilen gleichförmig verminderte, eingeschrumpfte Prostata.

V. J. E. S., 23 Jahre alt, Arbeiter. (Allgem. chir. Journ. Nr. 48, 195, 357 A. 1896). Tuberculosis testium et vasis deferentis dextri et prostata. — Exstirpatio testis sinistr. et resectio epididymidis dextr. et exstirpatio testis dextr.

Rectalpalpation den 21. Januar 1896 (Verf.): Der linke Prostatalobus wird in seiner Gesamtheit bedeutend angeschwollen und hart befunden; nicht fluctuirend. An der Mittellinie, wo er besonders distinct begrenzt ist, fällt er steil ab, um in den, wie es scheint, völlig normalen rechten Lobus überzugehen. Der linke Lobus gleicht in der Form beinahe einer Birne mit der Spitze nach unten: Länge von oben bis unten 3 Cm., Breite von einer Seite zur anderen oben 2 Cm., nach unten continuirlich schmäler werdend; hinten übertrifft derselbe die hintere Fläche des rechten Lobus um ungefähr 1 Cm.

Die linke Samenblase kann nicht distinct unterschieden werden, aber das Gebiet über der Prostata wird daselbst mehr ausgefüllt befunden, als auf der rechten Seite. Rechte Samenblase nicht palpabel.

Operation den 23. Januar 1896. Exstirpation der linken Testis nebst Funiculus bis zu einer Länge von 12 Cm.

Die Tuberculose hatte sowohl die linke Epididymis als auch Orchis ergriffen. Vas deferens war nicht erkrankt. An der rechten Testis keine Tuberculose nachweisbar.

Rectalpalpation den 26. Januar 1896. (Verf.): Der linke Prostatalobus hat oben an Grösse abgenommen; seine untere Hälfte ohne auffallende Veränderung. Linke Samenblase deutlich unterscheidbar.

Rectalpalpation den 4. Februar 1896 (Verf.): Die Prostata

wird unverändert befunden. Die linke Samenblase fühlt man wieder weniger distinct.

Rectalpalpation den 17. Februar 1896 (Verf.): Die hervorragende Partie des linken Prostatalobus wird noch etwas mehr vermindert befunden.

Rectalpalpation den 22. Februar 1896 (Verf.): Prostata und linke Samenblase unverändert. — Geheilt.

Operation den 4. Juni 1896. Exstirpation der Cauda epididymidis dextr. Darnach Jodoformölinjectionen in die Orchis.

Rectalpalpation den 17. October 1896 (Verf.): Die Prostata wird kaum walnussgross, überall hart und unempfindlich gegen Schmerz befunden. Interlobäre Mittelfurche wohl ausgeprägt. Beide Seitenlobi ungefähr gleich gross, ziemlich stark convex. Oberhalb der Prostata fühlt man auf beiden Seiten gänsefederdicke, ovale Bildungen (die Samenblasen), ebenfalls hart, unempfindlich gegen Schmerz. Die rechte ist grösser als die linke.

Operation den 17. Octbr. 1896. Exstirpation des übrig gebliebenen Theiles der rechten Testis nebst Funiculus bis hinauf zum Annulus inguinalis externus.

Der Ulcerationsprocess hatte die Reste der Epididymis zerstört, ausserdem hatte sich in der Orchis eine grosse Abscesshöhle gebildet. Vas deferens war vollkommen gesund, abgesehen von 2—3 miliären Tuberkeln in seinem der Testis zunächst gelegenen Theil. Geheilt den 31. Octbr. 1896.

Rectalpalpation den 3. November 1896 (Verf.): Prostata klein; überall hart und unempfindlich. Interlobäre Mittelfurche tief eingesenkt. Der untere Rand der Prostata tritt auf beiden Seiten als Wulst von der Dicke einer Gänsefeder scharf hervor, läuft nach aussen und etwas nach oben und tritt auf der rechten Seite mehr hervor als auf der linken. Die ganze Breite der Prostata beträgt ungefähr 3 Cm. Den rechten Prostatalobus fühlt man jetzt etwas mehr hervorgetreten und härter als den linken, der etwas breiter, aber flacher als der rechte ist. Beide Lobi werden uneben, kleinknotig befunden. Die linke Samenblase kann nicht mit voller Sicherheit unterschieden werden. Die rechte fühlt man als einen von der Mittellinie nach oben und nach aussen gehenden, 1 Cm. langen Strang von der Dicke einer Gänsefeder.

Epikrise: Das Hauptinteresse des Falles liegt in der Constatirung einer auffallenden Verminderung eines stark angeschwollenen Prostatalobus bereits 3 Tage, nachdem die gleichseitige Testis exstirpirt worden war. Diese Einschrumpfung begann in dem oberen Theil des Lobus. Eine ungefähr 4 Monate später ausgeführte Resection der Epididymis auf der entgegengesetzten Seite ergab nach weiteren 4½ Monaten als Folge eine geringe Verminderung des gleichseitigen Prostatalobus. Nachdem zu dieser Zeit der übrig gebliebene Theil der diesseitigen Testis exstirpirt worden war, zeigte sich nach einem Monat (d. h. 9½ Monate nach der ersten Testektomie), dass die ganze Prostata stark vermindert und eingeschrumpft war. An dieser Verminderung hatten

beide Lobi offenbar in ungefähr gleicher Ausdehnung theilgenommen; dagegen erschien der untere Rand der Prostata wenig vermindert, weshalb er als ein querlaufender harter Balken vorstand.

VI. G. H. T., 25—45 Jahre alt, Sattler. (Allgem. chir. Journ. Nr. 299, 1877.) „Orchitis suppurativa dextra." (Testistuberculose?) — Exstirpatio testis dextr.

Aufzeichnung betreffs vor der Operation angestellter Untersuchung der Prostata liegt nicht vor.

Operation den 26. September 1877. Exstirpation der rechten Testis.

Rectalpalpation den 31. März 1897 (Verf.): Die Prostata ist auch im Verhältniss zu dem Alter des Patienten etwas vergrössert; ihre Consistenz hart und wenig elastisch; ihre hintere Fläche eben und abgeflacht, bei Druck nicht empfindlich. Deutlich ausgeprägte Mittelfurche nur im oberen Theile des Organes; beide Lobi in der Hauptsache gleich gross, doch ist der rechte abgeflachter und unelastischer als der linke, der etwas höher hinauf zu ragen scheint als ersterer und in seinem oberen äusseren Theil deutlich kräftiger entwickelt, hervortretend und knotig ist.

Rechte Vesic. semin. nicht nachweisbar; die linke kräftig entwickelt. Keine Schmerzempfindung oder Anschwellung in der Operationsnarbe; linke Orchis und Epididymis bis zu ihrem doppelten Volumen hypertrophirt, bezüglich der Consistenz etwas fester als normal; im Uebrigen nichts Bemerkenswerthes.

Epikrise: 19½ Jahre nach vorgenommener einseitiger Testektomie kann demnach constatirt werden: theils, dass die Prostata in ihrer Gesammtheit keine Einschränkung in ihrer Zunahme erfahren hat, theils, dass die geringe Ungleichheit zwischen ihren beiden Seitenlobi hauptsächlich in dem oberen, lateralen Theil des Organes hervortritt. Von Interesse ist auch die compensatorische Hypertrophie der übrig gebliebenen Testis und der gleichseitigen Vesic. seminalis.

VII. C. T. S., 35—50 Jahre alt, Schneidergehülfe. (Allgem. chir. Journ. Nr. 330, 1881.) Tumor malignus medullaris testis dextr. — Exstirpatio testis dext.

Aufzeichnung betreffs vor der Operation geschehener Rectaluntersuchung liegt nicht vor.

Operation den 3. October 1881. Exstirpation der rechten, faustgrossen Testis. Erst den 15. December 1881 geheilt, da die Nachbehandlung durch eine schwere Phlegmone im unteren Theil der Bauchwand complicirt wurde.

Rectalpalpation den 23. November 1896 (Verf.): Die Prostata ist überall schmerzlos und besitzt im Allgemeinen normalen Härtegrad und Elasticität. Sie ist vergrössert, hauptsächlich in longitudinaler Richtung; ihr oberer Rand kann nur mit Schwierigkeit von dem Finger erreicht werden. Die Prostata reicht an den Seiten nirgends bis an die Beckenwand. Die interlobäre Mittelfurche ist deutlich ausge-

prägt, ausser am Apex, und liegt etwas nach links verschoben. Der rechte Prostatalobus ist in seiner unteren Hälfte auffallend mehr ausbiegend und etwas breiter als der linke und reicht etwas weiter herunter als dieser. Der linke Lobus ist in seinem mittleren Theil abgeflacht, fast eingesunken und weicher als die übrigen Theile der Prostata, unten ist er gewölbt und gleichmässig abgerundet. Die obere Prostatahälfte scheint auf beiden Seiten vollkommen gleich zu sein: abgeflacht, hart und etwas knotig. Die Samenblasen können nicht unterschieden werden.

Epikrise: Dieser Fall bietet von mehr als einem Gesichtspunkt aus Interessantes, nämlich theils durch die ungewöhnlich lange Zeit (15 Jahre), die nach vorgenommener einseitiger Testektomie verflossen ist, theils auch durch die negativen oder wenigstens bei flüchtiger Betrachtung sogar dem gewöhnlichen Verhalten entgegengesetzten Veränderungen der Prostata, indem nämlich die Prostatahälfte auf der operirten Seite nicht unbedeutend grösser erschien als die auf der anderen Seite.

Näheres Detailstudium der Localisation der Veränderungen zeigt jedoch, dass diese Ausnahme von der allgemeinen Regel gleichseitiger Prostataverminderung nach einseitiger Testektomie mit Rücksicht auf das Alter des Patienten in gewissem Sinne für mehr scheinbar als wirklich gehalten werden kann. Wenn wir nämlich bei dem Patienten die Entwicklung einer während dieses Lebensabschnittes (35—50 Jahre) beginnenden, hauptsächlich den Prostatalobus der operirten Seite betreffende Prostatahypertrophie voraussetzen würden, müsste diese unter gewöhnlichen Verhältnissen meist gleichförmigere Vergrösserung des Prostatalobus durch die an der Testis vorgenommene Operation in der Weise modificirt werden, wie es hier geschehen ist, indem sich nämlich die obere Prostatahälfte im Vergleich zu ihrer unteren Hälfte bedeutend geringer entwickelte; ein Verhältniss, das in den meisten der nachfolgenden Fälle mehr oder minder deutlich ausgesprochen vorliegt.

Von diesem Gesichtspunkt aus betrachtet, würde der Fall also nicht unerklärt dastehen, sondern einen Beweis für die durch einseitige Testektomie beinahe constant bewirkte (absolute oder relative) Verminderung der oberen Partien des gleichseitigen Prostatalobus liefern.

VIII. E. H., 24—32 Jahre alt, Hausbursche. (Allgem. chir. Journ. Nr. 377. 1888.) Tuberculosis testis dextr. et abscessus scroti. — Exstirpatio testis dextr.

Operation den 18. August 1888. Exstirpation der rechten Testis. Geheilt den 3. September 1888.

Rectalpalpation im November 1896 (Lennander): Die Prostata wird ziemlich gross befunden; Mittelfurche deutlich; beide Lobi gleich hoch und gleich gross ausser oben, wo der rechte Lobus schmäler

ist als der linke. Im mittleren Theil des rechten Lobus fühlt man eine haselnussgrosse und im unteren Theil des linken Lobus eine rosinenkerngrosse, sehr harte Partie (kalkincrustirte, tuberculöse Herde).

Rechte Samenblase atrophisch; die linke deutlicher. Operationswunde geheilt; linke Testis gesund.

Zusammenfassung: 8 Jahre nach vorgenommener einseitiger Testektomie wird bei der etwas vergrösserten Prostata eine Verminderung im transversalen Diameter im oberen Theil der gleichseitigen Prostatahälfte vorgefunden. Ausserdem wurden mehrere eingekapselte tuberculöse Herde in beiden Prostatalobi angetroffen.

IX. K. F. L., 52—60 Jahre alt, Schriftsetzer. (Allgem. chir. Journ. Nr. 90. 1889.) Epididymitis tuberculosa sinistra. — Exstirpatio testis sinist.

Rectalpalpation vor der Operation: Prostata ohne Schmerzempfindung, nicht vergrössert. Samenblasen nicht palpabel.

Operation den 14. Februar 1889. Exstirpation der linken Testis mit einem Theil des Funiculus. Die Tuberculose hatte die Epididymis und möglicher Weise den Funiculus ergriffen. Die Orchis schien gesund zu sein. Die rechte Cauda epididymidis schwoll auch bereits einige Tage nach der Operation an.

Rectalpalpation den 15. November 1896 (Verf.): Die Prostata ist ziemlich klein, ihre Grenzen oben und an den Seiten wenig scharf markirt. Die Consistenz ist ziemlich weich ausser am Apex, der etwas härter ist. Eine bedeutendere Ungleichheit zwischen beiden Lobi findet sich nicht; doch ist der rechte Lobus etwas mehr ausgebogen, elastischer und infolgedessen leichter abzugrenzen als der linke. Beide Samenblasen fühlt man als 2 Mm. dicke, nicht schmerzhafte, 2 Cm. lange Stränge.

Nirgends wird Empfindlichkeit gegen Schmerz constatirt.

Epikrise: In diesem Falle kann $7^3/_4$ Jahre nach vorgenommener einseitiger Testektomie eine ganz geringe Verminderung und Einschrumpfung der gleichseitigen Prostatahälfte nachgewiesen werden.

X. C. A. L., 25—30 Jahre alt, Arbeiter. (Allgem. chir. Journ. Nr. 156. A. 1891.) Epididymititis tuberculosa? sinistra. — Exstirpatio testis sinistr.

Rectalpalpation vor der Operation: Prostata von normaler Grösse und Consistenz; Samenblasen nicht palpabel.

Operation den 16. Mai 1891. Exstirpation der linken Testis nebst Funiculus bis zum Annulus inguinalis extern.

Tuberculose konnte bei der pathologisch-anatomischen Untersuchung nicht constatirt werden.

Rectalpalpation den 15. November 1896 (Verf.): Die Prostata ist für das Alter des Patienten ziemlich gross. Der obere Rand des rechten Lobus, der scharf und hart ist, wird zwar mit dem Finger erreicht, kann aber keineswegs von demselben umfasst werden. Die obere Begrenzung des linken Lobus wird weit weniger distinct gefüllt; dieselbe reicht auch weniger hoch hinauf. Der rechte Lobus ist auch mehr ge-

wölbt als der linke; beide Lobi zeigten keinen deutlichen Unterschied der Breite. Consistenz des rechten Lobus elastisch, gespannt; der linke ist unelastisch, hart, flach und eben. Diese Ungleichheit findet sich an der ganzen Prostata, tritt jedoch am Apex etwas weniger hervor, der weniger elastisch ist als die übrigen Theile des Organes. Ebenfalls am Apex bemerkt man jedoch eine wenn auch geringe Aenderung des Volumens der linken Hälfte. Die Samenblasen können nicht unterschieden werden. Nirgends findet sich eine schmerzhafte Stelle.

Epikrise: In diesem Falle war 5½ Jahre nach vorgenommener einseitiger Testektomie eine recht bedeutende Verminderung und Einschrumpfung des gleichseitigen Prostatalobus, hauptsächlich den oberen medialen Theil des Lobus betreffend, eingetreten, wogegen der laterale und untere Theil des Organes keine oder fast keine Veränderung aufwies. Der Prostatalobus auf der entgegengesetzten Seite zeigte eine nicht hochgradige (compensatorische?) Vergrösserung.

XI. N. S., 44—49 Jahre alt, Beamter. (Allgem. chir. Journ. Nr. 109, A. 1892.) Fibro-sarcoma globocellulare testis dextr. — Exstirpatio testis dextr.

Operation den 16. März 1892. Exstirpation der rechten Testis. Die Neubildung hatte die ganze Orchis durchsetzt. Epididymis, linke Testis, Samenblasen und Prostata zeigen nichts Bemerkenswerthes. Geheilt zwei Wochen nach der Operation.

Rectalpalpation den 10. April 1897 (Verf.): Die Prostata ist nicht schmerzhaft, mässig vergrössert; ihr oberer Rand wird (auf Grund der Fettleibigkeit des Patienten) nur mit Schwierigkeit erreicht; nirgends reicht das Organ völlig bis zur Beckenwand. Die Lobb. lat. sind deutlich von der interlobären Furche geschieden; ihre hinteren Flächen sind etwas mehr convex als normal; ihre Consistenz hart, elastisch. Eine auffallende Ungleichheit in den beiden Lobi kann nicht nachgewiesen werden; die oberen Partien des Organes scheinen im Verhältniss zu den unteren normale Proportionen zu haben. Die Samenblasen werden von dem Finger nicht erreicht.

Epikrise: Wir finden hier, dass bei einem 49jährigen Mann eine vor 5 Jahren ausgeführte einseitige Testektomie keinerlei zu dieser Zeit nachweisbaren Einfluss auf die Prostata ausgeübt zu haben scheint.

Hervorgehoben werden muss, dass die Prostata Anzeichen einer beginnenden Vergrösserung aufwies, ein Umstand, der vielleicht das Nichtvorhandensein einer Verminderung des Volumens des gleichseitigen Prostatalobus erklären könnte.

XII. A. M., 69—74 Jahre alt, Frohnbauer. (Allgem. chir. Journ. Nr. 329. A. 1891.) Sarcoma testis sinistr. — Exstirpatio testis sinistr.

Die Rectalpalpation ergab nichts Abnormes an der Prostata oder den Samenblasen.

Operation den 17. November 1891. Exstirpation der linken Testis und eines Theiles des Funiculus.

Geheilt nach einigen Monaten.

Rectalpalpation den 28. November 1896 (Verf.): Prostata etwas vergrössert, besonders in der Breite, da der rechte Prostatalobus in grosser Ausdehnung bis an die Beckenwand reicht, während der linke dieselbe blos mit ihrem obersten Theil berührt. Beide Seitenlobi sind ziemlich stark convex, hart, schmerzlos und ohne auffallenden Unterschied in der Consistenz oder Masse. Der obere Rand der Prostata reicht an beiden Seiten gleich hoch hinauf; kann nicht ohne grosse Schwierigkeit von dem Finger umfasst werden. Die interlobäre Mittelfurche ist besonders tief eingesenkt; mitten über dem oberen Ende derselben wird ein kirschengrosser, beweglicher Tumor palpirt, der deutlich mit dem oberen Rand des linken Prostatalobus zusammenhängt, aber durch eine ziemlich tiefe Furche von ihm getrennt ist.

Der Urin ist frei von pathologischen Bestandtheilen und wird schmerzlos in kräftigem Strahl 3—4 mal am Tage und 1—2 mal in der Nacht entleert.

Epikrise: Der vorliegende Fall hat ein nicht unbedeutendes Interesse, wie es scheint.

Bei der vor der Operation angestellten Untersuchung war nichts Abnormes an der Prostata oder den Samenblasen wahrgenommen worden. Wenn auch bei dieser Untersuchung, die ja hauptsächlich in der Absicht, das Vorhandensein oder Fehlen tuberculöser Veränderungen in der Prostata und den Samenblasen zu constatiren, vorgenommen wurde, weniger Gewicht auf das Vorhandensein eines gelinden Grades von Prostatavergrösserung gelegt werden konnte — sowohl subjective als functionelle Symptome einer solchen schienen vollständig zu fehlen —, so dürfte doch ein Lobus intermedius, wenigstens von der Grösse, wie sie derselbe 5 Jahre später erreicht hatte, der Aufmerksamkeit des Palpators schwerlich haben entgehen können.

Wir dürften es wohl demgemäss für mehr als wahrscheinlich halten, dass im vorliegenden Fall eine vor 5 Jahren ausgeführte einseitige Testektomie theils einen in der Hauptsache in transversaler Richtung fortschreitenden Zuwachs der Seitenlobi, besonders auf der entgegengesetzten Seite, nicht aufgehalten, theils das Aufkommen oder wenigstens das Wachsthum eines mit der gleichseitigen Prostatahälfte zusammenhängenden, kräftig entwickelten Lobus intermedius zugelassen hat.

Nachweisbare functionelle Symptome von Prostatahypertrophie hatten sich, abgesehen von dem Mictionsbedürfniss 1—2 mal nächtlich, gleichzeitig mit der Zunahme der Prostata nicht entwickelt.

XIII. E. A., 49—54 Jahre alt, Bauer. (Allgem. chir. Journ. Nr. 91. B. 1892.) Epididymitis tuberculosa sinistr. — Exstirpatio testis sinistr.

Rectalpalpation den 18. Februar 1892: Prostata und Samenblasen werden normal befunden.

Operation den 19. Februar 1892. Exstirpation der linken Testis mit Funiculus bis zur Länge von 8 Cm. Die Tuberculose hatte die Epididymis ergriffen, ausserdem wurde eine Anschwellung des Funiculus gefühlt, die innere Seite des Vas deferens war mit Ekchymosen besetzt. Die Orchis schien nicht ergriffen zu sein.

Geheilt den 2. März 1892.

Rectalpalpation den 18. November 1896 (Verf.): Die Prostata wird ziemlich gross befunden; ihr oberer Rand wird vom Finger erreicht, kann aber nicht von ihm umfasst werden, besonders auf ihrer rechten Seite, wo sie deutlich höher hinaufreicht, als auf der linken, woselbst die obere Grenze des Organes weniger deutlich markirt ist.

Die interlobäre Mittelfurche tritt in Gestalt einer weicheren Partie auf, die zum grösseren Theil zur Linken der Mittellinie liegt und sich nach oben zu einer breiten, dreieckigen Fläche mit der Basis nach oben verbreitert. Die Seitenlobi reichen in ihrer oberen Hälfte bis zur Beckenwand, auf der rechten Seite in grösserer Ausdehnung als auf der linken. Der rechte Lobus ist ziemlich hart, elastisch und gewölbter als der linke, der ungefähr gleich fest, aber abgeflachter, weniger elastisch und hinsichtlich seiner Masse deutlich kleiner ist als ersterer. Beide Lobi sind etwas kleinknotig.

Die Samenblasen können nicht gefühlt werden. Nirgends Schmerzempfindung bei Druck.

Epikrise: Wir finden hier 4¾ Jahre nach ausgeführter einseitiger Testektomie eine nicht unbedeutende Verminderung und Einschrumpfung des gleichseitigen Prostatalobus, wie es scheint, am meisten in der oberen Hälfte desselben.

XIV. A. S., 35—39 Jahre alt, Flösser. (Allgem. chir. Journ. Nr. 115. A. 1893.) Tuberculosis epididymidis et vasis deferentis sinistr. — Exstirpatio testis sinistr.

Rectalpalpation den 20. März 1893: Die Prostata ist von normaler Grösse und Consistenz. Die Samenblasen werden vergrössert befunden.

Operation den 21. März 1893: Exstirpation der linken Testis mit Funiculus bis hinauf zum Annulus inguinalis externus. Die Tuberculose hatte die ganze Epididymis und einen Theil des Vas deferens ergriffen; die Orchis schien nicht erkrankt zu sein. Geheilt den 6. April 1893.

Rectalpalpation den 30. November 1896 (Verf.): Die Prostata ist von normaler Grösse, ziemlich fest und eben, überall schmerzlos. Die hinteren Flächen beider Seitenlobi convex, jedoch die des rechten mehr als die des linken. Der rechte Lobus reicht auch höher hinauf als der linke und scheint im Bezug auf seine Volumen etwas grösser zu sein als dieser. Keine auffallende Ungleichheit der Consistenz zwischen den beiden Lobi. Die Samenblasen können nicht mit Sicherheit unterschieden werden.

Epikrise: Im vorliegenden Fall kann somit 3⅔ Jahre nach einseitiger Testektomie eine deutliche, aber nicht sonderlich hochgradige Verminderung des Volumens des gleichseitigen Prostatalobus, hauptsächlich den oberen Theil des Lobus betreffend, nachgewiesen werden.

XV. A. L., 42—45 Jahre alt, Heizer. (Allgem. chir. Journ. Nr. 420. B. 1896.) Epididymitis suppurativa dextr. et pyonephrosis dextra. — Exstirpatio testis dextr. et nephrectomia dextra.

Operation ungefähr den 23. Juni 1893, „Serafimerlasaret" (Stockholm). Exstirpation der rechten Testis.

Die Testis war apfelsinengross; am Scrotum hatte sich eine Fistel gebildet; Tuberculose konnte in ihr nicht nachgewiesen werden.

Rectalpalpation den 20. September 1896: Hintere Fläche der Prostata eben, in ihrer linken Hälfte etwas stärker gewölbt, wo sie auch etwas weicher ist. Die rechte Hälfte ist kleiner und fester und reicht nicht so hoch hinauf wie die linke. Die Prostata schmerzt stark bei der Palpation. Die Samenblasen können nicht mit Sicherheit palpirt werden.

Operation den 24. September 1896 (Lennander): Nephrectomia dextra. Die Niere wurde von Tuberculose frei befunden.

Rectalpalpation den 9. December 1896 (Verf.): Prostata ziemlich gross und hoch, reicht jedoch nirgends bis zur Beckenwand; ihr oberer Rand wird vom Finger erreicht, kann aber, besonders auf der linken Seite, nicht ohne Schwierigkeit von ihm umfasst werden. Die beiden Prostatalobi fühlt man als nicht schmerzende, bedeutend harte, convexe, oben knotige Wülste, von denen der linke deutlich höher hinauf reicht als der rechte und oben etwas mehr ausbiegt als dieser. Mittelfurche breit, weich.

Die linke Samenblase dürfte als ein gänsefederdicker, nicht schmerzender, weicher Strang unterschieden werden können. Die rechte Samenblase ist nicht nachweisbar. Die vor der Nephrectomie schwere Cystitis ist sehr gelindert.

Epikrise: Im vorliegenden Fall finden wir also, wie annähernd 3½ Jahre nach bewerkstelligter Exstirpation der einen Testis der gleichseitige Prostatalobus in seinem oberen Theil eine nicht hochgradige Verminderung und Einschrumpfung aufweist.

Von Interesse ist auch zu sehen, wie die vor der Nephrectomie stark schmerzhafte Prostata nach geschehener Nephrectomie mit dadurch hervorgerufener Linderung der Cystitissymptome decongestionirt wurde: die Empfindlichkeit gegen Schmerz nahm ab, das Organ erhielt festere Consistenz.

XVI. C. F. F., 36—39 Jahre alt, Knecht. (Allgem. chir. Journ. Nr. 343. A. 1893.) Necrosis testis sinistr. post trauma. — Exstirpatio testis sinistr.

Rectalpalpation den 14. November 1893: Prostata schmerzlos, nicht vergrössert; Samenblasen schmerzlos; die linke vielleicht etwas härter als die rechte.

Operation den 14. November 1893. Exstirpation der linken Testis mit Funiculus bis hinauf zum Annulus inguinalis externus. Die Orchis war theilweise nekrotisch und hatte Abscesse in ihrem unteren Theil; die Epididymis war unverändert.

Im Eiter wurde Bacterium coli commune in Reincultur angetroffen. Geheilt den 19. December 1893.

Rectalpalpation den 14. November 1896. (Verf.): Der rechte Prostatalobus ist gespannter und elastischer, stärker convex und reicht etwas höher hinauf als der linke Lobus, der weicher, minder elastisch und flacher ist. Diese Ungleichheiten treten mehr in den oberen Partien des Organes hervor. Die Samenblasen können nicht deutlich unterschieden werden.

Epikrise: Im vorliegenden Fall kann demnach 3 Jahre nach vorgenommener Exstirpation der Testis auf der einen Seite eine nicht hochgradige Verminderung der gleichseitigen Prostatahälfte constatirt werden, eine Veränderung, die in der oberen Hälfte des Lobus am deutlichsten ausgesprochen vorliegt.

XVII. J. J., 54—56 Jahre alt, Landwirth. (Allgem. chir. Journ. Nr. 173. A. 1894.) Epididymitis tuberculosa sinistra. — Exstirpatio testis sinistr.

Rectalpalpation den 5. Juni 1894: Seitenlobi der Prostata vergrössert, etwas härter als normal.

Operation den 6. Juni 1894. Exstirpation der linken Testis mit Funiculus bis zum Inguinalkanal. Die Tuberculose hatte die linke Epididymis und wahrscheinlich auch Vas deferens ergriffen, wogegen Orchis gesund zu sein schien. Verhärtungen in der rechten Epididymis.

Rectalpalpation den 18. November 1896 (Verf.): Seitenlobi der Prostata überall besonders hart, etwas knollig, unelastisch, schmerzlos. Interlobäre Mittelfurche deutlich ausgeprägt; weicher. Kein auffallender Unterschied in der Consistenz zwischen den Seitenlobi, die beide vergrössert sind und ausser in ihren unteren Partien bis an die Beckenwand reichen. Die obere Grenze wird nur mit Schwierigkeit erreicht; dieselbe kann nicht vom Finger umfasst werden. Der rechte Lobus ist etwas gewölbter als der linke, im Uebrigen gleich gross mit diesem. Die linke Samenblase wird nur mit grosser Schwierigkeit vom Finger erreicht; dieselbe ist eiförmig, eben, schmerzlos, etwas mehr als erbsengross.

Die rechte Samenblase kann nicht gefühlt werden.

Epikrise: Im vorliegenden Fall finden wir ungefähr 2½ Jahre nach der Exstirpation der Testis der einen Seite eine sehr geringe Verminderung des Volumens des gleichseitigen Prostatalobus, die sich blos in einer unbedeutenden Abflachung von deren hinterer Fläche äussert.

XVIII. K. E., 34—36 Jahre alt, Ziegeleiarbeiter. (Allgem. chir. Journ. Nr. 353. B. 1894.) Epididymitis interstitialis sinistra. — Exstirpatio testis sin. Die klinische Diagnose war Epididymitis

tuberculosa sinistr.; das Vorkommen von Tuberculose konnte bei der pathologisch-anatomischen Untersuchung nicht constatirt werden.

Rectalpalpation den 22. October 1894: Prostata ohne Schmerzempfindung, nicht vergrössert; ebenso die Samenblasen.

Operation den 23. October 1894: Exstirpation der linken Testis mit Funiculus bis zum Annulus inguinalis internus.

Geheilt den 12. November 1894.

Rectalpalpation den 14. November 1896 (Verf.): Die Prostata ist klein. Der linke Prostatalobus ist weniger gewölbt als der rechte und scheint bezüglich seiner Masse nicht unbedeutend kleiner zu sein. Linke Samenblase nicht palpabel. Die rechte Samenblase wird sehr unsicher gefühlt. An keiner Stelle kann etwas Pathologisches palpirt worden.

Epikrise: Hier konnte also etwas über 2 Jahre nach vorgenommener einseitiger Testektomie eine nicht unbedeutende Verminderung des gleichseitigen Prostatalobus nachgewiesen werden.

XIX. C. F. K., 48—49 Jahre alt, Müller. (Allgem. chir. Journ. Nr. 29. A. 1896.) Epididymitis chronica sinistra cum neuralgia. — Exstirpatio testis sinistra.

Operation den 4. Januar 1896. Exstirpation der linken Testis mit Funiculus bis zum Annulus inguinalis extern. Tuberculose konnte nirgends nachgewiesen werden.

Geheilt den 15. Januar 1896.

Rectalpalpation den 14. November 1896 (Verf.): Der linke Prostatalobus ist weniger gewölbt und minder elastisch als der rechte Lobus und scheint bezüglich seiner Masse kleiner zu sein als dieser.

Die Samenblasen können nicht unterschieden werden.

Epikrise: Da das Specialjournal, welches während des Aufenthaltes im Krankenhause geführt wurde, verloren gegangen ist, hat keine detaillirte Angabe über die Beschaffenheit der Prostata zu jener Zeit vorgelegt werden können.

Auch haben wir kein Recht, bei einer Person im Alter des Patienten die Möglichkeit auszuschliessen, dass der rechte Lobus schon vor der Operation grösser war als der linke. Wir können demnach hier nur mit Wahrscheinlichkeit darauf schliessen, dass die (nicht hochgradige) relative Verminderung und Einschrumpfung des einen Prostata lobus durch die 10 Monate vorher ausgeführte Exstirpation der gleichseitigen Testis verursacht worden ist.

XX. A. S., 28 Jahre alt, Student. (Allgem. chir. Journ. Nr. 221. B. 1896.) Epididymitis tuberculosa dextra. — Exstirpatio testis dextr.

Rectalpalpation den 1. Juni 1896 (Dahlgren): Mittelfurche in der Prostata deutlich; linker Prostatalobus nicht vergrössert, seine Fläche jedoch uneben. Linke Samenblase palpabel als harter Strang. Rechter Prostatalobus grösser als der linke; oben im rechten Lobus fühlt man

eine vorragende harte Bildung von der Grösse eines Fingergliedes. Die Samenblase fühlt man hier nicht so deutlich.

Operation den 18. März 1896. Exstirpation der rechten Testis nebst Funiculus bis hinauf zum Annulus inguinalis extern. Die Tuberculose hatte den unteren Theil der Epididymis, sowie wahrscheinlich den nahegelegenen Theil des Vas deferens nebst dem rechten Prostatalobus ergriffen. Rechte Orchis normal.

Geheilt den 2. Juni 1896.

Rectalpalpation den 11. December 1896 (Verf.): Die etwas vergrösserte Prostata wird überall schmerzlos, beträchtlich hart, sowie namentlich in ihren oberen Theilen knotig befunden. Mittelfurche stark eingesenkt zwischen den beiden stark convexen Seitenlobi, von denen der rechte nicht ganz 1 Cm. höher hinauf reicht, als der linke. Im Uebrigen kann eine auffallende Ungleichheit zwischen den beiden Lobi nicht nachgewiesen werden.

Deutlich von der Prostata geschieden, fühlt man die beiden Samenblasen als beinahe bleistiftdicke, ebene, halbfeste, ovalgeformte Bildungen. Linke Samenblase unempfindlich gegen Schmerz; die rechte, die etwas kleiner ist als die linke, etwas empfindlich.

Epikrise: Im vorliegenden Fall konnte annähernd 7 Monate nach der einseitigen Testektomie eine zwar nicht hochgradige, aber doch unzweideutige Verminderung des gleichseitigen (tuberculös) angeschwollenen Prostatalobus nachgewiesen werden.

XXI. J. E. J., 74 Jahre alt, Arbeiter. (Allgem. chir. Journ. Nr. 192. B. 1894.) Hypertrophia prostatae cum retentione urinae et lithiasis vesicae et cystitis et epididymitis suppurativa dextra. — Exstirpatio testis dextr.

3jähriges vollständiges Katheterleben vor der Operation.

Rectalpalpation den 28. Januar 1891. Die Prostata wird hart und fest, etwas vergrössert hauptsächlich im transversalen Diameter befunden; ihr oberer Rand wird mit Leichtigkeit erreicht. Lobus sinistr. scheint etwas grösser zu sein und reicht etwas weiter nach aussen als der rechte, der etwas empfindlich ist.

Operation den 4. Januar 1894. Exstirpation der rechten Testis. Geheilt 5 Wochen nach der Operation.

Rectalpalpation den 6. April 1894. Der obere Rand der Prostata kann nicht palpirt werden; die Vergrösserung ist am umfangreichsten an dem rechten Lobus, dessen oberer Rand uneben und etwas empfindlich ist.

Dysurie nach der Operation in keiner Weise verbessert.

Epikrise: Der Fall ist hinsichtlich der Einwirkung der Testektomie auf die Prostata von geringer Beweiskraft, da keine Angabe über die Grösse der Prostata aus einer der Operation näherliegenden Zeit als 3 Jahre vorher vorliegt.

Dagegen zeigte sich noch nach drei Monaten keine Wirkung auf die Urinretention.

Ebenso wenig wurde die Miktionsfähigkeit durch eine zu dieser Zeit vorgenommene Exstirpation der anderen Testis oder durch einen $2^1/_2$ Jahre später erfolgten operativen Eingriff — Lithotomia suprapubica und die Bottini'sche Operation — wiedergewonnen.

XXII. P. L., 50 Jahre alt, Bauer. (Allgem. chir. Journ. Nr. 367. A. 1896.) Epididymitis tuberculosa sinistra. — Exstirpatio testis sinistr.

Die Tuberculose hatte die linke Epididymis ergriffen; Vas deferens und Orchis waren normal. Die andere Testis ohne Bemerkenswerthes.

Rectalpalpation den 26. October 1896 (Verf.): Die Prostata wird ganz klein, ohne eine Ungleichheit an beiden Loben und nicht pathologisch verändert befunden.

Linke Samenblase palpabel in einer Ausdehnung von $2^1/_2$ Cm., von der Dicke eines kleinen Fingers, obgleich flacher und auf ihrer Fläche mit kleineren Unebenheiten versehen. Rechte Samenblase auch palpabel, aber, wie es scheint, ohne krankhafte Veränderungen.

Operation den 27. October 1896. Exstirpation der linken Testis mit Funiculus bis hinauf zum Annulus inguinalis internus.

Geheilt den 2. November 1896.

Rectalpalpation den 21. November 1896 (Lennander, Verf.): An dem rechten Prostatalobus kann keine Veränderung seit der letzten Untersuchung constatirt werden; sie ist immer noch convex und elastisch. Dagegen ist eine sehr auffallende Veränderung des linken Lobus eingetreten, insofern nämlich, als derselbe vermindert, vollkommen abgeflacht, beinahe concav, eben, unelastisch und ziemlich weich befunden wird, so dass man den Eindruck bekommt, dass dieser Lobus fast vollständig verschwunden ist. Blos der unterste Rand der Prostata ist auch hier unverändert und tritt als ein harter, querlaufender Balken hervor. Die linke Samenblase wird bleistiftdick, flacher als früher und unempfindlich gegen Schmerz befunden.

Rechte Samenblase unverändert.

Epikrise: Dieser Fall erheischt ein ungewöhnlich grosses Interesse, denn er beweist, dass eine, wie es scheint, sehr hochgradige Atrophie des einen Prostatalobus bei einem älteren (50jährigen) Mann schon innerhalb eines Zeitraumes von 25 Tagen nach der Exstirpation der gleichseitigen Testikel entstehen kann.

XXIII. K. A. A., 23 Jahre alt, Weissbindergehülfe. (Allgem. chir. Journ. Nr. 79. A. 1896.) Tuberculosis epididymidis et vasis deferentis et vasiculae seminalis sinist. — Exstirpatio testis sinist.

Rectalpalpation den 24. Februar 1896 (Verf.): Der linke Prostatalobus wird grösser und bedeutend härter und fester als der rechte befunden. In seinem oberen Theil fühlt man eine nach hinten und oben ausbiegende, annähernd kirschkerngrosse, harte, wenig schmerzempfindliche Bildung.

Die Stelle für die linke Samenblase fühlt man mehr ausgefüllt als auf der rechten Seite.

Operation den 25. Februar 1896. Exstirpation der linken Testis mit Funiculus bis hinauf zum Annulus inguinalis internus. Die Tuberculose hatte die Epididymis sammt Vas deferens ergriffen, wogegen die Orchis davon unberührt schien.

Rectalpalpation den 9. März 1896 (Verf.): Keine Verminderung der linken Prostatahälfte.

Rectalpalpation den 17. März 1896 (Verf.): Der nach hinten ausbiegende oberste Theil des linken Prostatalobus wenig mehr als erbsengross und härter als früher. Geheilt.

Epikrise: Wir finden hier, dass die Einwirkung der einseitigen Testektomie auf den (tuberculös) angeschwollenen gleichseitigen Prostatalobus nach 13 Tagen nicht constatirt werden konnte, dagegen innerhalb einer Zeit von 21 Tagen auffallend hervortrat.

XXIV. P. E. R., 64 Jahre alt, Geistlicher. (Allgem. chir. Journ. Nr. 376. B. 1892.) Hypertrophia prostatae cum retentione urinae et epididymitis chronica dextra post trauma.

14jährige Dysurie, schliesslich totale Urinretention. Eine gegen Schmerz unempfindliche, harte Anschwellung, hervorgerufen durch ein Trauma in der Jugend, findet sich in der Cauda epididymidis dextr.

Rectalpalpation November 1892: Prostata etwas vergrössert, am meisten der linke Lobus.

Epikrise: In diesem Falle wurde also ein geringerer Grad von Prostatavergrösserung auf derjenigen Seite gefunden, die der kranken Testis entsprach.

XXV. E. A. Å., 70 Jahre alt, Baumeister. (Allgem. chir. Journ. Nr. 103. A. 1896.) Hypertrophia prostatae cum retentione urinae incompleta et atrophia testis dextr. post trauma.

Dysurie mit Urinincontinenz seit 3 Jahren. Rechte Testis mandelgross, schlaff (Atrophie nach einem Trauma vor 44 Jahren); linke Orchis und Epididymis etwas vergrössert; linksseitig hydrocele Testis.

Rectalpalpation den 13. März 1896 (Verf.): Die Prostata wird in ihrer Gesammtheit vergrössert gefühlt; ihre hintere Fläche gewölbt, elastisch; die interlobäre Mittelfurche undeutlich; der rechte Lobus grösser und gewölbter als der linke. Der obene Rand der Prostata kann nur in der Mittellinie vom Finger wohl abgegrenzt werden. Samenblasen palpabel.

Epikrise: Bei einem Patienten, dessen eine Testis auf Grund eines Traumas, das er sich vor 44 Jahren zugezogen, eine sehr hochgradige Einschrumpfung erfahren hatte, finden wir somit den gleichseitigen Prostatalobus in auffallendem Maasse mehr vergrössert als den der entgegengesetzten Seite.

XXVI. J. B., 76 Jahre alt, früher Soldat. (Allgem. chir. Journ. Nr. 69. A. 1892). Hypertrophia prostatae cum retentione urinae et epididymitis et funiculitis chronica sinistr.

Wurde im Jahre 1883 wegen linksseitiger „Orchitis" behandelt. Dysurie seit dieser Zeit.

Rectalpalpation den 18. Februar 1892: Die Seitenlobi der Prostata, die nicht unbedeutend vergrössert sind, messen zusammen ungefähr 5 Cm. in der Breite. Der rechte wird etwas grösser und fester als der linke befunden. An keiner Stelle Empfindlichkeit gegen Schmerz. Testes ungefähr gleich gross; die linke etwas resistenter. Epididymis und Funiculus auf der linken Seite verdickt.

Epikrise: Bei einem Patienten, der seit 9 Jahren an linksseitiger Epididymo-Funiculitis gelitten hat, finden wir somit eine etwas hochgradige Hypertrophie des entgegengesetzten Prostatalobus.

XXVII. A. L., 72 Jahre alt, ehem. Pächter. (Allgem. chir. Journ. Nr. 143. A. 1896.) Hypertrophia prostatae et cystitis et epididymitis suppurativa dextra.

Mehrjährige Dysurie; vor 5 Jahren Anschwellung der rechten Testis während der Dauer von 2 Wochen, hierauf Befreiung von Symptomen dieser Art bis zum 27. März 1896, wo eine rechtsseitige acute suppurative Epididymitis auftrat.

Rectalpalpation den 20. April 1896. Die Prostata wird in bedeutendem Maasse hart und vergrössert gefühlt, besonders der linke Lobus. Der obere Rand der Prostata ist nicht palpabel.

Epikrise: Da der inflammatorische Process in der rechten Testis 5 Jahre hindurch so gering gewesen ist, dass er ganz latent für den Patienten verlief, kann man kaum wagen, mit einiger Bestimmtheit anzunehmen, dass er in irgend welchem Causalzusammenhang mit der geringeren Prostataverminderung in der gleichseitigen Prostatahälfte stand.

Zusammenfassung.

A. Wirkung bilateraler Testektomie.

1. In der Jugend vorgenommene Operation bewirkt stets Aplasie der Prostata, die sich sowohl in gehemmtem Volumenzuwachs als auch in der inneren Structur äussert.

2. An erwachsenen Personen vorgenommene Operation bewirkt in der Regel (immer?) eine Einschrumpfung der vor der Operation nicht pathologisch veränderten Prostata.

Diese Einschrumpfung äusserst sich in Verminderung des Volumens, vermehrter Consistenz und verminderter Elasticität des Organes.

3. Die Einwirkung der Operation auf die Prostata im Falle beginnender oder voll entwickelter Prostatahypertrophie ist weniger regelmässig und bisweilen nicht nachweisbar. Oft scheint hier, wie es auch bei der nicht vergrösserten Prostata der Fall sein kann, die Verminderung des Volumens im oberen Theil des Organes am grössten zu sein. Der Einschrumpfungsprocess äussert sich in Flächenverminderung und Abplattung der rectalen Fläche, sowie verminderter Elasticität des Organes, wobei ausserdem in vielen Fällen Verkürzung der Länge der Urethra nachgewiesen worden ist.

4. Tuberculöse Processe in der Prostata oder chronische Prostatitis können durch die Operation zum Stillstand oder zur Heilung gebracht werden.

B. Einwirkung unilateraler Testektomie.

1. Die Operation bewirkt in der Regel Einschrumpfung des gleichseitigen Lobus an der nicht pathologisch veränderten Prostata, ein Process, der in der Regel am deutlichsten oder ausschliesslich in der oberen Hälfte des Organes nachweisbar ist. Der Einschrumpfungsprocess äussert sich auch hier in einer Verminderung und Abplattung der rectalen Fläche des Lobus, sowie vermindertem Turgor oder Elasticität.

2. Die Operation kann das Aufkommen von Prostatahypertrophie nicht hindern.

3. Die Einwirkung der Operation auf die zur Zeit derselben bereits hypertrophirte Prostata ist langsam und nicht constant und äussert sich durch Einschrumpfung des gleichseitigen Prostatalobus, eine Veränderung, die auch hier in dem oberen Theil des Lobus oft am meisten hervortritt.

4. Tuberculöse Processe in des gleichseitigen Prostatalobus können durch die Operation zum Stillstand oder zur Heilung gebracht werden.

5. Eine wahrnehmbare Verminderung des Volumens der entgegengesetzten Prostatalobe, als Folge der Operation kann nicht als constatirt angesehen werden.

6. Deshalb muss wohl Einwirkung der Operation auf die Prostata durch Vermittelung der (vasomotorischen? secretorischen? trophischen?) Nerven zwischen Testis und der gleichseitigen Prostatalobe und kann schwerlich Einwirkung durch Ausfall einiger inneren Secretionen angenommen werden.

(7. Die Operation bewirkt gewöhnlich Atrophie der gleichseitigen Samenblase, sowie bisweilen compensatorische Hypertrophie der Testis,

der Samenblase und vielleicht mitunter auch des Prostatalobus auf der entgegengesetzten Seite.)

C. Einwirkung einseitiger Testiserkrankung.

Nach dem Stand unserer gegenwärtigen Erfahrung kann man nicht mit Bestimmtheit behaupten, dass Krankheitsprocesse in der einen Testis auf die Grössenverhältnisse der hypertrophirten Prostata einwirken.

Literaturverzeichniss.

Alexander, New-York med. Journ. 1895.
Baldwin, Brit. med. Journ. I. 1895.
Bilharz, I.-D. Berlin 1859.
v. Bruns, Mittheil. aus d. Grenzgeb. 1896.
Bryson, Journ. of cut. and gen.-urin. dis. 1897.
Carlier, Annal. des mal. d. org. gen.-urin. 1896.
Civiale, Traité prat. sur la mal. d. org. gen.-urin. T. II.
Mc Cully, Semaine méd. 1895.
Deriuschinski, Ref. in Centralbl. f. Chir. 1896.
Elgeti, Deutsche med. Wochenschr. 1896.
Englisch, Wiener klin. Wochenschr. 1896.
Faulds, Brit. med. Journ. 1895.
Fenwick, Ebenda. I. 1895.
Gerrat, Chirurg. Annal. 1895.
Godard, Études sur la monorchidie. Paris 1857.
Goldberg, Deutsche med. Wochenschr. 1897.
Gould, Med. Rec. Jun. 1895.
Gruber, Müller's Archiv. 1848.
Hottinger, Corr.-Bl. f. Schw. Aerzte. 1896.
Lauenstein, Deutsche Zeitschr. f. Chir. 1896.
Launois, De l'appareil urinaire des vieillards. Thèse. Paris 1885.
Derselbe, Ann. des mal. d. org. gen.-urin. 1894.
Mc Ewan, Brit. med. Journ. II. 1896.
Nicolaysen, Nord. kir. kongr. Kristiania 1895.
Pelikan, Skopzenthum in Russland. 1875.
Ramm, Centralbl. f. Chir. 1893.
Derselbe, Nork Magaz. 1896.
Rand, Annals of Surg. XXII. 1895.
Socin, Corr.-Bl. f. Schw. Aerzte. 1896.
Southam, Brit. med. Journ. I. 1896.
White, Annals of Surg. XVIII. 1893. XXII. 1895.

VIII.

Aus der chir. Univ.-Klinik des Herrn Prof. Freih. v. Eiselsberg zu Königsberg.

Zur Casuistik der Ureterenimplantation in den Darm.

Von

Dr. P. Mathes,

Volontärarzt.

Wenngleich eine Reihe der hervorragendsten Chirurgen ihren Scharfsinn darauf anwendeten, den Zustand der an angeborenem Blasenspalt Leidenden zu einem erträglichen zu gestalten, so stellte sich allen diesbezüglichen Bemühungen ein Umstand unüberwindlich in den Weg, nämlich die Unmöglichkeit der Erreichung einer auch nur halbwegs zufriedenstellenden Continenz. Diese Unmöglichkeit findet ihre anatomische Begründung in unserem Unvermögen, einen Sphincter dort zu schaffen, wo derselbe fehlt. So war es ein unbedingt logischer Gedankengang, einen schon bestehenden zu benutzen, nämlich den Sphincter ani, und die Ureteren in einen Theil des Darmes einzupflanzen.

So klar und zweckmässig diese Operation erscheint, stellen sich ihrer Ausführung doch viele Bedenken entgegen:

1. Die technische Schwierigkeit der Operation überhaupt und besonders die Unsicherheit der festen Verheilung der Ureterenstümpfe mit der Darmwand;

2. die Gefahr, dass durch nachträgliche Schrumpfung die Anastomosenöffnungen sich so weit verengen, dass ein ungehinderter Harnabfluss nicht erfolgen kann;

3. die Gefahr einer aufsteigenden Infection der Harnleiter, Nierenbecken und Nieren infolge des mangelhaften Abschlusses der zuleitenden Harnorgane von dem Harnreservoir;

4. ferner die Sorge, dass der Sphincter ani in seiner Functionstüchtigkeit erlahme, und

5. die Rectalschleimhaut den Reiz des sie constant bespülenden Harnes nicht ertrage.

Diese Besorgnisse haben natürlich auch Geltung für die Fälle, in denen die Operation aus anderen Indicationen vorgenommen wurde (Tumoren und Tuberculose der Blase, Vesicovaginalfistel mit Zerstörung des Ureters, Ureterenfistel; Chalot hat die Implantation der Ureteren als Voroperation bei Totalexstirpation des Uterus ausgeführt).

Wie weit die obengenannten Befürchtungen zutreffend sind, lehrt eine Reihe von Thierexperimenten, sowie eine allmählich anwachsende Zahl von an Menschen ausgeführten Operationen.

Bevor ich im Folgenden auf die in der hiesigen Klinik von Herrn Prof. v. Eiselsberg operirten zwei Fälle eingehe, sollen in möglichst chronologischer Reihenfolge die bisher am Menschen geübten und im Thierexperiment versuchten Methoden kurz besprochen werden.

In der Erfindung und Wahl dieser Methoden liessen sich die verschiedenen Autoren von Ueberlegungen leiten, die dahin abzielten, den Eintritt der in den ersten drei Punkten angeführten Zufälle zu vermeiden.

a) Fistelbildung zwischen Ureter und Mastdarm durch laterale Apposition.

Simon[1]), der Erfinder der Operation, hat dieselbe nach dieser Methode im Jahre 1852 zuerst am Menschen, und zwar an einem 13jährigen Knaben wegen Ektopia vesicae ausgeführt.

Da mir das Original dieser Publication nicht zugänglich war, musste ich mich mit einer Besprechung des Falles durch Steiner[2]) begnügen. Aus dieser geht hervor, dass sowohl Ureteren- als Mastdarmwand seitlich geschlitzt und die Ureteren mittelst Fadenschlingen in den Mastdarm hineingezogen und dort befestigt wurden. (Das später in der Darmchirurgie so weit ausgebildete Princip der seitlichen Anastomose hat demnach hier seine erste Anwendung gefunden.) Um den Harnabfluss durch die an der blossliegenden Blasenschleimhaut ausmündenden Ureteren zu hindern, wurde diese mit einem Compressionsverbande gedeckt, so dass durch zwei Monate fast aller Harn per rectum und zwar willkürlich entleert wurde. Ein Versuch, die Ureterenmündungen durch umschlungene Nähte zu schliessen, misslang. Einige Monate später verengerte sich die neugebildete Ureterenmastdarmfistel; in den Ureteren bildeten sich harte Concremente; zwölf Monate nach der Operation trat Tod durch Peritonitis und chronische Pyelonephritis ein.

Ein Jahr nach Simon, jedoch unabhängig von ihm, hat Roux dieselbe Operation vorgeschlagen und zwei Methoden ausgedacht, die

insofern nur historisches Interesse haben, als sie weder von ihm noch von einem Anderen ausgeführt worden sind. Nach der ersten Methode glaubt er zu seinem Ziele blos dadurch zu gelangen, dass er einen Troicar von den Ureterenmündungen ins Rectum durchstösst. Die zweite besteht darin, dass er mit der Hohlsonde von der Blasenschleimhaut aus die Wand der Ureteren gegen das Rectum vordrängt, per rectum auf die Hohlsonde einschneidet, die Ureteren in den Mastdarm vorzieht und daselbst durch Nähte befestigt.

Smits[3]) operirte nach derselben Methode einen Fall; er legte die Anastomose an zwischen einer hochgelegenen Partie des Ureters und der hinteren Wand des Colon descendens; die Nähte hielten, doch trat acute Pyonephrose auf, die den alsbaldigen Tod des Pat. zur Folge hatte.

b) Axiale Implantation der Ureterenstümpfe in den Mastdarm und Fixation derselben durch Lembert'sche oder zweireihige Naht.

Gluck und Zeller[4]) stellten ihre Versuche 1881 an Hunden in der Weise an, dass sie die Ureteren nach Exstirpation der Blase in einer kuzen Rectalwunde mit je einer Naht befestigten und dann die Rectalwunde durch Lembert'sche Nähte so weit verschlossen, dass der Ureter gerade ungehinderten Durchtritt hatte. Die Resultate waren negativ. Die Versuchsthiere starben theils an Peritonitis, theils an ascendirender Entzündung der Harnwege infolge Insufficienz der Nähte.

Eines ähnlichen Verfahrens bediente sich 1887 Novaro[5]) bei seinen Experimenten an Hunden. Von drei Hunden blieb einer am Leben; bei der nach vier Monaten vorgenommenen Section erwies sich die eine Ureterenmündung als vollkommen durchgängig, die dazu gehörige Niere normal; die andere Oeffnung schien etwas verengt, die entsprechende Niere war leicht hydronephrotisch.

Aehnlich günstige Resultate hat Ceci[6]) bei seinen Thierversuchen erzielt. Bardenheuer's Versuche einer doppelseitigen Implantation waren von Misserfolg begleitet, während dasselbe Verfahren nur einseitig angewandt bei 2 Hunden günstige Resultate bot, wobei sich allerdings eine Hydronephrose gebildet hatte. Aehnlich erging es Reed[7]) 1891 und van Hook.

Tuffier[8]) der im Jahre 1888 gleiche Versuche aufgenommen hatte, konnte keines seiner Thiere am Leben erhalten; dieselben starben nach wenigen Tagen an Pyonephrose und allgemeiner Peri-

tonitis. Tuffier hatte die Ureteren so weit in den Mastdarm vorgezogen, dass ihre Enden frei flottirten.

Der Erste, der diese Operation wieder am Menschen gemacht hatte, war Küster[9]) 1891. Es handelte sich in seinem Falle um einen 53jährigen Mann, dem wegen Carcinom der Blase, das auf den Fundus übergewuchert war, die Blase total exstirpirt wurde. Er vernähte zuerst Rectal- und Urethralschleimhaut durch 2—3 Knopfnähte, erhöhte die Festigkeit der Verbindung noch durch eine zweite Nahtreihe. Abgesehen von einigen zufälligen Eröffnungen des Peritoneums wurde die ganze Operation extraperitoneal ausgeführt. Die Nähte hatten, wie auch die Obduction erwies, nicht gehalten, der Kranke starb nach 4 Tagen an einer Lobulärpneumonie mit gleichzeitiger circumscripter Peritonitis.

Thomson[10]) versuchte 1893 bei Thieren die Einpflanzung in das Colon und Rectum und hebt bei Erwähnung seiner Versuche die technischen Schwierigkeiten hervor, die sich der Ausführung der Operation entgegenstellen. Eine Einpflanzung in die nächstgelegene Dünndarmschlinge ergab eine feste Einheilung des Ureters mit geringer Stenosirung der Anastomosenöffnung und consecutiver leichter Hydronephrose, deren Entstehung er besonders darauf zurückführt, dass durch die peristaltischen Bewegungen der Darmschlinge eine zwar vorübergehende, sich jedoch oft wiederholende Abknickung erfolgt.

Giordano[11]) erzielte 1894 bei seinen Thierversuchen relativ günstige Resultate, insofern als die wenigen überlebenden Hunde (von 14 nur 3) durch lange Zeit (84, 77 und 121 Tage) beobachtet worden sind. Er hebt hervor, dass der Grund für Veränderungen in den oberen Harnwegen und Nieren hauptsächlich in einer Stenosirung im Bereich der Anastomosenöffnung zu suchen sei. Dieses Ereigniss tritt besonders bei Implantation ins Colon ascendens und descendens ein. Er schlägt die sacrale Methode zur Vornahme der Operation vor. In einer früheren Arbeit[12]) gab er schon dieser Operation den Vorzug, um dadurch die Gefahren einer transperitonealen Ausführung zu vermeiden. Das Colon ascendens macht er durch einen Lumbarschnitt zugänglich, indem er die Darmwand noch vor der Eröffnung einnäht.

Chaput[13]) exstirpirte 1894 bei einer 45jährigen Frau die Harnblase partiell wegen Tuberculose der Schleimhaut, nähte den linken Ureter in die Flexura sigmoidea ein, nach 3 Monaten nach Totalexstirpation der Blase auch den rechten in das Coecum, worauf alsbald Tod durch Anurie erfolgte.

Derselbe Autor[14]) suchte 1892 auf transperitonealem Wege eine nach Uterusexstirpation zurückgebliebene Ureterenfistel durch Im-

plantation zu heilen. Der Erfolg war ein durchaus befriedigender, die Nahtanlegung allerdings durch den Umstand erleichtert, dass der Ureter secundär bedeutend erweitert war.

Rein[15]) berichtet 1894 über einen Fall, bei dem er die Implantation wegen Ektopia vesicae vorgenommen hat; die Naht wurde in 2 Etagen ausgeführt. Der momentane Erfolg war günstig, doch fehlen Angaben über den weiteren Verlauf.

Mauclaire[16]) führte 1895 bei Thieren und an Kinderleichen eine combinirte Operation aus, indem er das Rectum, um eine ascendirende Entzündung vom Darminhalt zu vermeiden, von der Flexur abtrennte und das obere Ende desselben blind vernähte. Implantation mittels sero-seröser Nähte. Das freie Ende der Flexur näht er bei Thieren in die Haut der Inguinalgegend ein, bei Kindern in die Haut des Perineums. Gleichzeitig empfiehlt er zur Implantation die Anwendung eines Tubus, über den die Vernähung stattfinden soll. Er hält den transperitonealen Weg für empfehlenswerther als die sacrale Methode.

Von derselben Idee liessen sich Poggi und Tizzoni[17]) bei ihren Thierversuchen leiten. Sie stellten dadurch eine künstliche Blase her, dass sie in eine aus der Continuität des Darmes ausgeschaltete Dünndarmschlinge die Ureteren einnähten.

c) Implantation der Ureteren sammt einem Stück der Blasenschleimhaut.

Diese Operation wurde bei Ektopie der Blase zuerst von Maydl, bei Tuberculose der Blase von Trendelenburg ausgeführt.

Maydl[18]) erprobte im Jahre 1894 seine Methode in zwei Fällen am Menschen. Dieselbe wird im Allgemeinen in folgender Weise ausgeführt: Excision der Blasenschleimhaut aus der Bauchwand, Eröffnung der Bauchhöhle; das Trigonum Lieutaudii wird mit den beiden Ureterenmündungen in Form einer Ellipse ausgeschnitten und das die Ureteren einhüllende Bindegewebe mit den zugehörigen Gefässen nach Möglichkeit geschont; in einen Längsschnitt, der das Lumen der Flexura sigmoidea eröffnet, wird das Blasenstück in zwei Etagen festgenäht.

Die zwei von Maydl operirten Fälle heilten ohne Complication, die Harnentleerung erfolgte in 4—8 stündigen Pausen ausnahmslos per rectum, und zwar in dem einen Falle gewöhnlich ohne Beimengung von Fäcalmassen, in dem anderen Falle war der Nachmittags entleerte Harn mit Fäcalien vermischt, obgleich Vormittags gewöhnlich eine Stuhlentleerung erfolgte. Seitdem ist diese Operation mit ebenso günstigem Erfolge auch von anderen wiederholt worden.

Im Jahre 1896 publicirte Maydl[24]) neuerdings drei Fälle, bei denen er wegen Ektopie seine Methode in Anwendung gebracht hat. Einer derselben, ein 7jähriger Knabe, starb wahrscheinlich an den Folgen der langen Narkose, bei den zwei anderen war der Erfolg ebenso günstig wie bei den vorhergehenden von ihm und anderen Operirten. Die Kraft des Sphincters erwies sich so weit zureichend, dass der Harn 4—8 Stunden zurückgehalten werden konnte. Er schliesst der Publication Bemerkungen aus der Literatur über die ernährenden Gefässgebiete des losgelösten Lappens an und kommt zu dem Resultat, dass die Ernährung des Blasentheiles und der Ureteren garantirt sei durch die in der bindegewebigen Hülle der Ureteren verlaufenden Gefässe; eine Nekrose mit secundärer Nahtlösung sei demnach nicht zu befürchten. Maydl verfügt somit bereits über 4 Fälle mit günstigem Resultat, über das Schicksal der beiden erst operirten Patienten berichtet Maydl in seiner neueren Publication leider nichts.

Trombetta[19]) operirte an einem 10jährigen Knaben, der an Ektopia vesicae litt. Er hielt sich streng an die von Maydl gegebenen Vorschriften. Der Erfolg war ein eclatanter. Der Knabe entleerte den Harn per rectum, bei Tage 2—3 mal, bei Nacht 3—4 mal.

Der von Resegotti[20]) publicirte Fall verlief, abgesehen von einigen Fieberanfällen im Anfang und geringen Schmerzen in der Nierengegend, ebenso günstig. Die letzte Nachricht stammt 3 Monate post operationem; der Harn wurde 6—8 mal in 24 Stunden entleert.

Die längste Beobachtungszeit nach der Operation betrifft den von Krińsky[21]) operirten Fall. Nach 15 Monaten war das Befinden des Patienten im Allgemeinen sehr gut, nur die Continenz hatte sich als nicht so absolut erwiesen, als man im Anfang hoffte.

Ueber einen von Mikulicz operirten Fall berichtet in neuester Zeit Tietze[38]). Bei einem an Blasenspalt leidenden 28jährigen Mann wurde das Trigonum in einen Querschlitz des Rectums eingenäht; nach 4 Monaten war Pat. an Pyelonephritis gestorben; auch die Continenz war eine so mangelhafte, dass Pat. eine Zeit lang im Wasserbett behandelt wurde und auch später noch einen Recipienten tragen musste.

Wölfler[22]) operirte ein 9jähriges Mädchen ebenfalls wegen Blasenektopie. Der Zustand der Patientin war sechs Wochen nach der Operation absolut zufriedenstellend, der Harn konnte bis zu sechs Stunden gehalten werden.

Ewald[23]) hielt sich bei seinem Falle im Allgemeinen an die von Maydl aufgestellten Principien, jedoch mit der Abweichung, dass

er wegen der grossen Enge der Flexur (es handelte sich um einen 5jährigen Knaben) die Längsincision in der Flexur quer verzog und auch den Blasenlappen quer einnähte. Der Wundverlauf war reactionslos. Der Harn konnte 6—8 Stunden gehalten werden, die Nachtruhe war ungestört.

Im Jahre 1895 berichtete Trendelenburg[25]) auf dem Chirurgen-Congress über einen Fall, an dem er wegen Tuberculose der rechten Niere dieses Organ exstirpirte und wegen ausgedehnter Blasentuberculose die ganze Blase bis auf ein Stück resecirte, in das der linke Ureter mündete; dieser Theil wurde in die Flexur implantirt, so zwar, dass das frei in der Flexur flottirende Blasenstück den Ureter am Zurückgleiten verhinderte. Das functionelle Resultat der Operation war ein durchaus günstiges; der Allgemeinzustand der Patientin verschlimmerte sich jedoch infolge des Fortschreitens der tuberculösen Erkrankung in anderen Organen.

d) Implantation mittelst Apparaten.

Das Bedürfniss die Ausführung der Ureterenimplantation möglichst zu beschleunigen, sowie auch für Fälle unbedingt anwendbar zu machen, in denen die Erhaltung eines grösseren Blasentheiles zur Einnähung in die Flexur nicht möglich ist, veranlasste Boari[26]) im Jahre 1896 einen Mechanismus zu ersinnen, mittelst dessen nach Art des Murphy'schen Knopfes die Ureteren durch Compression an der Mastdarmwand befestigt werden; eine secundäre Stenosirung wird ebenso wie beim Murphyknopf dadurch unmöglich gemacht, dass ein relativ breiter Randsaum der Anastomosenöffnung mit dem Knopfe nachträglich nekrotisch abgestossen wird. Die Brauchbarkeit dieser Knöpfe erwies Boari durch Experimente an vier Hunden, die durchaus gelungen sind; die Knöpfe wurden nach 8—10 Tagen in den Fäcalmassen gefunden. Zweimal operirte er mit ebenso günstigem Erfolge am Menschen; im ersten Falle wegen Blasentuberculose, im zweiten wegen einer Vesicovaginalfistel mit ausgedehnter Zerstörung des Ureter.

Chalot[27]) benutzte 1896, wie dies schon Mauclaire vorgeschlagen hatte, zur Implantation kupferne Tuben, die er in die Ureteren einband, in die Incisionswunde des Mastdarmes einführte und über diese Ureteren- und Mastdarmwand durch seromusculäre Nähte vereinigte. Er empfiehlt die Operation als Nebenoperation bei Totalexstirpation des Uterus, hat sie selbst auch 2mal ausgeführt; der eine Fall verlief günstig, in dem anderen trat Exitus durch Verblutung aus den Beckengefässen ein.

e) Nachahmung der natürlichen Einmündungsverhältnisse der Ureteren.

Durch diese Art soll ein künstliches Klappenventil geschaffen werden, das so wie an der normalen Ureterenmündung Rückstauung des Harnes verhindert. Solche Verfahren sind von Vignoni[28]) 1895 und Kriński[29]) 1896 angegeben und auch experimentell an Thieren erprobt.

Ersterer schlitzt die Ureteren eine Strecke weit und näht sie in einen V-förmigen Schlitz des Rectums, bedeckt ausserdem die Nahtstellen durch seitlich aufgehobene Falten der Rectalwand, die er durch Lembert'sche Nähte vereinigt.

Letzterer schneidet einen dreieckigen Lappen aus Serosa und Muscularis des obersten Rectumtheiles in der Weise aus, dass der Lappen durch seine längste, dem Darm parallel verlaufende Seite, mit dem Rectum in Verbindung steht; die Schleimhaut wird nur im untersten Winkel geschlitzt und an dieser der schief abgeschnittene Ureter mit seiner Schleimhaut durch vier Nähte fixirt, der Seromuscularis-Lappen wird nun über den Ureter an seine alte Stelle zurückgeschlagen und angenäht; der Ureter wird ausserhalb dieser Tasche noch durch 1—2 Nähte an der Serosa angeheftet. Das Verfahren erwies sich bei zahlreichen Thierversuchen als verlässlich, Niereninfection wurde in keinem Falle beobachtet.

f) Etablirung einer Blasen-Scheiden-Mastdarmfistel mit secundärer Colpokleisis.

Nach diesem Verfahren operirten Rose[30]) im Jahre 1872, Gallet[31]) und Resegotti[32]): aus der vorderen Bauchhaut und den grossen Labien wird eine vordere Blasenwand gebildet, die kleinen Labien werden angefrischt und partiell vernäht; hierauf wird eine künstliche Scheiden-Mastdarmfistel gebildet, das Septum vesico-vaginale longitudinal durchtrennt und schliesslich der letzte noch offene Rest des Introitus verschlossen, so dass sich aller Harn per rectum entleert. In dem Falle von Resegotti erfolgten die Mictionen etwa dreistündlich. Anlässlich einer Enteritis trat Exitus durch doppelseitige Pyonephrose auf.*)

*) In der letzten Zeit sah sich Tuffier[33]) bei einer Blasenexstirpation veranlasst die Ureteren ins Rectum einzupflanzen; er verwendete dazu lange, elastische Katheter, die er in die Ureteren einführte, mit einer Seidennaht befestigte, sie hierauf durch eine Incisionswunde des Mastdarmes per anum nach aussen leitete und daselbst durch Klemmen am Zurückgleiten verhinderte; die Ureteren konnten gerade mit der Rectalwand in Berührung gebracht werden; eine Ver-

Dass sich die einfache oder doppelte Naht als ausreichend erweist, wenn sie sorgfältig angelegt ist, beweisen einzelne Fälle; dass aber die Verfahren von Maydl und Boari vorzuziehen sind, beweist die relativ grosse Anzahl der günstigen Resultate.

Auch bezüglich der Vermeidung der secundären Stenosirung verdienen die letzteren Methoden den Vorzug; dass eine solche bei Maydl gar nicht, bei Boari nur schwer erfolgen kann, ist selbstverständlich; bei der circulären Naht war es immer die Dichte der Nahtreihe, die die Durchgängigkeit gefährdete. Bis zu einem gewissen Grade ist die Methode der kupfernen Tuben von Chalot und Mauclaire zu empfehlen, da durch dieselbe eine gute Adaptirung der Lumina wesentlich erleichtert wird.

Wie wichtig aber der Umstand ist, dass die Anastomosenöffnungen nicht stenosiren, haben schon Novaro, Boari und Andere nachdrücklich hervorgehoben. Es genügt nicht, dass der Harn Abfluss hat, er muss absolut ungehinderten Abfluss haben, damit keine Stauung und Infection durch den gestauten Harn erfolge, in dem für Bacterienwucherung höchst geeignete Bedingungen vorliegen.

Damit kommen wir zu der Frage der ascendirenden Pyelitis. Während viele und vor Allem französische Chirurgen eine aufsteigende Entzündung als nothwendige und völlig unvermeidliche Folge der Einmündung der Ureteren in das Rectum betrachten und deshalb das Verfahren unbedingt verwerfen, haben Novaro, Boari und Andere, gestützt auf theoretische Ueberlegungen sowohl, als insbesondere, auf die günstigen Erfolge von Operationen und Thierexperimenten die Meinung direct ausgesprochen, dass eine Infection nur dann zu fürchten sei, wenn eine auch nur temporäre Stenosirung zu Stagnation des Harnes Veranlassung gebe. Ersterer führt als Beispiel sowohl für die fehlende Gefahr einer Infection, als dafür, dass eine Reizung der Rectalschleimhaut durch den Harn nicht erfolgt, das Vorhandensein einer gemeinsamen Cloake bei anderen Thierklassen, wie den Vögeln an; dabei ist jedoch nicht zu vergessen, dass diese eben einer anderen Thierklasse angehören, zu einem solchen Vergleich demnach nicht herangezogen werden dürfen. Eher spricht für seine Behauptung der Fall von Richardson[34]), ein Knabe, der mit angeborener Cloakenbildung das 17. Lebensjahr erreichte.

Ebenso dürfen die im Jahre 1893 angestellten Versuche von Lewin und Goldschmidt[35]), deren Ergebnisse von Courtade und Guyon[36]) 1894 zum Theile bestätigt wurden, für die Erörterung

wachsung trat nicht ein, es etablirte sich eine Bauchdeckenharnfistel, durch die sich aller Harn in einem vom Kranken getragenen Recipienten ergiesst.

dieser Frage nur mit grosser Reserve verwerthet werden. Es gelang denselben, bei Thieren durch Einspritzen von gefärbten Flüssigkeiten und Milch die Klappenventile der Ureterenmündungen zu überwinden und antiperistaltische Bewegungen der Ureteren hervorzurufen, so dass die Flüssigkeiten bis ins Nierenbecken getrieben wurden. Courtade und Guyon fanden bei verschiedenen Thierspecies auch verschiedenes Verhalten in dieser Richtung, so dass die Versuche bei Hunden gewöhnlich misslangen, während sie bei Kaninchen häufig positive Resultate gaben. Wenn es nun schon nicht unbedingt zugegeben werden darf, dass bei der menschlichen Blase ähnliche Bedingungen zusammentreffen, wie sie für den positiven Ausfall der Experimente erforderlich waren, so dürfte dies noch viel weniger bei Ureteren der Fall sein, die in die Flexur einmünden, da der Innendruck im Darm von dem Secretionsdruck des Harnes in den Ureteren für gewöhnlich übertroffen wird. Trotzdem sind auch in dieser Beziehung die Methoden von Maydl, Vignoni und Kriński als souveräne zu betrachten, da durch sie ein entweder schon bestehender Klappen- und Sphincterapparat benutzt oder ein neuer zum Theile geschaffen wird. Dass jedoch die Gefahr einer ascendirenden Entzündung nicht ganz von der Hand zu weisen ist, beweist der Fall von Mikulicz, bei dem 4 Monate nach der Operation nach Maydl der Tod durch Pyelonephritis eingetreten war.

Die Kraft des Sphincters erwies sich in allen Fällen als völlig ausreichend mit Ausnahme der von Kriński und Mikulicz Operirten; ja die Continenz war in vielen Fällen eine überraschend gute, indem die Patienten häufig nicht viel öfter zu uriniren gezwungen waren, als dies bei gesunden Menschen durchschnittlich der Fall ist. Passavant und Büdinger[37]) machten auf die merkwürdige Configuration der Analgegend bei Ektopie mit Symphysenspalt aufmerksam und erklärten die Abflachung des Cavum ischio-rectale durch die aus dem Symphysenspalt resultirende Flachheit des Beckens. Ob thatsächlich, wie die beiden Autoren meinen, die in diesen Fällen mehr horizontal verlaufenden Fasern des Levator ani die Function des Sphincters in der Weise beeinträchtigen, dass sie durch ihre mehr rechtwinklige Verlaufsrichtung den Sphincter auseinanderziehen, muss wohl dahingestellt bleiben, da ein solcher zu Gunsten des Levator ausfallender Antagonismus bei Frauen, deren Becken ja auch flacher ist als das des Mannes, wohl nicht beobachtet wird.

Dass sich die Rectalschleimhaut dem sie bespülenden Harn gegenüber ganz indifferent verhält, beweisen ebenso die Befunde an Operirten; dieselben klagen niemals über Tenesmus, der doch als erster

eine gefahrvolle Reizung signalisiren würde; Diarrhöen sind nicht häufiger aufgetreten, ja bei einem unserer beiden Patienten haben Diarrhöen und Leibschmerzen, die ihn vorher sehr häufig gequält haben, seit der Operation völlig sistirt.

Doch alle diese Fragen werden sich nach einiger Zeit, wenn eine längere Beobachtungsdauer verstrichen ist, von selbst genauer beantworten. Wenn irgend, so ist in diesen Fällen der Werth einer langen Beobachtung der Patienten nicht hoch genug anzuschlagen; deshalb kann jede solche Mittheilung nur sehr erwünscht sein.

Ich lasse nun die Krankengeschichten der beiden von Herrn Prof. v. Eiselsberg im Jahre 1896 hier operirten Fälle folgen, die in ihren Details einiges Interessante bieten.

Gottlieb K., 31 Jahre alt, aufgenommen am 2. November 1895. Anamnese ergiebt, dass Pat. mit Bauchblasenspalte geboren ist, Beschwerden von Seiten der freiliegenden Blasenschleimhaut hat und wegen der fortwährenden, die Hosen beschmutzenden Harnabsonderung seit einiger Zeit Frauenkleider trägt; bei seiner Aufnahme erscheint Pat. auch in Frauenkleidern. Sexuelles Leben ist bei ihm nie erwacht, Pat. leidet an häufigen Durchfällen.

Status: Pat. ist kräftig gebaut, ziemlich gut genährt, Gesicht blass, Behaarung am ganzen Körper spärlich, Bartwuchs fehlt völlig. Nabel ist nicht vorhanden, Symphyse klafft bis zu 5 Cm. Ueber dem Symphysenspalt liegt die Blasenschleimhaut in ovaler Form (5 zu 6 Cm.) frei zu Tage; dieselbe ist geröthet, gewulstet, zum Theil mit reichlich gelben Belägen bedeckt; der Rand liegt unter dem Niveau der Haut, die Mitte ist buckelig vorgewölbt. Ueber ihr ist die Dicke der Bauchwand dadurch reducirt, dass die Musculi recti in der Mitte des Abdomens auseinanderweichen und divergirend zu den Schambeinen verlaufen; die Haut ist in diesem Bezirk atrophisch, wölbt sich bei Hustenstössen vor.

Der linke Ureter mündet auf einer vorspringenden Schleimhautfalte, auf Druck in der Nierengegend entleert sich klarer Harn tropfenweise oder im Strahl; die rechte Uretermündung ist von einer überhängenden Schleimhautfalte verdeckt. Der Penis ist etwa 4 Cm. lang und bildet eine nach oben offene, flache Rinne, die von verdickter, blasser Schleimhaut überkleidet ist; sie geht ohne Grenze in die Blasenschleimhaut über. An der oberen Fläche der Peniswurzel befinden sich medial mehrere kleine und seitlich zwei grössere scharfrandige Oeffnungen, die Mündungen der Prostatadrüsenschläuche und der Vasa deferentia; bei Druck auf die Prostata entleert sich aus den Löchern klares Secret, das keine Spermatozoen enthält. Prostata klein. Scrotum wenig entwickelt, mit deutlicher Rhaphe, Hoden haselnuss- und taubeneigross, am äusseren Leistenring sehr druckempfindlich. Haut der Unterbauchgegend, der Innenseite der Oberschenkel und des Scrotums mit nässendem Ekzem bedeckt. Sphincter ani ist kräftig.

Das Ekzem heilt unter Bäderbehandlung rasch ab, die Blasenschleimhaut ist nach 3 Monaten gereinigt und weniger entzündet.

Pat. wird durch Purgantien und möglichste Wasserentziehung zur Operation vorbereitet.

21. Februar 1896 Operation. Trendelenburg'sche Lage. Narkose mit Billroth'scher Mischung. Umschneidung des oberen Drittels der Blasenschleimhaut, darauf senkrecht ein die Peritonealhöhle eröffnender, etwa 5 Cm. langer Schnitt; die Blasenschleimhaut wird mit steriler Gaze bedeckt. Die Flexura sygmoidea wird links von der Mittellinie sofort sichtbar, sie liegt der hinteren Blasenwand unmittelbar an. Während die übrigen Darmtheile durch sterile feuchte Compressen nach Möglichkeit vom Operationsfeld abgeschlossen werden, werden in die Ureteren Sonden eingeführt und die hintere Peritonealbekleidung der Blase thürflügelförmig abgelöst; die Blasenschleimhaut wird mit den Ureterenmündungen in einer Ausdehnung von 3 zu 1½ Cm. excidirt, die Ureteren mit dem sie einhüllenden Bindegewebe auspräparirt; nach genügender Mobilisirung wird das Stück Blasenschleimhaut über vorn nach oben um 180° gedreht; die Flexur wird durch Ausstreichen entleert und temporär mit Dochten abgebunden; die Darmwand wird durch eine Längsincision eröffnet, die elliptische Blasenschleimhaut um 90° gedreht, so dass der rechte Ureter oben, der linke unten liegt; fortlaufende Naht zwischen Blasen- und Darmschleimhaut, Knopfnähte zwischen Seromuscularis; die vorher thürflügelförmig von der Blase abpräparirten Schleimhautlappen werden durch Knopfnähte über die Nahtstelle fixirt, darüber Jodoformgazetampon; die Reste der Blasenschleimhaut werden excidirt, die durch den Laparatomieschnitt freigelegten Ränder der Recti werden nach Möglichkeit einander genähert und die Bauchwunde in drei Etagen vernäht, die übrige Wunde wird tamponirt. In das Rectum wird ein weiches Drainrohr eingeführt und in ein Uringlas geleitet.

Puls nach der Operation etwas beschleunigt, qualitativ unverändert. Ausser Chloroformerbrechen in den nächsten Tagen keinerlei bedrohliche Erscheinungen. Bei flüssiger Diät und reducirter Flüssigkeitszufuhr steigt die 24stündig per rectum entleerte Harnmenge von 700 Ccm. am ersten Tage bis zu 2000 Ccm. und darüber. Wundsecret sehr spärlich. Nach der Entfernung des Drainrohres aus dem Rectum besteht 4 Tage Incontinenz. Am 12. Tage nach Herausziehen des letzten Jodoformgazestreifens spärliche Harnsecretion aus der Wunde, die jedoch nach 6 Tagen wieder völlig geschwunden ist. Die weitere Wundheilung erfolgt ohne jede Complication. Die Harnmenge schwankt zwischen 1500 und 2500 Ccm., der Harn kann bis an 7 Stunden gehalten werden, Stuhlgang erfolgt gewöhnlich 1 mal täglich in normaler Consistenz, in der Zwischenzeit ist der Harn fast völlig klar. Am 20. Mai 1896 wird Pat. entlassen.

Bei seiner Vorstellung nach einem Monat ist der Zustand im Ganzen unverändert, die Continenz ist sogar fast noch besser! Bei Tage 2—3 malige Mictionen, Nachts gewöhnlich ungestörte Ruhe.

Am 25. October stellt sich Pat. abermals vor; die erste Zeit nach der ersten Vorstellung war sein Zustand durchaus befriedigend. Bei anstrengender Arbeit zur Erntezeit traten wiederholt Schmerzen in beiden Bauchseiten auf, die jedoch spontan wieder verschwanden;

dafür trat in der Folge Bettnässen in geringem Grade auf; tagsüber blieb das Verhalten unverändert.

Pat. hat sich sehr erholt, an Stelle der blassen Gesichtsfarbe ist eine gesunde Bräunung getreten. Bei Digitaluntersuchung erweist sich der Sphincter als sehr kräftig, die Ampulle ist stark erweitert.

Der Harn reagirt amphoter, enthält kein Eiweiss, keine Cylinder, zahlreiche Tripelphosphatkrystalle und unverdaute Speisetheilchen.

Plötzlich tritt eines Tages (Pat. wurde häufig und längere Zeit in der Nierengegend palpirt) Fieber und Schmerzhaftigkeit in der linken Nierengegend auf; diese Erscheinungen gehen rasch zurück; bald treten sie jedoch wieder auf, es wechseln schmerz- und fieberfreie Tage mit solchen, an denen keine Beschwerden bestehen, Nachts tritt hin und wieder Bettnässen auf. Nach etwa 14 Tagen ist das Befinden des Pat. wieder zur Norm zurückgekehrt, die Continenz auch während der Nacht vollständig.

Im April 1897 wird Pat. abermals aufgenommen; er erzählt, dass er bis zu Weihnachten mit seinem Zustande in jeder Richtung zufrieden war. Um diese Zeit glitt er aus und fiel rücklings zur Erde. Seitdem findet Pat. nach tiefem Schlafe sein Bett oft benässt; Schmerzen waren bis auf einen Tag der vorigen Woche niemals aufgetreten, Abgang von Flatus, die Pat. jedoch ganz gut unterdrücken kann, ist stets von geringer Harnentleerung begleitet. Um Weihnachten bemerkte er anlässlich einer ausgelassenen Unterhaltung mit Mädchen eine hochgradige sexuelle Erregung mit Erection des Penis und Ejaculation von Sperma — das erste Mal in seinem Leben. Aehnliche Erregungszustände kehren häufig wieder. Pat. ist durch diese Entdeckung sehr beglückt und fühlt sich überhaupt seit der Operation wie „ein anderer Mensch."

Der objective Befund ergiebt einen gut functionirenden Sphincter, keine Druckschmerzhaftigkeit in der Nierengegend. Die vor der Operation sehr druckempfindlichen Hoden bieten diese Erscheinung nicht mehr und scheinen an Volumen etwas zugenommen zu haben. Die früher so häufigen Durchfälle sind seit der Operation völlig geschwunden. Die Harnentleerungen erfolgen bei Tage 2—3 mal, die Nachtruhe ist nur selten gestört; im tiefen Schlafe wird das Bett manchmal benässt. Einmal des Tages erfolgt eine ausgiebige Entleerung von geformten Stuhlmassen, sonst ist der Harn ziemlich klar.

Im Allgemeinen ist der Zustand des Pat. demnach höchst zufriedenstellend. Die zeitweise auftretenden Schmerzen in der Nierengegend müssen jedoch trotz alledem als alarmirende Erscheinungen betrachtet werden. Auffallend ist das Auftreten derselben zur Zeit starker

körperlicher Anstrengung; offenbar verursacht das temporäre Ansteigen des intraabdominellen Druckes eine vorübergehende Stagnation des Harnes mit consecutiven Reizungserscheinungen des Nierenbeckens; eine ähnliche Rolle mögen die fortgesetzten palpatorischen Stösse bei seinem dritten Aufenthalte in der Klinik gespielt haben. Dass der Urin auf die Mastdarmschleimhaut gewiss nicht als Reiz einwirkt, beweist der Umstand, dass die früher so häufigen Durchfälle seit der Operation vollkommen ausbleiben.

Der zweite Fall betrifft einen 8jährigen Jungen, Michel D., aufgenommen 11. Juni 1896.

Anamnese: Er ist mit Bauchblasenspalte geboren, ähnliche Missbildungen sind in seiner Familie nicht vorgekommen. Der constant ablaufende Urin, sowie die freiliegende Blasenschleimhaut bildeten für ihn eine stete Quelle der grössten Beschwerden. Im Februar 1893 wurde der Versuch gemacht, die freiliegende Schleimhaut durch einen Hautlappen nach dem Verfahren von Thiersch zu decken, jedoch mit nur theilweisem Erfolg.

Status praesens: Kräftig gebauter Junge ohne nachweisbare Erkrankung der inneren Organe.

Die Blasenschleimhaut liegt in Thalergrösse frei und ist buckelig vorgewölbt, Ureterenmündungen sichtbar, auf Druck in der Nierengegend strömt Harn aus. Der obere Theil ist durch einen Hautlappen gedeckt, links davon ist die Stelle, aus der der Hautlappen genommen ist, durch eine lineare Narbe kenntlich. Die Symphyse klafft auf $2\frac{1}{2}$ Querfinger. Der nach oben aufgebogene, etwa 2 Cm. lange Penis bildet eine flache Rinne, die in die Blasenschleimhaut mündet. Das Scrotum ist klein, die Hoden liegen am äusseren Leistenringe.

Bei Impression der vorgewölbten Blasenschleimhaut entsteht eine etwa 4 Cm. tiefe Höhle. Ausgebreitetes Ekzem an den Oberschenkeln und an der Bauchhaut. Es wird am 30. Juni die Ureterenimplantation in Aussicht genommen; da sich jedoch bei Beckenhochlagerung in tiefer Narkose die Blase spontan reponirt und eine relativ geräumige Höhle bildet, wird der Versuch einer plastischen Operation, analog der von Höftmann beschriebenen, gemacht.

Unterminirung der Blasenwand und Mobilisirung der Ränder, die durch Catgutnähte vereinigt werden, die Urethralschleimhaut wird bis zur Pars prostatica völlig abgetrennt und über einen dünnen Nélaton-Katheter röhrenförmig vernäht, schliesslich wird auch der Blasenhals seitlich abgetrennt und vernäht. Darüber Naht der angefrischten Bauchdecken und der Haut des Penis.

Anfänglich war der Verlauf ein günstiger, nach 14 Tagen waren jedoch sämmtliche Nähte aufgegangen, so dass der Zustand sich von dem vor der Operation durch nichts unterschied. Die anfänglich stark belegten Wundflächen reinigen sich unter Anwendung einer dünnen Salzsäurelösung. Innerlich Acid. phosphor.

Das Allgemeinbefinden ist nicht gestört. Täglich 2—3 Bäder.

Drei Tage vor der Operation Ricinusöl, flüssige Diät.

30. Juli. Implantation der Ureteren. Narkose mit Billroth'scher Mischung. Trendelenburg'sche Lage. Querschnitt parallel dem oberen Rande der freien Blasenschleimhaut mit Eröffnung des Peritoneums, auf diesen senkrecht ein Längsschnitt in der Medianlinie vom oberen Blasenrand bis zur Mitte des Abdomens, so dass durch diesen Kreuzschnitt vier Lappen gebildet wurden. Der weitere Gang der Operation ist ganz gleich dem des ersten Falles. Die losgelöste Blasenschleimhaut wird jedoch in querer Richtung in die Flexur eingenäht, auch diesmal wird die Nahtstelle mit Peritoneallappen überdeckt, die von der hinteren Blasenwand losgelöst sind. Partielle Bauchdeckennaht, Jodoformgazetamponade, Druckverband. Einführung eines weichen Drainrohres in den Mastdarm.

Auffallend war die grosse Empfindlichkeit der Blasenschleimhaut; sobald dieselbe etwas energischer berührt wurde, reagirte der tief narkotisirte Pat. mit einem langgezogenen, schluchzenden Inspirium.

Chloroformerbrechen in den ersten Stunden, Abends 6 Uhr entleert sich der erste, mit Fäcalien vermischte Urin.

Die ersten 4 Tage völlig befriedigender Verlauf, Pat. erhält Wein, Wasser und Thee.

3. August. Erbrechen ohne nachweisbare Veranlassung, leichte Tympanie, bisher kein Stuhlgang.

4. August. Entfernung des Drainrohres. Abermaliges Erbrechen, aus einigen Stichkanälen lassen sich Eitertröpfchen ausdrücken, Wundsecret geruchlos.

5. August. Erbrechen hält an, Urin kann kurze Zeit zurückgehalten werden. Temperatur Abends 39°. Die Entleerungen haben sehr üblen Geruch. Naphtalin intern. zu 0,25. Hierauf Temperaturabfall. Urinmenge schwankt zwischen 500 und 800 Ccm.

7. August. Entfernung der Nähte, Bauchwunde geheilt, Tampons werden gekürzt.

9. August. Abendliche Temperatursteigerung hält an, Entfernung sämmtlicher Tampons.

10. August. Erbrechen hat seit einigen Tagen aufgehört, Wundsecret vermehrt, deutliche Beimengung von Harn und Koth. Pat. klagt über Schmerzen in der Unterbauchgegend. Puls fortwährend unverändert. Aussehen schlecht, Zunge feucht, wenig belegt.

14. August. Temperatur in den vorhergehenden Tagen Abends erhöht bis zu 39,8°. Durch die Wunde geht eine Ascaride ab.

17. August. Temperatur steigt bis 40°. Harn und Kothsecretion durch die Wunde nicht bedeutender. Per rectum entleerte Harnmenge schwankt zwischen 400 und 900 Ccm. Stuhl angehalten, Pulpa Tamarind. Pat. ist sehr heruntergekommen.

18. und 19. August. Temperatur normal. Harnsecretion durch die Bauchwunde unverändert.

19.—24. August. Hohes, unregelmässiges Fieber bis zu 40°. Keine localen Erscheinungen.

25. August. Erweiterung der Wunde, man gelangt in eine allseitig abgeschlossene, mit Granulationen bekleidete Höhle, in deren Tiefe eine Fistelöffnung zu sehen ist; aus dieser kann man durch Druck aufs Ab-

domen mit Koth gemischten Harn entleeren, nicht aber mit einer Sonde ins Rectum vordringen. Tamponade der Höhle, Temperatur steigt erst Abends bis 38°. Urinmenge der letzten 24 Stunden 40 Ccm.

Allmähliche Entfieberung. Harnmenge per rectum steigt bis zu 1000 Ccm. am 1. September.

4. September. Harn und Kothsecretion aus der Wunde vermindert, tägliches Bad.

12. September. Bauchdeckenfistel fast geschlossen. Harnmenge: 1500—2200 Ccm. Aussehen etwas gebessert, Gewichtszunahme.

22. September. Völlige Continenz, 2stündige Harnentleerung.

29. September. Wundsecret nicht fäculent, wenig urinös.

4. October. Im Secret der Fistel spärliche, unverdaute Muskelfasern, Pflanzenzellen. Harnentleerung per rectum erfolgt 6 mal täglich. Nachts bleibt Pat. gewöhnlich trocken. In diesem Zustande wird Pat. nach völliger Ausheilung der Fistel wesentlich erholt am 28. November entlassen.

Im April 1897 wird Patient zur Beobachtung in die Klinik aufgenommen. In der Zwischenzeit war das Befinden ein vollkommen gutes, Schmerzen in der Nierengegend waren niemals aufgetreten; wohl aber beschmutzte das ziemlich verwahrloste Kind Nachts gewöhnlich das Bett.

Bei objectiver Untersuchung keine Druckschmerzhaftigkeit in der Nierengegend, Sphincter kräftig, Ampulle ziemlich eng.

Harn und Fäcalien werden gewöhnlich vermischt abgelassen, nur sehr selten ist die sonst braune Flüssigkeit etwas heller mit darin suspendirten kleineren und grösseren Kothbröckeln; die Gesammtmasse der Entleerungen beträgt 2000—2500 Ccm. auf 5—6 mal in 24 Stunden vertheilt. Auf energische Ermahnung und öfteres Geweckwerden in der Nacht erwacht Patient gewöhnlich um Mitternacht zur Entleerung seines Rectums.

Auch in diesem Falle kann das Resultat der Operation als ein durchaus günstiges betrachtet werden, wenn auch der Heilverlauf ein sehr stürmischer war und eine Zeit lang zu den schwersten Besorgnissen Anlass gab. Jedenfalls ist aus beiden Fällen ersichtlich, dass die transperitoneale Methode keine besonderen Gefahren hat, da in beiden eine Insufficienz der Nähte eingetreten war, ohne dass schwerere peritonitische Reizungen aufgetreten sind. Wie auch bei der Darmnaht als Sicherungsmittel der Nahtstelle Aufnähen von Netz empfohlen und durchgeführt wird, so scheint es sich als ganz zweckmässig zu erweisen, die von der hinteren Blasenwand abpräparirten Peritonealappen auf die Einpflanzungsstelle zu oculiren. Ein von der ursprünglichen Methode abweichendes Verfahren der Implantation wurde im zweiten Falle dadurch eingeschlagen, dass der Blasenlappen in querer Richtung in die Flexur eingenäht wurde.

Dass durch Insufficienz der Naht auftretende Harnfisteln bezüglich der Aussicht auf Heilung nicht ungünstig sind, beweist neben diesen 2 Fällen ein in letzter Zeit von Herrn Prof. v. Eiselsberg

operirter Fall. Bei einer an ausgedehntem Rectumcarcinom erkrankten Frau wurde eine Amputatio recti vorgenommen, der linke Ureter zeigte sich in das den Tumor umgebende Schwielengewebe mit einbezogen, beim Versuch der Isolierung musste der Ureter durchschnitten werden; das weitausgedehnte Rohr wurde wieder exact vernäht, so dass die circuläre Nahtreihe senkrecht auf der Axe des Ureters lag; in den ersten Tagen strömten grosse Harnmengen aus der Wunde, so dass Pat. stets nass war; binnen kurzem nahm die Secretion rasch ab und war nach 20 Tagen völlig versiegt.

Summiren wir schliesslich die bisher nach den verschiedensten Methoden ausgeführten Einflanzungen der Ureteren in den Mastdarm, so ergiebt dies die immerhin grosse Zahl von 25 solchen Operationen, wobei die nach der letztangeführten Methode der künstlichen Recto-vesico-vaginalfistel mit Kolpokleisis operirten Fälle nicht mitgezählt sind. Von diesen 25 Fällen verliefen sieben letal.

Auf die oben angegebenen Gruppen vertheilen sich die Operationen folgendermaassen:

a) Laterale Apposition, 2 Fälle, beide gestorben: einmal durch Pyelonephritis und circumscripte Peritonitis, das andere Mal durch acute Pyonephrose.

b) Axiale Apposition, 4 Fälle, davon zwei gestorben: einer an Bronchopneumonie und circumscripter Peritonitis mit Nahtlösung, der zweite an Anurie; zwei geheilt.

c) Implantation mit einem Stück der Blasenschleimhaut. 14 Fälle, 2 Todesfälle: einer infolge der langen Narkose, der zweite durch Pyelonephritis nach 4 Monaten.

d) Implantation mit Apparaten. 4 Fälle, 1 Todesfall durch Verblutung. Schliesslich ist noch der Fall von Tuffier anzuführen, welcher negatives Resultat insofern ergab, als sich eine Bauchdeckenharnfistel etablirte.

Es zeigt sich demnach, dass mit der Vervollkommung der Technik der Mortalitätsprocentsatz rapide abnimmt. Während man im Anfang an einem Gelingen der Operation fast verzweifelte, liegt nun eine Serie von 14 nach der Maydl'schen Methode operirten Fällen vor, von denen nur zwei letal endigten. Die Beobachtungsdauer erstreckt sich bis auf 15 Monate (Krińsky).

Literaturverzeichniss.

1) Simon, The Lancet. 1852. II.
2) Steiner, Archiv f. klin. Chir. XV.
3) Smits, St. Barthol. Hosp. Reports. XV.
4) Gluck u. Zeller, Archiv f. klin. Chir. XXVI.
5) Novaro, Centralbl. f. Chir. 1888. Ref.
6) Ceci, Riforma med. 1887.
7) Reed, Annal. d. malad. d. org. gén.-urin. 1891.
8) Tuffier, Ebenda. 1888.
9) Küster, Congr. d. deutschen Ges. f. Chir. 1891.
10) Thomson, Zeitschr. f. Gyn. u. Geburtshülfe. 1893.
11) Giordano, La clinica chirurg. 1894.
12) Derselbe, Rev. de Chir. 1892.
13) Chaput, Arch. gén. d. méd. 1894. Virchow's Jahresber. 1894. Ref.
14) Derselbe, Rev. de Chir. 1892.
15) Rein, Ebenda. 1894.
16) Mauclaire, Ebenda 1895.
17) Poggi u. Tizzoni, Memor. dell' Accad delle Scienze di Bologna. III.
18) Maydl, Wien. med. Wochenschr. 1894.
19) Trombetta, Centralbl. f. Chir. 1896. Ref.
20) Resegotti, Ebenda.
21) Kriński, Wien. klin. Wochenschr. 1896.
22) Wölfler, Ebenda.
23) Ewald, Ebenda. 1897.
24) Maydl, Wien. med. Wochenschr. 1896.
25) Trendelenburg. Deutsche Gesellsch. f. Chir. 1895.
26) Boari, Ann. d. malad. d. org. gén. urin. 1896
27) Chalot, Indépend. méd. 1896. Centralbl. f. chir. 1897. Ref.
28) Vignoni, Centralbl. f. Chir. 1896. Ref. Gazz. med. di Torino. 1895.
29) Kriński, Ebenda.
30) Rose, Therapeut. Monatshefte. 1887. Deutsche Zeitschr. f. Chirurgie. Bd. IX. 1877.
31) Gallet, Ann. d. malad. de org. gén. urin. 1896.
32) Resegotti, Centralbl. f. Chir. 1896. Ref.
33) Tuffier, Ann. d. malad. d. org. gén. urin. 1897
34) Richardson, Philosophical transact. VII.
35) Lewin u. Goldschmidt, Berliner klin. Wochenschr. 1893. Virchow's Arch. CXXXVII.
36) Courtade et Guyon, Ann d. malad. d. org. gén. urin. 1894.
37) Büdinger, Arch. f. klin. Chir. Bd. LXVIII.
38) Tietze, Beiträge z. klin. Chir. 1897.

IX.

Aus Prof. Gussenbauer's chirurgischer Klinik in Wien.

Enchondrom der Halswirbelsäule.

Von

Dr. Oskar Föderl,

Assistenten obiger Klinik.

(Mit 3 Abbildungen im Text.)

Im Folgenden soll ein local-diagnostisch und pathologisch-anatomisch interessanter Fall von Tumor der Halswirbelsäule in Kürze mitgetheilt werden.

Am 15. December 1896 kam die 35jährige Kleinhäuslersfrau E. H. (Pr.-Nr. 381 ex 1896) wegen grosser Athemnoth an der Klinik zur Aufnahme. Sie stammte aus gesunder Familie und hatte selbst keine ernstere Erkrankung überstanden. Sie gebar 6mal. Ihre Kinder leben und sind gesund. An Hautausschlägen oder Halsbeschwerden will die Patientin nie gelitten haben. Angeblich vor 3 Jahren bemerkte sie an der rechten Seite der Luftröhre eine kleine Geschwulst, mit deren Entwicklung allmählich eine Verbreiterung des Halses, sowie eine Vorwärtsdrängung des Kehlkopfes, resp. der Trachea einhergegangen sein soll. Gleichzeitig stellten sich Athembeklemmungen ein, die mitunter selbst bei mässiger Arbeit bedeutend waren. Seit Kurzem ist die Patientin auch ausser Stande gewesen, feste Speisen zu schlingen. Neun Tage vor ihrer Aufnahme acquirirte die Frau einen Bronchialkatarrh und leidet seither an heftiger, bis zu Erstickungsanfällen gesteigerter Athemnoth. Ein rascheres Wachsthum der Geschwulst in den letzten Monaten will sie nicht bemerkt haben.

Die Untersuchung der inneren Organe der gracil gebauten, cyanotischen Frau ergab ausser Emphysem und Bronchialkatarrh nichts Abnormes. Der Hals erschien in seinem antero-posterioren Durchmesser mässig vergrössert, von rechts nach links etwas verbreitert. Der mit der Trachea nach rechts vorn verdrängte Larynx war nach links gedreht, so dass die rechte Cartilago thyreoidea mehr in eine frontale Richtung zu stehen kam. Rechts von der Schilddrüse, deren Isthmus stark entwickelt war, fand sich ein anscheinend hühnereigrosser Tumor. Er fühlte sich weich, elastisch, auf seiner Kuppe fluctuirend an. In der Tiefe der Fossa supraclavicularis sin. fand sich eine undeutlich begrenzte, derbe Geschwulst. Der rechtsseitige Tumor zeigte keine Mitbewegung mit dem Schlingacte und

erschien überhaupt auf seiner Unterlage unverschieblich; über seiner grössten Convexität war die Carotis dextra deutlich tastbar, während die linksseitige normal gelagert schien.

Auffallend war die Incongruenz zwischen der relativ geringen Vergrösserung des Halsumfanges und den hochgradigen Athembeschwerden, sowie der Cyanose. Bei den vorliegenden, localen Verhältnissen blieb für die Diagnose nur ein eng begrenzter Kreis von Möglichkeiten. Dass es sich nicht um einen endolaryngealen Process mit Infection der regionären Drüsen handelte, ergab sich aus der laryngoskopischen Untersuchung, bei der normale Verhältnisse des Kehlkopfes constatirt wurden. Eine Struma retrosternalis musste schon wegen des Umstandes ausgeschlossen werden, dass die Trachea bereits oberhalb des Jugulums von rechts hinten nach links vorn comprimirt und vorgedrängt war. Es konnten daher die Athembeschwerden nur auf eine Compressionsstenose infolge eines retrotrachealen Neugebildes zurückzuführen sein, da ja mit Rücksicht auf die Verhältnisse der Nachbarorgane an eine Luftröhrenverengerung durch einen Tumor der Schilddrüse selbst nicht zu denken war.

Die nähere Localisation der Geschwulst, ob sie retrotracheal aus einem Gewebe zwischen der Luftröhre und dem Oesophagus oder primär von diesem selbst oder prävertebral ausgehe, stiess auf grosse Schwierigkeiten. Einerseits zeigte die Wirbelsäule keine Difformität und war in ihren Bewegungen allseitig frei. Es fehlten auch Symptome von Seite des Rückenmarkes, resp. der Nerven. Andererseits war zwar der Schlingact gestört, hingegen der Oesophagus für Bougie Nr. 12 ziemlich leicht, für Nr. 20 zwar schwer, aber immerhin noch passirbar. Gleichzeitig wurde durch das Abweichen der Sonde constatirt, dass die Speiseröhre nach rechts verlagert sei. Da schon die Sondirung heftige Erstickungsanfälle auslöste, musste auf eine endoösophagoskopische Inspection Verzicht geleistet werden.

Als Wahrscheinlichkeitsdiagnose ergab sich daher ein Tumor (wahrscheinlich Struma) retrotrachealis. Mit Rücksicht auf die als Drüse gedeutete Geschwulst in der Fossa supraclavicularis sin. bestand der Verdacht auf ein Neoplasma metastasirenden Charakters.

Trotz Behandlung des Bronchialkatarrhes persistirten die Stenosenerscheinungen und steigerten sich besonders Nachts zu asphyctischen Anfällen, so dass am 18. December Abends nach einer mit Collaps verbundenen Attaque die tiefe Tracheotomie (unter Schleich'scher Anästhesie) ausgeführt werden musste. Soweit man sich von der Wunde aus durch die Palpation orientiren konnte, schien die Diagnose eines retrotrachealen Tumors gesichert.

Erst nach Einführung einer langen Salzer'schen Cantile nahmen die Athembeschwerden der Patientin ab, und sie fühlte sich wohl bis zum 20. December Nachmittags, zu welcher Zeit, trotz freier Luftzufuhr ein neuerlicher Anfall von Athemnoth mit Collaps eintrat, welchem die Frau erlag.

Die Obduction (Dr. Störk) ergab neben Bronchitis, Lungenemphysem und parenchymatöser Degeneration des Herzens einen prävertebralen Tumor.

Das anatomische Präparat, welches ich der Liebenswürdigkeit des Herrn Prof. Weichselbaum verdanke, zeigt eine vom oberen Rande des 5. Halswirbels bis zur Mitte des 4. Brustwirbels reichende, bläulichweisse, von Bindegewebe überkleidete Geschwulst von 12 Cm. Länge, 9 Cm. Breite und 4½ Cm. Höhe. (Fig. 1.)

Fig. 1.

Eine schräg von links nach rechts ziehende Furche trennte die Geschwulst in einen oberen, median gelegenen und einen tiefer liegenden, mehr links sitzenden, je ganseigrossen Antheil. Letzterer überragt seitlich die Vorderfläche der Wirbelsäule und trägt unten einen spitz zulaufenden, etwa taubeneigrossen, über der Mitte des 3. und 4. Brustwirbels befindlichen Fortsatz. In der erwähnten Furche ver-

läuft die Carotis sinistra mit dem mehr nach aussen verlagerten Nervus vagus, während die Carotis dextra über die grösste Convexität des oberen Geschwulstantheiles zieht. (Fig. 2.)

Fig. 2.

Fig. 3.

Die von rechts hinten nach links vorn comprimirte Trachea ist wie der Larynx nach rechts verschoben und in einer entsprechenden Impression der oberen Tumormasse eingelagert. Die Tracheotomiewunde liegt etwa 3 Cm. über dem unteren Pole des oberen Tumors. Von hier an verläuft die Luftröhre an der rechten Seite des unteren Geschwulstantheiles.

Noch mehr nach rechts dislocirt ist die Speiseröhre, so dass sie als plattgedrückter Schlauch fast zur Hälfte unter der Luftröhre, rechts von dieser, vorliegt.

Die Subclavia sin. ist an der unteren Fläche in einer Furche eingebettet, die Vertebralis sin. erscheint von der Geschwulst umgriffen.

Die Beschaffenheit des Tumors ist nicht einheitlich. Der links

gelagerte Antheil ist derb und namentlich an seinen Polen knorpelhart, während die obere Partie der Neubildung entsprechend den verflüssigten Theilen weich, elastisch, selbst fluctuirend ist und nur stellenweise, speciell in der Tiefe, grössere Consistenz besitzt.

Ein durch die Mitte des Tumors und der Wirbelsäule gelegter Schnitt zeigt, dass die vordere Kapsel sich nach rückwärts fortsetzt und auch die Wirbelkörper überkleidet — bis auf den 7. Halswirbel, mit dessen Bandscheiben sie in Verbindung zu treten scheint. (Fig. 3.) Die benachbarten Wirbel weisen zwar eine leichte Impression auf, ihr Periost ist aber überall erhalten. Der Wirbelkanal ist gleichweit, normal.

Der Körper der Vertebra prominens bildet die Basis des Enchondroms. Der Tumor wächst aus dem Wirbelkörper hervor, und seine unmittelbar hier angelagerten centralen Partien sind verknöchert. Dieses Verhalten musste schon nach einer photographischen Aufnahme des Präparates mittelst Röntgenstrahlen angenommen werden, da sich entsprechend dem Körper des 7. Halswirbels im Bilde eine Partie präsentirte, die dunkel contourirt war und mit dem erwähnten Wirbelkörper in Continuität zu sein schien. Zwischen der Spongiosa dieses Wirbelkörpers und der ossificirten Geschwulstpartie ist keine Grenze erkennbar. Man sieht auch auf dem Querschnitte des Tumors zahlreiche, durch bindegewebige Septa gebildete Hohlräume, die mit erweichten und griesligen Massen erfüllt sind und mit Partien von homogenem Aussehen abwechseln.

Bei der mikroskopischen Untersuchung findet sich oberflächlich ein ziemlich dickes Stratum parallel gelagerten Bindegewebes mit eingestreuten elastischen Fasern und herdweise auftretender kleinzelliger Infiltration. Bindegewebige, z. Th. reich vascularisirte Septa ziehen in die Tiefe.

Die Geschwulst besteht aus hyalinem Knorpel mit den für das Chondrom typischen, regressiven Metamorphosen (Auffaserung der Grundsubstanz, Kalkablagerung, schleimige Degeneration). Stellenweise ist durch die Auffaserung der Grundsubstanz eine alveoläre Gruppirung der Zellen gegeben. Diese selbst wechseln in den Präparaten aus verschiedenen Partien bezüglich ihrer Zahl und Grösse. Letztere weicht aber nicht wesentlich von der Norm ab. Hingegen variirt die Ausbildung der Kapsel weit über die normalen Grenzen.

So häufig Knorpelgeschwülste im Bereiche des Halses vorkommen, so selten ist ihre Localisation an der Wirbelsäule selbst. Sieht man von den Enchondromen des Kreuzbeines und jenen der Rippen ab, welche auf die Wirbelsäule übergreifen und durch die Intervertebral-

löcher in den Wirbelkanal eindringen, so sind Wirbelenchondrome Raritäten. Dies documentirt sich auch in der umfangreichen Zusammenstellung Weber's, der unter 237 Enchondromen der Knochen nur einen Fall anführt, bei dem die Wirbelsäule, und zwar ihr Lendentheil, den Ausgangspunkt der Erkrankung bildete. Selbst dann, wenn die Enchondrome multipel, fast an allen Knochen auftreten, pflegt die Wirbelsäule frei zu sein.

Hingegen kommen Exostosen häufiger vor, und Weber konnte unter 252 einschlägigen Fällen 6 den Hals-, 2 den Rücken-, 4 den Lendenwirbeln und 7 dem Kreuzbein angehörigen zusammenstellen.

Bezüglich der für die Entstehung heranzuziehenden Ursachen liessen sich in unserem Falle auf Grund der Anamnese und des anatomischen Substrates ätiologische Momente nicht erheben. Es fanden sich bei der Trägerin der Geschwulst keine Anhaltspunkte für überstandene Rhachitis oder Lues. Bei der Annahme eines traumatischen Ursprunges der Enchondrome würde sich die Seltenheit dieser Neoplasmen an der Wirbelsäule leicht erklären, doch kann füglich dieser Entstehungsmodus bei der so sehr geschützten Lage der Vorderfläche der Wirbelsäule ausser Betracht bleiben. Was die örtliche Ursache für die excessive Wucherung des Knorpels hier abgegeben hat, muss auch dahingestellt bleiben.

Mit Rücksicht auf die versteckte Lage kann der Beginn der Erkrankung auf viele Jahre zurückverlegt werden, wenn dies auch mit der Angabe der Frau, dass erst seit 3 Jahren Beschwerden, namentlich Kurzathmigkeit, aufgetreten seien, in Widerspruch zu stehen scheint. Es wird uns aber dies durch die Erfahrung erklärlich, dass relativ hochgradige Luftröhrenverengerungen geringe Beschwerden machen können, wenn sie sich langsam entwickelten. Die Verschlimmerung des Zustandes der Patientin in der letzten Zeit vor der Spitalaufnahme war durch den Bronchialkatarrh bedingt.

In der mir zugänglich gewesenen Literatur konnte ich keinen analogen Fall finden, bei welchem die Halswirbelsäule den Ausgangspunkt eines derartigen Enchondroms gebildet hätte.

X.

Beiträge zur Resection der tuberculösen Gelenke.

Von

Dr. Oscar Wolff,

Assistenzarzt an der chirurgischen Abtheilung des Kölner Bürgerhospitals (Geheimrath Professor Bardenheuer).

(Mit 1 Abbildung.)

Bei der operativen Behandlung tuberculöser Gelenkerkrankungen sind für den Chirurgen zwei Umstände vor allen maassgebend; es muss Ausheilung ohne Fistel erreicht und andererseits eine möglichst gute Function der operirten Extremität angestrebt werden. Die Erfüllung beider Forderungen wird durch zwei Dinge wesentlich beeinflusst, durch die Methode der Operation und durch die Art der Nachbehandlung. Die Bardenheuer'sche Methode, welche bei den verschiedenen tuberculösen Gelenken seit mehreren Jahren geübt wird, sowie die Nachbehandlung weichen in manchen Punkten von dem sonst üblichen Verfahren ab. Eine Zusammenstellung der Resectionen, welche im Kölner Bürgerhospital ungefähr von Anfang 1895 bis Mitte 1896 ausgeführt wurden, der Vergleich der Resultate mit den früheren, mittels anderer Methoden erzielten, liess die Bardenheuer'sche Methode in mancher Hinsicht vortheilhafter erscheinen, so dass wir eine Mittheilung derselben für angebracht halten.

Ob man bei gleichzeitigem Bestehen von Tuberculose in den Lungen, Nieren oder sonstigen Organen die Resection eines grösseren, tuberculös erkrankten Gelenkes ausführen soll, darüber sind die Ansichten bis jetzt nicht übereinstimmend. Die Verhältnisse des einzelnen Falles müssen hier entscheiden. Im Allgemeinen bildet eine anderweitig bestehende Tuberculose — natürlich darf sie nicht zu weit vorgeschritten sein — keine Gegenindication zu operiren. Der Fall, dass durch gleichzeitige Lungentuberculose der etwaige Eintritt eines Collapses nach der Operation begünstigt oder bedingt wäre, ist gewiss denkbar, indessen von uns bisher nicht beobachtet worden. Jedem Chirurgen sind wohl Fälle bekannt, wo nach glücklich ausgeführter Resection z. B. am Hüftgelenk nach wenigen Tagen bei gutem Wund-

verlauf plötzlicher Exitus eintritt. Die Ursache ist vorläufig dunkel, erst die Section bringt die Lösung des Räthsels: man öffnet den Schädel und findet das Bild der frischen miliaren Tuberculose. Es wäre gesucht, wollte man für sie in irgend etwas Anderem die Erklärung finden, als in der kurz vorher stattgehabten Operation. Tuberculöse Infectionsstoffe können durch dieselbe in den Kreislauf gerathen und sich in bisher gesunden Geweben localisiren. Solche unglücklich verlaufende Fälle werden nicht selten dann beobachtet, wenn die Gelenktuberculose kein isolirtes Leiden war, sondern auch in anderen Organen die gleiche Erkrankung schon vor der Operation bestand. Die Erklärung liegt wohl darin, dass die Bacillen oder die Producte ihres Stoffwechsels in die bei der Operation klaffenden Oeffnungen der Gefässe gelangen, von dort z. B. in die Lungen verschleppt werden und hier, ähnlich der Wirkung des Tuberculins, den schon bestehenden Process anfachen und zur Propagation bringen. Aber diese letalen Fälle sind zu selten, um besonders in die Wagschale zu fallen. Zuweilen wird ja die Operation von keinem Erfolg begleitet sein, der Lungen- oder Nierenprocess nimmt unbekümmert seinen Fortgang, häufig wird aber das Umgekehrte der Fall sein. Die theoretische Betrachtung, dass durch Elimination eines fiebererregenden, kräfteverzehrenden Herdes aus dem Organismus der ganze Körper und damit die sonstwo bestehende Tuberculose günstig beeinflusst wird, findet sich in der Praxis reichlich bestätigt. Der Auswurf des Phthisikers nimmt ab, der quälende Husten wird seltener, das Allgemeinbefinden hebt sich. Speciell in mehreren Fällen von tuberculöser Coxitis, die unter starker Cylindrurie und Albuminurie verliefen, wurde bald nach der Resectio coxae der Harn klar und kehrte zur Norm zurück. Hartnäckige Durchfälle, die allen diätetischen und medicamentösen Maassnahmen getrotzt hatten und mit der lange bestehenden tuberculösen Erkrankung zweifellos in Zusammenhang standen, sistirten bald nach der gleichen Operation und blieben — es sind seitdem vier Jahre vergangen — geheilt.

In frischen Fällen von Gelenktuberculose, die ins Krankenhaus kommen, wird zunächst die conservative Behandlung eingeleitet. Es würde zu weit führen, auf all die Methoden einzugehen, welche hier in Frage kommen können; im Allgemeinen giebt die Ruhigstellung des erkrankten Gelenkes im Gypsverband, Punction und Jodoforminjection bei bestehendem Erguss befriedigende, bei Kindern sogar oft gute Resultate. Wir bevorzugen bei Coxitis die Extensionsbehandlung, Längszug nach unten, Querzug nach aussen zur Entlastung der Pfanne, eventuell Gegenzug am Becken nach oben. Letz-

terer lässt sich in den meisten Fällen dadurch zweckmässig vermeiden, dass das Fussende des Bettes hochgestellt wird.

Findet nach längerer Zeit keine Besserung statt, tritt im Gegentheil eine Verschlimmerung ein, welche sich durch stärkere Anschwellung, Abscessbildung, Fieber, Verfall der Kräfte u. s. w., äussert, so wird nicht mehr gezögert, den operativen Weg zu betreten.

Kommen andererseits, was durchaus die Regel ist, Fälle zur Behandlung, in denen schon eine stärkere Destruction des Gelenkes mit Abscess- oder Fistelbildung besteht, so wird unverzüglich zur Operation geschritten, indem hier von der conservativen Behandlung keine Heilung mehr zu erhoffen ist, andererseits die starke Verstellung befürchtet werden muss.

Die Tuberculose nimmt klinisch keine feste Stellung ein, insofern man schwanken kann, sie mehr auf Seite der gutartigen oder der bösartigen Neubildungen unterzubringen. Wenn man die schweren, irreparabeln Destructionen sieht, die sie in den einzelnen Gelenken macht, die leider nicht so seltenen Recidive in Fällen, wo man sicher meint, bei der Operation radical gewesen zu sein, die grosse Schädigung des Allgemeinzustandes, dann hat man als Chirurge meiner Ansicht nach die Berechtigung, sie als maligne Neubildung aufzufassen und als solche zu behandeln.

Wie wir beim Carcinom, beim Sarkom den Schnitt von vornherein im Gesunden anlegen müssen, wenn wir Aussicht auf kürzere oder längere Heilung haben wollen, so pflegen wir auch entsprechend bei der Tuberculose vorzugehen, wir behandeln sie wie einen bösartigen Tumor, wenn wir ihr operativ nähertreten.

Bei der Resection der Gelenke wegen Tuberculose kommt es in erster Linie auf die gründliche Ausschälung alles Tuberculösen an. Wir nehmen keine Rücksicht auf die Synovialis, die Gelenkkapsel, die Gelenkfortsätze, die Ansatzpunkte der Muskeln; wir nehmen keine Rücksicht auf die Muskeln selbst, auf das Periost, noch auf die Grösse des Knochendefectes. Alles, was krank ist oder auch nur verdächtig erscheint, muss wie bei einer bösartigen Neubildung entfernt werden, soll ein gutes Resultat zu Stande kommen. Nur bei einem derartigen, ich möchte sagen fast schonungslosen Verfahren, nur dann, wenn allerwärts die Schnittfläche ins Gesunde fällt, darf man auf eine primäre Ausheilung ohne Fistel und auf eine dauernde Heilung ohne Recidiv rechnen. Auf die Verwirklichung dieser beiden Punkte muss man in allererster Linie bedacht sein, dann erst kommt die spätere Function in Betracht. Zur Bekräftigung führe ich an, dass die Resultate Bardenheuer's bei der Ellbogenresection bezüglich der

Ausheilung am schlechtesten zu der Zeit waren, wo er nach Vogt's Vorgang die knöchernen Ansätze für die Muskeln schonte. Sie besserten sich mit dem Augenblick wieder, als er Vogt's Verfahren verliess und die gründliche Resection alles Kranken, auch der verdächtig erscheinenden Gelenkfortsätze über die Rücksicht auf später eventuell eintretende Functionsstörungen setzte.

Um aber so ganz im Gesunden operiren zu können, ist es nöthig, das erkrankte Gelenk mit allen seinen Recessus und Taschen dem Auge und damit dem Messer zugänglich zu machen. Die besten Resultate gab von jeher die Resection des Kniegelenkes. Der Querschnitt ermöglicht es, das Gelenk weit aufzuklappen, die knöchernen Gelenkenden nach aussen zu leiten und aufs Ausgiebigste bis ins Gesunde abzutragen, die Ausbuchtung der Gelenkkapsel, die Bursa extensorum mit ihren tuberculösen Affectionen entgehen der Exstirpation wegen genügender Uebersicht nicht. Ueberraschend günstig sind die Resultate am Fussgelenk geworden. Seitdem Bardenheuer hier seinen Querschnitt typisch zur Anwendung bringt, gehört es zur Seltenheit, wenn hier nach der Resection eine Fistel zurückbleibt; ungünstiger waren seine Resultate bezüglich der Ausheilung, wenn er sich seitlicher Längsschnitte bediente. Wir sind im letzten Jahre wiederholt genöthigt gewesen, nach dieser Methode resecirte Fälle von Fusscaries nachzuoperiren. Gerade beim Fussgelenk sind die Resultate so günstig, weil man hier auch nach einer anderen Richtung hin nicht beengt ist, ich meine, durch die Furcht vor späteren Wachsthumsstörungen. Nehmen wir hierauf zu sehr Rücksicht, treten uns die Epiphysenlinien bei der Operation Halt gebietend in den Weg, und folgen wir diesem Halt, ehe das Messer die Grenzen des Erkrankten überschritten und gesundes Gebiet erreicht hat, so verschlechtern sich die Resultate. Dementsprechend lässt sich ein Unterschied bei den im kindlichen Alter, der Wachsthumsperiode und den im Alter jenseits der Wachsthumsperiode gemachten Resectionen, z. B. beim Kniegelenk finden. Die totalen Resectionen im Alter — wir haben wiederholt jenseits der sechziger Jahre operirt — heilen durchweg aus, während die etwas ängstlicher, conservativer resecirten Fälle des kindlichen Alters hin und wieder mit Fisteln ausheilen und später wieder stärker erkranken. Damit stimmen ferner überein die Erfolge der Arthrectomie.

Anders beim Fuss. Hier finden sich gleich günstige Resultate beim Kind, wie beim Erwachsenen. Mit der unteren Epiphysenlinie der Tibia kommt man bei der Resection gar nicht oder nur selten in Berührung; denn die Caries befällt weit weniger den unteren

Theil des Unterschenkels, als die einzelnen Gelenke und Knochen des Fusses. Aber selbst bei den ausgedehntesten Resectionen am Fuss treten später nur ganz unbedeutende Functionsstörungen auf; in ganz wunderbarer Weise schafft hier die Natur einen Ausgleich für die starke, durch die Operation gesetzte Verkürzung und Difformität; wenige Monate nach der Operation hat sich das Aussehen des operirten Fusses der ursprünglichen Form wieder so genähert, dass man an der Ausdehnung des gesetzten Knochendefectes zweifeln könnte, hätte man sich bei der Operation nicht selbst durch Augenschein davon überzeugt. Wir haben ganz ausserordentlich vorgeschrittene Fälle von Fusscaries operirt und Heilung erzielt durch die Resection, so dass wir uns hier nur höchst ungern zur Amputation entschliessen würden, und in diesen ausgedehntesten Fällen ist der Gang später ein sicherer und guter geworden, weit besser, als er mit der besten Prothese nach Ablatio cruris denkbar wäre. Die Grösse des Defectes im knöchernen Fussgerüst ist von wenig Belang. Sitzt die Erkrankung im vorderen Abschnitt der Fusswurzel, so werden alle Knochen zwischen dem Chopart'schen Gelenk inclusive und den Basen der Metatarsen inclusive resecirt. Fast stets tritt Heilung ein ohne Fistel. Wenn hier einmal eine Fistel entsteht, so ist meist im hinteren Abschnitt der Fusswurzel, im Talus oder Calcaneus, ein tuberculöser Herd übersehen worden, wie jedesmal die nachgeschickte totale Resection der Fusswurzel beweist; jetzt tritt völlige Ausheilung ein. Bardenheuer geht bei diesen Operationen im einzelnen Fall natürlich nach Lage der Verhältnisse vor; es wird nicht schematisch entweder die vordere Fusswurzel — Naviculare, Cuboides, Cuneiformia —, oder die hintere Fusswurzel — Talus und Calcaneus — oder der ganze Tarsus resecirt, sondern je nach der Ausbreitung der Tuberculose. Ist der Talus krank, der Calcaneus gesund, so wird ersterer entfernt, letzterer an seine Stelle in die angefrischte Malleolengabel implantirt, ähnlich wie das aus der Bruns'schen Klinik in der „Resectio tibio-calcanea" beschrieben ist; eventuell werden das Naviculare oder Cuboides oder die Cuneiformia, je nachdem sie gesund sind, ganz oder zum Theil erhalten; die hier möglichen Modificationen sind naturgemäss zahlreich. Am interessantesten gestaltete sich die Operation in einem Falle, wo der ganze Tarsus bis auf einen hinteren Rest des Talus resecirt wurde, ebenso sämmtliche Metatarsalknochen, so dass die angefrischten Basalphalangen der Zehen an den Talusrest herangeschoben und dort angenagelt wurden. Das Resultat ist erstaunlich bezüglich der Gebrauchsfähigkeit und der Fussform; ich werde später hierauf zurückkommen.

Die ungünstigsten Resultate bezüglich einer Ausheilung ohne Fistel giebt unter den Resectionen tuberculöser Gelenke die des Hüftgelenkes. Das Gelenk liegt sehr tief unter einer dicken Muskelschicht verborgen, der Ueberblick ist nicht so gut, wie bei anderen Gelenken, zumal hier das centrale Gelenkende, die Pfanne, nicht nach aussen evertirt werden kann. Hier ist die Erkenntniss der cariösen Herde und ihrer Ausdehnung besonders schwierig. Dass oft der hinten oben von der Pfanne liegende Theil des Os ilei cariös erkrankt ist, ist bekannt. Das Auffinden dieser Herde ist manchmal nicht leicht, weil sie, scheinbar unabhängig vom Pfannenprocess, isolirt und central im Knochen sitzen können. Wir fanden wiederholt derartige Herde im horizontalen Schambeinaste und im absteigenden Sitzbeinaste versteckt. Eine fistulöse Ausheilung nach Resectio coxae gehörte früher zur Regel. Bardenheuer's Resultate haben sich gebessert, seitdem er den in $^2/_3$ aller Fälle miterkrankten centralen Theil des Gelenkes, die Hüftpfanne, mit fortnahm, so dass unsere Ausheilungen ohne Fistel jetzt über 50 Proc. der Operirten ausmachen. Auch an diesem Gelenk wurde, zunächst an der Leiche, der Querschnitt versucht und derselbe dann in 8 Fällen angewandt, nachdem wir uns von der relativ guten und nach unserer Ansicht besseren Einsicht ins Gelenk, als sie der Längsschnitt gewährt, überzeugt hatten. Die Operation ist anfänglich bei den ersten Operationen etwas blutiger, wie die beim Längsschnitt, aber das dem Messer, resp. Meissel zugängig gemachte Operationsgebiet viel grösser; in dreien unserer Fälle bestand gleichzeitig eine ausgedehnte Caries im Becken, so dass ausser dem ganzen Hüftgelenk die knöcherne Beckenpartie mitresecirt wurde, welche nach hinten von der Pfanne liegt und oben von der Spina post. inferior, unten vom Tuber ischii, hinten vom Foramen ischiadicum majus begrenzt wird. Ob der Längsschnitt ausgereicht haben würde, die Erkrankung in einer solchen Ausdehnung zu erkennen, ist fraglich; sicher ist, dass er zur Beseitigung derselben nicht genügt hätte. Hoffentlich wird durch Anwendung des Querschnittes noch eine Verbesserung der bisherigen Resultate auch bei der Hüftresection erreicht. Der Querschnitt beginnt 2—3 Cm. oberhalb des Tuber ischii, läuft über den Trochanter major, biegt nach unten etwas um und endigt an der Aussenseite des Nervus cruralis, 2—3 Cm. unterhalb der Spina ant. sup. in der Nähe der Eminentia pectinea. Die pelveofemoralen Muskeln werden in der Richtung des Hautschnittes durchtrennt, ebenfalls quer. Nach Beendigung der Resection werden die Weichtheile durch Etagennähte vereinigt, um eine Primärheilung zu erzielen. Auf diese ist nach unseren Erfahrungen gerade beim Hüft-

gelenk das grösste Gewicht zu legen; denn diejenigen Fälle, in denen nicht primär vernäht, sondern die Wundhöhle ausgestopft wird, scheinen vorzugsweise zu längerer Eiterung und Fistelbildung zu führen.

Im Gegensatz zu dem tiefliegenden Hüftgelenk hat das Ellbogengelenk eine oberflächliche Lage; es ist vom einfachen dorsalen Längsschnitt noch besser von zwei seitlichen Schnitten aus auch deshalb ziemlich gut zu übersehen, weil seine Gelenkenden sich aus den Schnittwunden evertiren lassen. Wenn die Resectionsresultate des jugendlichen Alters trotzdem nicht so ganz gute sind, so liegt das an der Rücksichtnahme auf die nahe am Gelenk liegenden Epiphysenlinien, welche für das Wachsthum des Armes von ganz besonderer Wichtigkeit sind. Andererseits hält bei Erwachsenen die Furcht, es könnte ein Schlottergelenk entstehen, von der Resection ausgedehnter Knochenpartien etwas ab. Zweifelsohne kann ein grosser Knochendefect das Zustandekommen des Schlottergelenkes begünstigen, besonders dann, wenn die Befestigung der Resectionsflächen aneinander keine ganz leichte ist, was beim Ellbogen ja zutrifft. Dahingegen kann vielleicht ebensowohl ein Schlottergelenk entstehen, wenn bei der Operation aus Schonung oder aus Versehen tuberculöse Herde zurückbleiben. Durch den fortdauernden Reiz, der in der frischen Wundhöhle von den Bewegungen der Resectionsenden ausgelöst wird, wird der zurückgelassene Herd sich entzünden, wuchern; das Recidiv ist da, definitive Festigkeit aber ausgeblieben. Wie mir scheint, kommt auf exacte Coaptirung der Resectionsflächen mit möglichst grossem Knochencontact bei der Ellbogenresection viel an. Das Verfahren, welches Bardenheuer angegeben und Kramer auf dem Chirurgencongress 1894 vorgetragen hat, entspricht beiden Anforderungen; es gipfelt in der Implantirung und Vernagelung der auf der vorderen Fläche positiv keilförmig angefrischten Ulna in den gespaltenen oder unten negativ keilförmig ausgemeisselten Humerus. Die Festigkeit wird durch einen Nagel, welcher senkrecht auf die hintere Fläche der Ulna aufgesetzt und durch dieselbe getrieben wird, erzielt. Bei ausgedehnter keilförmiger Resection setzt sich der Spalt bis über die untere Epiphysenlinie des Humerus hinauf fort. Es wirft sich die Frage auf, ob hierdurch eine Schädigung im Wachsthum des Armes bedingt wird, oder nicht. Das scheint verschieden zu sein: In dem von Rincheval auf dem Chirurgencongress 1894 vorgestellten Falle hatte sich keine Wachsthumstörung bemerkbar gemacht; es handelte sich um eine hochgradige Valgusstellung des Fusses bei angeborenem Defect der Fibula. Zur Beseitigung der Deformität wurde der untere Theil der Tibia bis über die Epiphysenlinie hinauf

median gespalten, der Fuss redressirt und der Talus in die Gabel der Tibia implantirt. Das Resultat ist ein vorzügliches geblieben, sowohl in Bezug auf Stellung, wie auf Function und Wachsthum. Versuche an Thieren schienen die Annahme, das die Verletzung der Epiphysenlinie indifferent sei, zu bestätigen. Wir selbst beobachteten später einen Fall, wo anderthalb Jahre nach der Operation eine beträchtliche Verkürzung nachweisbar war; hier fehlte die untere Hälfte des wegen Caries resecirten Radius; die Hand stand in starker radialer Adduction, zu deren Beseitigung war die Ulna in ihrem unteren Drittel gespalten, der Carpus der redressirten Hand in den Spalt implantirt worden.

Den Querschnitt haben wir auch beim Ellbogengelenk wiederholt angewendet; er verläuft dorsalwärts über der Gelenkspalte zwischen Humerus und Antibrachium. Der Einblick ins Gelenk ist vorzüglich, dementsprechend sind die Resultate in den allerdings wenigen so operirten Fällen gute.

Am Handgelenk haben wir den Querschnitt dreimal gemacht, zweimal zur totalen Resection des Carpus, einmal wurde die centrale Handwurzelreihe resecirt, die periphere erhalten. In zwei Fällen trat fistellose Ausheilung ein, der dritte entging bald nach der Operation unserer Beobachtung, da die betreffende Patientin wegen acuter Psychose transferirt werden musste. Es wird ein 3—4 Cm. langer Schnitt am ulnaren Rande des Gelenkes angelegt und auf diesen über das Köpfchen der Ulna weg bis zum ulnaren Rande der Extensoren des Daumens ein Querschnitt gesetzt. Die durchtrennten Sehnen werden nach Beendigung der Resection primär vernäht. In dem Falle von partieller Resection hat sich eine sehr gute, normale Bewegungsfähigkeit der Finger hergestellt, in dem anderen total resecirten besteht vorläufig beträchtliche Steifheit, die wir durch Massage zu bessern, resp. zu heben hoffen. Die Möglichkeit geringer Flexion und Extension in den Interphalangealgelenken besteht und beweist, dass die Sehnennähte gehalten haben; die Steifheit ist auf die lange Ruhigstellung zurückzuführen. Im Handgelenk selbst erstrebten und erreichten wir beide Male Ankylose; ein bewegliches Gelenk anzustreben, dürfte gewagt sein, weil die Hand gern volarwärts wandert, und dann ein luxirtes, schlottriges Gelenk entsteht. Nach vollendeter Sehnennaht wird die Mittelhand, d. h. Metacarpus II—V in die keilförmig ausgemeisselte Gabel des Vorderarmes implantirt; der Metacarpus I wird auf die angefrischte Aussenseite des Radius gesetzt, die Mittelhandknochen werden durch Nägel an Radius und Ulna geeignet befestigt.

Die gründliche Uebersicht des Operationsfeldes, die Gewissheit, nichts Krankes zurückgelassen zu haben, liefert zugleich eine gute Garantie für das Zustandekommen der Primärheilung, die man natürlich stets anstreben wird; möglichst antiseptisches oder aseptisches Verfahren ist Grundbedingung. Es giebt aber Fälle, in denen sich bei der üblichen Methode zu reseciren während der Resection selbst eine Infection kaum vermeiden lässt. Es sind das die Fälle, in denen das Gelenk angefüllt ist mit putridem, kokkenhaltigem Eiter, in denen Fisteln mit schmutziger Secretion bestehen. Wird hier die Gelenkkapsel eröffnet, so ergiesst sich der infectiöse Gelenkinhalt über die frische Wundfläche, eine Heilung per priman ist mindestens zweifelhaft, wenn auch nachträglich die Wundfläche mit einer antiseptischen Lösung abgespült oder mit Gaze abgetupft wird. Um das zu vermeiden, hat Bardenheuer extracapsulär operirt, d. h. das zu resecirende Gelenk in toto entfernt ohne vorherige Eröffnung der Kapsel, und zwar als ersten Fall ein cariöses, schmutzig secernirendes, tumorartig geschwollenes Kniegelenk. Zunächst wird die vordere und hintere Kapselwand von dem vorderen Querschnitte, eventuell von einem oder zwei vorderen viereckigen Lappenschnitten aus freigelegt und von der Musculatur abgelöst. Hierbei hält man sich besonders an der hinteren Seite dicht an der Kapsel, bis man auf den freien Knochen gelangt. Das Periost des Femur wird oberhalb des oberen Kapselansatzes an der hinteren Seite mit einem Elevatorium losgelöst, wobei die Beschaffenheit des Knochens, die Dicke, Porosität, der Blutreichthum desselben, die Ablösbarkeit des Periostes von der Betheiligung des Knochens an dem tuberculösen Process das Zeugniss ablegt. Der Knochen wird schräg durchsägt, so dass vorn mehr fortgenommen ist als hinten. Mit scharfem Haken wird das periphere Resectionsstück des Oberschenkels kräftig nach vorn und unten gezogen, die hintere Kapselwand theils scharf, theils stumpf von den Weichtheilen — Gefässen und Nerven — der Kniekehle freigemacht. Dies ist der schwierigste Theil der Operation. Das Periost der Tibia wird dicht unter dem unteren Kapselansatz losgelöst, die Tibia durchsägt und das so ausgelöste Kniegelenk in toto heraus gehoben. Bardenheuer hat das Verfahren der extra capsulären Resection bis jetzt ausser am Kniegelenk noch am Hüft-, Ellbogen- und Schultergelenk in geeigneten Fällen zur Anwendung gebracht. Ich sage in geeigneten Fällen, denn die Methode ohne Auswahl als Typus für Resectionen aufstellen zu wollen, würde nicht angehen. Abgesehen von der grösseren technischen Schwierigkeit, die besonders beim Lospräpariren der Kapselwand von den Gefässen

zu Tage tritt, setzt die extracapsuläre Resection von vornherein einen grösseren Knochendefect, indem sie ja, um die Kapsel nicht zu eröffnen, sich ausserhalb der Grenzen der Gelenke, manchmal in der Diaphyse, abspielt. Bei Kindern ist die grösste Aufmerksamkeit auf die Schonung der Epiphysenlinien zu legen. Es gelingt aber auch hier, extracapsulär die Knochen zu durchtrennen, ohne die Epiphysen zu verletzen, wenn man die Kapsel in der Richtung nach den Gelenkflächen zu vom Knochen, dem sie anhaftet, abpräparirt. Die extracapsuläre Methode eignet sich für eitrige, fistulöse Gelenke, in denen es sich um einen schweren Destructionsprocess der Knochen selbst handelt. Ueber den Zustand der letzteren vermögen wir uns bei einzelnen Gelenken schon aus dem blossen Aspectus ein Urtheil zu bilden, so am Kniegelenk. Die Zerstörung des Bandapparates gestattet einen Rückschluss auf die Affection am knöchernen Gelenktheil. Ist der Unterschenkel nach hinten subluxirt, finden wir ausgiebige seitliche Verschiebungen des Unterschenkels gegen das Femur möglich so beweist das eine Lockerung oder Zerstörung der Bänder, der Ligamenta cruciata und lateralia, die ihrerseits wieder eine entsprechende Mitbetheiligung der Knochen wahrscheinlich macht. Stärkere Crepitation im Gelenk weist auf Zerstörung des Knorpels hin. Sicheren Aufschluss über das Verhalten der Gelenkflächen erhalten wir durch eine in operatione vorgenommene Punction mit der Punctionsnadel. Will man trotz dieser Anhaltspunkte zunächst doch noch präparatorisch vorgehen, wie Bardenheuer das thut, so wird man dem Verhalten des Periostes in letzter Instanz die Entscheidung überlassen können; findet sich dasselbe in der Nähe des Kapselansatzes gelockert oder gar abgehoben, so wird die extracapsuläre Methode angewandt. Ausser dem Vorzug der Sauberkeit hat die Methode den einleuchtenden Vorzug der Gründlichkeit. Reste der kranken Synovialis der Gelenkbänder können unmöglich zurückbleiben. Besonders am Kniegelenk liegen nicht selten retroarticulär, d. h. hinter der hinteren Kapselwand, in die Weichtheile der Kniekehle eingebettet Drüsen, die schwer durchzufühlen sind und den Chirurgen bei der meist üblichen intracapsulären Resection gewiss manchmal entgehen würden. Diese Drüsen — sie sitzen fast immer an der Vena poplitaea — fanden wir makroskopisch nachweisbar erkrankt durch käsig eitrige, central sitzende Herde; bei extracapsulärem Operiren entgehen sie dem Auge nicht, ein späteres etwaiges Recidiv braucht man von dieser Seite aus nicht zu befürchten.

Je grösser der Defect, den die Resection gesetzt hat, umso grösser die Wundhöhle mit ihren Gefahren der Stagnation der Secrete,

der Zersetzung und Eiterung; möglichste Ausschaltung fördert den Heilverlauf. Wir suchen daher die Höhlen dadurch zu eliminiren, dass wir die Resectionsflächen der Knochen aneinanderbringen oder sie des grösseren Flächencontactes wegen ineinanderschieben, implantiren. Bei der Resectio coxae entsteht nach Entfernung des grossen Femurkopfes und Ausmeisselung der Pfanne die grösste und tiefste Wundhöhle. In die Pfannenhöhle schieben wir den Femurschaft mit seinem Resectionsende in fast rechtwinklig abducirter Stellung hinein, implantiren ihn. Wir erzielen dadurch eine feste, knöcherne Ankylose in der Hüfte bei meist reactionslosem Wundverlauf. Wenn die Consolidirung zwischen Femur und Becken eingetreten ist, adduciren wir allmählich durch Extensionszüge das kranke Bein ans gesunde; das wird durch die Senkung des fixirten Beckens ermöglicht, die ihrerseits wieder durch eine compensatorische Scoliose der Wirbelsäule einen Ausgleich findet. Es resultirt eine scheinbare Verlängerung des operirten Beines; dem Patienten bleibt der hohe Schuh erspart, auf den die im Hüftgelenk Resecirten sonst in der Regel angewiesen sind. Bardenheuer hat derartig operirte Patienten wiederholt auf dem Chirurgencongress vorgestellt. Flexion, Adduction und damit Verkürzung hat sich heute, 5—6 Jahre nach der Operation, nur in wenigen Fällen eingestellt.

Um den implantirten Knochen einen sicheren Halt zu geben, um Bewegungen derselben gegeneinander zu verhindern und den dadurch bedingten Reiz in Fortfall zu bringen, vernageln wir. Das Femurende wird nach der Resectio coxae an den oberen, dem Os ilei angehörenden Wundrand angenagelt oder mit Silberdraht angenäht. Am Fuss bedienen wir uns zweier Nägel, die in seitlicher Richtung durch Tibia und Fibula in der zwischen oder vor diesen liegenden Fussknochen geschlagen werden. Wir nehmen gewöhnliche Stahlnägel, die vernickelt sind, recht lange und lassen die Köpfe derselben aus dem nachher angelegten Gypsverband herausragen; dann können sie nach eingetretener Lockerung — in der Regel nach 5—10 Tagen — extrahirt werden, ohne dass man genöthigt wäre, den ganzen Verband zu entfernen.

I. Die Resection des tuberculösen Schultergelenkes.

Die Tuberculose des Schultergelenkes wird viel seltener Gegenstand chirurgischer Behandlung, als die Tuberculose der anderen grossen Gelenke. Die Caries am Fuss, der Fungus am Knie, die tuberculöse Entzündung des Hüft- oder Ellbogengelenkes wird häufig operirt, seltener die des Schultergelenkes; zunächst aus dem Grunde,

weil die Tuberculose relativ selten die Schulter befällt. Nach einer Zusammenstellung W. König's aus der Göttinger Klinik kamen in einer Zeit von 16 Jahren 60 Fälle von Tuberculose des Schultergelenkes in Behandlung, während in derselben Zeit 900 Kniegelenkstuberculosen behandelt wurden. Demnach käme auf 15 tuberculöse Kniegelenke nur ein tuberculöses Schultergelenk. Indessen dürfte sich das Häufigkeitsverhältniss zu Gunsten der Schulter ändern, wenn man berücksichtigt, dass der Fungus des Knies relativ weit öfter in speciell chirurgische Behandlung kommt, als die Tuberculose des Schultergelenkes. Bekanntlich tritt letztere in zwei verschiedenen Formen auf, einmal hyperplasirend, mit Schwellung der Weichtheile, Hydrops und allen Erscheinungen der Entzündung einhergehend, dann aber atrophirend in Form der von Volkmann so benannten Caries sicca. Die letzte Form ist viel häufiger am Schultergelenk, wie an anderen Gelenken — es erklärt sich das vielleicht durch die extendirende Wirkung des Armgewichtes —, während sie nur zum Theil in die Hände des Chirurgen kommt; zum Theil kommt sie in die Behandlung des internen Arztes. Insofern dürften die chirurgischen Statistiken bezüglich der Häufigkeit der Schultergelenkstuberculose zu niedrige Zahlen liefern.

Die Krankheit befällt mit Vorliebe das jugendliche Alter, die Zeit der Pubertät. Auf das 14.—20. Lebensjahr kommen nach König 26 Proc. aller Erkrankungen. Unter den von uns beobachteten 8 Fällen handelte es sich 3mal um weibliche, 5mal um männliche Personen, das letzte Geschlecht überwiegt demnach bedeutend, wie das auch sonst beobachtet ist. Eine Erklärung dafür wird sich nicht leicht finden, ebensowenig für die Thatsache, dass die Krankheit doppelt so häufig rechterseits, wie linkerseits auftritt. Die gesteigerte Thätigkeit des rechten Armes gegenüber der des linken als Grund anzunehmen, ist wohl nicht angängig, da das Leiden ja hauptsächlich in der Jugend auftritt, wo von einer erheblichen Arbeitsleistung der Arme noch keine Rede sein kann.

Was die ätiologischen Verhältnisse angeht, so lässt sich darüber nicht viel Anderes sagen, als über die Tuberculose anderer Gelenke. Erbliche Belastung wird vielleicht angegeben, ebenso Trauma. Die Combination der Schultergelenkstuberculose mit Phthisis pulmonum, welche nach König in 40 Proc. der Fälle vorhanden ist, fanden wir in unseren Fällen nicht vor. Die Caries trat 7mal isolirt im Schultergelenk auf, einmal handelte es sich um eine ganz disseminirte Tuberculose in anderen Knochen und Gelenken. Bei dem betreffenden Patienten war die Amputatio femori sin. gemacht, eine fast totale

Resection des rechten Tarsus und der Metatarsen; eine Resection des rechten Schlüsselbeines und des Brustbeines, sowie eine Schädeltrepanation wegen Caries wurde später nöthig. Eine specifische Affection der Lungen ist nicht nachweisbar. Es handelt sich hier um Tuberculosis, wie die mikroskopische und bacteriologische Untersuchung ergeben hat. Patient ist geheilt worden.

Pathologisch-anatomisch geht beim Schultergelenk analog den übrigen Gelenken der tuberculöse Process entweder von der Synovialis oder den Gelenkenden aus; den seltenen Fall, wo ein ursprünglich ausserhalb des Gelenkbereiches liegender central-ostaler Herd ins Gelenk perforirte und secundär zur Arthritis tuberculosa führte, können wir wohl ausser Acht lassen. Die synoviale Form der Tuberculose ist am Schultergelenk selten, wir sahen sie nur einmal bei einem 5jährigen Knaben. Ihr Verhältniss zur primär-ostalen Form gestaltet sich nach König wie 25 : 75. Abscesse im Gelenk, die nach anderen Angaben selten sind, sahen wir dagegen in 5 Fällen, also bei der Mehrzahl. Dreimal fand sich bei der Operation der Abscess vollkommen intraarticulär; einmal hatte er das Gelenk auf dem Wege der Bicepssehne durchbrochen, sich bis zum unteren Drittel des Oberarmes gesenkt und eine ausgedehnte Muskeltuberculose verursacht, besonders im Biceps, der fast ganz excidirt werden musste; im 5. Fall war die Kapsel an mehreren Stellen perforirt, fast der ganze erkrankte Deltoides musste excidirt werden.

Bei der häufigen primär ostalen Form kann die Erkrankung vom Kopf von der Fossa glenoidalis scapulae oder von beiden Theilen zusammen ausgehen. In unseren Fällen fanden sich mit einer einzigen Ausnahme bei der Operation beide Gelenkflächen cariös erkrankt. Auf einen Umstand möchte ich besonders aufmerksam machen, auf die Möglichkeit einer gleichzeitig bestehenden Caries im Processus coracoideus oder acromialis scapulae. In der Literatur ist darüber wenig mitgetheilt; v. Langenbeck war in einem Falle von Schulterresection genöthigt, den cariösen Processus coracoideus mit wegzunehmen. Wir fanden unter acht Fällen zweimal den Rabenschnabelfortsatz mit erkrankt; die Erkrankung sass beide Male an der Basis desselben, einmal war der Processus acromialis scapulae arrodirt und wurde resecirt.

Bei der Caries des Schultergelenkes leistet die conservative Behandlung anerkanntermaassen wenig, die chirurgische viel. Die erste muss sich begnügen, wenn sie eine Ausheilung der Krankheit erreicht. Die Bewegungsfähigkeit des Schultergelenkes bleibt meist verloren, es resultirt eine mehr oder weniger vollkommene Ankylose in Adductions-

stellung des Armes. Zudem tritt eine Ausheilung des tuberculösen Processes am Schultergelenk seltener ein. Wenn auch die Schmerzen nach längerer Extensionsbehandlung schwinden, und die Erkrankung geheilt scheint, so ist damit die Sicherheit einer Dauerheilung keineswegs gegeben. Man muss hier, wie bei allen Spontanheilungen tuberculöser Herde, an die Möglichkeit eines Stadiums der Latenz denken, aus dem das Virus jederzeit erwachen und exacerbiren kann. König musste ein Schultergelenk, das seit acht Jahren anscheinend ausgeheilt war, noch reseciren und fand in dem scheinbar ausgeheilt gewesenen Gelenke noch frische tuberculöse Herde.

Abgesehen davon, dass die operative Behandlung der Caries humeri mit Sicherheit eine vollkommene Heilung gewährt — unsere acht Fälle heilten sämmtlich primär ohne Fistel —, ist auch das functionelle Resultat nach der Resection ein viel besseres, es bleibt fast stets mehr oder weniger ausgebildete Beweglichkeit und Gebrauchsfähigkeit des Schultergelenkes zurück.

Bardenheuer sah sich im letzten Jahre achtmal veranlasst, wegen Caries die Resectio humeri vorzunehmen. Alle acht Fälle wurden vom queren Schnitt aus operirt, der gerade am Schultergelenk besonders vortheilhaft ist. Wenn man an der Leiche ein Schultergelenk injicirt — ich nahm dazu mit Malachit gefärbte Gelatinelösung —, so sieht man zunächst, wie sich die normale Einbuchtung zwischen innerem Schulterrande und Processus coracoides aus der Tiefe erhebt, bis sie schliesslich, statt eingesunken, vorspringend erscheint; d. h. also, der quere und tiefe Durchmesser des Schultergelenkes ist grösser geworden, der Längendurchmesser ist derselbe geblieben. Der Vorsprung entsteht dadurch, dass sich die mit dem Gelenk breit communicirende Bursa subscapularis mit der Injectionsmasse angefüllt hat. Ihr Rauminhalt ist bedeutend vergrössert; ebenso bei Vorhandensein von Tuberculose; wir fanden sie bis zu Hühnereigrösse bei der Operation angefüllt mit Eiter und Granulationen. Die Resultate der Injectionsversuche liessen sich somit auf die tuberculöse Veränderung im Schultergelenk übertragen und für die Operation verwerthen. Die Bursa liegt in ziemlicher Tiefe, und wenn sie sich auch beim Ollier'schen Schnitt, der vom Processus coracoides schräg nach aussen und unten verläuft, bei starker Aussenrotation des Humerus ziemlich nach aussen befördern lässt, so gewährt der Querschnitt doch eine weitaus bessere Uebersicht. Eine Verletzung des Nervus axillaris ist ausgeschlossen. Der Schnitt verläuft vom Processus coracoideus senkrecht nach oben über die Schulterhöhe hinüber bis zum hinteren Rande des Acromion, bis da, wo die Spina scapulae

in das Acromion übergeht. Das Ende des Schnittes überragt diesen Punkt nach unten um 1—2 Cm., um einen besseren Zutritt zum Collum scapulae zu gewähren; das Acromion wird quer durchsägt, nach aussen gezogen und so resecirt, dass eine Schale des äusseren Randes, die Ansatzlinien des Deltoideus, stehen bleibt. Der Schnitt hat den Vorzug, dass er einen freien Einblick ins Gelenk giebt, dass er den Musculus deltoides nicht durchtrennt, und dass das die Elevation des Armes später behindernde Acromion wegfallen kann, welches Bardenheuer jetzt immer resecirt. Hat der Schnitt die Kapsel freigelegt, so ist der weitere Gang der Operation verschieden, je nachdem man intra- oder extracapsulär vorgehen will. Im letzten Fall werden unter entsprechenden Aussen- und Innenrotationen des Armes die Muskelansätze von der Kapsel und den Tuberculis losgelöst; das Periost des Humerusschaftes wird dicht unterhalb der Kapselinsertion abgehebelt, der Schaft mit der Säge durchtrennt. Man muss sich dicht an der unteren Kapselgrenze halten, weil hier unmittelbar die Epiphysenlinie verläuft, ferner um die Verletzung des Nervus axillaris zu vermeiden. Zweckmässig überzeugt man sich jetzt vom Verhalten des Processus coracoideus, indem man seine Basis mit dem Finger abtastet; ist sie krank, vom Periost entblöst, oder das Periost vom Collum leicht ablösbar, oder zeigt sich bei der Punction mit der Nadel, dass die Fossa glenoidalis rauh ist, so fällt der Resectionsschnitt durchs Collum scapulae in seiner unteren Partie jenseits medianwärts, ist die Basis gesund, diesseits, lateralwärts desselben. Mit grossem Hohlmeissel wird das Collum von oben nach unten in senkrechter Richtung durchtrennt; das aus seiner Knochencontinuität gelöste Gelenk wird mit scharfem Haken von oben nach unten und aussen gezogen und stumpf oder scharf von den Gefässen der Axilla freigemacht.

Die Schulter büsst durch den Wegfall des Humeruskopfes, sowie durch die mehr oder weniger ausgesprochene Atrophie des Deltoides ein gut Theil ihrer normalen Rundung ein. Der Eindruck wird noch verstärkt durch die auffallende Prominenz des jetzt zwecklosen Processus acromialis scapulae; nimmt man ihn fort, so wird das Aussehen der Schulter viel besser, den normalen Verhältnissen ähnlicher. Bis dahin weicht die Operation von dem sonst üblichen Verfahren ab durch die Anwendung des Querschnittes, der das ganze Gelenk, vor Allem die meist mit erkrankte Bursa subscapularis zugänglich macht, und eventuell durch die extracapsuläre Methode.

Das Hauptgewicht möchte ich jedoch auf die von Bardenheuer angegebene Art der Nachbehandlung legen,

auf die Abductionsstellung des Oberarmes in rechtem Winkel nach aussen und die Vernagelung des Humerusschaftes mit der Meisselfläche des Collum scapulae. Ein grosser Vortheil desselben liegt darin, dass sie mit Sicherheit das Entstehen eines Schlottergelenkes vermeidet. Die Gründe, aus denen hier ein solches entsteht, sind verschieden; einen Theil trägt nach meiner Ansicht die Grösse der resecirten Knochenstücke dazu bei; je grösser sie sind, desto grösser ist die Diastase, desto erschwerter die Bildung einer knöchernen oder straffen fibrösen Verbindung. Das Resectionsende des Humerus wandert auf der Vorderfläche der Scapula durch die Retraction der Adductoren des Armes — Pectoralis major, Latissimus dorsi, Teres major — nach innen, so dass die Diastase der Resectionsflächen eine grosse wird. Bardenheuer versuchte früher durch Extension des Armes nach aussen die gute Stellung zu erzwingen, indess in der Hälfte der Fälle versagte die Methode, zumal bei unruhig liegenden Kranken. In vier von unseren Fällen wurden sehr grosse Stücke resecirt, sowohl vom Humerus, als auch von dem miterkrankten Collum scapulae; zweimal fiel der Resectionsschnitt sogar in die Schaufel des Schulterblattes. Trotzdem ist kein Schlottergelenk entstanden, sondern stets eine entweder knöcherne oder straffe fibröse Vereinigung zwischen Humerus und Scapula. Die Nachbehandlung der Schulterresectionen ist ähnlich der bei unseren Hüftresectionen üblichen. Nach erfolgter Resection und sorgfältiger Blutstillung wird der Humerus in rechtwinkliger Abductions-, resp. Elevationsstellung an die angefrischte Fossa glenoidalis scapulae oder, falls diese resecirt ist, ans Collum scapulae angenagelt, gewöhnlich mit zwei Nägeln. Der eine geht in der Längsrichtung schräg durch den Humerus ins Collum, in seitlicher Richtung von aussen nach innen, der andere von hinten nach vorn durchs Acromion in den Humerus. Der äussere conservirte Rand des Acromion wird ans Periost des Restes des Acromion, resp. der Spina angenäht. Die Weichtheile werden durch Muskel- und Hautnaht vereinigt, am hinteren Wundwinkel ein Drain eingeführt. Der Arm wird in der rechtwinkligen Abductionsstellung durch einen Gypsverband gehalten, der um den Thorax geht. Die Drainage wird nach zwei Tagen entfernt, und nach 6—8 Wochen haben wir in allen Fällen Primärheilung erreicht ohne Fistel.

Ein weiterer Vortheil der Abductionsbehandlung liegt in der frühzeitig auftretenden relativ hohen Gebrauchsfähigkeit des Armes. Gewöhnlich ist besonders die Elevation im resecirten Schultergelenk behindert, um so mehr, je

mehr der Humerus nach dem Processus coracoides hin abgewichen ist; man ist zufrieden, wenn die Operirten schliesslich den Arm bis zur Horizontalen eleviren können, und das ist in den meisten Fällen erst nach längerer Zeit nach $^1/_2-1$ Jahre und noch später möglich. In unseren Fällen konnten sechs Patienten schon 6, resp. 8 Wochen post operationem den Arm bis zur Horizontalen und höher erheben. Die Abductionsfähigkeit des Armes wird durch unsere Art der Nachbehandlung wesentlich gefördert; die Adduction kommt in kurzer Zeit von selbst, wenn kein Verband mehr getragen wird, durch die eigene Schwere des herabhängenden Armes.

Wir erstreben eine straffe, gelenkige Verbindung zwischen Humerus und Scapula und ziehen sie beim Schultergelenk einer festen completen Ankylose vor. Wir erreichen sie dadurch, dass wir den fixirenden Gypsverband zur rechten Zeit fortlassen, d. h. dann, wenn wir bei passiven Bewegungen des Armes eine genügende, (nicht zu innige) Festigkeit zwischen Humerus und Scapula zu fühlen glauben, um dann leichte passive Bewegungen vorzunehmen. 5 mal ist es uns gelungen, eine fibröse Verbindung zu erzielen, 3 mal knöcherne Ankylose. Bei Ankylose fällt natürlich die Function des Deltoides fort, da Ursprung und Ansatzpunkt des Muskels dann durch eine starre Gerade mit einander verbunden sind. Die Patienten lernen es in diesem Falle doch, durch Gebrauch der Erheber und Dreher der Scapula den Arm gut zu gebrauchen und bis zur Horizontalen, ja noch höher, zu eleviren.

Diesen acht wegen Tuberculose gemachten Schulterresectionen möchte ich als neunten Fall eine Resection anreihen, die wegen eines Sarcoms am oberen Humerusende im Juni 1895 von Bardenheuer ausgeführt wurde. Miculicz hat auf dem Chirurgencongress 1894 über einen Fall von Sarcoma femoris berichtet, in dem er, von der üblichen Exarticulation absehend, eine wenigstens vorläufige Heilung durch Resection des erkrankten Knochenstückes aus der Continuität des Oberschenkels erzielte. Im Bardenheuer'schen Fall war der Tumor so ausgedehnt, dass, wie später durch Messung und Vergleich mit der gesunden Seite festgestellt wurde, die Hälfte des Oberarmes resecirt werden musste. Die übrig gebliebene untere Hälfte wurde in üblicher Weise in rechtwinkliger Abductionsstellung an die mit grossem Hohlmeissel angefrischte Cavitas glenoidalis scapulae angenagelt. Es wurde primäre Heilung erreicht, es entstand eine straffe Verbindung zwischen Humerus und Scapula, die 6 Wochen nach der Operation eine active Elevation des Armes bis zum Winkel von 45° ermöglichte. Leider liess das Recidiv nicht lange auf sich warten.

Anfangs October wurde die Resection des ganzen linken Schultergürtels, der Clavicula, Scapula und des Humerus nachgeschickt und durch sie eine wenigstens bis jetzt anhaltende Heilung erreicht.

Krankengeschichten.

A. Extracapsuläre Resectionen.

1. B. F., 15 Jahre alt, aus B. bei Opladen, operirt am 5. Mai 1895. Extracapsuläre Resection des rechten Schultergelenkes. Von mütterlicher Seite erblich belastet; ein Bruder der Mutter hat Phthisis pulmonum, ein Vetter der Patientin ist wegen Coxitis operirt. Patientin, bei der keine sonstige Tuberculose nachweisbar, ist schon über ein Jahr mit Extension, Injection von B., conservativ behandelt, ohne Erfolg. Das Leiden hat sich in letzter Zeit verschlimmert, stärkere Schwellung und Schmerzhaftigkeit, verbunden mit fast vollständiger Behinderung der activen Bewegungen ist eingetreten.

Status: Gegend des Schultergelenkes geschwollen, Durchmesser verbreitert. Vom Schultergelenk zieht sich an der Vorderseite des Oberarmes die Schwellung nach unten bis ins untere Drittel. In diesem ganzen Bereich deutliche Fluctuation.

Operation: 20 Cm. langer Längsschnitt von der Höhe der Schulter über den Abscess nach abwärts verlaufend. Die Eiterung folgt dem inneren Rande des Biceps. Die Membran und der zum grössten Theil tuberculös durchsetzte Muskel werden excidirt, dabei der Nervus axillaris durchschnitten. Rechtwinklig auf den Längsschnitt wird der Bardenheuersche Querschnitt gesetzt. Der Processus acromialis scapulae ist cariös und wird resecirt. Da die Basis des Rabenschnabelfortsatzes sich als krank herausstellt, fällt der Resectionsschnitt durchs Collum scapulae jenseits, medianwärts von demselben. Das Gelenk mitsammt dem Processus coracoides lässt sich als Ganzes herausheben. Blutstillung, Jodoformätherspray, Naht des Längs- und Querschnittes. An der Stelle, wo beide zusammentreffen, wird ein Glasdrain eingeführt. Vernagelung des Humerus in rechtwinklig abducirter Stellung ans Collum, Gypsverband. Reactionsloser Verlauf. Sechs Wochen post op. Entfernung des Verbandes; Alles primär ohne Fistel verheilt. Straffe Verbindung zwischen Oberarm und Schulterblatt eingetreten.

Die pathologische Untersuchung ergab, dass der Abscess das Gelenk auf dem Wege der Bicepssehne verlassen hat. Im Femurkopf ein grosser, cariöser, mit dem Gelenk communicirender Hohlraum, cariöse Herde in der Pfanne. Proc. acromialis und Basis des Proc. coracoides mit afficirt.

2. Franz Lonzius, 5 Jahre alt, aus Köln, operirt am 24. Mai 1895. Extracapsuläre Resection des rechten Schultergelenkes. — Keine hereditäre Belastung, keine Tuberculose in anderen Organen nachzuweisen. Die Eltern führen das Leiden auf einen vor ½ Jahre stattgehabten Unfall — Fall auf den Ellbogen — zurück. Erst 2 Monate nachher sind Schmerzen in der Schulter aufgetreten.

Status: Starke Atrophie des Deltoides und der Oberarmmuskeln. Activ gar keine Bewegungen im Schultergelenk möglich, passiv geringe Elevation unter sofortigem Mitgehen der Scapula. Keine Fluctuation oder Gelenkschwellung, bei Rotation Knirschen im Gelenk.

Operation mit typischem Querschnitt, Resection des Proc. acromialis scapulae. Minimale Blutung, so dass überhaupt keine Ligatur erforderlich wird. Der Resectionsschnitt durchs Collum geht vor dem gesunden Proc. coracoides her. Ausspraven der Wunde mit Jodoformäther, primäre Naht, Glasdrainage. Typische Vernagelung in rechtwinkliger Abductionsstellung, Gypsverband.

Nach 6 Wochen Abnahme des Verbandes; Wunde primär verheilt, vollkommen knöcherne Ankylose. Der Arm kann activ in Horizontalebene gehalten werden. 2 Monate post op. Entlassung ohne Fistel. Activ wird der Arm unter Mitbewegung der Scapula bis zum Winkel von 90° elevirt, passiv bis 135°.

Die pathologische Untersuchung ergab keine Eiterbildung. Arrosion des Knorpels, synoviale Granulationen; ein cariöser Herd im Collum anatomicum. Pfanne wenig afficirt.

3. Josef Hörmann, 44 Jahre alt, aus Langeringen (Baiern). Operirt am 6. Juli 1895. Extracapsuläre Resection des linken Schultergelenkes. — Vor 2 Jahren wurde draussen der rechte Oberschenkel wegen Fungus genu amputirt; vor 2½ Monaten die linke vordere Fusswurzel — Naviculare, Cuboides, Cuneiformia — resecirt wegen Caries. Die Affection der Schulter besteht angeblich erst seit 5 Wochen.

Status: Gegend des linken Schultergelenkes stark geschwollen, fluctuirend, Contouren verstrichen, druckempfindlich. Active Bewegungen gar nicht möglich, geringste passive sehr schmerzhaft. Tiefendurchmesser des Gelenkes vermehrt.

Operation mit Bardenheuer'schem Querschnitt, Resection des Proc. acromialis. Das besonders nach der Gegend der Bursa subscapularis hin stark aufgetriebene, fluctuirende Gelenk ist nicht durchbrochen. Digitaluntersuchung der Basis des Proc. coracoides ergiebt nichts Pathologisches; darum fällt der Resectionsschnitt durch die Scapula diesseits desselben. Ziemlich bedeutende Blutung, Stillung, Jodoformätherspray. Primäre Naht, Glasdrainage. Der Humerus wird in rechtwinklig abducirter Stellung an die Wundfläche des Collum angenagelt. Gypsverband.

Nach 14 Tagen sieht man durch ein in den Verband geschnittenes Fenster, dass die Wunde primär verheilt ist, bis auf einen kleinen, oberflächlichen Granulationsherd an der Stelle des 2 Tage post operationem entfernten Glasdrains.

Nach 5 Wochen Abnahme des Verbandes; Wunde vollkommen verheilt; noch geringe Festigkeit. Darum neuer Gypsverband in früherer Stellung. Nach weiteren 3 Wochen genügend straffe Verbindung zwischen Arm und Schulterblatt; kein Verband mehr, Beginn der Massage und passiven Bewegungen.

Heute kann Patient den Arm activ bis über die Horizontalebene eleviren.

4 Heinrich Ebner, 7 Jahre alt, aus Köln-Sülz. Operirt am 31. Juli 1895. Extracapsuläre Resection des rechten Schultergelenkes.

Das Leiden besteht seit ½ Jahre, keine hereditäre Belastung oder sonstige Tuberculose. Gegend des rechten Schultergelenkes geschwollen, fluctuirend, ausserordentlich empfindlich bei Druck oder dem Versuch, eine passive Bewegung zu machen; activ keine Bewegung möglich, Oberarmmusculatur atrophisch.

Operation: Typischer Querschnitt, Resection des Proc. acromialis scapulae. Das Periost ist an der Aussenseite der Basis des Proc. coracoides abgelöst, der Knochen rauh; der ganze Processus fällt deshalb in den Resectionsschnitt durchs Collum. Da die Schnittfläche noch krank ist, wird das ganze Collum nachträglich abgemeisselt bis in die schmale Schulterblattschaufel hinein. Nach sorgfältiger Blutstillung, Aussprayen der Wundhöhle mit Jodoformäther, primäre Naht. Das Humerusende wird in rechtwinkliger Abductionsstellung an die nur 1 Cm. breite Wundkante der Scapula angenagelt. Glasdrain im hinteren Wundwinkel, Gypsverband.

Reactionsloser Verlauf; als nach 6 Wochen der Gypsverband abgenommen wird, ist die Wunde primär verheilt; es ist eine ganz straffe, nahezu ankylotische Verbindung der Resectionsflächen eingetreten, so dass von einem Fixirverband abgesehen wird. Patient hebt nach weiteren 2 Wochen activ den Arm bis zur Horizontalen, passiv 45° höher. Nach weiteren 6 Wochen — Patient ist inzwischen zur ambulatorischen Behandlung entlassen — wird der Arm activ 30° über die Horizontale elevirt. Rechte Scapula geht eher mit, als die linke.

Pathologisch-anatomisch handelte es sich um einen schweren, weit vorgeschrittenen primär ostalen Knochenprocess, der besonders weit ins centrale Gelenkende, ins Collum scapulae, bis über den Rabenschnabelfortsatz vorgedrungen war. Im Humeruskopf liegen drei durch Fistelgänge communicirende, käsige Massen enthaltende Hohlräume, von denen einer von Wallnussgrösse ins Gelenk durchgebrochen ist. Im Gelenk ist Eiter und Kapseltuberculose.

5. Margarethe Weber, 1 Jahr alt, aus Köln-Nippes. Operirt am 16. November 1895. Extracapsuläre Resection des rechten Schultergelenkes. Die Eltern wollen erst seit 3 Wochen eine Anschwellung der rechten Schulter bemerkt haben. Hereditäre Belastung nicht eruirbar. Die Gegend des rechten Schultergelenkes ist tumorartig geschwollen, kugelige Form, fluctuirend; erweiterte Venen schimmern durch die Haut; jede Berührung der Schwellung ist äusserst schmerzhaft. Ob eine tuberculöse, luetische oder osteomyelitische Affection vorliegt, wird vorläufig offen gelassen.

Operation: Typischer Querschnitt, Resection des Proc. acromialis. Die Kapsel an der vorderen Seite mehrfach durchbrochen, aus den Perforationsöffnungen ergiesst sich Eiter. Die Weichtheile, besonders der Deltoides sind erkrankt; ein 5 Cm. langer, rechtwinklig nach hinten verlaufender Längsschnitt wird auf die Mitte des Querschnittes gesetzt, der Deltoides zum grössten Theil von ihm aus excidirt. Das Periost ist von der Basis des Proc. coracoides abgelöst; das ganze Collum mit dem Processus wird resecirt. Blutstillung, Jodoformätherspray, primäre Naht. An der Stelle, wo Längs- und Querschnitt sich treffen, wird ein Streifen Jodoformgaze eingeführt. Zwischendurch werden subcutane Kochsalzinjectionen

nöthig. Vernagelung des Humerus in rechtwinkliger Abductionsstellung an die Meisselfläche der Scapula.

Nach 3 wöchentlichem, reactionslosem Verlauf Entfernung des Gypsverbandes. Die Höhle hat sich sehr verkleinert, so dass nur noch ein ganz kleines Streifchen eingeführt wird. Schon jetzt schöne Festigkeit nachweisbar.

Die bacteriologische Untersuchung ergab weder die Anwesenheit von Staphylokokken, noch von Streptokokken. Tuberculose konnte bisher mit Bestimmtheit nicht nachgewiesen werden, die Untersuchung hierüber ist noch nicht geschlossen. Lues könnte in Frage kommen.

Das Gelenk war vereitert, die Kapsel mehrfach perforirt, beide Knorpelflächen fehlten. Der Process setzte sich bis tief ins Collum scapulae fort.

B. Intracapsuläre Resectionen.

6. Marie Wingen, 13 Jahre alt, aus Köln, operirt Januar 1895. Intracapsuläre Resection des linken Schultergelenkes. — Patientin ist $^1/_2$ Jahr ohne Erfolg conservativ behandelt. Nicht eitrige Form der Tuberculose. Querschnitt durch die Weichtheile, das Acromion wird nicht resecirt. Quere Eröffnung der Gelenkkapsel, Resection des arrodirten Humeruskopfes mit Helferich'scher Säge. Genaue Excision der Synovialis, die mit tuberculösen Granulationen besetzt ist. Der Knorpel der Cavitas glenoidalis fehlt an mehreren Stellen; Ausmeisselung mit grossem Hohlmeissel. Jodoformspray, primäre Naht, Glasdrainage im hinteren Wundwinkel. Der Humerus wird rechtwinklig abducirt und an die angefrischte, resp. resecirte Cavitas angenagelt. Gypsverband.

Glatte Heilung ohne Fistel nach 6 Wochen erreicht, es ist feste Ankylose eingetreten. Das Schulterblatt macht alle Bewegungen des Armes mit. Er wird activ im Winkel von 90° gehalten, nach weiteren 2 Wochen activ schon beträchtlich höher elevirt.

Patientin wurde kürzlich im hiesigen ärztlichen Verein vorgestellt; sie hebt den Arm activ bis zu 150°.

7. Privatpatient, 17jähriger Gymnasiast von auswärts, operirt Februar 1895. Intracapsuläre Resection des rechten Schultergelenkes. Seit $^3/_4$ Jahr ohne Erfolg conservativ behandelt. Querschnitt, acromialer Fortsatz bleibt bestehen, quere Eröffnung der Kapsel. Caries sicca am Humeruskopf; Bursa subscapularis verdickt und erkrankt. Abtragung des Kopfes mit Säge von Helferich, genaue Excision der kranken Synovialis. Die oberen arrodirten Schichten der knorpellosen Cavitas glenoidalis werden mit grossem Hohlmeissel abgetragen. Blutstillung, Jodoformätherspray. Primäre Hautnaht, im hinteren Wundwinkel ein Drainagestreifen. Oberarm rechtwinklig abducirt und an die Gelenkfläche des Schulterblattes angenagelt. Gypsverband.

Nach einigen Tagen Erneuerung des Streifens, ein kleinerer wird eingeführt, nach 8 Wochen gar nichts mehr, es ist alles verheilt unter knöcherner Ankylosenbildung. Patient erhebt den Arm activ bis zur Horizontalen, nach weiteren 3 Wochen um 30° höher.

8. Zwei Jahre altes Kind (männlich) von auswärts (Privatpatient), operirt im März 1895. Intracapsuläre Resection des rechten Schulter-

gelenkes. — Angeblich seit 6 Wochen erkrankt an allmählich zunehmender Schwellung der rechten Schulter, die jetzt zu einer grossen, fluctuirenden, tumorartigen Auftreibung geführt hat. Die Geschwulst ist von erweiterten Venen überzogen.

Operation mit Querschnitt; Processus acromialis wird nicht resecirt; quere Eröffnung der Kapsel unter starkem Eiterguss aus dem Gelenk. Im Humeruskopf zwei mit dem Gelenk communicirende, käsige Massen haltende Höhlen, eine gleiche Höhle in der knorpellosen Cavitas glenoidalis. Resection des Kopfes und der Pfanne. Excision der Synovialis. Jodoformätherspray. Primäre Naht; Drainagestreifen im hinteren Wundwinkel. Vernagelung der Resectionsflächen in typischer Stellung. Gypsverband.

Nach einigen Tagen Erneuerung des Streifens durch ein in den Verband geschnittenes Fenster. Erst nach 10 Wochen wird nichts mehr eingeführt, da vollkommene Ausheilung erreicht ist. Es ist eine straffe Verbindung zwischen Humerus und Scapula entstanden. Der Arm wird noch geschont, kann aber activ elevirt werden, in welchem Grade, liess sich bei dem kleinen Kinde schwer bestimmen.

Bardenheuer ist später bei der Resection des Schultergelenkes noch in anderer Weise verfahren, und zwar dann, wenn die Ausdehnung des Caries ihn nöthigte, grössere Partien vom Humerus und der Scapula zu entfernen und dadurch einen bedeutenden Knochendefect zu setzen. Die Methode hat er mit Vorstellung eines nach ihr operirten Falles am 3. Sitzungstage des Chirurgencongresses 1896 im Langenbeckhaus vorgetragen.

Sie bezweckt, einen knöchernen Ersatz für die in resectione verlorengegangene obere Humeruspartie zu erzielen, und zwar wird die Spina scapulae an die Stelle derselben transplantirt.

Auf diese Weise wird die Verkürzung des Armes vermieden, welche nach Resectio humeri naturgemäss resultirt, besonders dann, wenn eine Annäherung und Vernagelung der Resectionsfläche stattgefunden hat. Veranlassung, die Methode zuerst anzuwenden, gab folgender Fall:

Wegen acuter Osteomyelitis des ganzen Humerus war die vom Periost entblösste Diaphyse mitsammt dem Caput humeri entfernt worden. Nur in der unteren Hälfte fand bei der Ausheilung eine Neubildung des Knochens statt, bei der oberen blieb dieselbe aus. Zum Ersatz wurde die Spina scapulae verwandt, in dem sie aus der Continuität des Schulterblattes ausgelöst, im Acromio-Claviculargelenk gedreht und an die Stelle der oberen Humerushälfte in den Defect des Oberarmes implantirt wurde.

Die genaue Beschreibung der Operation findet sich in den Verhandlungen des Chirurgen-Congresses. (Langenbeck's Archiv 1896).

Die Heilung ging glatt von Statten, es trat eine feste, knöcherne Verbindung zwischen Humerus und Spina ein. Der Arm wird jetzt activ bis zur Horizontalen elevirt.

Der gute Einblick ins Gelenk, den Bardenheuer bei der Operation fand, veranlasste ihn, nach derselben Methode auch bei der Resection wegen Tuberculose des Schultergelenkes zu verfahren. Aus dieser Indication hat er nach obiger Methode im Ganzen 4 mal operirt, jedesmal mit gleich gutem Resultate, so dass die Methode für diejenigen Fälle zu empfehlen ist, bei denen durch die Operation ein grosser Knochendefect gesetzt werden muss.

II. Die Resection des tuberculösen Ellbogengelenkes.

Was die Indication zur Resection des tuberculösen Ellenbogengelenkes anlangt, so stehen wir im Allgemeinen auf dem Standpunkt, den Rydygier in seiner „Behandlung der Gelenktuberculose" (Wiener Klinik, Heft 2 und 3, 1895) vertritt. In frischen Fällen wird zunächst der Versuch gemacht, durch conservative Behandlung im Gypsverband, eventuell unter gleichzeitiger Anwendung von Jodoforminjectionen, eine Heilung zu erzielen. Tritt nicht bald Besserung ein, oder ergiebt sich unter Zunahme der Schwellung, Schmerzhaftigkeit, Abscessbildung eine Verschlimmerung, so wird die Resection gemacht. Kommen die Fälle in einem Stadium zur Behandlung, wo sich schon Fisteln gebildet haben, so gehen wir von vornherein operativ vor, einerlei ob es sich um Kinder oder Erwachsene handelt. Wenn der Process einmal so weit gediehen ist, dass schon Fisteln da sind, dann giebt die conservative Behandlung schlechte Resultate, einerlei ob es sich um Kinder oder um Erwachsene handelt.

Die Resection führt schneller und auch sicherer zum Ziel, aber nur dann, wenn sie ausgiebig und überall im Gesunden ausgeführt wird. Von diesen Gesichtspunkten aus wird stets die totale Resection gemacht, nicht die partielle, auch dann nicht, wenn nach Eröffnung des Gelenkes die Knochenflächen makroskopisch nur herdweise krank erscheinen. Abgesehen von den besseren Wundverhältnissen, die bei vollständiger Abtragung der Gelenkenden geschaffen werden, lassen sich die Kapselwände besser überschauen und excidiren; ferner kommen subcortical cariöse Herde vor, die bei beschränkter Resection dem Auge nicht blossgelegt werden. Wir erhalten weder Periost, noch die knöchernen Ansatzpunkte der Muskeln, weil die Resultate bei dieser früher hier geübten Methode hinter den jetzigen zurückstehen, was die Ausheilung ohne Fistel angeht. Es tritt auch so knöcherne Ankylose ein, die wir beim Ellbogengelenk im Gegensatz zur Ansicht

von J. Wolff (Berl. Klinische Wochenschrift 1895, Heft 43 und 44) hier recht brauchbar halten, oder aber ein straffes, activ bewegliches Gelenk, je nach der Anfrischung und Aneinanderlegung der resecirten Knochenflächen und der Art der Nachbehandlung. Dies Resultat wird selbst dann erreicht, wenn grosse Knochendefecte gesetzt sind, sowohl im Vorderarm wie im Humerus. In einem Falle wurde das ganze untere Drittel des Humerus resecirt, es resultirte ein straffes, activ bewegliches Gelenk. Flexion und Extension geschahen activ im Winkel von 45—150°. Ein Schlottergelenk wird mit Sicherheit durch die Bardenheuer'sche Methode vermieden, selbst bei ganz ausgedehnten Resectionen. Unter 17 Fällen ist einmal ein passives Schlottergelenk entstanden, und hier trifft nicht die Methode als solche die Schuld, sondern den gestörten Heilverlauf. Phlegmonenbildung nöthigte uns, das Gelenk einige Tage nach der Resection wieder aufzuklappen und auszustopfen.

Wir dürfen noch einen Schritt weiter gehen. Es gelingt bei der Bardenheuer'schen Methode nicht nur, mit Sicherheit ein Schlottergelenk zu vermeiden, sondern auch Schlottergelenke, die nach früheren Resectionen des Ellbogens entstanden sind, mit Sicherheit zu beseitigen. Nach einer Zusammenstellung Kosima's aus der Klinik in Göttingen (Deutsche Zeitschrift für Chirurgie, Bd. 35, Heft 65) kommen auf 45 Heilungen von Ellbogenresectionen wegen Tuberculose nur 3 Heilungen mit Schlottergelenk. Das ist ein sehr günstiges Resultat. Andererseits beweist der Umstand, dass wir innerhalb zwei Jahren unter 17 Ellbogenresectionen sechs nach Resectio cubiti entstandene Schlottergelenke operativ beseitigt haben, dass dieser Ausgang der Ellbogenresection nicht so selten ist, wie Manche annehmen.

Die Hauptmomente der Bardenheuer'schen Methode sind folgende:

1. Gründliche Entfernung alles Tuberculösen bis ins Gesunde. Deshalb wird stets die totale Resection gemacht mit sehr grossem Hautschnitt, das Gelenk eventuell extracapsulär entfernt.

2. Inniger Flächencontact der Resectionsenden. Aus dem unteren Humerusende wird ein keilförmiges Knochenstück ausgesägt, die entsprechend zugespitzte Ulna wird in rechtwinkliger Beugestellung des Armes in den Knochenspalt hineingeschoben.

3. Befestigung und Sicherung der Resectionsenden durch einen Nagel oder Silberdraht.

4. Resection des oberen Radiusendes, um Verwachsungen zwischen

Radius und Ulna oder Radius und Humerus zu vermeiden. Erstere hemmen die Pro- und Supination, letztere schaffen zu grosse Festigkeit, knöcherne Ankylose.

Thiersch ist in einem Falle von Resectio cubiti ähnlich verfahren. In die Ulna wurde eine Kerbe gesägt, der untere zugespitzte Humerus in diese hineingefügt und dort mit einem geglühten Eisendraht befestigt. Er empfiehlt die Methode besonders für Fälle von ausgedehnter Resection, in denen sich ein Schlottergelenk erwarten lässt.

Bei primären Resectionen empfiehlt es sich, nur einen Contact zwischen Ulna und Humerus zu schaffen. Durch die Verbindung beider resultirt vollkommen genügende Festigkeit. Auf der einen Seite ist kein Schlottergelenk zu befürchten, auf der anderen keine Ankylose. 15 mal wurde die Ulna in den Humerus implantirt, es ist meist ein straffes, activ bewegliches Gelenk entstanden.

Wird nicht nur die Ulna, sondern auch der Radius zur Vereinigung mit dem unteren Humerusende herangezogen, so entsteht die Gefahr der Ankylosenbildung. In Fall 2 wurde der Humerus keilförmig ausgesägt, die Ulna hineingeschoben, der Radius kam auf die angefrischte Aussenseite des Condylus externus zu stehen. Es entstand Ankylose. Die Verwachsungen dieser 3 Knochen werden zu fest, um spätere Bewegungen zu gestatten.

Andererseits wird durch die Vereinigung von Radius und Humerus oder Radius und oberem Ulnaende, spätere Pro- und Supinationsfähigkeit ausgeschlossen. Darum soll vom Radius oben mehr entfernt werden, als aus der Ulna; die obere Sägefläche des Radius wird zweckmässig, damit eine Verwachsung mit der Ulna sicher vermieden wird, mit einem Muskellappen übernäht. Der Lappen wird aus den an der radialen Seite der Ulna entspringenden Muskeln entnommen (Flexor digitorum profundus) ist 1 Cm. breit, 4 Cm. lang und wird über eine nach unten, handwärts in der Höhe des resecirten Radius gelegene Brücke umgeklappt. Die Methode entspricht der von Helferich zur Beseitigung der Kieferankylose angegebenen. Bekanntlich entnimmt Helferich dem Musculus temporalis einen zungenförmigen Lappen mit unterer Brücke, der heruntergeklappt und in die durch Resection des Proc. condyloideus des Unterkiefers entstandene Lücke eingepflanzt wird. Die Resection des oberen Radiusendes hat ferner den Vorzug, das Interstitium radio-ulnare gründlich freizulegen. Das ist wichtig, weil die Tuberculose des Ellbogengelenkes nicht selten in diesem Zwischenknochenraum nach abwärts kriecht.

Etwas anders liegen die Verhältnisse, wenn es sich um die Beseitigung länger bestehender Schlottergelenke handelt. Meist ist das untere Humerusende sehr dünn, viel zu dünn, um sich keilförmig aussägen zu lassen. Dann kann man den Humerus vertical spalten aus einer Strecke von 4—5 Cm., die darnach entstehenden Knochenspangen auseinanderdrängen und zwischen sie die seitlich angefrischte Ulna implantiren. Häufig sind Radius und Ulna im oberen Theile knöchern verwachsen, oder das Ligamentum interosseum ist stark retrahirt und geschrumpft, die Knochen haben ihr Lageverhältniss zu einander verändert; der Radius liegt auf der dorsalen oder volaren Fläche der Ulna. Auch hier ist es zweckmässig, die Synostose, welche kaum eine 5 Cm. lange Strecke ausmachen dürfte, mit dem Meissel zu trennen und das obere Radiusende zu reseciren, die Ulna in den gespaltenen Humerus zu verpflanzen. Ist der Humerus ausnahmsweise dünn und läuft nach unten spitz aus, dass sich eine Spaltung nur schwierig machen lässt, so wird er positiv keilförmig zugespitzt und zwischen Radius und Ulna gepflanzt. Nach dieser Methode wurde in einem Falle vorgegangen. Das Resultat war knöcherne Ankylose im rechten Winkel, ohne Möglichkeit der Pro- und Supination.

Es wirft sich die Frage auf, was später aus dem gespaltenen Knochen, resp. aus dem Knochenspalt wird. So einfach liegen die Verhältnisse nicht, dass die implantirte Ulna den Humerusspalt vollkommen ausfüllt; es bleibt immerhin aber an der Spitze des Spaltes ein gewisser Zwischenraum zwischen den beiden Knochenlamellen des Oberarmknochens bestehen. Das Präparat eines Falles von Caries radii, bei welcher das periphere Ende des Radius resecirt, die Ulna gespalten und zur Aufnahme des keilförmig zugespitzten Carpus benutzt worden war, kam uns bei einer Nachresection zu Gesicht. Der hier erhobene Befund dürfte wohl auch für die Verhältnisse am Ellbogengelenk zutreffend sein. Da fand sich nun, dass der Knochenspalt ganz ausgefüllt war von derbem, hartem Bindegewebe, fast Knochengewebe, das untere Ulnaende war fast um das Doppelte, und zwar gabelförmig verbreitert, so breit wie die beiden Vorderarmknochen zusammen gewesen waren; der Radius fehlte im unteren Theil. Die Grenze zwischen den Ulnaspangen und den eingepflanzten Carpalknochen war nicht mehr aufzufinden.

Die Befestigung der Resectionsflächen von Humerus und Ulna lässt sich entweder durch Vernagelung oder Vernähung mit Silberdraht erreichen. Im Allgemeinen ist es einfacher, zu vernageln. Der Nagel wird senkrecht auf die untere Fläche der Ulna aufgesetzt und durch den Knochen in leicht schräger Richtung von unten nach oben

in den Humerus getrieben. Diese Vernagelungsart wirkt sicherer als diejenigen, bei der durch zwei Nägel in der Quere die Zwinge des Humerus mit der Ulna verbunden wird.

Nach der Bardenheuer'schen Methode wurde im Ganzen 17 mal operirt, und zwar bei 16 Patienten. In einem Falle (Nr. 13) entstand nach der Resection und Vernagelung eine Phlegmone. Die Resectionsflächen mussten auseinander geklappt, die Wundhöhle ausgestopft werden, bis sie sich nach längerer Zeit gereinigt hatte. Die Ausheilung, allerdings ohne Fistel, aber unter Entstehung eines passiven Schlottergelenkes, kam per secundam zu Stande. Das schlechte Resultat ist indessen nicht der Methode zur Last zu legen, sondern der Eiterung, die ja leider bei keiner Methode mit Sicherheit in jedem Falle vermieden werden kann.

Von den 16 übrigen Fällen ist einer (Nr. 5) infolge der Operation und bald nach derselben gestorben. Es entstand ein Erysipelas von der Wunde aus, welches zur Pyämie führte.

In einem Falle wurde secundär der Resection die Amputatio humeri nachgeschickt. (Nr. 6.) Der Patient war hochgradiger Phthisiker, hatte ein Vitium cordis, Eiweiss im Urin und befand sich überhaupt in sehr schlechtem Allgemeinzustande. Trotzdem ihm die Amputatio humeri als die zweckmässigste Methode zur Heilung seines Armleidens dargestellt wurde, willigte er nicht ein und verlangte die Resection. Wenn sich auch wieder Erwarten Anfangs nach der Operation der Allgemeinzustand besserte, so trat doch bald die vorausgesehene und befürchtete Verschlimmerung ein. Mit zunehmender Secretion der Wunde nahm die Verschlechterung des Allgemeinzustandes zu. Erst die Amputation, in welche der Kranke jetzt einwilligte, brachte ihn wieder in bessere Verhältnisse.

Im Fall 11 verliess der Patient schon 4 Wochen nach der Resection das Krankenhaus. Es bestand eine mässig secernirende Fistel; die Secretion hatte eher zu, wie abgenommen, als der Patient sich 2 Monate später noch einmal vorstellte. Eine Ausheilung kann demnach bei dem ohnehin schon 63jährigen Mann wohl kaum erwartet werden.

Die übrigen 13 Fälle heilten per primam ohne Fistel aus. Die längste Heilungsdauer betrug 6 Monate, in einem Falle, (Nr. 10) einmal 4 Monate (Nr. 2), viermal 3 Monate (Nr. 3, 7, 12, 17), in den übrigen Fällen, d. h. siebenmal, nur 2 Monate. (Nr. 1, 4, 8, 9, 15, 16, 17.) Unter „geheilt" ist der Zeitpunkt verstanden, wo die Wunde vollkommen ohne Fistel geschlossen war, und

die Festigkeit im Ellbogen so gross war, dass kein Verband mehr getragen wurde.

Was das Alter der Operirten anlangt, so handelt es sich siebenmal um Kinder, neunmal um Erwachsene. Die Altersgrenzen liegen zwischen 1 und 63 Jahren.

Unter den 17 Operationen waren 9 primäre Resectionen, 8 Nachresectionen, letztere wurden meist zur Beseitigung von Schlottergelenken ausgeführt, welche nach einer früheren Ellbogenresection entstanden waren. Die Schlottergelenke beherbergten mit nur zwei Ausnahmen alle noch cariöse Herde.

In 15 Fällen wurde die keilförmig zugespitzte Ulna in den gespaltenen oder keilförmig ausgesägten Humerus eingepflanzt, in zwei Fällen, Nr. 4 und 5, der zugespitzte Humerus zwischen die beiden Vorderarmknochen gesetzt. In einem dieser Fälle (Nr. 5), — es handelte sich um eine Nachresection, resp. Arthrodese wegen Schlottergelenk — war der Humerus im unteren Ende so dünn, dass eine Spaltung sich nicht ausführen liess.

Was das functionelle Resultat anlangt, so ist unter den 13 ohne Fistel Geheilten in 6 Fällen Ankylose eingetreten, d. h. im Sinne der activen Beugung und Streckung. Die Pro- und Supination blieb fast stets erhalten, mit nur 3 Ausnahmen; 7 Fälle konnten activ flectiren und extendiren durchschnittlich im Winkel von 90—148°.

1. Dietrich Peter, 43 Jahre alt, aus Köln, aufgenommen am 4. Mai 1894. Resectio cubiti sin. e carie, Recidiv.

Vor 5 Jahren ist das linke Ellbogengelenk wegen Tuberculose resecirt worden. Es ist fistellose Ausheilung in rechtwinkliger Ankylose resultirt. Von Zeit zu Zeit, im letzten Jahre öfter wie früher, treten Schmerzen im resecirten Arm auf. Sie halten durchschnittlich 2 bis 3 Wochen an, verschwinden, wenn der Arm geschont wird. Eine derartige, besonders heftige Attaque veranlasst den Patienten, ins Hospital zu gehen.

Der Arm ist rechtwinklig gebeugt im Ellbogengelenk, vollkommene Ankylose ohne Fistel. Zu beiden Seiten des Gelenkes je eine 7 Cm. lange, dem Knochen adhärente Narbe. An der Streckseite des Gelenkes ist ein Knochenvorsprung zu fühlen, der dem Olecranon ulnae entsprechen kann. Drückt man auf diesen Punkt, so wird lebhafte Schmerzhaftigkeit angegeben.

Ruhigstellung des Armes im Gypsverband.

Nach 3 Wochen hat sich an der Aussenseite des oben erwähnten Knochenvorsprunges ein kleiner Abscess gebildet, die Schmerzhaftigkeit ist die gleiche geblieben, wie bei der Aufnahme.

11. Juni 1894. Chloroformnarkose, Esmarch'sche Blutleere. Incision des Abscesses unter Benutzung der äusseren Narbe bei Anlegung

eines 10 Cm. langen Längsschnittes. Eine Fistel führt an der Aussenseite der Olecranon in die Tiefe. Die Verwachsung von Humerus und Antibrachium lässt sich mit Leichtigkeit durch Hyperflexion des Vorderarmes lösen. Sowohl die ulnare als die humerale Resectionsfläche sind cariös. Aus dem unteren Humerusende wird ein keilförmiges Knochenstück ausgesägt, die Ulna dementsprechend keilförmig gestaltet, der Radius 2 Cm. tiefer abgesägt. Blutstillung, Ausspraven der Wundhöhle mit Jodoformäther. Vorderarm und Oberarm werden im rechten Winkel zu einander gestellt, die Ulna in den Humerusspalt hineingeschoben und dort mit einem Nagel befestigt. Derselbe geht senkrecht von unten nach oben durch die Ulna in den Radius. Naht der Haut bis auf den unteren Wundwinkel, von hier aus Drainage mit einem Glasröhrchen.

13. Juni 1894. Entfernung des Drains. Wunde sieht reactionslos aus.

23. Juni 1894. Patient wird entlassen. Wunde verheilt bis auf den unteren, oberflächlich granulirenden Wundwinkel. Es liegt noch der erste Gypsverband. Ambulante Nachbehandlung.

15. August 1894. Kein Verband mehr. Resection fistellos verheilt. Arm im Ellbogen rechtwinklig gebeugt, active Bewegungen im Sinne der Extension und Flexion nicht möglich, Pro- und Supination zur Hälfte der normalen Excursionen.

2. Hallescheck, Johann, 58 Jahre alt, aus Köln, aufgenommen am 2. August 1894. Schlottergelenk des rechten Ellbogens e resectione, Fistelbildung. Vor 13 Jahren ist das rechte Ellbogengelenk wegen Caries resecirt worden. Die Ausheilung ist von vornherein unter Bildung zweier Fisteln erfolgt, letztere haben sich nie geschlossen, stets secernirt, manchmal mehr, manchmal weniger. Es besteht ein vollständiges Schlottergelenk. Der Vorderarm hängt im Winkel von 180° schlaff vom Oberarm herab, kann activ gar nicht gebeugt werden, passiv sind ausgiebige Schleuderbewegungen möglich. Die Beschäftigung des Patienten, besteht darin, Zimmer zu kehren. Er kann sie mit Hülfe einer Stützmaschine, durch die der Arm rechtwinklig gebeugt gehalten wird, leidlich ausüben. Vor 5 Wochen sind ohne besondere Veranlassung stärkere Schmerzen aufgetreten, die den Kranken veranlassen, sich in Hospitalbehandlung zu begeben.

4. August 1894. Operation in Aethernarkose. Unter Benutzung der alten Narbe wird ein 12 Cm. langer Dorsalschnitt angelegt, mit Excision der beiden radialwärts von der Narbe gelegenen Fisteln. Die Weichtheile werden ohne Schonung des Periostes mobilisirt, dann radial- und ulnarwärts mit Haken verschoben. Zwischen Antibrachium und Humerus tuberculöse Granulationen. Sie werden sorgfältig excidirt, die Knochen selbst sind gesund. Radius und Ulna sind synostotisch verbunden, die Synostose wird mit dem Meissel getrennt, dann wird aus dem unteren Humerusende ein keilförmiges Knochenstück ausgesägt, die Spitze sieht nach oben, die Basis nach unten. Blutstillung, Aussprengen der Wundhöhle mit Jodoformäther. Implantation der Knochen in rechtwinkliger Stellung des Armes. Die keilförmig zugemeisselte Ulna kommt in den Spalt des Humerus zu liegen, der Radius auf die angefrischte Aussenfläche

der radialen Humerusspange. Somit sind 4 Knochenwundflächen geschaffen, die sich berühren. Sie werden in horizontaler Richtung durchbohrt und in ihrer Lage durch einen Draht befestigt. Der Draht geht durch den Radius, durch die radiale Spange des Humerus durch die Ulna und schliesslich durch die ulnare Spange des Humerus. Naht der Haut. Glasdrainage im unteren Wundwinkel, Gypsverband.

Der Heilverlauf ist afebril, aber insofern nicht ganz reactionslos, als sich einige Nähte im oberen Wundbereiche lösen, und sich hier 14 Tage post oper. eine corticale Lamelle der ulnaren Humerusspange abstösst.

5 Wochen post op. Entfernung des Gypsverbandes. Wie es sich bei dem innigen Contact der knöchernen Wundflächen erwarten liess, ist vollkommen knöcherne Ankylose eingetreten. Im oberen Wundwinkel eine Fistel. Active Bewegungen sind im Ellbogengelenk nicht möglich. Kein fixirender Verband mehr.

10. November 1894 wird Patient entlassen. Die Fistel secernirt noch wenig.

Unter ambulanter Behandlung schliesst sie sich bald, 2 Monate nach erfolgter Entlassung. Es besteht bei der Nachuntersuchung vollständige feste Ankylose.

3. Meyer Johanna, 32 Jahre alt, aus Köln, aufgenommen am 30. October 1894, Schlottergelenk des linken Ellbogens e resectione.

Patientin ist wiederholt wegen tuberculöser Gelenkaffectionen operirt worden. 1883 wurde die Resection des linken Hüftgelenkes wegen Coxitis gemacht. Es besteht fistellose ankylotische Ausheilung. Das linke Ellbogengelenk wurde zuerst im Februar 1885 wegen Fungus resecirt; April 1892 wurde wegen Recidivs eine Nachresection nöthig, die gemäss der Krankengeschichte sehr ausgedehnt gewesen ist. Infolge dessen ist ein Schlottergelenk entstanden; Patientin ist ins Hospital gekommen, um sich das für sie trotz der Armschiene unbrauchbare Schlottergelenk fixiren zu lassen.

Der Vorderarm hängt schlaff im Winkel von 175° vom Oberarm herab, kann activ im Ellbogen nicht gebeugbt werden; passiv für ausgiebige Schleuderbewegungen möglich. Die Diastase zwischen Antibrachium und Humerus in gestreckter Stellung des Armes beträgt 2—3 Cm. An der Aussen- und Innenseite des Ellbogengelenkes verlaufen zwei je 10 Cm. lange Narben, von den früheren Operationen herrührend.

31. October 1894. Operation in Chloroformnarkose, Esmarch'sche Blutleere. Arthrodese des Schlottergelenkes. Unter Benutzung der ulnaren Narbe werden vom Längsschnitt aus die Gelenkenden freigelegt, zunächst das des Humerus, dann die von Radius und Ulna. Alle 3 Knochen sind sehr dünn, aber hart. Aus dem Humerus lässt sich kein Keil aussägen, dazu ist der Knochen zu dünn. Das untere Humerusende wird mit dem Meissel auf eine Strecke von 4 Cm. gespalten, so dass eine vordere und hintere Knochenlamelle entsteht. Beide werden mit dem Meissel so auseinander gedrängt, dass sie klaffen, und ein Spalt entsteht, der unten offen, oben schulterwärts geschlossen ist. In diesen Spalt wird die keilförmig gestaltete Ulna implantirt, der Radius wird 2 Cm. tiefer, als die Ulna resecirt. Befestigung mittelst 2 Nägel. Der eine geht durch

die vordere, der andere durch die hintere Humerusspange in die Ulna. Blutstillung, Jodoformätherspray, Naht der Haut bis auf den unteren Wundwinkel, von da aus Drainage mit Jodoformgaze. Gypsverband um den im Ellbogen rechtwinklig flectirenten Arm.

Nach vierwöchentlichem, afebrilem Wundverlauf werden die Nägel entfernt. Secretion ist mässig, nur noch alle paar Tage ein kleines Streifchen eingeführt.

10. December. Abnahme des Verbandes. Wunde ganz geschlossen, ziemlich erhebliche Festigkeit der Resectionsenden in rechtwinkliger Stellung. Schienenverband.

15. Januar 1895. Kein Verband mehr; Arm im Ellbogengelenk nur noch wenig beweglich im Sinne der Extension und Flexion. Die Pro- und Supination ist vollkommen frei.

Bei der Entlassung, Mai 1895, ist die Wunde fistellos verheilt. Ankylose des Ellbogens in rechtwinkliger Stellung. Pro- und Supinationsbewegungen sind in normalen Excursionen activ möglich.

4. Heller, Maria, 10 Jahre alt, aus Köln, aufgenommen am 15. December 1895. Schlottergelenk des rechten Ellbogens e resectione cubiti; Fistelbildung, Luxation des Vorderarmes nach innen.

Die Eltern und Geschwister sind angeblich gesund, Patientin selbst sieht schlecht aus. Auf der linken Wange eine dem Jochbogen adhärende eingezogene Narbe von 5 Cm. Länge. An der rechten Halsseite mehrere strahlenförmige Narben, anscheinend durch perforirte Drüsenabscesse entstanden. Lungenbefund normal. Auf der Dorsalseite des Ellbogens eine 6 Cm. lange Narbe, in der Mitte derselben eine ziemlich stark secernirende Fistel, die auf rauhen Knochen führt. Die Weichtheile in der Gegend des Ellbogengelenkes sind diffus entzündlich geschwollen. Es besteht ein vollständiges Schlottergelenk. Der Vorderarm hängt im Winkel von 160—170° schlaff vom Oberarm herab, kann activ nur ganz wenig flectirt werden. Passive Bewegungen sind wegen der Schmerzhaftigkeit nicht gut möglich, sollen aber nach Angabe des Kindes bis vor 3 Wochen in ausgiebiger Weise möglich gewesen sein. Die ulnare Fläche des Antibrachium ruht auf der Innenfläche des unteren Humerusendes, und zwar ist der Vorderarm entlang dem Humerus um circa 3 Cm. nach oben gerückt. Das Schlottergelenk und die Verschiebung sind nach einer vor 5 Jahren ausgeführten Resectio cubiti entstanden. Die Musculatur vom Oberarm und Vorderarm ist ziemlich atrophisch.

19. December 1895. Operation in Aethernarkose. Der Schnitt wird 10 Cm. lang in der alten Narbe angelegt, gleichzeitig die dort befindliche Fistel excidirt. Die Gelenkenden von Humerus und Antibrachium werden freigelegt ohne Schonung des Periostes. Zwischen der Ulnarseite des Vorderarmes und der Innenfläche des Humerus bestehen lockere fibröse Verbindungen, ein eigentliches Gelenk hat sich nicht neugebildet. Das untere Humerusende ist cariös. Der Humerus ist sehr dünn und, soweit nicht cariös, ausserordentlich hart. Radius und Ulna sind im Bereich der freigelegten Strecke knöchern verwachsen; beide Knochen sind sehr dünn und hart, zusammen aber dicker, als das untere Humerusende. Die Synostose scheint eine ausgedehnte zu sein, wie weit sie geht, lässt sich

nicht genau bestimmen. Aus der Gelenkfläche des Vorderarmes wird ein keilförmiges Knochenstück ausgesägt, die Spitze liegt handwärts. Das untere Humerusende wird positiv keilförmig zugesägt, so dass auf der äusseren und inneren Seite eine Wundfläche geschaffen wird, sodann in den Spalt des Vorderarmes implantirt und dort mit 2 Nägeln befestigt. Der eine geht durch die radiale Spange des Antibrachium in den Humerus in der Richtung von aussen nach innen, der andere umgekehrt durch die ulnare Spange. Oberarm und Vorderarm stehen im rechten Winkel, in möglichster Supinationsstellung der Hand. Die Wundhöhle wird mit Jodoformäther ausgespült, die Hautränder vernäht. Zur Drainage wird vom unteren Wundwinkel nach oben ein Jodoformgazestreifen eingeführt. Gypsverband.

Nach 8 Tagen werden Streifen und Nägel entfernt. Die Wunde sieht reactionslos aus. Keine Drainage mehr. Die Secretion ist sehr gering.

Vier Wochen post op. Entfernung des Gypsverbandes. Wunde verheilt. Schöne Festigkeit besteht zwischen den im rechten Winkel stehenden Resectionsenden. Die Winkelstellung bleibt bestehen, ohne dass der Vorderarm unterstützt wird. Neuer Gypsverband.

Sieben Wochen post op. Entfernung des zweiten und letzten Verbandes. Die Festigkeit ist so gross, dass mit passiven Bewegungen im Ellbogen begonnen werden kann.

Vier Monate post op. wird Patientin entlassen. Arm fistellos verheilt, in rechtwinkliger Stellung und straffer Verbindung. Flexion und Extension sind activ möglich im Winkel von 80—110°. Pro- und Supinationsbewegungen sind nicht möglich.

5. Ross, Walter, 2 3/4 Jahre alt, aus Köln, operirt am 12. Dezember 1894, Schlottergelenk des rechten Ellbogens, Arthrodese.

Der Vater des Kindes ist an Phthisis pulmon. gestorben, eine Schwester wegen Caries pedis hier operirt worden. Patient selbst ist wegen Tuberculose verschiedener Gelenke wiederholt operirt worden. 1893 ist der rechte Tarsus total, der linke partiell resecirt worden. Das rechte Ellbogengelenk ist zweimal operirt; Mitte 1893 wurde die erste Resection ausgeführt, Mitte 1894 eine Nachresection, bei der die untere Hälfte des erkrankten Humerus fortgenommen werden musste. Es ist jetzt fistellose Ausheilung erfolgt, aber wohl wegen des grossen Knochendefects ein vollkommenes Schlottergelenk resultirt. Auch die sonstigen operirten Gelenke und Knochen sind zur Zeit alle ausgeheilt. Patient hat sich ziemlich erholt, so dass der Versuch gemacht werden kann, das Schlottergelenk des Ellbogens durch eine Arthrodese zu befestigen.

12. December 1894. Operation in Aethernarkose, Esmarch'sche Blutleere. 7 Cm. langer, dorsaler Längsschnitt über die Streckseite des Gelenkes; zuerst wird das untere Humerusende frei präparirt. Der Knochen ist ausserordentlich dünn, aber sehr hart. Es ist nicht daran zu denken, einen Keil aus dem sehr dünnen Knochen herauszusägen, oder einen Spalt zu schaffen, in den sich die Ulna implantiren liesse. Es wird demnach umgekehrt verfahren. Der Humerus wird mit dem Meissel unten keilförmig zugespitzt. Dann werden die Gelenkenden

des Antibrachium frei präparirt. Radius und Ulna sind synostotisch verwachsen. Der Radius liegt auf der dorsalen Fläche der Ulna. Beide Knochen sind ebenfalls sehr dünn und ebenso hart, wie der Humerus. Die Synostose wird mit dem Meissel gelöst. Blutstillung, Jodoformätherspray. Das untere Humerusende wird zwischen Radius und Ulna implantirt in rechtwinkliger Beugestellung des Armes, die Knochen mit einem Silberdraht befestigt. Der Draht geht durch Radius, Humerus und Ulna in querer Richtung hindurch und wird auf der Streckseite des Ellbogen zugedreht. Naht der Haut bis auf den unteren, zur Drainage benutzten Wundwinkel. Gypsverband.

Nach 4 Tagen tritt unter hohen Temperatursteigerungen eine sehr schmerzhafte Anschwellung in der Gegend des Schultergelenkes ein, von teigiger Consistenz, die als Erysipel aufgefasst wird.

4 Tage später Exitus letalis. Die Section ergiebt Pyämie, Abscesse in den Nieren, pericystitische Eiterung im kleinen Becken, Osteomyelitis des rechten Humerusrestes.

6. Mandt, Franz, 46 Jahre alt, aus Köln, aufgenommen 8. Aug. 1895. Fungus cubiti sin.

Patient kommt von der internen Abtheilung, wo er bisher wegen Phthisis pulmonum und Insufficienz der Aorta behandelt worden ist. In den letzten 6 Wochen hat sich allmählich eine ausserordentlich schmerzhafte Anschwellung in der Gegend des linken Ellbogengelenkes entwickelt, derentwegen der Kranke zur chirurgischen Station verlegt wird.

Der linke Ellbogen ist diffus geschwollen, schmerzhaft; besonders in der Gegend des Condylus externus humeri ist die Schwellung beträchtlich, von teigiger Consistenz, Haut glänzend und geröthet. Der Arm steht im Ellbogen flectirt im Winkel von 110°, wird activ garnicht bewegt; passive Bewegungen in geringerem Grade möglich unter starken Schmerzen. Im Urin Spuren von Eiweiss, spärliche Cylinder. Dem Patienten wird wegen des Lungen- und Herzleidens der Vorschlag gemacht, den Oberarm amputiren zu lassen, indessen ohne Erfolg. Mit der Resection ist er einverstanden, trotzdem ihm die Nachtheile derselben gegenüber der Ablatio klar gemacht worden.

14. Januar 1895. Resectio cubiti sin. Chloroformnarkose, Esmarch'sche Blutleere. 10 Cm. langer Längsschnitt über den Condylus internus, auf der Dorsalseite. Es entleert sich wenig Eiter; tuberculöse Granulationen dringen aus dem Gelenk, das durchbrochen ist. Gleichlanger Parallelschnitt an der Aussenseise des Gelenkes. Hier entleert sich viel Eiter. Reichliche fungöse Massen werden excidirt, die Gelenkenden nach Durchtrennung der Ligamente evertirt. Die Condylen werden abgesägt, darauf ein keilförmiges Stück aus dem Humerus ausgesägt. Ulna und Radius werden unterhalb des Proc. coronoides resecirt in gleicher Höhe. Im Interstitium radio-ulnare zeigen sich noch tuberculöse Wucherungen, die excidirt werden. Blutstillung, Jodoformätherberieselung der Wundhöhle. Die Ulna wird keilförmig gestaltet und in rechtwinkliger Beugestellung des Armes in den Humerusspalt implantirt. Befestigung mit einem Nagel, der senkrecht in der Richtung von unten nach oben durch die Ulna in den Humerus geht.

Naht der beiden Längsschnitte bis auf den unteren Wundwinkel; in beide wird zur Drainage ein Jodoformgazestreifen eingeführt.

Afebriler Verlauf. Die ersten Wochen post operationem scheint sich das Allgemeinbefinden des Kranken zu bessern, der Appetit nimmt zu, das Aussehen wird besser. Bald nimmt aber die Wundsecretion zu, sie wird 2 Monate post operationem sehr beträchtlich, zugleich verschlechtert sich das Allgemeinbefinden. Der Vorschlag zur Amputation wird jetzt angenommen. Dieselbe wird Mitte April gemacht, und zwar an der Grenze des oberen und mittleren Drittels des Humerus. 2 Monate später wird Patient mit verheilter Wunde entlassen.

7. Schneider, Katharina, 5 Jahre alt, aus Köln-Nippes, aufgenommen am 14. Februar 1895. Fungus cubiti dextri, Spina ventosa dig. IV. manus dext. Patientin ist vor 2 Jahren wegen tuberculöser Erkrankung des rechten Tarsus operirt worden. Die Affection des Ellenbogens hat angeblich vor $^1/_2$ Jahre mit allmählich zunehmender Schwellung begonnen; gleichzeitig ist eine Auftreibung des 4. Fingers der rechten Hand entstanden, die langsam zugenommen hat.

Der 4. Finger der rechten Hand ist im Gebiete der ersten und zweiten Phalanx kolbig aufgetrieben; ebenso die Gegend des Metacarpophalangealgelenkes stark geschwollen. Letzteres ist ganz schlottrig, entleert Eiter durch je eine ulnarwärts und dorsalwärts gelegene Fistel. Auf der rechten Wange eine markstückgrosse, tuberculöse Hautpartie. Die dorsale Gegend des rechten Ellenbogengelenkes ist diffus teigig geschwollen, in der Tiefe deutlich Fluctuation nachweisbar. Active Bewegungen des im Winkel von 110° flectirten Ellenbogengelenkes werden gar nicht ausgeführt, passive als ausserordentlich schmerzhaft empfunden.

Operation in Chloroformnarkose. Esmarch'sche Blutleere.

Excision der Hauttuberculose der rechten Wange. Naht der Wunde.

Exarticulation des vierten Fingers der rechten Hand und Resection des peripheren Drittels vom Metacarpus IV. Naht der Wundränder.

Resectio cubiti dextri. 10 Cm. langer dorsaler Längsschnitt; sofort entleert sich eine reichliche Menge Eiters. Gründliche Excision der Granulationen und der tuberculös durchsetzten Muskelpartien. Die Gelenkenden werden nach Durchtrennung der Ligamente nach aussen luxirt. Das obere Radiusende und die Gelenkfläche der Ulna sind cariös; im Olecranon ebenfalls ein cariöser Herd. Granulationen werden eine Strecke von 2—3 Cm. weit ins Interstitium radio-ulnare verfolgt und exstirpirt. Resection von Radius und Ulna in gleicher Höhe, unterhalb der Capitulum radii. Die Fossa intercondylica humeri ist vom Knorpel entblösst. Aus dem unteren Humerusende wird ein keilförmiges Knochenstück ausgesägt. Gründliche Excision der Gelenkkapsel. Blutstillung, Jodoformätherspray. Die Ulna wird keilförmig zugemeisselt und in den Humerusspalt implantirt. Der Radius liegt auf der angefrischten Aussenseite der radialen Humerusspange. Befestigung der Knochen mit einem Silberdraht, der quer durch die beiden Humerusspangen und die dazwischen liegende Ulna geht. Der Arm steht im Ellenbogen rechtwinklig gebeugt. Naht der Haut bis auf den unteren Winkel. Von hier aus Drainage mit Kocher'schen Glasröhrchen. Gypsverband.

Nach 2 Monaten ist vollkommene knöcherne Ankylose eingetreten. Im unteren Wundwinkel eine wenig secernirende Fistel. Comprimirende Verbände alle 3 Tage. Nach 5 Wochen ist die Fistel geschlossen.

Patientin wird entlassen mit vollkommener Ankylose des Ellenbogens im rechten Winkel.

8. Seller, Agnes, 10 Jahre alt, aus Köln, aufgenommen 9. März 1895. Schlottergelenk des rechten Ellenbogens e resectione cubiti, Fistelbildung.

Keine hereditäre Belastung nachzuweisen. Das rechte Ellenbogengelenk ist vor drei Jahren wegen Caries resecirt worden. Es ist ein Schlottergelenk mit Fistel entstanden. Patientin wird ins Hospital aufgenommen, weil seit vier Wochen starke Schmerzen bestehen, die sich an ein Trauma — Stoss gegen den Ellbogen — angeschlossen haben. Auf dem Dorsum des Ellbogens befindet sich eine 9 Cm. lange, von zwei in die Tiefe führenden Fisteln durchsetzte Narbe. Der Vorderarm hängt schlaff im Winkel von ungefähr 170° vom Oberarm herab, kann activ nur ganz wenig flectirt, passiv ausgiebig hin und her geschleudert werden. Die Bewegungen der Finger und des Handgelenkes sind in normalen Excursionen möglich. Die Musculatur ist leicht atrophisch.

11. März 1895. Operation in Chloroformnarkose. In der alten Narbe wird ein 10 Cm. langer Schnitt geführt, der die beiden Fisteln gleichzeitig excidirt. Nach Freilegung des Nervus ulnaris werden die Weichtheile ohne Schonung des Periostes von den Knochen abgelöst und radial-, resp. ulnarwärts verschoben. Jetzt liegt das Gelenk bloss. Zwischen Vorderarm und Humerus befindet sich eine 1 Cm. hohe Diastase, ausgefüllt mit fungösen Granulationen. Das untere Ende des Humerus, das obere der Ulna sind arrodirt. Excision der Granulationen. Der Radius ist 3 Cm. kürzer als die Ulna. Die Lageverhältnisse beider Knochen zu einander haben sich in der Weise verändert, dass der obere Radiustheil nicht neben der Ulna, sondern auf ihrer dorsalen Fläche liegt. Gleichzeitig ist er um seine Längsaxe im Sinne der Pronation rotirt. Beide Knochen sind durch ein ganz kurzes, festes Band — anscheinend das geschrumpfte Lig. interosseum, verbunden. Die Circumferenz des unteren Humerusendes ist grösser, als die des centralen Theiles der Ulna. Die Verbindung zwischen Radius und Ulna wird auf eine 4 Cm. lange Strecke gelöst, der Radius soweit resecirt. Die Ulna wird keilförmig zugemeisselt, aus dem Humerus ein congruenter Knochenkeil ausgesägt; in den Spalt wird die Ulna implantirt und dort mit 2 Nägeln befestigt. Der eine geht von aussen nach innen durch die radiale Humerusspange in die Ulna, der andere in umgekehrter Richtung durch die ulnare Spange. Der Arm steht im Ellbogen rechtwinklig flectirt in Supination der Hand. Ausspraven mit Jodoformäther, Naht der Haut bis auf eine untere Drainagelücke, durch die ein Kocher'scher Glasdrain eingeführt wird. Gypsverband.

Der erste Verband wird nach 6 Wochen entfernt; Nägel und Drain waren durch ein Fenster nach 8 Tagen herausgezogen worden. Die Wunde ist verheilt bis auf einige oberflächliche kleine Granulationsstellen. Der Unterarm sinkt, wenn er nicht unterstützt wird, aus der recht-

winkligen Flexionsstellung um 15—20° nach abwärts. Neuer Gyp-verband in rechtwinkliger Stellung.

Nach weiteren 3 Wochen Entfernung des Verbandes. Wunde verheilt; die Festigkeit ist genügend; kein Verband mehr, Beginn der passiven und activen Bewegungen im Sinne der Flexion, Extension, Pro- und Supination.

Vier Monate post op. wird das Kind entlassen. Die Ausheilung ist ohne Fistel erfolgt. Geringe Pro- und Supinationsbewegungen sind activ möglich; Flexion und Extension im Winkel von 85—130°.

9. Mauel, Henriette, 22 Jahre alt, aus Köln, aufgenommen am 18. März 1896. Ankylose des linken Ellenbogens im stumpfen Winkel e resectione cubiti. Fistelbildung.

1893 wurde die Resection des linken Ellbogengelenkes wegen Caries gemacht. Patientin wurde mit Fistel entlassen, der Arm stand rechtwinklig flectirt in ziemlich straffer Verbindung. Es ist nie zur Ausheilung gekommen, im Gegentheil haben sich mehrere neue Fisteln entwickelt, der Vorderarm ist aus der rechtwinkligen Stellung zum Oberarm in die stumpfwinklige übergegangen. Wegen der schlechten Stellung und der geringen Kraft ist der Arm für Patientin wenig brauchbar.

Status: Schwächliche Person, über der linken Spitze verschärftes Exspirium. Unter dem Kinn eine querverlaufende, 10 Cm. lange Narbe, von einer früheren Drüsenexstirpation herrührend. Der linke Arm steht im Winkel von 145° im Ellbogen flectirt. Die Verbindung zwischen Humerus und Antibrachium ist eine sehr straffe, fast ankylotische. Beugung und Streckung sind activ nicht möglich, passiv in ganz geringem Grade. Die Musculatur ist stark atrophisch. Auf dem Dorsum des Ellbogens, mehr nach der radialen Seite zu gelegen, eine 10 Cm. lange Narbe, dem Knochen adhärent. In ihr drei in die Tiefe führende Fisteln, eine vierte liegt genau in der Mitte des Dorsums. Sämmtliche Fisteln secerniren reichlich. Auf der Vorderfläche der rechten Tibia, 2 Cm. über dem Talocruralgelenk, eine stark eiternde Fistel. Die Sonde dringt mehrere Centimeter tief in die Substanz der Tibia. Die Bewegungen im Fussgelenk sind nicht gestört.

23. März 1896. Nachresection des linken Ellbogens, Aethernarkose, Esmarch'sche Blutleere.

Dorso-radialer Längsschnitt mit Benutzung der alten Narbe und Excision der drei in ihr liegenden Fisteln. Die Weichtheile werden zuerst dorsalwärts, dann volarwärts ohne Rücksicht auf das Periost abgelöst, dann Humerus durchtrennt und ein keilförmiges Knochenstück aus seinem unteren Ende ausgesägt, dass eine radiale und ulnare Knochenspange entsteht. Hierauf wird die Ulna durchtrennt und keilförmig zugemeisselt. Der Radius wird 3 Cm. tiefer abgesägt. Das Gelenk lässt sich jetzt aus der Wundfläche herausheben, ohne dass die sehr straffe Verbindung zwischen Antibrachium und Humerus gelöst wäre. Die Berührungsflächen beider sind cariös. Blutstillung, die Wundhöhle wird mit Jodoformäther berieselt. In rechtwinkliger Stellung des Armes wird die Ulna in den Humerusspalt implantirt, dort mit einem Nagel fixirt. Derselbe geht in verticaler Richtung, parallel der Längsaxe des Humerus, von unten nach

oben durch die Ulna in den Humerus. Naht der Wundränder bis auf den unteren Winkel. Drainage mit Kocher'schen Glasröhrchen.

18. April 1896. Nach reactionslosem Verlauf Entfernung des Gypsverbandes. Wunde verheilt bis auf eine kleine Granulationsstelle von oberflächlicher Lage. Die Resectionsenden beginnen fest zu werden. Pro- und Supination zur Hälfte der normalen Excursionen möglich. Neuer Gypsverband.

2 Monate post op. Fistellose Ausheilung. Pro- und Supinationsbewegungen fast normal. Flexion und Extension geschehen activ im Winkel von 90—140°.

10. Thiré, Margarethe, aus Köln, 1 Jahr alt, aufgenommen am 15. März 1895. Caries metacarpi III dext., Fungus cubiti dextri.

Seit vier Wochen besteht auf dem Dorsum der rechten Hand eine Schwellung, die in den letzten Tagen erweicht sein soll. Bei der Incision findet sich ein cariöser Herd im Metacarpus III, der excochleirt wird. Tamponade der Wundhöhle mit Jodoformgaze. Heilung innerhalb 6 Wochen.

Um diese Zeit ist eine geringe Anschwellung oberhalb des Condylus ext. des rechten Humerus nachweisbar, die den Verdacht auf Tuberculose nahe legt, wenn auch die Bewegungen im Ellbogengelenk frei sind. Gypsverband.

5. Mai 1895. An der Aussenseite des rechten Ellbogengelenkes besteht ein grosser Abscess, der dem Durchbruch nahe ist. Die passiven Bewegungen im Ellbogen auch jetzt noch nicht besonders behindert.

Operation in Aethernarkose, Esmarch'sche Blutleere, Resectio cubiti dextri. Bajonettschnitt nach Ollier, Eröffnung der dorsalen Kapselwand. Der Abscess an der Aussenseite communicirt mit der Gelenkhöhle, aus der sich reichlich Eiter ergiesst. Durchtrennen der Ligamente zwischen Humerus und Vorderarm, so dass beide Gelenkflächen sich herausluxiren lassen; besonders der untere Theil des Humerus ist stark erkrankt, er wird resecirt bis oberhalb der unteren Epiphysenlinie, dann keilförmig ausgesägt. Ulnare Gelenkfläche ist arrodirt, im Interstitium radio-ulnare ziehen tuberculöse Granulationen etwa 3 Cm. weit nach abwärts. Die Ulna wird unterhalb des Proc. coronoides resecirt und keilförmig zugeschnitzt mit dem Knorpelmesser, der Radius 2 Cm. tiefer abgeschnitten. Blutstillung, Application von Jodoformäther. Die Ulna wird in rechtwinkliger Beugestellung des Armes in den Humerusspalt implantirt und mit einem Nagel befestigt. Derselbe geht senkrecht von unten durch den Ulnakeil nach oben in den Humerus. Naht der Haut bis auf eine Drainagelücke für ein Kocher'sches Glasröhrchen. Gypsverband.

Reactionsloser Verlauf bei mässiger Secretion. Der erste Verband liegt 6 Wochen. Die beiden Längsschnitte sind verheilt, der sie verbindende Schrägschnitt granulirt. Die Festigkeit zwischen den Resectionsenden ist noch sehr gering. Gypsverband.

4 Monate post operationem: Wunde ganz erheilt; die Festigkeit hat zugenommen, ist aber noch nicht genügend. Neuer Gypsverband.

6 Monate post operationem: Keine Fistel; zwischen Vorderarm und

Oberarm hat sich eine recht straffe gelenkige Verbindung hergestellt. Wie weit active Bewegungen möglich sind, lässt sich bei dem kleinen Kinde schwer entscheiden. Der Vorderarm wird activ im Winkel von 100° flectirt gehalten. Passive Streckung und Beugung ist möglich von 145°—80°. Pro- und Supination passiv wenig beschränkt.

11. Isbach, Peter, 63 Jahre alt, aus Köln, aufgenommen am 15. März 1895, Fungus cubiti sin.

Angeblich bestehen Schmerzen im linken Ellbogen, die vor 10 Wochen begonnen haben und mit allmählich zunehmender Schwellung einhergegangen sind. Es besteht seit mehreren Jahren Husten, zuweilen Nachtschweisse.

Die Gegend des linken Ellbogengelenkes ist kolbenartig aufgetrieben, auf dem Dorsum zu beiden Seiten des Oberarmes deutliche Fluctuation nachweisbar. Querdurchmesser des Gelenkes stark verbreitert. Druck, besonders auf das Radiusköpfchen, schmerzhaft. Der Arm steht im Winkel von 100° im Ellbogen flectirt, active Bewegungen sind gar nicht möglich, passive wegen zu grosser Schmerzhaftigkeit kaum ausführbar. Infiltration beider Lungenspitzen nachweisbar. Im Sputum Tuberkelbacillen.

18. März 1895. Resectio cubiti in Chloroformnarkose, Esmarch'sche Blutleere. 10 Cm. langer Längsschnitt, 1 Cm. oberhalb des Condylus ext. beginnend, über das Radiusköpfchen nach abwärts verlaufend. Im oberen Winkel wird senkrecht auf den Längsschnitt ein Querschnitt gesetzt, der bis zum Condylus internus verläuft. Der dadurch entstehende dreieckige Hautlappen wird zurückgeklappt, das Gelenk eröffnet, die Gelenkenden nach Durchtrennung der Bänder nach aussen luxirt. Eine ausgedehnte Zerstörung bietet sich dem Auge dar. Eiteransammlung im Gelenk, hochgradige Kapseltuberculose und weit vorgeschrittener Knochenprocess. Besonders die obere Partie von Radius und Ulna stark cariös; weniger die Gelenkfläche vom Humerus. Aus letzterem wird ein keilförmiges Knochenstück ausgesägt, nachdem vorher die Condylen resecirt sind. Die Ulna wird keilförmig zugemeisselt und unterhalb des Proc. coronoides abgesägt, ein wenig tiefer der Radius. Blutstillung, die Wundhöhle wird mit Jodoformäther ausgesprayt. Die Ulna wird in den Humerusspalt implantirt in rechtwinkliger Beugestellung des Armes und dort mit einem Silberdraht befestigt. Hautnaht; im oberen Winkel, wo Längs- und Querschnitt zusammentreffen, wird ein Kocher'scher Glasdrain eingeführt. Gypsverband.

Afebriler Verlauf. Der erste Verband wird nach 3 Wochen entfernt. Stellung gut, Festigkeit noch gering, aber der Zeit entsprechend. Der Draht wird entfernt. In der Mitte des Längsschnittes ist eine Naht aufgegangen. Dort besteht eine mässig secernirende Fistel.

Patient wird 4 Wochen post. oper. auf Wunsch entlassen, er ist noch einige Male ambulant verbunden worden. Die Fistel secernirt 2 Monate später eher mehr, als weniger, so dass eine Ausheilung zweifelhaft erscheint.

12. Jecke, Julius, 6 Jahre alt, aus Köln, aufgenommen am

25. März 1895, Resection des unteren Drittels vom linken Humerus und des linken Ellbogengelenkes wegen Caries.

Patient ist vor drei Monaten auf den linken Ellbogen gefallen. Die Verletzung soll unerheblich gewesen sein und wurde nicht viel beachtet. Nach einem Monat hat sich am Unterarm ein Abscess gebildet, der draussen geöffnet wurde. Kurz darauf ist eine Anschwellung oberhalb des Ellbogens entstanden, derentwegen Patient ins Hospital gebracht wird. Von mütterlicher Seite liegt hereditäre Belastung vor. Die Mutter ist an Phthise gestorben.

Am linken Oberarm, 2—3 Cm. oberhalb des Condylus internus, liegt ein wallnussgrosser Abscess. Die Bewegungen im Ellbogengelenk sind frei, bis auf eine geringe Behinderung der Extension. Der Arm kann nur bis zum Winkel von 170° gestreckt werden. Druck auf das Gelenk ist angeblich schmerzlos.

28. März 1896, Incision des Abscesses und Excision der Abscessmembran nach Freilegung des Nervus ulnaris.

1 Cm. oberhalb der Epiphyse des Humerus ist der Knochen arrodirt. Die Stelle wird mit dem scharfen Löffel ausgekratzt. Die pathologische Untersuchung ergiebt Tuberculose. Aussprengen der Wundhöhle mit Jodoformäther und Tamponade mit Jodoformgaze.

Die Wunde zeigt wenig Neigung, sich zu schliessen, bei ziemlich starker Secretion. Das Ellbogengelenk bleibt nach wie vor frei, bis auf die geringe Störung der Extension.

11. Mai 1895 Nachoperation, Aethernarkose, Esmarch'sche Blutleere. Zunächst wird der frühere Schnitt nach oben und unten verlängert und der Nervus ulnaris freigelegt. Dann werden die Weichtheile vom unteren Humerusende an der ulnaren Seite losgehebelt, mitsammt dem Periost. Der Knochen liegt auf einer Strecke vom 5 Cm. bloss, die untere Grenze bildet die Kapsel des Ellbogengelenkes. Letztere ist nicht eröffnet. Trepanation des cariösen Knochens mit dem Hohlmeissel, Excochleation der Markhöhle bis auf die Gelenkschale der Condylen. Vom unteren Humerus steht nur noch eine radiale, 1 Cm. breite Spange, die an ihrem unteren Ende die centrale, d. h. condyläre Gelenkfläche des Ellbogengelenkes trägt. Jodoformätherspray und Tamponade der Wundhöhle mit Jodoformgaze.

Während die Wundhöhle aus der Tiefe ausgranulirt, und bei mässiger Secretion ihre Tendenz, sich zu schliessen, unverkennbar ist, nimmt der quere Durchmesser des Ellbogengelenkes zu. Die Bewegungen sind mehr behindert, die Schmerzhaftigkeit bei Druck unverkennbar. Auf beiden Seiten des Olecranons ist schliesslich Fluctuation nachweisbar. Der Process vollzieht sich ohne Temperatursteigerung.

25. Juni 1895 Nachoperation, bestehend in Resection des Ellbogengelenkes und des unteren Drittels des linken Humerus. Zu beiden Seiten des Gelenkes wird je ein 10 Cm. langer Schnitt geführt, der ulnarwärts gelegene verläuft in der alten Narbe. Resection der unteren cariösen, 5 Cm. langen Knochenspange des Humerus; dann extracapsuläre Resection des Ellbogengelenkes. Die nachträgliche Untersuchung ergiebt synoviale Tuberculose. Der durch die Resection des unteren Humerusendes und des Gelenkes entstandene Knochendefect ist ein sehr grosser; die Knochen-

diastase zwischen Humerus und Ulna wird auf 7—8 Cm. geschätzt, die zwischen Radius und Humerus ist um 2 Cm. grösser, da vom Radius mehr fortgenommen ist, als von der Ulna. Aus dem Humerus wird ein keilförmiges Knochenstück ausgesägt; dabei findet sich 1 Cm. oberhalb der Resectionsstelle ein kleiner, erbsengrosser, corticaler, cariöser Herd, der excochleirt wird. Implantirung der keilförmig zugemeisselten Ulna in den Spalt des Oberarmes, nachdem der Arm in rechten Winkel gebracht ist. Befestigung durch einen Nagel, der vertical von unten nach oben durch die Ulna in den Humerusschaft geht. Die Wundhöhle wird mit Jodoformäther ausgesprengt, die Haut vernäht, an der ulnaren Seite vollständig, an der radialen bis auf den unteren Wundwinkel. Von dort aus Drainage mit Jodoformgaze. Gypsverband.

Reactionsloser Verlauf; Entfernung des Gypsverbandes nach 7 Wochen, ulnarer Schnitt primär verheilt, radialer bis auf eine untere, 3 Cm. lange, oberflächliche Granulationsstelle. Keine Secretion aus der Tiefe mehr. Festigkeit des Ellbogens noch ziemlich gering. Neuer Gypsverband.

Nach 3 Monaten ist eine recht straffe Vereinigung der Resectionsflächen eingetreten. Kein fixirender Verband mehr, active und passive Bewegungen im Sinne der Flexion, Extension, Pro- und Supination.

Anfang März 1896 wird Patient entlassen. Wunde fistellos verheilt. Straffe Verbindung zwischen Humerus und Antibrachium. Flexion und Extension im Ellbogen activ möglich im Winkel von 45—150°, ziemlich ausgiebige Pro- und Supination der Hand.

13. Fräulein W., aus Herchen an der Sieg, Privatpatientin, 22 Jahre alt, Fungus cubiti dextr., operirt im Juni 1895.

Keine hereditäre Belastung; ohne besondere Veranlassung ist das rechte Ellbogengelenk allmählich schmerzhaft geworden und geschwollen. Die Bewegungen sind ziemlich frei geblieben. Vor 6 Wochen hat sich eine Anschwellung an der Aussenseite des Oberarmes gebildet, die perforirt ist.

Die Contouren des Ellbogengelenkes sind verstrichen. Zu beiden Seiten des Olecranon besonderer Druckschmerz. 3 Cm. oberhalb des Condylus externus eine reichlich secernirende Fistel, durch welche die Sonde ins Gelenk führt. Die Bewegungen sind leicht gehemmt, Beugung und Streckung activ im Winkel von 75—160° möglich.

Operation in Chloroformnarkose, Esmarch'sche Blutleere. Extracapsuläre Resection des Gelenkes. 12 Cm. langer radialer Längsschnitt mit Excision der Fistel. Auf die Mitte des Längsschnittes, quer über die dorsale Gelenkspalte verlaufend, wird im rechten Winkel ein Querschnitt gesetzt, der bis zum Condylus internus geht. Die Weichtheile werden von der dorsalen Seite der Kapsel abpräparirt, der Humerus dicht über dem Kapselansatz durchtrennt, Freipräpariren der volaren Kapselwand, die Ulna wird dicht unter dem Kapselansatz durchsägt, der Radius 3 Cm. tiefer. Aus dem unteren Humerusende wird ein Keil ausgesägt, in den Spalt nach erfolgter Blutstillung und Application von Jodoformäther die keilförmig zugemeisselte Ulna implantirt in rechtwinkliger Beugestellung des Armes. Befestigung mit einem Nagel, der vertical von unten nach oben durch die Ulna in den Humerus geht. Naht der Haut bis

auf die Stelle, an der Längs- und Querschnitt sich treffen. Von dort aus Drainage mit Kocher'schem Glasdrain. Gypsverband.

Kein primärer Verlauf. Es entsteht eine Phlegmone mit Abscedirung am Oberarm — Senkungen. Lösung sämmtlicher Nähte, Entfernung des Nagels; die Resectionsenden werden auseinandergenommen, die ganze Wundhöhle aufgeklappt, mit Jodoformgaze tamponirt. Spaltung des Abscesses am Oberarm. Der Arm wird in gestreckter Stellung verbunden. Allmählich reinigt sich die Wundhöhle. Nach 6 Wochen wird aus der Streckstellung in rechtwinklige Beugestellung übergegangen. Es tritt keine Festigkeit ein, sondern ein Schlottergelenk. Nach 5 Monaten ist die Wunde vollkommen verheilt, der Vorderarm hängt schlaff schlottrig vom Oberarm herab, kann activ nur ganz gering im Ellbogen flectirt werden.

14. 18. April 1896. Fixation des Schlottergelenkes. Schnittführung unter Benutzung der beiden alten Resectionsnarben. Die Gelenkenden vom Humerus und Antibrachium werden freigelegt; es findet sich keine Spur mehr von Tuberculose. Aus dem unteren Humerusende wird ein keilförmiges Knockenstück ausgesägt. Radius und Ulna sind in ihren oberen Theilen auf eine 5 Cm. lange Strecke knöchern mit einander verwachsen. Die Synostose wird mit dem Meissel getrennt, das obere, 5 Cm. lange Stück des Radius resecirt, die Ulna keilförmig gestalten. Nach der von Helferich angegebenen Methode bei der Operation der Kieferankylose wird das Resectionsende des Radius, um eine neue Verwachsung mit der Ulna zu verhindern, mit einem Muskellappen übernäht. Der Muskellappen war der radialen Seite der Ulna entnommen, 1 Cm. breit, 3 Cm. lang mit unterer Brücke. Blutstillung, Jodoformätherspray. Implantirung der Ulna in den Humerusspalt. Befestigung mit einem Nagel, der vertical von unten nach oben durch die Ulna in den Humerus geht. Naht der Haut bis auf eine kleine Stelle dort, wo Längs- und Querschnitt sich treffen. Hier wird ein Kocher'scher Glasdrain eingeführt. Gypsverband in rechtwinkliger Beugestellung des Armes. Nach 2 Monaten vollkommene, fistellose Heilung. Active Beweglichkeit der Beugung und Streckung im Winkel von 90—120°; Pro- und Supination bis zur Hälfte des Normalen möglich.

15. Kaiser, Wilhelmine, 17 Jahre alt, aus Köln, aufgenommen am 29. April 1895. Fungus cubiti dextr.

Erbliche Belastung liegt seitens der Mutter vor, die an Phthisis pulmonum gestorben ist. Patientin wurde als kleines Kind wegen tuberculöser Halsdrüsen operirt.

Am 17. August 1894 wurde ein Abscess excidirt, der sich über dem Epicondylus externus des rechten Humerus entwickelt hatte. Eine Communication mit dem Ellbogengelenk wurde damals nicht gefunden. Seit 4 Monaten bestehen Schmerzen im rechten Ellbogen, die Bewegungsfähigkeit hat angeblich abgenommen.

Die Gegend auf dem Dorsum des Gelenkes ist teigig geschwollen. Zwischen Condylus int. und olecranon Fluctuation nachweisbar. Alle Bewegungen des Gelenkes sind schmerzhaft, aber in ziemlich ausgiebiger

Weise möglich. Die Flexion und Extension vollzieht sich im Winkel von 75—145°. Pro- und Supination nur wenig behindert.

Da die Schmerzen trotz Gypsverband zunehmen, ein Rückgang der Schwellung nicht zu constatiren ist, so wird die Resection beschlossen.

Operation am 16. Mai 1895. Aethernarkose. Esmarch'sche Blutleere. 15 Cm. langer dorsaler Längsschnitt. Zwischen Olecranon und Condylus externus befindet sich ein Granulationsherd, der ins Gelenk führt. Letzteres wird extracapsulär resecirt, in dem die Weichtheile zunächst von der Streckseite der Kapsel, dann von der Beugeseite lospräparirt werden. Nach Durchtrennung des Humerus wird aus der unteren Wundfläche ein keilförmiges Knochenstück entfernt. Dementsprechend die Ulna keilförmig zugemeisselt und mit dem Radius in gleicher Höhe durchtrennt. Blutstillung, Aussprengen der Wundhöhle mit Jodoformäther. Vorderarm und Oberarm werden in rechtwinklige Stellung zu einander gebracht, die Ulna in den Spalt des Humerus implantirt und dort mit einem Silberdraht befestigt. Derselbe geht in horizontaler Richtung durch die radiale Spange des Humerus, durch die Ulna und die ulnare Spange des Humerus. Die Knochen sind vorher in der Richtung des Drahtes durchbohrt worden. Der Radius liegt mit seinem oberen Ende auf der angefrischten Aussenfläche des Humerus. Naht der Haut bis auf den unteren Wundwinkel; von hier aus Drainage mit Jodoformgaze. Gypsverband.

21. Mai. Wird an der ulnaren Seite eine kleine Gegenincision nöthig zur Beseitigung einer Secretstauung. Von da ab reactionsloser Verlauf.

Zwei Monate post op. ist die Wunde verheilt. Zwischen den Resectionsflächen ist fast knöcherne Ankylose aufgetreten.

Nach 3 Monaten besteht vollkommene Ankylose. Flexions- und Extensionsbewegungen im Ellbogen sind nicht möglich. Pro- und Supination im Winkel von wenigen Graden.

16. Hüserich, Franziska, 10 Jahre alt, aus Köln, aufgenommen am 14. Juni 1895. Fungus cubiti dextr.

Ohne besondere Ursache sind vor 3 Monaten Schmerzen in der Gegend des rechten Ellbogens aufgetreten, verbunden mit allmählich zunehmender Schwellung des Gelenkes. Bewegungen des Armes sind in letzter Zeit schmerzhaft und stark behindert.

Die Gegend des rechten Ellbogengelenkes ist diffus geschwollen, die Contouren verschwommen. Der quere Durchmesser ist stark vermehrt. Druck auf die Gelenkspalte überall schmerzhaft. Zu beiden Seiten des Oberarmes ist Fluctuation vorhanden. Der Arm steht im Ellbogengelenk gebeugt im Winkel von 145°. Active Bewegungen sind möglich von 90—145°. Pro- und Supination vollziehen sich in fast normalen Excursionen. Patientin ist 3 Monate lang ohne Erfolg conservativ behandelt worden mit Gypsverband und Einpinselungen von T. jodi.

19. Juni 1895. Operation in Aethernarkose, Esmarch'sche Blutleere. Extracapsuläre Resection des rechten Ellbogengelenkes. 15 Cm. langer Längsschnitt über das Dorsum des Gelenkes; der Nervus ulnaris wird freigelegt. Die Musculatur der Extensoren ist stark tuberculös durchsetzt und wird, soweit erkrankt, excidirt. Die Weichtheile werden von

University of California LIBRARY Medical Department

der dorsalen Kapselwand lospräparirt, der Humerus dicht oberhalb des Kapselansatzes durchsägt. Das Gelenk wird mit scharfem Haken dorsalwärts und nach unten gezogen, dann die volare Kapselwand von den Weichtheilen befreit. Die Ulna wird keilförmig abgesägt, der Radius 3 Cm. tiefer durchmeisselt. Aus dem unteren Humerusende wird ein Knochenkeil ausgesägt. Blutstillung, Aussprengen der Wundhöhle mit Jodoformäther. Die Ulna wird in rechtwinkliger Beugestellung des Armes in den Humerusspalt implantirt und dort mit einem Nagel befestigt. Der Nagel geht vertical von unten nach oben, durch die Ulna in den Humerus. Naht der Haut bis auf den unteren Wundwinkel; von hier aus Drainage mit Jodoformgaze.

Es erfolgt Primärheilung. Nach 5 Wochen ist die Wunde ganz verheilt. Der Arm beginnt fest zu werden. Neuer Gypsverband.

2 Monate post. operationem Entfernung desselben. Die Verbindung der Resectionsenden ist jetzt so straff, dass kein fixirender Dauerverband mehr nöthig ist. Tagsüber wird der Arm im Tuch getragen. Zwischendurch ganz leichte Bewegungen im Sinne der Flexion, Extension, Pro- und Supination gemacht.

10. April 1896. Nachuntersuchung. Wunde fistellos verheilt. Zwischen Antibrachium und Humerus besteht eine straffe, gelenkige Verbindung. Das Ellbogengelenk ist activ beweglich im Winkel von 90—145°. Pro- und Supinationsbewegungen der Hand sind ganz geringfügig behindert.

17. Frau Breuer, 37 Jahre alt, aus Nippes bei Köln, aufgenommen am 4. März 1896. Fungus cubiti dextr. mit Fistelbildung.

Keine hereditäre Belastung nachweisbar. Der Beginn der Erkrankung liegt sieben Jahre zurück. Damals entstand ohne besondere Veranlassung eine geringe Schmerzhaftigkeit des rechten Ellbogengelenkes mit allmählich zunehmender Bewegungshemmung. Seit einem Jahr ist die Ellbogengegend geschwollen, seit 4 Wochen besteht über den Radio-humeralgelenk eine Fistel. Heftige Schmerzen haben die Kranke jetzt veranlasst, das Hospital aufzusuchen.

Das Ellbogengelenk ist diffus geschwollen, besonders der quere Durchmesser ist stark vermehrt. Jede Bewegung ist ausserordentlich schmerzhaft, so dass der Arm activ gar nicht flectirt oder extendirt wird. Derselbe steht im Winkel von 100° im Ellbogengelenk flectirt. Unterhalb der Condylus ext. eine stark secernirende Fistel.

9. März 1896. Operation in Aethernarkose Esmarch'sche Blutleere. Ein 15 Cm. langer, dorsaler Längsschnitt wird angelegt, gleichzeitig die Fistel excidirt. Der Nervus ulnaris wird freigelegt. Die vom Condylus ext. und internus entspringenden Muskeln sind zum Theil tuberculös durchsetzt, so dass beträchtliche Stücke excidirt werden müssen. Der Flexor dig. communis profundus ist in seinem Verlaufe am Vorderarm auf eine 5 Cm. lange Strecke hin sulzig ödematös, anscheinend entzündlich verändert. Das Gelenk wird typisch extracapsulär resecirt, erst die dorsale, dann die volare Kapselwand von den musculären Weichtheilen freipräparirt. Der Humerus wird keilförmig am unteren Ende ausgesägt, ebenso die Ulna keilförmig, und zwar im positiven Sinne — gestaltet. Die Spitze des Keiles bildet der Processus coronoides, das

Olecranon wird resecirt. Der Radius wird 3 Cm. tiefer abgesägt als die Ulna. Nach erfolgter Blutstillung und Application von Jodoformäther wird der ulnare Keil in die Spalte des Humerus implantirt, dort mit einem Nagel fixirt. Derselbe geht in der Richtung von unten nach oben vertical durch die Ulna in den Humerusschaft. Ulna und Humerus bilden einen rechten Winkel. Dann Naht der Haut bis auf den unteren Wundwinkel, wo zur Drainage ein Jodoformgazestreifen eingeführt wird. Gypsverband.

12. März 1896. Wegen Secretretention, die mit Temperatursteigerung einhergeht, wird eine Incision an der ulnaren Seite des Gelenkes gemacht, von dort aus drainirt.

Der weitere Verlauf ist reactionslos.

8. April. Die Secretion hat fast ganz sistirt. Die Stellung der Resectionsenden ist gut geblieben, die Ulna ist mit dem Humerus in Contact. Bewegungen der Finger sind gut. Es liegt noch immer der erste Gypsverband.

Fistellose Ausheilung 3 Monate post. op. in rechtwinkliger Ankylose des Armes. Pro- und Supinationsbewegungen sind in fast normaler Weise möglich.

III. Die Resection des tuberculösen Handgelenkes.

Bei der Tuberculose des Handgelenkes, der synovialen oder der ostalen Form, kann die Resection in Concurrenz treten mit der conservativen Behandlung und mit der Amputatio antibrachii, je nach der Ausdehnung des Krankheitsprocesses und der sonstigen Lage der Verhältnisse. Besonders bei Kindern kann es gelingen, den Process zur Ausheilung zu bringen durch Ruhigstellung der Extremität im Gypsverband, verbunden mit Pinselung von Jodtinctur oder Jodoforminjectionen. Bei Erwachsenen sind die Chancen geringer. Hat indess der Kranke Geduld, so kann unter Umständen nach einem Jahr oder nach längerer Zeit Heilung eintreten.

Durch die lange Ruhigstellung muss die Function der Hand natürlich erheblich leiden; die Regel ist eine vollkommene Ankylose des Handgelenkes. Flexion und Extension in den Metacarpophalangealgelenken sind auf ein Minimum reducirt; besser stehts mit den Bewegungen in den Interphalangealgelenken; wenn auch in der Regel Verwachsungen der Sehnen mit ihren Scheiden eintreten, so wird doch meist die Hälfte der normalen Excursionsfähigkeit der Fingerglieder erreichbar sein. Eine vollkommene Restitutio ad integrum ist ausserordentlich selten.

Führt die conservative Behandlung nicht zum Ziele, so soll mit der Resection nicht zu lange gewartet werden. Oder ist der Process ein sehr vorgeschrittener und alter, so dass schwammige Granulationen aus allen Gelenkfugen dringen, wenn ferner der Gelenkdurchmesser

nach allen Seiten hin stark vergrössert und die Verbindung der Carpalknochen unter einander gelockert ist, oder wenn stark eiternde Fisteln bestehen, so ist die Amputation am Platze oder durch die Resection kann die Amputation noch umgangen werden. Es werden nach der Ansicht Rydygier's (Wiener Klinik 1895, Heft 2 und 3) beim Handgelenk mehr Amputationen ausgeführt, als bei anderen tuberculösen Gelenken. Nach Preindlsberger kommen auf 74 Fälle von Tuberculose des Handgelenkes 27 Amputationen. Wir haben es in den letzten 2 Jahren nicht nöthig gehabt, die Amputation des Vorderarmes aus diesem Grunde zu machen, dagegen 7 mal die totale Resectio carpi. Wenn der richtige Zeitpunkt nicht unbenutzt vorübergeht, so wird sich das Verhältniss der Amputation zur Resection gewiss bedeutend zu Gunsten der Letzteren ändern.

Auch in den allerschwersten Fällen von Caries empfiehlt es sich, wenigstens zu versuchen, mit der Resection auszukommen. Die Möglichkeit des Gelingens ist immer vorhanden. Auch die unbrauchbarste Hand ist brauchbarer als gar keine oder eine künstliche, (Berliner kl. Wochenschrift 1895, Heft 40), „im schlimmsten Fall ist, wie Rose sagt, ein natürlicher Taststock nützlicher, als eine Amputation."

Anders liegen die Verhältnisse, wenn es wegen allgemeiner Tuberculose oder Schwäche auf rasche Beseitigung des Leidens und schnelle Heilung ankommt. Ist das Individuum alt, schwach, oder besteht, wie es von den meisten Autoren als häufig angegeben wird, mehr oder weniger ausgedehnte Lungentuberculose, dann ist die Amputation am Platze. Diese Umstände geben für uns die einzige Indication zur Amputation ab, während selbst die grosse Ausdehnung jenseits des Carpus auf die Vorderarm- oder Mittelhandknochen keine Indication zur Amputation ist. Zwar wird heute Niemand mehr die Handgelenkresection für einen lebensgefährlichen Eingriff halten; die längere Heilungsdauer lässt aber doch bei Schwächezuständen die Resection in einzelnen Fällen hinter der Amputation zurücktreten.

Oft entsteht nach der Resection des Carpus ein Schlottergelenk, die Hand ist gegen den Vorderarm volarwärts verschoben, und zwar infolge des grossen Knochendefectes, wie er bei den meist nöthigen Totalresectionen gesetzt wird. Wenn resecirt wird, so verfahren wir nach den gleichen Grundsätzen wie beim Fussgelenke, wir entfernen alles tuberculös Verdächtige ohne Rücksichtnahme auf die Grösse des Defectes.

Die Art der Vereinigung der Metacarpen mit dem Vorderarm bildet einen wesentlichen Factor für die spätere Brauchbarkeit der Hand. Es sind 3 Resultate der Resectio carpi denkbar: das neugebildete

Gelenk ist activ frei oder straff beweglich; es bildet sich kein neues Gelenk, sondern knöcherne Ankylose zwischen den Resectionsflächen; es resultirt ein passiv freibewegliches Schlottergelenk.

Liesse sich die erste Art der Vereinigung stets mit Sicherheit erreichen, so würde man sie anstreben, weil sie den natürlichen Verhältnissen am nächsten kommt und functionell das beste Resultat liefert. Unsere Operationsmethoden gewähren diese Sicherheit leider nicht, denn es lässt sich nicht ableugnen, dass häufig ein Schlottergelenk entsteht. Wie beim Ellbogen, so ist auch bei der Hand das Schlottergelenk unbrauchbar. In vielen Fällen beherbergt es noch Krankheitsherde, die durch den beständigen Reiz der Bewegungen verschlimmert werden. Vor allem ist die Kraft der Finger eine ganz geringe.

Bei knöcherner Ankylose oder ganz straffer fibröser Vereinigung von Metacarpi und Antibrachium ist die Hand recht brauchbar; die Kraft der Finger ist bedeutend besser, die Gefahr des Recidives geringer, wie bei den Ausheilungen aller tuberculöser Gelenke in Ankylose. Das Anstreben knöcherner Ankylose ist gewiss nicht das Ideale; wir müssen aber mit der Möglichkeit eines Schlottergelenkes rechnen, zumal in Fällen, in denen, wie so häufig, grosse Knochendefecte gesetzt sind; das Antibrachium, besonders das untere Radiusende kann cariös sein und durch die Resection fortfallen, oder der Process hat hauptsächlich die centralen Theile der Mittelhandknochen befallen. Die Hälfte oder gar $^2/_3$ mussten mehrfach resecirt werden. Dann ist die Diastase der Knochen recht gross, recht gross auch die Gefahr eines Schlottergelenkes. Eine Methode, die in solchen Fällen mit Sicherheit ein Schlottergelenk vermeidet, dürfte geeignet sein, die Frage der Handresection zu fördern, selbst wenn durch sie eine knöcherne Ankylose geschaffen wird, was bisher fast stets der Fall war. Wir glauben sogar, einstweilen dieses als das Erstrebenswerthe hinstellen zu müssen.

Das Verfahren von Bardenheuer scheint dem zu genügen; es ist bis jetzt in 7 Fällen zur Anwendung gekommen. 5 mal mussten sehr ausgedehnte Knochendefecte gesetzt werden, da die Erkrankung die Grenzen des Carpus nach oben und unten (3 mal weit) überschritten hatte; es ist immer entweder ganz straffe Verbindung oder knöcherne Ankylose eingetreten. Die Methode bezweckt, die knöchernen Resectionsflächen wie bei allen Resectionen in directe, genaue, flächenartige Berührung zu bringen, diesen Contact möglichst breit und innig zu gestalten, und die sich berührenden Knochenflächen in ihrer Lage zu befestigen. Sie schafft also Bedingungen, die der

Bildung eines Schlottergelenkes gerade entgegen wirken. Nachdem die Carpalknochen entfernt sind, wird das untere Ende des Vorderarmes mit dem Meissel negativ keilförmig gestaltet; die Basis des Keiles sieht noch den Metacarpen, die Spitze fällt ins Interstitium radio-ulnare. Dem entsprechend werden die Metacarpi II—IV, als Ganzes betrachtet, positiv keilförmig abgesägt. Die Spitze liegt auf der Höhe der Metacarpus III. Der positive Keil, die Metacarpen, wird in den negativen, das Antibrachium, hineingeschoben und dort mit 2 Nägeln befestigt. Der eine geht durch den Metacarpus II oder III in den Radius, der andere durch IV oder V in die Ulna. Der Daumen wird besonders versorgt. Die Aussenfläche des Radius wird angefrischt und auf sie das angefrischte Multangulum majus, oder wenn es resecirt ist, die angefrischte Basis des Metacarpus I gesetzt. Zur Befestigung dringt ein dritter Nagel durch den Metacarpus pollicis von aussen nach innen in den Radius.

Die Vernagelung der Mittelhandknochen könnte unter Umständen Schwierigkeiten machen. Sind die Knochen erweicht, so dringt der Nagel leicht hindurch, sind sie aber hart, so ist es schwer, mit dem Hammer den Nagel durch die feste Corticalis durchzuschlagen. Die Kraft des Schlages geht zum Theil verloren, weil der Knochen federt und ausweicht. Die Arbeit gestaltet sich dann einfach, wenn man sich vorher durch den Metacarpus ein Bohrloch anlegt. Der elektrische Motor ist dazu sehr geeignet.

Die anatomischen Verhältnisse des Handgelenkes lassen es rathsam erscheinen, in der Regel den ganzen Carpus zu entfernen. Ausnahmsweise kann man sich mit der Entfernung eines Knochens oder einer Knochenreihe je nach der Lage des Falles begnügen. Die vielen Spalten der einzelnen Gelenke schaffen schlechte Bedingungen für den späteren Wundverlauf. Und dann lehrt die Erfahrung, dass hier mit Vorliebe nach partiellen Resectionen ein Recidiv auftritt. Die verschiedenen kleinen Gelenke communiciren untereinander, der Wanderung der Granulationen von einem ins andere steht Thür und Thor offen. Das Innere der verschiedenen Gelenke lässt sich nach Entfernung eines Knochens nicht übersehen; ob sie gesund oder erkrankt sind, wissen wir nicht, der Verdacht, dass letzteres der Fall ist, wird mit Recht bestehen. An der volaren Kapselseite ziehen mit Vorliebe unter den Knochen Granulationen her; um sie gründlich excidiren zu können, muss die sie deckende Knochenschicht entfernt werden. In mehreren Fällen fanden wir, dass besonders die Granulationen bis über die Basis der Metacarpalknochen weit fingerwärtszogen. Auch König, Rydygier, Rose sprechen sich im Allgemeinen für die totale Resection

des Carpus aus. Pisiforme und Multangulum majus sind häufig gesund und können dann zurückbleiben; besonders das letztere zu erhalten, ist von Bedeutung für die spätere Function des Daumens.

Die Operation kann unter Umständen recht mühsam sein. Wenn die Knochen erweicht sind, der Bandapparat gelockert ist, gelingt es leicht, sie mit dem scharfen Löffel einzeln herauszuhebeln oder mit der Kugelzange herauszudrehen. Haben aber die Ligamente ihre natürliche Festigkeit bewahrt, wie es bei der synovialen Form der Tuberculose nicht selten der Fall ist, dann kann sich die Arbeit für den Operateur recht mühsam gestalten. Leichter und schneller kommt man zum Ziel, wenn man die Gelenke nicht einzeln eröffnet, sondern, wie Bardenheuer es jetzt macht, den Carpus als Ganzes entfernt. Aus anatomischen Gründen ist es leicht, Multangulum majus und Pisiforme auch bei dieser Methode zurückzulassen. Auch hier halten wir die geräumige Blosslegung des Gelenkes, und zwar vom Dorsum aus, damit alles Tuberculöse entdeckt und entfernt werden kann, für das Wichtigste. Ohne Rücksichtnahme auf die Grösse des Knochendefectes oder auf die Sehnen und Haut wird alles entfernt, was tuberculös ist oder der Tuberculose verdächtig erscheint. Die Operation gestaltet sich wie folgt:

Entweder von einem langen dorsalen, über den radialen Rand der Sehnen des Extensor communis verlaufenden Längsschnitte aus oder ev. bei stark fistulöser Haut von einem Querschnitte aus wird das Handgelenk blossgelegt, im letzten Falle wird die unterminirte und fistulöse Haut quer mitexcidirt. Alsdann werden die Sehnen des Extens. communis und Ext. carpi ulnaris nach innen, die des Daumens und des radialen Handabschnittes mit stumpfem Haken nach aussen gehalten, wenn sie intact sind. Sind die Sehnen indess von Granulationen umwachsen oder erweicht, so werden sie mitexcidirt. Bei unversehrter Haut ist der Längsschnitt vorzuziehen, weil sich dann die nachher vernähten Sehnen decken lassen. Alsdann dringt man entweder ins Radiocarpalgelenk ein, oder man durchmeisselt das untere Ende des Radius von aussen nach innen schief, so dass ulnarwärts mehr fortgenommen wird, und ebenfalls von innen nach aussen die Ulna in entgegengesetzter Richtung, nach aussen schief abfallend. Nehmen wir an, wir sind ins Radiocarpalgelenk eingedrungen, so fasst der Assistent mit einem Haken den carpalen Gelenkkopf und zieht von der Vola aus stark dorsalwärts und nach unten. Das Messer dringt durch den entstandenen Spalt an die vordere Fläche des Os naviculare, lunatum und triquetrum und löst unter starkem Hakenzuge, an der vorderen Seite der

Knochen sich haltend, diese von den anliegenden Weichtheilen ab. Womöglich wird die vordere Kapselwand gleich mitgenommen, dies gelingt meist, indess nicht stets vollkommen. An der vorderen Kapsel sich haltend, dringt das Messer bis jenseits der Basen der Metacarpalknochen. An der dorsalen Seite des Gelenkes werden gleichfalls, möglichst an der dorsalen Seite der Kapsel sich haltend, die Weichtheile und Sehnen bis jenseits der Basen der Metacarpalknochen abgelöst. Hierbei muss man die Sehne des Extens. carp. radialis etwas vorsichtig ablösen. Alsdann werden die Metacarpalknochen derart abgemeisselt, dass sie insgesammt einen positiven breiten Keil bilden, wobei der 3. und 4. Metacarpus die Spitze bildet, der 2., resp. 5. Metacarpus die abfallende Fläche. Zuweilen dringt Bardenheuer auch ins Carpometacarpalgelenk ein und enucleïrt in toto nur die Carpalknochen. An der Radialseite sucht er möglichst die Art. rad. und den Ramus dorsalis art. rad. zu schonen. Eine Verletzung der Arterie ist indess nicht gefährlich.

Die Operation ist in wenigen Minuten gemacht. Bardenheuer hat auch den umgekehrten Weg gemacht, es ist kein besonderer Unterschied zwischen beiden.

Im weiteren Verlauf der Operation sollen, wenn nur der Carpus in toto entfernt wird, die Metacarpen in das Antibrachium implantirt werden; beide müssen also angefrischt werden. Bardenheuer modificirte nachher das Verfahren: Nicht allein die Intercarpalgelenke bleiben uneröffnet, sondern auch die carpometacarpalen und das Radiocarpalgelenk. Zunächst wird das untere Ende des Vorderarmes dicht über den Gelenkflächen negativ keilförmig durchmeisselt. Der scharfe Haken wird dann in die periphere Resectionsfläche eingesetzt, diese von der Unterlage losgelöst. Das Carporadialgelenk bleibt uneröffnet. Der Carpus wird wie sonst lospräparirt, dann aber nicht in den Metacarpocarpalgelenken exarticulirt. Letztere, d. h. II.—IV., bleiben uneröffnet, die Metacarpen werden unterhalb der Basen durchsägt, und zwar in einer dem Antibrachium entsprechenden positiven Keilform. Die resecirte Knochenpartie ist quasi ein Ganzes; sie enthält das untere Ende von Radius und Ulna, den Carpus ausser Multangulum majus und pisiforme, und die Basen der Metacarpi II—V. Zuletzt werden Multangulum majus und pisiforme besichtigt und, wenn nöthig, nachträglich entfernt.

Zur Blosslegung des Gelenkes wird von Bardenheuer mit Vorliebe ein 3—4 Cm. langer ulnarer Schnitt am ulnaren Rande des Gelenkes angelegt und auf diesen über das Köpfchen der Ulna weg bis zum Rande der Extensoren des Daumens ein Querschnitt

gesetzt. Zuweilen wird der Langenbeck'sche Dorso-Radialschnitt benutzt. Die Einsicht ins Gelenk ist bei beiden Schnittführungen eine recht gute. Die Gelenkflächen des Antibrachium lassen sich beim Querschnitt vielleicht besser herausluxiren. Diejenigen Chirurgen, welche auf die Schonung der Sehnen Gewicht legen, werden den Längsschnitt bevorzugen. v. Langenbeck hat darauf hingewiesen, und es ist das ja vielfach zu beobachten, dass die Muskeln doch functionsfähig bleiben, wenn auch ihre Ansatzpunkte durch Resection der Knochencontinuität eine ziemlich bedeutende Annäherung erfahren. Der contractionsfähige Muskel ist im Stande, sich den neugeschaffenen Verhältnissen anzupassen, aber doch immerhin nur bis zu einem gewissen Grade. Wird die Annäherung der Ansatzpunkte zu gross, der durch die Resection entstehende Knochendefect zu bedeutend, so kann der Muskel insufficient werden. Zumal bei der Resection des Handgelenkes erleidet die Dorsalflexion der Fingerglieder leicht eine Einbusse. Bardenheuer verkürzt darum stets, auch bei Anwendung des Längsschnittes, die dorsalen Sehnen und vernäht sie dann. Die Sehnennaht hat uns in keinem Falle im Stich gelassen. Die Hand wird in leichte Dorsalflexion nach der Resection gestellt. Ausser den beiden Nägeln, die durch die Mittelhandknochen in den Vorderarm gehen, geben auch die verkürzten und mehr gespannten Sehnen dieser Stellung einen gewissen Halt.

Die Vernagelung der Knochen hat den grossen Vortheil der Eliminirung der Wundhöhle und der Entwicklung eines festen Knochencontactes.

Zuletzt erfolgt die Hautnaht bis auf eine im radialen und ulnaren Wundwinkel gelegene Drainagelücke; beim Längsschnitt wird vom oberen, armwärts gelegenen Wundwinkel aus drainirt, in der Regel mit Kocher'schem Glasdrain. Der Querschnitt, combinirt mit einem Längsschnitt, wurde 4 mal angewandt (Fall I, II, III, VI), der Längsschnitt 2 mal (Fall IV und VII). In Fall V hatte die Ernährung der Haut auf dem Handrücken durch unter ihr liegende Abscesse so gelitten, dass sie von vornherein mit Lappenschnitt excidirt werden musste.

Krankengeschichten.

Fall. I. Catharina Bach. 5 Jahre alt, aus Köln, aufgenommen am 11. Juni 1891. Vater an Phthisis pulmon. gestorben. Patientin ist in der Ambulanz des hiesigen Bürgerhospitals seit einem Jahre conservativ behandelt worden. Das Leiden wird zurückgeführt auf einen damals stattgehabten Fall auf die vorgestreckte rechte Hand. Schwellung und Schmerzhaftigkeit, besonders des unteren Radiusendes, haben in letzter Zeit zugenommen, seit 14 Tagen ist über dem Dorsum des Handgelenkes

ein Abscess nachweisbar, der sich centralwärts über das untere Drittel des Radius erstreckt. Zweimaliges Auskratzen ist ohne Erfolg, so dass am 12. Juli 1894 das ankylotische Handgelenk blossgelegt wird. Ein 7 Cm. langer Schnitt vom Radiocarpalgelenk zwischen Abductor pollicis und Extensor indicis nach oben verlaufend dient zur Excision des Abscesses und Auslöffelung des central-cariösen unteren Radiusendes, dessen Knorpel fast ganz zerstört ist. Rechtwinklig zum Längsschnitt, über die Gelenkfuge bis zum radialen Rande des Extensor carpi ulnaris wird ein Querschnitt geführt, der die Sehnen des Extensor communis durchtrennt. Das Radiocarpalgelenk ist vereitert, die Gelenkflächen der centralen Handwurzelreihe sind arrodirt. Letztere wird resecirt mitsammt dem os pisiforme. Die periphere Knochenreihe scheint nicht afficirt. Sie wird keilförmig angefrischt, das Antibrachium entsprechend keilförmig ausgemeisselt, dann erfolgt die Implantirung und Vernagelung der Hand in leichter Dorsalflexion. Der eine Nagel geht durch os capitatum in den Radius, der andere durch Os hamatum in die Ulna. Verkürzung und Naht der durchschnittenen Sehnen, nachdem die ganze Wundhöhle mit Jodoformäther ausgesprayt ist. Naht der Haut bis auf eine radiale und ulnare kleine Lücke, durch die zur Drainage je ein Jodoformgazestreifchen eingeführt wird. Eine eigentliche Wundhöhle existirt nicht. Gypsverband.

Vollkommen glatter Heilverlauf. Die Drainagestreifen werden am 5. Tage erneuert, die Wunde sieht reactionslos aus.

Am 12. Tage Entfernung der inzwischen locker gewordenen Nägel und der Streifen; keine Erneuerung der Drainage mehr.

4 Wochen post op. Abnahme des ersten Gypsverbandes. Die Wunde ist geheilt bis auf 2 Granulationsstellen, den Drainageöffnungen entsprechend; ganz geringe Secretion, nicht stärker, als den Granulationen entspricht. Die Finger können in den Interphalangealgelenken activ in mässigem Grade gebeugt und gestreckt werden. Die Hand steht in mässiger Dorsalflexion, die Verbindung zwischen den Resectionsflächen kann als federnd bezeichnet werden. Erneuerung des Gypsverbandes, der bis zum Metacarpophalangealgelenk reicht.

Von jetzt ab werden täglich active und passive Fingerbewegungen vorgenommen.

7 Wochen post op. Definitive Entfernung des Gypsverbandes. Wunde vollkommen verheilt. Tägliche Handbäder und Bewegungen. Die Hand ist mit dem Vorderarm fast knöchern verbunden und wird zur Unterstützung nur noch mit gewöhnlicher Flanellbinde umwickelt.

3 1/2 Monate post op. Ankylose der Resectionsflächen in guter, leicht dorsalflectirter Stellung. Die Finger werden activ vollkommen gestreckt, in normaler Weise gebeugt, sowohl in den Interphalangeal- wie in den Metacarpophalangealgelenken und in die Hohlhand eingeschlagen. Der Händedruck ist auf beiden Seiten gleich kräftig.

Ein Jahr nach der Operation wird das Kind wegen Caries pedis wieder aufgenommen. Der Status ist der obige geblieben, die Stellung der Hand in nichts verändert. Eine Störung des Längenwachsthums ist am Radius nicht wahrzunehmen; die activen Bewegungen sind ganz normale. Es besteht vollkommene Ankylose im Handgelenk.

Fall II. Frau Petermann, 45 Jahre alt, aus Köln, aufgenommen am 15. Juni 1895, Caries carpi dextr.

Vor 5 Jahren hat eine Operation an der rechten Hand stattgefunden. Dorsoradial und ulnar verläuft je eine 7 Cm. lange, dem Knochen adhärente Narbe. Handgelenk vollkommen ankylotisch, ebenso die Metacarpophalangealgelenke. In den Interphalangealgelenken sind ganz geringe Flexions- und Extensionsbewegungen möglich. Bei der 4 Monate lang conservativ behandelten Patientin hat sich jetzt eine schmerzhafte Anschwellung des Thenar und ein Abscess an der Radialseite des Multangulum majus gebildet.

16. März 1895. Operation in Chloroformnarkose unter Esmarch'scher Blutleere. Der alte radiale Längsschnitt wird zunächst benutzt, um zu der Anschwellung der Daumengegend zu gelangen. Das Multangulometacarpalgelenk I enthält Eiter und tuberculöse Granulationen. Letztere sind ins Handgelenk durchgebrochen. Rechtwinklig auf den Längsschnitt wird über das Dorsum carpi ein Querschnitt gesetzt, der Haut und Sehnen durchtrennt. Eröffnung des Radiocarpalgelenkes; in ihm tuberculöse Granulationen. Knorpel arrodirt. Resection der synostotisch verwachsenen Ossa naviculare, lunatum, triquetrum. Im Radius ein subchondraler, tuberculöser Herd. Keilförmige Ausmeisselung des Antibrachium. Die Spitze des negativen Keiles liegt im Interstitium radio-ulnare, die Basis den Handwurzelknochen zugerichtet. Das Multangulum majus und minus sind tuberculös arrodirt, beide werden entfernt; zuletzt Capitatum und hamatum resecirt, um die unter ihnen herziehenden Granulationen wegräumen zu können. Der Metacarpus pollicis ist cariös, er wird bis zur Mitte resecirt. Die Metacarpi II—IV, als ein Ganzes betrachtet, werden keilförmig zugesägt, in den Spalt des Vorderarmes implantirt und dort befestigt. Der eine Nagel geht von der radialen Seite her durch den Radius in den Metacarpus II, der andere von der ulnaren in den Metacarpus V. Jodoformspray nach erfolgter Blutstillung; der Ramus dorsalis arteriae radialis ist geschont. Verkürzung und Naht der Sehnen, des Extens. dig. communis, indicis, Extensor pollicis longus und brevis, Abductor pollicis und Extensor carpi radialis. Hautnaht bis auf eine radialwärts und eine ulnarwärts gelegene Lücke für Kocher'sche Glasdrains. Gypsverband in leichter Dorsalflexion der Hand.

28. März 1895. Nach afebrilem Verlauf Entfernung des Drains. Wunde sieht reactionslos aus. Entfernung der Nägel nach 14 Tagen.

29. April 1895. Auf Wunsch entlassen. Bewegungen in den Interphalangealgelenken und Spreizbewegungen der Finger in geringem Maasse möglich. Am ulnaren und radialen Wundwinkel Granulationspfröpfe, durch die die Sonde in die Tiefe, zwar nicht auf entblössten Knochen führt. Secretion ulnarwärts gering, radialwärts etwas reichlicher. Die Verbindung zwischen Hand und Vorderarm ist federnd.

Ambulante Nachbehandlung. $^3/_4$ Jahr post op. hat sich die radiale Fistel geschlossen, die ulnare kurz nach der Entlassung. In den Interphalangealgelenken Bewegungen möglich bis zu $^1/_3$ der normalen Excursionen, in den Metacarpophalangealgelenken solche nur ganz geringen Grades. Fortsetzung activer und passiver Bewegungen angerathen.

Fall II. Marie. Entlassen. 4½ Jahre alt. Aus Köln,
wiesen am 24. April 1895. Lupus [illegible]. Schlotter[illegible]
aus Caries.

1894 wurde bei Patientin das linke Handgelenk wegen Tuberculose
resecirt.

1895 Resection des rechten tuberculösen Schultergelenkes. Die Auf-
nahme erfolgt jetzt wegen eitriger Fisteln in der Gegend des früher
resecirten Handgelenkes: die Fisteln bestehen angeblich seit 3 Monaten.

Status: Die Hand hängt volarwärts luxirt im stumpfen Winkel vom
peripheren Ende des Vorderarmes schlaff herab. Die Carpalknochen fehlen,
das untere Ende von Radius und Ulna scheint resecirt zu sein. In der
Handgelenksgegend, dicht unter dem Radius, münden auf dem Dorsum
zwei secernirende Fisteln; die Sonde dringt in die Tiefe, ist an der vo-
laren Seite durchzufühlen. Passive Bewegungen im Handgelenk in ganz
abnormer Weise ausführbar. Dagegen kann die Hand activ weder dorsal-,
noch volarflectirt werden; Pro- und Supination sind in geringem Grade
möglich, Ab- und Adduction unmöglich. Die Interossei functioniren nicht,
in den Interphalangealgelenken werden Bewegungen in geringen Excur-
sionen activ ausgeführt. Die Kraft der Finger ist minimal, ein Buch kann
Patientin nicht zwischen Daumen und Zeigefinger halten. Der Daumen
ist in seiner Abductions- und Adductionsfähigkeit behindert; er kann nicht
an den 2. Finger herangebracht werden. Die Opponirbarkeit ist
vermindert, er wird mit Mühe nur dem 2. Finger opponirt, den an-
deren nicht.

30. April 1895. Operation in Chloroformnarkose, Esmarch'sche
Blutleere. Längsschnitt vom unteren Ende des Radius nach der Basis
des Metacarpus II in der alten Narbe, auf diesen wird ein Querschnitt
gesetzt, der über das Dorsum carpi bis zum ulnaren Rande verläuft. Die
dünnen Sehnen der Extensoren werden durchschnitten. Das untere Ende
des Radius ist arrodirt, die Carpalknochen fehlen, der Metacarpus II eben-
falls an der Basis arrodirt. Keilförmige Ausmeisselung des Antibrachium
im negativen Sinne, der Metacarpi II—V als Ganzes werden dachförmig
zugesägt. Die Granulationen in der Tiefe der Wundhöhle excidirt. Blut-
stillung, der Ramus dorsalis art. radialis ist ligirt. Jodoformätherspray.
Die Metacarpi II—IV werden in den Vorderarmspalt implantirt und mit
2 Nägeln befestigt. Der eine geht durch den III. in den Radius, der
andere durch den V. in die Ulna. Der Metacarpus I wird auf die an-
gefrischte Aussenfläche des Radius genagelt. Verkürzung und Naht der
Sehnen; Hautnaht. Eine radiale Lücke an der Stelle, wo Längs- und
Querschnitt sich treffen, wird zur Drainage mit Jodoformgaze benutzt.
Gypsverband in leichter Dorsalflexion der Hand.

11. Mai 1895. Zum ersten Male Temperatursteigerung bis 38,4°. Ent-
fernung der Drainage und Nägel. Neuer Streifen eingeführt. Wunde
etwas geröthet.

24. Mai 1895. Auf dem Dorsum manus hat sich ein Abscess gebildet,
der gespalten wird. Ausreiben der Höhle mit Jodoform in Substanz.

25. Mai. Patientin ist sehr unruhig. Verdacht einer Jodoforminto-
[illegible]n erweist sich als unbegründet; die Unruhe steigert sich in den

nächsten Tagen zur Manie. Pat. reisst sich den Gypsverband ab; die Hand steht gut, sieht reactionslos aus, federt zum Unterarm. Leider muss Patientin wegen Geistesstörung in die Irrenanstalt transportirt werden, und haben wir über den weiteren Verlauf nichts in Erfahrung bringen können.

Fall IV. Falsing, aus Radevormwald, aufgenommen am 24. October 1895. Caries carpi sin.

Die Krankengeschichte folgt ausführlicher, weil der Fall nach einer andern Seite hin höchst interessant ist.

Der Patient wurde hier aufgenommen wegen eines tuberculösen Leidens am rechten Vorderarm. Vor 6 Monaten war er auswärts operirt worden, der Arm gelangte aber nicht zur Heilung; es wurde ihm draussen die Amputation vorgeschlagen. Der Kranke ging auf den Vorschlag nicht ein, liess sich hier im Bürgerhospital aufnehmen mit der dringenden Bitte, noch einen Versuch zu machen, den Arm zu erhalten. Er ist von Beruf Schreiber.

Bei der Untersuchung des Armes ergiebt sich folgender Befund: Der rechte Vorderarm ist im Bereich des mittleren und unteren Drittels stark verdickt. An der ulnaren Seite verläuft eine gut verheilte Incisionsnarbe, fast der ganzen Länge der Ulna entsprechend. An der radialen Seite befindet sich eine 10 Cm. lange Incisionsnarbe, in der drei aus der Tiefe kommende Fisteln münden. Eine vierte Fistel mündet mitten auf dem Dorsum des Vorderarmes. Es fehlt der grösste Theil der Ulna, man kann sagen die ganze Ulna, bis auf ein 5 Cm. langes centrales Stück, das mit dem Ellbogengelenk zusammenhängt. Die Continuität des Radius ist durch einen 10 Cm. langen Knochendefect unterbrochen. Peripherwärts vom Defect in der Richtung nach dem Handgelenk lässt sich eine circa 4 Cm. lange Knochenpartie durchfühlen, centralwärts ein grösseres, etwa 7 Cm. langes Stück. Ellbogengelenk und Handgelenk sind scheinbar intact und vollkommen beweglich, indessen kraftlos. Alle Fingerbewegungen sind möglich, indess schwach, nur die Flexion der II. Daumenphalanx nicht. Der Patient vermag seinen Vorderarm ohne Unterstützung der Hand nicht in horizontaler Ebene zu halten. Sowie die unterstützende Hand weggenommen wird, sinkt die Hand mitsammt der unteren Partie des Armes schlaff nach unten, einen nach dem Dorsum mit der Convexität sehenden Winkel bildend; letzterer ist am Uebergangstheil des oberen und mittleren Drittels gelegen.

An beiden Halsseiten Haut- und Drüsentuberculose, auf der linken Lunge Spitzenkatarrh.

Aus dem Status ergiebt sich, dass bei dem Patienten eine ausgedehnte Continuitätsresection beider Vorderarmknochen gemacht worden war; eine Knochenneubildung hatte nur ungenügend stattgefunden, die neugebildeten Knochenschalen waren tuberculös; die Heilung war unter Fistelbildung vor sich gegangen.

Um den Arm wieder brauchbar zu machen, war es nöthig, die unterbrochene Knochencontinuität wieder herzustellen, vorher natürlich alles Tuberculöse nochmals gründlich zu excidiren.

Es war die Absicht von Bardenheuer, den Carpus in die Gabel

des Radius und der Ulna zu pflanzen. In der Operation musste dieser Plan aufgegeben werden.

Die Absicht wird vielmehr auf folgende Weise erreicht:

26. October 1895. Chloroformnarkose; Esmarch'sche Blutleere. 10 Cm. langer Schnitt an der Radialseite mit Excision der Fisteln. Die tuberculösen Massen werden ausgiebig excidirt unter Schonung der Sehnen, grösseren Gefässe und Nerven. Das periphere, 4 Cm. lange Radiusstück ist cariös und wird im Handgelenk exarticulirt. Das centrale ist gesund, ebenso der centralgelegene Ulnarest. Der Radius wird keilförmig zugespitzt, zwischen Naviculare und Lunatum eine entsprechende Kerbe geschnitten. Die Hand wird nach oben ellbogenwärts geschoben, die Knochen implantirt und in dieser Stellung mit einem Silberdraht befestigt. Die Annäherung der Resectionsenden, die natürlich nur unter Bildung eines grossen volaren und dorsalen Weichtheilwulstes denkbar ist, ermöglicht es, die Längsincisionen der Weichtheile zum grössten Theil quer zu vernähen. In beiden Wundwinkeln Jodoformgazedrainage.

Das Resultat ist 6 Monate nach der Operation folgendes: Zwischen Hand und Vorderarm knöcherne Ankylose; alle Fingerbewegungen, mit Ausnahme der Flexion der 2. Daumenphalanx, in der Hälfte der normalen Excursionen möglich, nur in den Metacarpophalangealgelenken geringer. Der volare und dorsale Weichtheilwulst ist verschwunden. Er war in einer zweiten Operation excidirt worden, die Muskeln wurden verkürzt. Active und passive Bewegungen werden fortgesetzt. Im oberen Drittel des Vorderarmes besteht eine mässig secernirende Fistel. Der Arm ist um die Hälfte verkürzt.

Am 22. December 1895 klagt Patient zum ersten Male über Schmerzen auf dem Rücken der bis dahin gesund gewesenen linken Hand. Objectiv ist nichts nachweisbar.

31. December 1895 hat sich schon ein Abscess auf dem Dorsum des linken Carpus gebildet. Incision in Narkose und Exstirpation des cariösen Os hamatum. Gypsverband.

Die Schwellung verbreitet sich schnell über das ganze Handgelenk, die Secretion nimmt zu, so dass am 25. Januar 1896 die Resectio carpi sin. vorgenommen wird.

Verlängerung des Längsschnittes nach oben und unten. Resection des unteren Endes von Radius und Ulna negativ keilförmig, Excision des ganzen Carpus in toto. Alle Knochen sind afficirt, nur das intacte Pisiforme bleibt zurück. Zwischen den Metacarpalknochen fungöse Massen, die Basen des Metacarpus II und III sind cariös. Die Metacarpen II—IV, als Ganzes betrachtet, werden positiv keilförmig abgesägt. Blutstillung, Jodoformätherspray. Die Hand wird in den Spalt des Vorderarmes implantirt, ein Nagel geht durch den Metacarpus III in den Radius, ein zweiter befestigt den Metacarpus pollicis auf der angefrischten Aussenfläche des Radius. Verkürzung und Naht der Sehnen, Hautnaht bis auf eine obere Drainagelücke. Gypsverband in leichter Dorsalflexion der Hand.

21. Februar 1896. Auf dem Dorsum des Vorderarmes hat sich ein grosser Abscess gebildet, der bis ins obere Drittel reicht. 20 Cm. langer Dorsalschnitt parallel dem Radius. Es ergiesst sich eine Menge tuberculösen Eiters aus einer mächtigen Abscesshöhle. Die Fascie ist

durchbrochen, die Musculatur zum Theil durchsetzt. Periost und Knochen sind nicht arrodirt. Alles Tuberculöse wird excidirt. Die Resectionsfläche des an den Radius angenagelten Metacarpus pollicis ist cariös, von ihm wird die Hälfte resecirt. Die Metacarpen II—IV sind mit dem Radius und der Ulna fest verbunden. Die Wundhöhle wird mit Jodoformäther ausgespritzt, die Haut vernäht und im Verband comprimirt. Gypsverband.

18. März 1896 erster Verbandwechsel. Incisionswunde des Abscesses ganz primär verheilt. Hand und Arm sind fest miteinander verbunden. Kein fixirender Verband mehr. Geringe Bewegungen sämmtlicher Fingergelenke sind möglich. Active und passive Bewegungen.

10. April 1896. Die Bewegungsfähigkeit hat bedeutend zugenommen, beträgt jetzt mehr als $^1/_3$ der normalen, weniger in den Metacarpophalangealgelenken.

Die tuberculösen Halsdrüsen sind während des Hospitalaufenthaltes entfernt worden. Patient hat sich sehr erholt. Die Fistel am rechten Vorderarm hat sich geschlossen. Patient kann wieder gut schreiben, so dass er seinen früheren Schreiberberuf wieder wird aufnehmen können.

Fall V. Frau K., Privatpatientin, 35 Jahre alt, ist wegen tuberculöser Erkrankung des linken Handgelenkes auswärts schon viermal operirt. Der ganze Carpus ist resecirt, die Hand sollte amputirt werden. Pat. kommt hierher wegen Schmerzen und Abscessbildung. Dazu besteht ein Schlottergelenk. In den Metacarpophalangealgelenken keine Beweglichkeit. Der Daumen kann leicht ab- und adducirt werden. In den Interphalangealgelenken sind kraftlose Bewegungen ganz geringen Grades möglich. Die Flexion des Daumens fehlt in beiden Gelenken. Spreizung und Adduction der Finger nur mässig vorhanden. Es besteht ein ganz loses Schlottergelenk. Die Hand ist ulnarwärts luxirt und hängt schlaff in stumpfem Winkel herab. Eine leichte Flexion ist im neuen Handgelenk möglich. Die Haut auf dem Dorsum desselben ist teigig, geröthet. Mehrere Fisteln führen in die Tiefe des Gelenkes. Das untere Radiusende ist stark verdickt. Der Arm $4^1/_2$—5 Cm. kürzer als der gesunde. Narben von früheren Operationen — Langenbeck'scher Schnitt- und Querschnitt — sind sichtbar. Im oberen Drittel des Vorderarmes an der Beugeseite eine markstückgrosse Weichtheiltuberculose mit unterminirten Rändern.

In Anbetracht des ausgedehnten Processes und der vielen (4) früher gemachten erfolglosen Versuche, Heilung zu schaffen, musste die Amputation in Erwägung gezogen werden. Indessen wird auf Bardenheuer's Vorschlag nochmals der Versuch mit einer ganz ausgiebigen Resection gemacht.

16. Januar 1896. Operation in Chloroformnarkose. Nach Excision der Weichtheiltuberculose am Vorderarm und Naht der Wunde wird das Handgelenk durch einen zungenförmigen Hautlappen blossgelegt. Die Basis des Lappens liegt im oberen Drittel der Metacarpalknochen II—IV, die obere bogenförmige Grenze 3 Cm. oberhalb des unteren Vorderarmendes. Dann werden die das Gelenk überziehenden narbigen Sehnenstränge frei präparirt und quer durchtrennt. Sie sind sehr dünn durch-

wachsen von tuberculösen Massen, scheinen dem Extensor dig. communis anzugehören; ihre genaueren anatomischen Verhältnisse sind nicht mehr zu erkennen. Der ganze Carpus fehlt, ebenso die Basen der Metacarpen und das untere Ende des Antibrachium. Eine fibröse Verbindung zwischen Hand und Vorderarm besteht nicht. Das untere Radiusende ist stark verdickt und enthält central gelegen einen baumnussgrossen, käsigen Sequester. Granulationen ziehen im Interstitium radio-ulnare 3 Cm. weit nach oben. Das untere Resectionsende der Ulna ist anscheinend gesund. Die Metacarpen sind alle central erkrankt. Vom Metacarpus I, II und III wird $^2/_3$ resecirt, vom Metacarpus IV und V die Hälfte. Das untere Radiusende wird ausgelöffelt, das Antibrachium negativ keilförmig ausgemeisselt. Gründliche Excision der Granulationen in der Tiefe der Wundhöhle. Nach Abnahme der Esmarch'schen Binde zeigen sich Art. radialis und ulnaris unverletzt. Blutstillung und Aussprayen der Wundhöhle mit Jodoformäther. Der Metacarpus II wird an den Radius, der Metacarpus IV an die Ulna angenagelt, der Metacarpus I auf die angefrischte Aussenfläche des Radius. Nach Verkleinerung des jetzt zu grossen Hautlappens, nach Verkürzung und Naht der Sehnenreste, wird die Haut vernäht bis auf zwei kleine, radial- und ulnarwärts gelegene Lücken. Dieselben werden zur Drainage mit Kocher'schen Glasdrains benutzt. Gypsverband in leichter Dorsalflexion der Hand.

Primärer Heilverlauf. Entfernung der Nägel nach 14 Tagen. Nach 4 Wochen Abnahme des Verbandes. Wunden bis auf einige kleine, nicht in die Tiefe führenden Granulationsstellen geheilt. Relativ gute Festigkeit der Resectionsenden.

Patientin wird auf Wunsch nach Hause entlassen 6 Wochen post op.

Fall VI. Ordensschwester, 45 Jahre alt, Fungus carpi sin.; Synovitis tuberculosa tendinum extensorum. Op. 12. März 1896. Vor 6 Jahren ist der linke Zeigefinger mit der Hälfte seines Metacarpus wegen Caries amputirt worden. Das jetzige Leiden besteht über 2 Jahre.

Status: Der rechte Zeigefinger und die Hälfte des Metacarpus fehlen. Das Dorsum der ganzen Hand, von den Capitulis der Metacarpen nach aufwärts bis ins untere Drittel des Antibrachium teigig geschwollen. Aus dem Niveau der Schwellung erhoben sich 4—5 kleinere und grössere Abscesse, deren einer schon perforirt ist. Die Haut über ihnen ist bläulich verfärbt, stark verdünnt. Das Handgelenk ist vollkommen ankylotisch; die Interossei functioniren gar nicht; geringe Bewegungen im Sinne der Flexion und der Extension sind in den Interphalangealgelenken activ möglich. Die Opposition des Daumens fehlt. Handfläche und Vola des Vorderarmes liegen in einer horizontalen Ebene.

Chloroformnarkose, Esmarch'sche Blutleere. Die Haut des Handrückens, von der Mitte der Metacarpi bis zur Höhe der carpalen Gelenkfläche des Antibrachium wird in ihrer ganzen Breite excidirt. Von der Mitte des oberen Querschnittes wird über das Dorsum des Vorderarmes ein 12 Cm. langer Längsschnitt geführt; die so entstehenden dreieckigen Lappen radial- und ulnarwärts umgelegt. Damit liegen die Sehnen der Streckseite frei; sie sind rings umgeben und durchwachsen von fungösen Granulationen. Excision derselben. Es zeigen sich mehrere ins Hand-

gelenk führende Fisteln. Die untere Fläche von Radius und Ulna werden negativ keilförmig abgemeisselt. Die Spitze des Keiles fällt in den Zwischenknochenraum, die Basis carpalwärts. Resection des Handgelenkes in toto nur Multangulum majus und Pisiforme bleiben als gesund zurück, Exarticulation im Metacarpocarpalgelenk, der Rest des Metacarpus II ist krank und wird exstirpirt. Die Hälfte des Metacarpus IV und V, $^2/_3$ des Metacarpus III werden resecirt. Blutstillung, die Wundhöhle wird mit Jodoformätherspray ausgesprengt. Die Arteria radialis liegt unverletzt frei. Implantirung der Metacarpi III—V in den Spalt des Vorderarmes, Befestigung mit einem Nagel, der durch den Metacarpus III in den Radius geht. Das Os multangulum majus mit dem Metacarpus I wird auf die angefrischte Aussenfläche des Radius genagelt. Verkürzung und Naht der Sehnen. Hautnaht bis auf eine zweimarkstückgrosse Stelle in der Mitte der Vereinigungsstelle von Hand und Vorderarm. Die Haut genügt nicht, um auch hier vernäht werden zu können. Drainagerohr am radialen Wundwinkel. Gypsverband in leichter Dorsalflexion der Hand.

Nach 14 tägigem, reactionslosem Verlauf Entfernung der Nägel. Die vernähte Partie sieht gut aus; die nicht vernähte zeigt gute Granulationen. Leichte Bewegungen in den Interphalangealgelenken sind activ ausführbar.

Nach 2 Monaten Ankylose zwischen den Resectionsflächen eingetreten. Fistellose Ausheilung.

Fall VII. Frau Grüber, 29 Jahre alt, aus Worringen a. Rh. Tuberculosis articulationis manus dextr. synovialis. Keine hereditäre Belastung, keine sonstigen Anhaltspunkte für Tuberculose zu eruiren. Das Leiden hat angeblich vor 27 Jahren infolge einer Zerrung der Hand begonnen. Das Handgelenk ist steif, solange die Patientin sich erinnern kann. Stets schmerzloser Verlauf bis vor 3 Monaten. Von da ab spontan entstanden heftige Schmerzen und zunehmende Schwellung, die Patientin veranlassten, sich am 30. März 1896 aufnehmen zu lassen.

Status: Die Gegend des rechten Handgelenkes ist auf dem Dorsum und in der Vola geschwollen und leicht geröthet, jede Bewegung ruft Schmerz hervor. Sämmtliche Durchmesser des Gelenkes sind bedeutend vermehrt. Ueberall das Gefühl von Fluctuation oder Pseudofluctuation. Das Handgelenk ist vollkommen ankylotisch; in den Metacarpophalangeal- und Interphalangealgelenken werden activ (vielleicht infolge der grossen Schmerzhaftigkeit) gar keine Bewegungen ausgelöst, passiv nur in ganz minimalen Grenzen.

31. März 1896. Resectio carpi totalis in Chloroformnarkose. Esmarch'sche Blutleere. Dorsoradialschnitt nach Langenbeck. Die Sehnen der Extensoren müssen aus fungösen Granulationen ausgelöst werden. Gründliche Excision der Letzteren. Die dorsale Kapselwand ist vorgebuchtet, an zwei Stellen perforirt; die Sehnen der Extensoren werden mit stumpfem Haken radial- und ulnarwärts verschoben, dann Radius und Ulna $^1/_2$ Cm. oberhalb der Gelenkfugen negativ keilförmig durchmeisselt. Die Basis des Keiles liegt carpalwärts. Die Spitze fällt ins Interstitium radio-ulnare. Die periphere Resectionsfläche des Antibrachium wird mit scharfem Haken dorsalwärts und nach unten gezogen, der Carpus

in toto, zum Theil mit der unteren Kapselwand, zum Theil ohne dieselbe von den volaren Weichtheilen losgelöst und in den Carpometacarpalgelenken exarticulirt. Os multangulum majus und Pisiforme bleiben zurück. Die volaren Kapselreste werden noch mit Scheere und Pincette exstirpirt. Ebenso das Os pisiforme, welches von fungösen Massen umgeben ist. Die Metacarpi II—IV werden positiv keilförmig abgesägt und nach erfolgter Blutstillung und Anwendung des Jodoformäthersprays in das Antibrachium implantirt. Befestigung mit 2 Nägeln, der eine geht durch den Metacarpus II in den Radius, der andere durch den Metacarpus IV in die Ulna. Die vorher geschonten Sehnen werden verkürzt und vernäht. Naht der Haut bis auf eine im oberen centralen Wundwinkel gelegene Drainagelücke. Jodoformgazedrainage. Gypsverband in leichter Dorsalflexion der Hand.

7. April 1896. Bis jetzt reactionsloser Verlauf. In den Gypsverbande ein Fenster geschnitten. Die Wunde sieht reactionslos aus.

Nach 2 Monaten fistellose Heilung in Ankylose.

Aetiologisch wird in unseren Fällen zweimal ein Trauma angegeben, einmal Fall auf die vorgestreckte Hand (Fall I), einmal Zerrung des Gelenkes; zweimal war das Leiden mit sonstiger Knochen-, resp. Gelenktuberculose combinirt. Lungenaffection liess sich nur in einem Fall (Fall IV) nachweisen. Dreimal lässt sich eine directe Ursache nicht auffinden. Dass es sich unter 7 Fällen sechsmal um weibliche Kranke handelt, könnte auffallend erscheinen, ist jedoch bei der relativ geringen Zahl an Beobachtungen unwesentlich. Dreimal wurde von vornherein die Totalresection des Carpus gemacht, zweimal handelt es sich um die Beseitigung cariöser Schlottergelenke, die aus einer früher gemachten Totalresection resultirt waren. Partielle Resectionen wurden zweimal gemacht. Das eine Mal mit Erfolg. Die centrale Handwurzelreihe wurde entfernt. Nachweislich hatte hier die Erkrankung ihren Anfang im unteren Radiusende genommen, war von hier ins Radiocarpalgelenk durchgebrochen und hatte zur Zeit der Operation gerade zur Arrosion der centralen Handwurzelknochen geführt. (Fall I.) In Fall IV wurde zunächst nur das Os capitatum entfernt, nach 14 Tagen schon musste wegen Progredienz des Processes die Totalresection nachgeschickt werden.

Die Beobachtungszeit dieses Falles ist noch nicht gross genug, um über das endgültige functionelle Resultat ein Urtheil zuzulassen, indess spricht die eintretende complete Heilung ohne Fistel und die feste ankylotische Verbindung, das Fehlen der Schmerzhaftigkeit und Schwellung für eine Dauerheilung. Einmal trat Schlottergelenk ein. Von den bestehenden Schlottergelenken entzog sich das eine 4 Wochen post op. der Beobachtung; es bestand zur Zeit der Entlassung federnde Festigkeit. (Fall III.) Ebenso bei dem anderen Falle. (Fall V.) Die fünf

übrigen Resectionen sind in Ankylose oder fast in Ankylose verheilt. Vollkommen normale Beweglichkeit der Fingergelenke in den Metacarpophalangeal- und Interphalangealgelenken ist bis jetzt in einem Falle, dem am längsten Operirten (Fall I.) erzielt worden. Die Hälfte der Bewegungsfähigkeit ist in zwei Fällen zur Zeit erreicht. (Fall II und IV.) Die übrigen Fälle sind noch zu frisch, um bezüglich des functionellen Resultates verwerthbar zu sein. Ohne Fistel sind fünf verheilt, von einem fehlen uns die Nachrichten; bei dem sechsten ist das Aussehen und die Secretion der Wunde zur Zeit so, dass man eine primäre Heilung ohne Fistel zu erwarten berechtigt ist.

Nach König ist bei dem gewöhnlichen Carpus tuberculosus der Radius nicht oder nicht erheblich mit betheiligt; wenn wir den Fall I, der als primäre Tuberculose des unteren Radiusendes ursprünglich aufzufassen ist, ausscheiden, so finden wir diesen Knochen noch in 3 Fällen (Fall II, III und V.) betheiligt, und zwar in zweien ganz erheblich. (Fall II und V.) In Fall V, der Nachresection wegen cariösen Schlottergelenkes, fanden sich die Hauptknochenveränderungen am Radius; ein baumnussgrosser, käsiger Sequester lag central in dem unteren Radiusende.

Dieser Procentsatz, fast 50 Proc., muss uns veranlassen, bei der Resectio carpi dem unteren Radiusende eine besondere Aufmerksamkeit zuzuwenden.

Zwei Fälle, (I und II) wurden ein ganzes, resp. ein halbes Jahr lang conservativ behandelt. Es trat keine Besserung ein, im Gegentheil gab uns die Abscessbildung die Indication zur Resection. In zwei Fällen (III und V) wurde operirt, weil unbrauchbare fistulöse Schlottergelenke bestanden, als Folgezustände einer früher stattgehabten Totalresection. In Fall VII waren die Durchmesser des Gelenkes derart verbreitert, das Gelenk so schmerzhaft, die Bildung schwammigpseudofluctuirender Granulationen über dem Carpus und den Extensorsehnen so weit vorgeschritten, dass die conservative Behandlung von vornherein als wenig versprechend unterblieb. Der Process bestand hier schon 27 Jahre. In Fall IV nahm das Leiden unter unseren Augen einen ganz rapiden Verlauf. Nur wenige Wochen nach der zuerst versuchten partiellen Resection — Entfernung des Os capitatum — war das ganze Handgelenk betheiligt. Die Totalresection brachte Heilung. Am ausgedehntesten war der Process in Fall VI. Sämmtliche Gelenke des Carpus waren betheiligt. Ueber dem Dorsum manus bestanden mehr Abscesse, die Sehnenscheidentuberculose ging bis ins obere Drittel des Vorderarmes. Trotzdem gelang es, die

Amputation durch eine allerdings ausserordentlich ausgedehnte Resection zu vermeiden.

Die wesentlichen Momente des Bardenheuer'schen Verfahrens der Handwurzelresection sind folgende:

1. Das Gelenk wird geräumig blossgelegt, entweder mit grossem dorso-radialen Längsschnitt oder mit Querschnitt, falls die Haut auf dem Dorsum mit erkrankt ist oder ihre Ernährung durch Abscessbildung gefährdet ist.

2. Die dorsalen Sehnen werden, zumal wenn sie von tuberculösen Granulationen umwachsen sind, quer excidirt, nachher vernäht.

3. Von grosser Wichtigkeit ist die Entfernung alles Kranken, ohne Rücksichtnahme auf die Grösse des Knochendefectes. Das Antibrachium wird, soweit es erkrankt oder verdächtig erscheint, resecirt. Ebenso die Metacarpen. Es wird von ihnen die Hälfte, es werden, wenn nöthig, $^2/_3$ entfernt. Eventuell werden sie ganz exstirpirt.[1])

4. Die Resectionsflächen werden keilförmig gestaltet. Der positive Keil der Metacarpen wird in den negativen des Vorderarmes hineingeschoben. Dadurch wird die Wundhöhle eliminirt, die Heilungsdauer abgekürzt.

5. Durch Vernagelung der Knochenwundflächen wird ein dauernder, inniger Contact geschaffen. Es gelingt so, die von uns angestrebte Ankylose zu erzielen.

Die beigefügte Röntgenphotographie giebt ein Bild von der Veränderung, die der gespaltene Knochen durchgemacht hat, und zeigt uns den Zustand desselben 5 Monate nach der Spaltung. Es handelte sich in dem Falle ursprünglich um eine Ostitis centralis tuberculosa am unteren Radiusende, welche die Resection eines 5 Cm. langen peripheren Radiusstückes veranlasste. Die Ulna wurde auf eine 5 Cm. lange Strecke in zwei laterale Spangen gespalten und zwischen diese Spangen die keilförmig angefrischte Carpus implantirt. Die Operation wurde am 6. November 1896 ausgeführt.

Am 29. Januar 1897 wurde wegen Fistelbildung und zunehmender Secretion eine Nachresection nothwendig. Der Carpus wird ganz entfernt, ebenso der untere Teil der Ulna und der Basis der Metacarpi. Die Ulna wurde aufs Neue gespalten und die Metacarpalknochen in

1) In einem von Bardenheuer kürzlich operirten Falle mussten ausser dem Carpus die Metacarpalknochen in toto entfernt werden. Die Grundphalangen der Finger wurden an die Vorderarmknochen angenagelt. Zwischen beiden ist Ankylose entstanden, bei fistelloser Ausheilung.

den Spalt implantirt in der Weise, wie das Röntgenbild es angiebt. Zur Zeit ist fistellose Ausheilung in Ankylose eingetreten.

Wir sehen das untere Ende der Ulna bedeutend verbreitert und zwar gabelförmig. Der Radius fehlt im Bereich der Gabelbildung. Der ursprüngliche, durch die Spaltung entstandene Zwischenraum ist verschwunden, er ist von einer soliden Masse erfüllt, die allem Anschein nach aus Knochengewebe gebildet wird. Mit dieser Masse sind die Metacarpi III, IV und V fest, der Metacarpus II weniger innig verbunden. Der Metacarpus I ruht auf der radialen Seite der äusseren Knochenspange, allem Anschein nach fest mit derselben verbunden.

Dieser Fall (Hosdorf) reiht sich den vorigen als achter mit gutem Resultat an.

XI.

Kleinere Mittheilung.

(Aus der Königlichen chirurgischen Klinik zu Königsberg.)

Zur Casuistik der subcutanen Nierenverletzungen.

Von

Dr. Franz,

Assistenzarzt 1. Classe im Westpreussischen Feldartillerie-Regiment Nr. 16; commandirt zur Klinik.

Wenn Maas im Jahre 1878 nur 71 Fälle von subcutanen Nierenverletzungen zusammenstellen konnte, so haben sich seit dieser Zeit die Veröffentlichungen über derartige Verletzungen so gemehrt, dass Küster[1]) bereits über 306 Fälle zu berichten im Stande war. Bieten demnach derartige Krankheitsbilder im Allgemeinen nichts mehr besonderes Neues, so dürften die nachfolgenden beiden Fälle dennoch dadurch von Interesse sein, dass das ätiologische Moment des ersten ein auffallendes ist, und dass der zweite durch spät auftretende Hämaturie und nachfolgende traumatische Nephritis ausgezeichnet ist.

I. Ein Fall von subcutaner Nierenverletzung durch Muskelzug.

Am 5. September 1896 wurde der 31 Jahre alte Postschaffner St. mit sehr schwerer Hämaturie in die Klinik aufgenommen, über dessen Krankheitsvorgeschichte sich Folgendes feststellen liess:

Patient hatte sich während seiner Militärzeit — er war Cavallerist — beim Zureiten eines unruhigen Pferdes eine rechtsseitige Hodenquetschung zugezogen. In seinem dritten Dienstjahre zog er sich angeblich infolge einer Erkältung — Gonnorrhoe — wird geleugnet — eine Cystitis zu, die nicht nur damals zu seiner Invalidisirung führte, sondern auch jetzt noch von Zeit zu Zeit zu schweren Tenesmen, die mit krampfartigen Schmerzen in der rechten Nierengegend verbunden waren, Anlass gab. Ausstrahlungen des Schmerzes nach der rechten Schulter hat Patient nie bemerkt. Der Urin soll meistens trübe gewesen sein, jedoch nie Blut oder Concremente enthalten haben. 8 Tage nun vor seiner Aufnahme zog der Kranke an einem schwer beladenen Packetwagen, indem er, beide Arme auf dem Rücken gelegt, das Querholz der Deichsel

1) Deutsche Chirurgie. 1896. Prof. Dr. Küster: Die chirurgischen Krankheiten der Nieren.

in seinen Händen hielt. Als er nun um die Ecke biegen wollte, glitt er aus, fiel jedoch nicht hin, sondern kam, indem er mit der Rückenfläche der rechten Hand gegen die Mauer schlug und sich mit der linken an der Wagendeichsel hielt, in eine Stellung, bei welcher der Rumpf stark nach hinten rückwärts gebogen wurde. Obwohl er von dem Querholz der Deichsel nicht getroffen war, fühlte er dennoch sofort heftige Schmerzen in der Lumbalgegend, gab aber darauf nichts, sondern that noch seinen Dienst zu Ende. Dies geschah in der Nacht um 1 Uhr. Als er dann um 1/24 Uhr Morgens Urin entleerte, bemerkte er, dass derselbe blutig war; zugleich empfand er heftige Schmerzen in beiden Nierengegenden. Er machte sich infolge dessen kalte Umschläge, jedoch ohne Erfolg. Ein consultirter Arzt verordnete Bettruhe, Diät und Medicin. Als das Blutharnen jedoch nicht aufhörte, wurde er von demselben in die Klinik geschickt. Hier liess sich also — 8 Tage post Trauma — folgender Status feststellen:

Kräftig gebauter Mann, der äusserst anämisch aussieht, mit normalem Puls und normaler Temperatur. Die Brustorgane zeigen keine Besonderheiten. Das Abdomen ist weich, leicht eindrückbar; eine Resistenz ist nirgends zu fühlen. Die Percussion desselben ergiebt überall tympanitischen Klang. Die Palpation sowohl der rechten als auch der linken Nierengegend ist etwas schmerzhaft; die Nieren selbst sind nicht zu fühlen. Die Untersuchung per rectum ergiebt eine leicht vergrösserte Prostata, in deren linkem Lappen eine kleine Verhärtung zu fühlen ist, die auf Druck schmerzhaft ist. Die Samenbläschen sind nicht durchzutasten. An dem Caput der rechten Epididymis fühlt man eine haselnussgrosse, runde, harte Geschwulst, die nicht druckempfindlich ist, angeblich das Residuum der einst als Soldat erlittenen Quetschung. Der Urin hat eine völlig schwarzrothbraune Farbe, zeigt deutlich alkalische Reaction; beim Stehen sondert er ein reichliches Sediment ab, dessen mikroskopische Untersuchung die Anwesenheit von sehr vielen rothen Blutkörperchen ergiebt. Die Untersuchung des Blutes ergab einen Hämoglobingehalt von 85 Proc. und in 1 Ccm. Blut 3 350 000 rothe Blutkörperchen.

Die eingeleitete Behandlung bestand in Bettruhe, Milchdiät und Application von Eisblasen auf die Nierengegend.

Nachdem der der Aufnahme folgende Tag keine Aenderung im Befinden ergeben hatte, trat plötzlich am 7. Abends eine Temperatursteigerung von 39,0° ein, der am 8. nach einer Morgentemperatur von 37,6° sogar eine Abendtemperatur von 39,2° folgte. Hand in Hand damit ging eine erhebliche Verschlechterung des Allgemeinbefindens. Der vorher ruhige Patient war unruhig, klagte über Kältegefühl, hatte mehrere Schüttelfröste und localisirte seine Schmerzen hauptsächlich in der linken Nierengegend. Die Untersuchung ergab auch jetzt keine Dämpfung hierselbst; auch war die Niere nicht zu fühlen; dagegen bestand entschieden eine äusserst starke Druckempfindlichkeit, die am grössesten etwa in der Mitte der 11. Rippe war. An dieser Stelle hatte er auch bei tiefen Athemzügen Schmerzen. Die Beschaffenheit des Urins hatte sich, abgesehen von dem Auftreten grösserer Blutgerinnsel, in demselben nicht verändert. Vor allem war die tägliche Harnmenge eine durchaus zufriedenstellende: sie schwankte zwischen 1300—1600 Ccm. Nach Application eines Senfpflasters

verlief die Nacht verhältnissmässig ruhig, und unter schnellem Herabsinken der Temperatur zur Norm war bis zum nächsten Morgen eine erhebliche Besserung eingetreten. Es traten keine Schüttelfröste mehr auf, die Schmerzen hatten nachgelassen, und nur noch local bestand schmerzhafte Druckempfindlichkeit in der linken Nierengegend und an obenerwähnter Stelle, entsprechend der Mitte der 11. Rippe. Somit musste der Gedanke, dass es sich um einen Harnabscess, bedingt durch Eintritt von Urin aus der Rupturstelle in die Umgebung handeln könne, aufgegeben, und das Fieber als Resorptionsfieber aufgefasst werden. Ein chirurgischer Eingriff, dem selbstverständlich eine cystoskopische Untersuchung, um festzustellen, aus welchem oder ob aus beiden Ureteren Blut herausströme, hätte vorausgehen müssen, war daher jetzt unnöthig.

Zwar hielten, während das Allgemeinbefinden sich sichtlich besserte, die localen Beschwerden noch längere Zeit an. Jedoch wurde vom 13. September an die Farbe des Urins um eine Nuance heller, und die Menge desselben grösser (2000—2200 Ccm.) Doch entleerten sich hin und wieder noch immer grössere Blutgerinnsel. Bereits am 16. zeigt der Harn eine trübgelbe Farbe; mikroskopisch sind aber noch viele rothe Blutkörperchen nachzuweisen. Eine Druckempfindlichkeit der Nierengegend besteht nicht mehr. Die Genesung des Patienten macht dann schnelle Fortschritte, so dass er bereits am 3. November aufstehen und am 6. November entlassen werden kann. Bei der Entlassung ist der Urin im Ganzen normal, enthält kein Eiweiss, keinen Zucker, keine Cylinder, jedoch noch sehr viele rothe Blutkörperchen; die Untersuchung des Blutes (nach Fleischl) ergiebt 85 Proc. Hämoglobingehalt; die Anzahl der rothen Blutkörperchen in 1 Ccm. 3 950 000.

Die letzte vom 26. Mai 1897 stammende Nachricht besagt, dass der Urin zwar frei von Blut, jedoch noch immer wolkig und trübe sei, dass Patient von Zeit zu Zeit Schmerzen in beiden Nierengegenden habe, und dass er sich im Allgemeinen sehr matt und abgespannt fühle.

Es lag in diesem Falle eine renale Hämaturie vor infolge einer Ruptur, welche bis ins Nierenbecken reichte; jedoch musste die Frage offen bleiben, ob es sich um die Zerreissung nur einer oder beider Nieren handelte; denn weil ein chirurgischer Eingriff nicht indicirt war, so wurde eine cystoskopische Untersuchung nicht für angezeigt gehalten. Unter den ätiologischen Momenten für die subcutanen Nierenrupturen stellen Traumen, welche die Nierengegend allein oder den ganzen Bauch treffen, das bei weitem grösste Contingent. Und doch bieten gerade bezüglich der Aetiologie die durch Muskelzug entstandenen Rupturen das grössere Interesse. Denn wenn man bedenkt, wie wohl geschützt scheinbar gegen jede äussere Gewalt die Nieren in der Bauchhöhle liegen, so will es einem zuerst nicht recht einleuchten, dass übermässige Muskelcontractionen im Stande sein sollten, dieses Organ zu zerreissen. Allein der Vorgang wird verständlich, wenn man der Erklärung Küster's folgt, der in seinem eben citirten Werk sagt, dass eine krampfartige Contraction der Bauchmusculatur und des Zwerchfelles eine sehr starke Adduction der untersten Rippen und damit eine plötzliche Verkleinerung des unteren Brustkorbtheiles bedingt, infolge deren die Nieren gegen die Wirbelsäule gepresst werden. Da nun ferner sowohl Leichenversuche als auch die Sectionser-

gebnisse von subcutanen Nierenverletzungen gezeigt haben, dass die Rupturen als eine Sprengwirkung infolge von hydraulischer Pressung aufzufassen sind, so ist es auch einleuchtend, dass eine scheinbar nicht eben starke Einwirkung, wie es das plötzliche Einpressen des Organes zwischen Wirbelsäule und Rippen ist, bis ins Nierenbecken reichende Fissuren setzt. Derartige Nierenverletzungen zählen aber immerhin nur zu den Seltenheiten, und Küster weiss nur von 4 Fällen zu berichten, denen der in der Klinik beobachtete sich als 5. anreihen dürfte. Dass bei demselben die Rupturirung die Folge der plötzlichen Muskelcontractionen gewesen war, unterlag keinem Zweifel, allein es drängte sich in diesem Falle sofort die Frage auf, ob das durch den Muskelzug gesetzte Trauma ein gesundes oder bereits erkranktes Organ getroffen hatte. Denn es musste, da die Anamnese Symptome, die eventuell auf eine bestehende Urogenitaltuberculose zu beziehen waren, ergab, und weil durch die objective Untersuchung per rectum eine kleine, auf Druck schmerzhafte Verhärtung im linken Prostatalappen zu fühlen war, ein Umstand, der den Verdacht noch bestärkte, der Gedanke kommen, dass der Muskelzug die Einpressung einer tuberculös erkrankten Niere zwischen Wirbelsäule und Rippen bewirkt und die Ruptur veranlasst hätte. Und da nun durch die Fälle von Dr. Pousson[1]) und Dr. Trantenroth[2]) klar bewiesen ist, dass schwere Hämaturien das Initialsymptom von Nierentuberculose sein können, so fällt demgegenüber ein im weiteren Verlauf der Beobachtung festgestelltes Symptom, nämlich das Fehlen von Tuberkelbacillen in dem mehrmals untersuchten Urin, doch nicht schwer genug ins Gewicht, um den bestehenden Verdacht völlig zu entkräften. Dazu kommt, dass, wie oben erwähnt, der Patient sich auch jetzt noch matt fühlt, und sein Urin immer trübe ist.

II. Fall von subcutaner Nierenverletzung, ausgezeichnet durch spät auftretende Hämaturie und nachfolgende traumatische Nephritis.

Am 10. Februar 1897 wurde der 34jährige Knecht Hermann W. in die Klinik aufgenommen, welcher am 8. Februar früh in der Weise verunglückt war, dass 2 Leute, die einen Baumstamm trugen, mit demselben schnell auf ihn zugelaufen kamen und ihn gegen den Bauch trafen. Er soll sofort hingefallen und 1/4 Stunde ohne Bewusstsein gewesen sein. Nach Hause gebracht, klagte er über sehr starke Schmerzen im Leibe. Stuhlgang erfolgte nicht, während die Harnentleerung normal war. Blut soll nicht im Urin gewesen sein. Als am 2. Tage der Bauch anfing, an Umfang zuzunehmen, und weder Stuhlgang noch „Winde" abgingen, wurde der Patient nach der Klinik gebracht. Hier konnte folgender Status aufgenommen werden:

Es handelte sich um einen sehr kräftig gebauten Mann von blassem Aussehen, der sehr unruhig war und über starke Schmerzen klagte. Die

1) De la tuberculose rénale primitive par le Dr. Pousson. Gaz. hebd. XL. II. 24. 1895.

2) Lebensgefährliche Hämaturie als erstes Zeichen beginnender Nierentuberculose von Dr. Trantenroth. Mittheilungen aus den Grenzgebieten für Med. u. Chir. L. 1. S. 136. 1895.

Pulsfrequenz betrug 100. Die Beschaffenheit des Pulses war ziemlich gut. Die Zunge war trocken. Singultus sowie Erbrechen fehlten. Das Abdomen war ziemlich stark aufgetrieben, und zwar rechts mehr wie links, das Epigastrium mehr als das Mesogastrium. Die Darmschlingen zeichneten sich nicht deutlich durch die Bauchdecken durch. Im linken Hypochondrium eine handtellergrosse Suggillation. Die Palpation ist überall druckempfindlich. Besonders schmerzhaft ist eine Stelle am Thorax links unten in der hinteren Axillarlinie entsprechend der 8. und 9. Rippe. Bei der Percussion zeigt sich die Leberdämpfung sehr schmal und nach oben verschoben, denn sie endete ca. 4 Querfinger breit über dem Rippenbogen. Im Uebrigen ist der Ton tympanitisch, abgesehen von etwas Dämpfung in der linken Lumbalgegend, die bei Lagenwechsel nicht verschieblich ist. Die Untersuchung per rectum ergiebt das Fehlen einer Beckenfractur. Der Harn, der spontan entleert wird, zeigt klares Aussehen; makroskopisch lässt sich kein Blut entdecken. Eine mikroskopische Untersuchung unterblieb leider. Eiweiss sowie Zucker nicht vorhanden.

Nach dem gemachten Befunde liess sich eine ganz bestimmte Diagnose nicht stellen. Nur eines musste mit ziemlicher Sicherheit ausgeschlossen werden, nämlich eine Ruptur eines der grossen parenchymatösen Organe der Leibeshöhle. Denn bei einer Zerreissung der Leber oder der Milz wäre wohl ein Austritt von Blut in die Bauchhöhle nachweisbar gewesen, und gegen eine Verletzung der Nieren insbesondere sprach das Fehlen der Hämaturie. Auch Zerreissungen des Magens und des Darmkanales mussten, ganz abgesehen von ihrer relativen Seltenheit [1]), ausgeschlossen werden einmal wegen des Fehlens einer ausgesprochenen grösseren Dämpfung in den abhängigen Partien des Leibes und andererseits, weil sich in dem Falle fraglos — denn es waren bereits 48 Stunden seit der Verletzung verflossen — mehr weniger Symptome einer Perforations-Peritonitis, durch den Austritt von infectiösem Darminhalt in die Bauchhöhle hervorgerufen, eingestellt hätten. Die bestehenden Erscheinungen wurden daher gedeutet als der Ausdruck eines starken Shoks und infolge davon aufgetretener Darmlähmung. Und diese Diagnose schien durch den weiteren Verlauf erhärtet zu werden:

Denn nach Einführung eines Darmrohres gingen reichliche Flatus ab, und später erfolgten dieselben auch spontan. Am nächsten Tage — die Therapie hatte im Uebrigen nur in Rückenlage und theelöffelweiser Verabreichung von Wein und Thee sowie Ricinusölklysmen bestanden — war sowohl das subjective Befinden des Patienten ein besseres, als auch zeigte sich objectiv eine Abnahme des Bauchumfanges. Am darauffolgenden Tage änderte sich das Bild dagegen mit einem Schlage: Nachmittags um 2 Uhr bekam Patient plötzlich die heftigsten kolikartigen Schmerzen im ganzen Leib. Er wurde unruhig, äusserst blass; der Puls, dessen Frequenz 90 betrug, wurde unregelmässig. Die Bauchdecken waren sehr gespannt; eine Zunahme des Leibesumfanges war nicht zu constatiren. Verabreichung von 20 Tropfen Tinct. opii simpl., wonach

1) Rehn stellt von subcutanen Magenverletzungen nur 13 Fälle (Langenbeck's Archiv. Bd. LIII: Die Verletzungen des Magens durch stumpfe Gewalt). Petry von subcutanen Darmverletzungen 232 Fälle (Beiträge zur klin. Chirurgie. Bd. XVI. 1896: Ueber subcutane Rupturen und Contusionen des Magens und Darmkanales.

die Schmerzen etwas nachliessen. Am Abend entleerte dann der Kranke spontan blutigen Urin, der deutlich einzelne kleinere Gerinnsel enthielt. Während nun in der Nacht die Schmerzen aufhörten, und in den nächsten Tagen subjectives Wohlbefinden herrschte, wurde die Hämaturie immer stärker; die linke Nierengegend war ferner deutlich schmerzhaft, und die von Anfang an bestehende Dämpfung der Lumbalgegend erstreckte sich weiter nach vorn bis 2 Querfinger breit nach aussen von der linken Mammillarlinie. Unter Application von einer Eisblase auf diese Stelle und Milchdiät gingen diese Symptome, sowie auch die Hämaturie vom 20. Februar an zurück. Am 23. Februar war der Harn makroskopisch bereits klar, jedoch ergaben sowohl die Heller'sche Probe als auch die mikroskopische Untersuchung noch immer die Anwesenheit von Blut. Erst am 27. Februar war der Urin wieder völlig normal. Infolgedessen wurde dem Kranken dann erlaubt, am 1. März aufzustehen. Allein bereits am 2. März zeigte sich in dem makroskopisch normal scheinenden Harn die Heller'sche Probe wieder positiv, und dazu trat als Neues hinzu die Anwesenheit von Eiweiss, und zwar in grösserer Menge, als sie dem Blutgehalt entsprechen konnte, sowie von hyalinen Cylindern. Und obwohl Patient sofort wieder zu Bett liegen und Diät halten musste, blieb dieser Zustand erhalten bis zu seiner Entlassung am 5. März, die auf seinen eigenen Wunsch erfolgte.

Der vorliegende Fall ist aus 2 Gründen interessant, erstens wegen des späten Auftretens des Cardinalsymptoms von bis ins Nierenbecken gehenden Rupturen, nämlich der Hämaturie, und zweitens wegen der im Anschluss an die Verletzung auftretenden Nephritis.

Bezüglich des ersteren muss allerdings die Möglichkeit zugegeben werden, dass bereits unmittelbar nach dem Unfall oder in den beiden ersten Tagen, während welcher Patient zu Hause behandelt wurde, Blut im Urin aufgetreten ist, und dass dann nach zeitweiligem Sistiren der Blutung durch Lösung der in den zerrissenen Gefässen bereits gebildeten Thromben infolge eines von uns nicht beobachteten Momentes, wie zu kräftige Palpation der Nierengegend oder brüskes Herumdrehen des Patienten, dieselbe wieder aufgetreten ist. Allein diese Annahme wird dadurch sehr unwahrscheinlich, dass das Blutharnen selbst für weniger intelligente Patienten, als es der unsere war, ein sehr in die Augen springendes Factum zu sein pflegt. Und zieht man andererseits die hochgradigen, kolikartigen Schmerzen, die der Entleerung des blutigen, mit Gerinnseln untermengten Harnes vorauf-gingen, in Betracht, so erscheint die Annahme nicht gezwungen, dass die infolge der Ruptur des Nierengewebes zerrissenen Gefässlumina sofort durch Thromben ausgefüllt wurden, das in die Rissstelle ausgetretene Blut aber sogleich gerann, somit eine Blutung nach aussen auf den Harnwegen vor der Hand nicht zu Stande kam, dass da nun aber am 4. Tage eines oder mehrere in der Rissstelle des Nierenparenchyms sitzenden Blutcoagula entweder durch eines der oben angeführten Momente oder auch durch den Urin weggeschwemmt in den Ureter gepresst wurden, dieselben beim Hindurchgleiten durch ihn die schweren Erscheinungen von Nierensteinkolik, veranlasst uns erst dann ihren Weg in die Blase gefunden haben zusammen mit dem Blut aus den wiedereröffneten Gefässen. Für die zugleich mit dem Auftreten der Hämaturie zunehmende Dämpfung

in der Nierengegend muss man nach den vielfachen pathologischen Befunden[1]) darin eine Erklärung suchen, dass als nach Fortreissung des Blutcoagulums die Blutung auftrat, diese nicht nur nach dem Ureter allein ihren Weg nahm, sondern auch in die umgebenden Hüllen der Nieren, die Capsula fibrosa oder adiposa vielleicht auch sogar in das retroperitoneale Bindegewebe.

Das zweite Eigenthümliche dieses Falles ist die während des Nachlassens der Hämaturie auftretende traumatische Nephritis, ein Vorgang, auf den Billroth zuerst aufmerksam gemacht hat, und der nach Küster bisher erst 18 mal beobachtet worden ist.

Eine Störung des Allgemeinbefindens war damit nicht verbunden, auch fehlten die von Potain beschriebenen sehr schnell auftretenden ein-, resp. doppelseitigen Oedeme.

Zum Schlusse sei es mir gestattet, meinem hochverehrten Chef, Herrn Professor v. Eiselsberg, für die liebenswürdige Anregung und Unterstützung bei dieser Arbeit meinen besten Dank auszusprechen.

1) Siehe Küster S. 195.

XII.

Besprechung.

Chirurgia y Medicina operatoria por Diógenes Decoud; Profesor sustituto de Clinica quirúrgica. Buenos-Aires 1896. Felix Lajouane. 456 Seiten.

Es ist kein nach einheitlichem Plane gearbeitetes Werk, das der Verfasser hier veröffentlicht, sondern eine Sammlung sehr verschiedenartiger Abhandlungen, theils akademischer Vorträge, theils einzelner Beobachtungen, die in kleineren argentinischen Zeitschriften bereits veröffentlicht waren.

Der erste Abschnitt — Medicina operatoria — giebt eine Reihe von Vorlesungen wieder, die vor Studenten gehalten worden sind. Sie behandeln die Geschichte der operativen Chirurgie, dann speciell die Amputationstechnik in ihrer geschichtlichen Entwicklung, die Indicationen der Amputation und die Wahl der Amputationsstelle. Ein weiterer Vortrag geht speciell auf die Amputationen und Resectionen am Bein ein. Die Uebersichtlichkeit des Stoffes leidet unter der grossen Häufung von Methoden, besonders für Studenten, für die die Vorträge bestimmt sind. Etwas Neues wird im Allgemeinen nicht gebracht, die Anschauungen des Verfassers, z. B. über die Indicationen zur Amputation, fussen auf den Erfahrungen unserer europäischen Autoritäten und vertreten einen durchaus zeitgemässen Standpunkt.

Bei der Besprechung der Resectionen des Sprunggelenkes glaubt Verf., eine neue Schnittführung sehr empfehlen zu müssen. Er macht einen Hautschnitt von der Spitze des äusseren Knöchels nach vorn bis zur Gelenklinie zwischen Schiffbein und Keilbeinen und einen kleinen Querschnitt am Knöchel. So lässt sich das Sprungbein freilegen und übersehen. Zur Herausnahme desselben ist manchmal noch ein Winkelschnitt an der Innenseite nothwendig. Von der Wunde aus lassen sich leicht die Gelenkenden der Unterschenkelknochen herausnehmen, ebenso das Schiffbein. Falls während der Operation sich die Nothwendigkeit herausstellt, noch mehr fortzunehmen, kann die Schnittführung gleich zur Pirogoff'schen oder Syme'schen Operation benutzt werden.

Die Methode eignet sich ihrer Variabilität wegen zur Operation der Fusswurzel-Tuberculose ganz besonders.

Der zweite Abschnitt enthält Vorlesungen über chirurgische Diagnostik. Es sind auch einzelne herausgegriffene Kapitel: Darmverschluss, Tumoren der Mamma, Krankheiten des Scrotum und Testikel, Neubil-

dungen der Kiefer. Die Abhandlungen bringen nichts Neues und eignen sich ebensowenig, wie die des ersten Abschnittes zu einer Wiedergabe im Referat.

Der dritte Abschnitt des Buches dagegen — Clínica y anotaciones de cirurgía — bringt mannigfache bemerkenswerthe Erfahrungen aus der Hospitalpraxis des Verfassers. Zunächst Beobachtungen über die Narkotisirung. Meist wurde die Chloroformnarkose angewendet, nach vorheriger Morphium-Atropin-Injection. Ueber eine Reihe von 65 Fällen hat Verfasser genaue Notizen über die Einwirkung dieser gemischten Narkose auf Puls und Respiration u. s. w. geführt. Er lobt die Methode sehr wegen der ruhigen Narkose und empfiehlt sie besonders für Potatoren, nervöse Patienten und für solche, die mit grosser Angst an die Operation herantreten. Völlige Anästhesie war in durchschnittlich 15 Minuten zu erreichen, der mittlere Chloroformverbrauch betrug 21 Ccm. Häufig konnte operirt werden, bevor das Bewusstsein völlig geschwunden war. In dieser Serie kam nur je einmal eine „respiratorischeSynkope" und ein Collaps nach Beendigung der Operation vor, letzterer ist aber hauptsächlich auf Rechnung der Blutung zu setzen. Beide Zwischenfälle verliefen günstig. Jedoch in dem folgenden zweiten Theil der Abhandlung über die Narkose, der offenbar später geschrieben ist, muss über zwei Collapsanfälle berichtet werden, von denen einer tödtlich verlief:

20jähriger kräftiger Mann soll wegen eines schmerzhaften Neuroms operirt werden. Nachdem der Cornealreflex nicht mehr ausgelöst werden konnte, Hautschnitt; in diesem Moment wird der Puls plötzlich klein. Da man sich durch die zunächst ungestörte Athmung täuschen liess, wurde die Chloroformmaske erst entfernt, als nach einer Minute die Respiration stockte. Puls nicht mehr zu fühlen — Sectionsbefund: Herz vergrössert, in Diastole, voll von flüssigem Blut, Mitralklappen „verdickt". —

30jähriger Soldat. Beim Hautschnitt setzte plötzlich der Puls aus, während die Athmung noch weiter ging und erst später stockend wurde. Durch künstliche Athmung und Aethereinspritzungen stellte sich ein langsamer Pulsschlag ein, dessen Frequenz erst 10, dann 20 u. s. w. war, bis nach 15 Minuten ein normaler Puls vorhanden war. Die klinische Untersuchung hatte Myodegeneratio cordis ergeben.

In beiden Fällen hatte der Hautschnitt die inhibitorischen Reflexe ausgelöst, die den Herzmuskel zum Stillstand brachten. Verfasser lässt es dahingestellt sein, ob, wie manche behaupten, die Atropin-Dosis zu klein ist, jedenfalls ist nach seiner Ansicht die von französischer Seite, von dem Physiologen Dastre empfohlene Morphium-Atropin-Chloroform-Methode bei Herzkranken noch gefährlicher, als die Morphium-Chloroform-Methode. Für die Praxis geben die gemachten Erfahrungen den Beweis, dass die Hautreflexe vom Schnitt aus noch verderblich werden können, wenn der Reflex durch Berührung der Cornea erloschen ist: man soll also nicht voreilig mit der Operation beginnen.

Verfasser hat dann auch bei einer Serie reiner Chloroform-Narkosen zum Vergleich genaue Aufzeichnungen gemacht und dabei das Unglück gehabt, schon bei der 10. Narkose einen Todesfall verzeichnen zu müssen: 25jähriger, schwächlicher Mann sollte zur Operation eines Papilloms des Anus und Dammes chloroformirt werden. 23 Minuten nach der ersten

Aufträufelung plötzliches Aussetzen des Pulses, wenige Secunden später Stillstand der Athmung. Künstliche Athmung vergeblich. Die Section ergab gesundes Herz, in Systole. Eine besondere Erklärung für die Herzlähmung wurde nicht gefunden. Die Tropfmethode wendet Verf. nicht an, auch über Aether-Narkosen wird nichts berichtet.

Dagegen wird die locale Cocaïn-Anästhesie in ausgedehntem Maasse angewendet, nicht nur für typische Operationen in der Haut und dem subcutanen Fett, sondern auch bei eingreifenderen Operationen, zumal solchen, welche bei feststehender Diagnose einen genau vorgezeichneten Weg haben. Er benutzt 1 Proc. Cocaïn, bei grösseren Operationen $^3/_4$ oder $^1/_2$ Proc.

Bedrohliche Erscheinungen hat er nie beobachtet, Ohnmachten kamen vor, wenn die Patienten bei der Operation aufrecht sassen, oder wenn sie nach dem Operationsfeld sehen konnten, bei leicht erregbaren Leuten.

Mit Vorliebe benutzt Verf. die Cocaïnmethode bei der Bassini-Operation. Vor dem ersten Schnitt wird Haut und Unterhautfett gespritzt, dann die freigelegte Externus-Aponeurose.

Auch die Loslösung des Samenstranges lässt sich nach Injection des lockeren Bindegewebes, falls man unnöthiges Zerren und Schneiden vermeidet, schmerzlos bewerkstelligen. Man verwendet dazu etwa 0,04 Cocaïn, die Dauer der Operation ist die doppelte gegen die Operation in allgemeiner Narkose. Nach Verfassers Erfahrungen — die allerdings in Widerspruch mit anderweitigen stehen — ist das Bauchfell sehr wenig empfindlich, die Serosa des Cavum vaginale völlig unempfindlich.

Auch eine Gastrostomie nach Frank hat Verf. unter Cocaïn-Anästhesie gemacht, die hier ausführlich mit Krankengeschichte wiedergegeben ist. Es handelte sich um einen 43jährigen Mann mit obturirendem Cardia-Krebs. Schmerz wurde nur empfunden, als das Messer das subseröse Bindegewebe durchtrennte, das viscerale Bauchfell und, wie es schien, auch das parietale an sich, waren ohne Cocaïnisirung unempfindlich.

Die bei uns jetzt üblichen Modificationen der Cocaïnisirung und die ebenso wirksamen schwachen Cocaïnlösungen werden nicht erwähnt. Die von Krogius in Helsingfors im Jahre 1894 empfohlene Methode der „peripheren Analgesie“ durch Cocaïnisirung des sensiblen Nerven, die wohl bis jetzt noch wenig Nacheiferer gefunden hat, hat Verf. einmal bei der Exarticulation der Mittel-Phalange des kleinen Fingers angewendet. Er injicirte den N. ulnaris am Epicondylus int. humeri, was für die nächsten Tage Parästhesien (Ameisenkriechen) im Hautgebiete dieses Nerven zur Folge hatte. Die Operation selber ging „ohne jede Unannehmlichkeit (inconveniente)“ von Statten.

In dem Capitel über Bauch Chirurgie, das speciell über die Methoden der Eingeweide-Einschaltungen handelt, wird ein Fall von Dickdarm-Vereinigung mittelst eines von Ramangé in Buenos-Aires 1893 — also vor dem Erscheinen des „Murphy“ — erdachten Anastomosenringes ausführlich berichtet. Dieser „Enteroplexo“ besteht aus zwei Ringen, um welche nach Einführung in die Darmlumina die Darm-Wände herumgeschlagen werden. Dann folgt Befestigung der Darmwände mit Seide oder Catgut und Vereinigung der Ringe mittelst einschnappender Federn.

Der Patient war ein 60jähriger kräftiger Mann mit einem Tumor

in der Bauchhöhle, der, wie eine Probelaparotomie ergab, ein Carcinom des Quercolon war. 14 Tage nach dieser Probe Laparotomie Operation, bei welcher, nebenbei bemerkt, massenhafte Adhäsionen zwischen Bauchnarbe und Tumor entfernt werden mussten; Resection von 15 Cm. des Quercolon. Die Anbringung des Ringes im oberen, dilatirten Darmstück machte grosse Schwierigkeiten, gelang aber endlich nach Anlegung von seitlichen Einschnitten. Heilung. Keine Darmbeschwerden. Nach 20 Monaten Recidivoperation, wobei der Ring noch an demselben Orte, von Neubildungsmassen umwachsen, gefunden wurde.

Der „Enteroplexo" hat wohl nur diese eine Anwendung am Menschen erlebt, Verf. giebt zu, dass der Murphy'sche Knopf ihn mit Recht verdrängt hat.

In einem Anhang zu diesem Buche giebt Verf. übrigens eine Abbildung von einem verbesserten Ramangé'schen Anastomosenring; eine Beschreibung ist leider nicht beigefügt, und aus den kurzen Beschreibungsworten geht nur hervor, dass die Befestigung des Darmes eine bessere ist, und der ganze Apparat viel leichter (5 Grm.) geworden ist.

Zwei Fälle von Darmverschluss, die sich durch ihre Symptome als Kothstauung zu erkennen gaben, geben dem Verf. Veranlassung, die von Boudet und Lavrat empfohlene Methode der elektrischen Reizung zur Darmentleerung sehr zur Anwendung in passenden Fällen zu empfehlen. Der negative Pol wird dabei nach Salzwasser-Einlauf in das Rectum, der positive auf das Abdomen gebracht. Der zweite der hier angeführten Fälle betrifft einen Mann, der periodisch an Stuhlverstopfung gelitten hatte und mit ausserordentlich grossem Meteorismus und Erbrechen in Behandlung kam. Ausser der Elektrode musste hier die Sims'sche Cüvette in Thätigkeit gesetzt werden, und nach zweistündiger Arbeit war der Tumor, der aus unverdauten vegetabilischen Nahrungstheilen bestand, entfernt und die Passage frei.

Die Behandlung des malignen Lymphadenoms mittelst Arsenik ist in einer Reihe von Fällen systematisch durchgeführt worden. Es wurden starke Dosen, nach Vorschrift von Billroth, innerlich in Form von Solutio Fowleri gegeben, zuerst 10 Tropfen und jeden Tag ein Tropfen zugesetzt. Gleichzeitig wurden Injectionen von zur Hälfte verdünnter Solutio Fowleri in die Knoten gemacht:

1. 27jähriger Mann. Nach einem Mandelabscess indolente weiche Halsgeschwülste, stark wachsender Mandeltumor. Nach vierwöchentlicher Arsenikbehandlung Verkleinerung der Drüsen. Vorübergehend Eiweiss und Blut im Harn, Erythem an den Fingern. Heilung.

2. 25jähriger Mann, der früher Kopfekzem und Alopezia parasitaria gehabt hat. Zuerst ein harter Knoten hinter dem Ohr, dann harte Halsdrüsentumoren. Arsenbehandlung bis zu starken Vergiftungserscheinungen, trotzdem Vergrösserung der Tumoren. Tod 4 Wochen nach Aufhören der Arsenikbehandlung.

3. 18jähriger Mann bekam, ohne dass Affectionen des Kopfes vorhergegangen wären, einen harten Knoten hinter dem Ohr und dann harte Halsdrüsen. Arsenbehandlung, der sich der Patient nach 14 Tagen entzog, nachdem Verschlechterung des Allgemeinbefindens eingetreten war. 3 Monate später wieder Arsenbehandlung, 4 Wochen darauf, während

die Dosis auf 45 Tropfen täglich gekommen war, wird eine Vergrösserung aller Tumoren constatirt. Keine Vergiftungserscheinungen. Tod drei Wochen später. Anatomische Diagnose: Lymphosarcom.

4. 15jähriges Mädchen. Zuerst ein Knoten über dem Schlüsselbein, dann harte Knoten an der ganzen Halsgegend. Nach dreiwöchentlicher Arsenbehandlung Vergiftungserscheinungen. Der Tumor hat sich verkleinert. Später Jodkali- und wieder Arsenbehandlung bis zur Intoxication: der Tumor behielt seine Grösse und Consistenz. Eine Drüse hatte sich nach einer Injection erweicht und war nach Ausstossung käsiger Massen geschwunden.

5. 17jähriges Mädchen von schwächlichem Körperbau. Knoten über der Clavicula, dann allgemeine Drüsenschwellung am Hals. Arsenbehandlung bis zu Vergiftungserscheinungen. Nach 8 Monaten waren die Drüsen fast ganz geschwunden.

Ob die Diagnose in allen Fällen richtig war, lässt auch der Verf. dahingestellt sein. Die Veröffentlichung ist auch mehr als Beitrag zur Kenntniss der Arsen-Vergiftung interessant. Die Vergiftungserscheinungen bestanden in Diarrhöe, Anämie, Fieber, Albuminurie und einem constant auftretenden Erythem an den Fingern. Keinen der Todesfälle fasst Verf. als directe Arsenwirkung auf.

Von Interesse ist auch ein Fall von Erysipel bei einem Individuum, das 4 Monate vorher einen harten Schanker und kurz vorher ein papulo-ulceröses Syphilid des Kopfes mit Haarausfall durchgemacht hatte. Der Rothlauf ging von einer Incision am Arm aus, die ein Hautabscess unbekannter Aetiologie nöthig gemacht hatte. Die Krankheit verbreitete sich rapid und führte nach 14 Tagen zum Tode; während der ganzen Zeit eiterte die kleine Wunde ungewöhnlich stark. Verf. glaubt, in der zweifachen Infection die Ursache des bösartigen Verlaufes der Rose sehen zu müssen, zumal da er auch sonst im Höhestadium der allgemeinen Syphilis starke Eiterung von Wunden hat eintreten sehen.

Eine Abhandlung ist der Behandlung der Schusswunden im Kriege gewidmet. Es werden im Wesentlichen die Resultate der Versuche Brun's und anderer europäischer Autoritäten wiedergegeben und verglichen. Aus seiner militärärztlichen Praxis kann Verf. einige Fälle von Nah-Schuss aus dem argentinischen Infanteriegewehr (System Mauser, 7,65 Mm. Caliber, Bleigeschoss mit Kupferamalgam-Kappe) anführen. Praktisches Interesse bieten diese Fälle nicht, es sind Schüsse durch die Unterleibsorgane, bei denen wegen der Mannigfaltigkeit der Verletzungen kein Eingriff gemacht wurde. Nur einige unten noch zu erwähnende Knochenschüsse sind beachtenswerth.

Auch das Capitel: „Aerztlicher Bericht über die Verwundung und den Tod des Dr. Lucio Lopez" (Duell-Schuss), kann hier nur mit kurzen Worten wiedergegeben werden: Einschuss in der rechten Axillarlinie unterhalb des Rippenbogens, Ausschussöffnung links 1 Cm. vor der Axillarlinie. Erst unbedeutende äussere Blutung, Collapsanfälle, dann stärkere Blutung und Hautemphysem an der Ausschussöffnung. Kein chirurgischer Eingriff, weil eine specielle Indication nicht vorlag und wohl eine ausgedehnte Leberverletzung vorlag. Tod nach 14 Stunden, keine Section.

Zur Casuistik der complicirten Knochenbrüche durch Schussverletzungen bringt die Abhandlung über Knochenchirurgie mehrere bemerkenswerthe Beiträge:

1. 21jähriger Soldat, bei einer der landesüblichen „Revolutionen" mit einem älteren Gewehr durch den Oberarm geschossen, kam mit zerschmettertem Humerus, nachdem Eiterung eingetreten war, in Behandlung. Zunächst Drainage und feuchter Verband. Vier Monate später, nachdem sich noch neue Weichtheilabscesse gebildet hatten, und Knochensplitter ausgestossen worden waren, wurde, weil keine Vereinigung der Bruchenden stattfand, der Oberarmknochen durch Schnitt am äusseren Arm freigelegt und 12 Cm. resecirt. Die Apposition der Knochenenden machte Schwierigkeiten. Zwei Silbernähte. Nach vier Wochen war Consolidation eingetreten. Zwei Monate später betrug die Verkürzung 10 Cm., es muss also, wie Verf. annimmt, durch den Reiz der Silberfäden Knochenanbildung stattgefunden haben. Wie die Abbildung zeigt, ist der Arm musculös und vollständig normal beweglich geworden.

2. Ein Matrose erlitt durch ein Manöverprojectil eine complicirte Fractur der Tibia im mittleren Drittel, die 12 Tage später stark eiternd in Behandlung kam. Durch Drainage und Sequesterentfernung wurde der profusen Eiterung Einhalt gethan und sodann der Knochen in Ausdehnung von 12 Cm. resecirt. Die Verkürzung hat nach Verfassers Messungen später nur 15—20 Mm. betragen.

3. Selbstmordversuch vermittelst Remigton-Gewehr. Einschuss unter dem Unterkiefer, starke Verletzung der Zunge, Zerschmetterung des Oberkieferbeines der anderen Seite. Ausschuss am inneren Rand der Lidspalte. Das Oberkieferbein wurde fast ganz in Splittern herausgenommen, die Haut, obwohl sie vielfach gequetscht war, darüber vernäht. Heilung ohne grosse Entstellung und Sprachstörung und Erhaltung des Auges.

Unter der Ueberschrift: Chirurgie des Schädels, werden zwei beachtenswerthe Krankengeschichten gebracht:

1. Ein 18jähriger Soldat hat vor 3 Jahren einen Revolverschuss in das rechte Ohr bekommen, der ihn zunächst nicht am Marschiren hinderte. Bald aber verlor er das Bewusstsein und blieb drei Tage besinnungslos. Nach 40tägigem Krankenlager war er ohne Eingriff anscheinend geheilt. Später eiterte das Ohr zeitweise, sonst fiel nur eine bedeutende Abnahme des Gedächtnisses auf.

Verf. konnte das Geschoss vom Gehörgang aus sehen. Hautschnitt hinter dem Ohr. Das Geschoss wird aus einer eiterbelegten Höhle, deren hintere Wand die Dura ist, ausgemeisselt und nach Tamponade der Knochenhöhle vom Gehörgang aus der Hautschnitt genäht. Heilung.

2. 20jähriger Soldat hatte vor 7 Monaten einen Revolverschuss in die Schläfengegend erhalten. Es blieb eine eiternde Fistel als einziges Symptom, sonst starker Kopfschmerz, der erst auf die verletzte Seite beschränkt blieb, dann aber den ganzen Kopf einnahm. Bei der Operation steckte ebenfalls das Geschoss in einer Eiterhöhle zwischen Knochen und Dura. Heilung.

3. Ein 30jähriger Arbeiter erlitt an einer Maschine eine complicirte Fractur des Stirnbeines mit 3 Cm. grosser Depression in der Mitte dieses Knochens. Der Verletzte war bei Bewusstsein, hatte alle 3 Minuten

allgemeine Convulsionen, während er in der Zwischenzeit bewegungslos lag. Puls verlangsamt. In Chloroformnarkose wurden Splitter der Lamina externa und interna herausgenommen; plötzlich starke venöse Blutung, offenbar aus dem Längsblutleiter.

Leichte Tamponade stillte die Blutung sofort, aber bei jedem Verbandwechsel rief die Fortnahme des inneren Tampons dieselbe Blutung hervor, jedesmal allerdings in schwächerem Maasse. Jede Berührung der Dura beim Verbandwechsel löste übrigens dieselben allgemeinen Krämpfe aus, die vor der Operation bestanden. Als die Dura überall granulirte, wurde durch eine Plastik Haut darüber gezogen, die mit einer Fistel unten anheilte. Die Fistel schloss sich bald, und 6 Monate nach dem Unfall war die Narbe so fest, dass „von einer Knochenimplantation nicht mehr die Rede sein konnte."

Ein Fall von vorübergehender Functionsstörung eines Rindengebietes wird in der Abhandlung: „Afemia traumatica transitoria", angeführt:

Ein 28jähriger Matrose hatte vor zwei Tagen einen Revolverschuss erhalten. Einschussöffnung 2 Cm. hinter der Biauricularlinie in der Höhe der Mitte des Sulcus Rolandi, Ausschuss am Orbitalrande. Sofort war motorische Aphasie eingetreten. Es muss also, wie Verf. deducirt, ein Splitter die Broca'sche Windung verletzt haben, also die Lamina interna noch in einiger Entfernung von der Schusslinie gesplittert sein. Die Wunde kam mit entzündeten Hauträndern in Behandlung. Kein Eingriff. Heilung. Der Abschnitt: „Aneurisma arterio-renoso", bringt einen theoretisch und praktisch gleich wichtigen Beitrag zur Lehre vom Aneurisma.

Ein 34jähriger Soldat hatte 1880 einen Messerstich oberhalb des Knies erhalten. Jetzt, nach 6 Jahren, kam er mit einer pulsirenden Geschwulst an der inneren Seite im Niveau des Canalis Hunteri in Behandlung. Die Stichnarbe ist aussen, vor der Biceps-Sehne 6 Finger breit oberhalb des Capitulum fibulae sichtbar. Trophische und sensible Störungen im Unterschenkel, Puls in der A. tibialis antic. fühlbar, in der A. tibialis postica nicht. Es wurde diagosticirt: Aneurysma varicosum der A. cruralis mit Ursprung in der Nähe des Canalis Hunteri.

Vor der Operation wurde nach Esmarch'scher Einwicklung die Compression nach Broca 10 Tage lang durchgeführt. Nach Blosslegung des Gefässgebietes bei der Operation aber ergab sich, dass das Aneurysma von der Poplitea ausging und sich von unten unter den Vastus internus vorgeschoben hatte. Da die Gefässversorgung nach Exstirpation der Gefässgeschwulst, wenn die Vasa poplitea in Betracht kommen, nicht hinreichend gesichert erschien, und Verf. dem Patienten garantirt hatte, dass keine Amputation nöthig würde, so wurde die Operation vorläufig abgebrochen. Drei Tage später plötzlicher Tod. Sectionsbefund: Embolus im secundären Ast einer Lungenarterie. Das Aneurysma der Vasa poplitea, faustgross, hat eine Gefässcommunication von 6—7 Mm. Länge gleich oberhalb des Abganges der Art. artic. sup. Der Sack weiter oben in Ausdehnung von 3 Cm. am Femur (Linea aspera) adhärent. Frischer Thrombus im Sack.

Verf. der einen analogen Fall in der Literatur nicht gefunden hat, glaubt, dass die Compression die Ursache der Embolie ist. Nur einen Fall, der als Chloroformtod gedeutet wurde, glaubt Verf. seinem zur

Seite stellen zu müssen. Es ist ein von Delbet citirter Fall Beumont's: Ein Aneurysma, das 10 Jahre lang ohne Beschwerden bestanden hatte, wurde plötzlich grösser. Als man zur Unterbindung der Iliaca externa schreiten wollte, plötzlicher Tod. Verf. nimmt an, dass ein Thrombus, der vorher im Aneurysma eine Gefässverstopfung hervorgerufen hatte, bei der Operation fortgerissen worden ist.

Als letzter Beitrag ist die Arbeit des Verf. über Radicaloperationen von Brüchen abgedruckt, welche 1894 erschienen und in dieser Zeitschrift (Jahrg. 1895, S. 409) bereits besprochen worden ist. Die Zahl der Operirten ist unterdessen von 81 auf 196 gestiegen. In einer Tabelle sind diese sämmtlichen Operationsberichte aufgeführt. Es sind nunmehr 182 Leistenbrüche. Von diesen wurden 112 nach Bassini operirt, jedoch mit Bruchsackbehandlung nach Barker oder Boll, 19 nach Postempsky, 36 nach L. Championnière, 8 nach einer eigenen Methode (indirecte Hernien), die in einer dreischichtigen fortlaufenden Naht besteht, 7 endlich mit Castration und vollständiger Naht. Ausserdem finden sich in der Liste 6 Narben-Brüche, die alle nach Schnittverwundungen entstanden waren. Sie enthielten keinen richtigen Bruchsack, sondern nur adhärentes Netz. Sie erfordern trotz der kleinen Bruchpforte einen grossen Hautschnitt und wurden durch dreifache Naht geschlossen. Nabelbrüche, fünf an der Zahl, wurden nach der älteren Methode operirt, die Condamin'sche Operation wird nur anhangsweise erwähnt.

Ein Todesfall kam nur einmal, nach der Operation einer eingeklemmten Nabelhernie, vor.

Was den Dauererfolg bei der Radicaloperation der Leistenbrüche anbelangt, so sind 6 Recidive bis jetzt festgestellt worden. Verf. macht für jeden der Fälle einen bestimmten Fehler in der Technik verantwortlich und glaubt, dass in Zukunft bei richtiger Auswahl der Methode Recidive noch viel seltener würden. Alle Nähte werden mit Seide angelegt. Die Operirten waren übrigens fast alle Soldaten. Frauen und Kinder sind nicht darunter. G. Meyer (Gotha).

Anzeigen literarischer Neuigkeiten, welche der Redaction zugeschickt worden sind:

(Genauere Besprechung geeigneter Werke vorbehalten.)

Roswell Park, A Treatise on Surgery by American Authors. (Lea Brothers and Co. Philadelphia u. New-York 1896.) 2 Bde. mit je ungefähr 800 Seiten und ungefähr 800 Abbildungen und 40 colorirten Tafeln, für Studenten und Praktiker. Die Mitarbeiter sind: Belfield, Bevan, Burrell, Bradford, Blake, Bull, Delavan, Dennis, Eve, Etheridge, Fordyce, Gerrish, Gerster, Hare, Hardaway, Holloway, Kelsey, Lovett, Matas, Mudd, Nancréde, Park, Parker, Parmenter, Ransohoff, Richardson, Smith, Souchon.

Maurice Letulle, Anatomie Pathologique. Coeur, Vaisseaux. Poumons. (Paris, Carré und Naud. 1897.) Ein Werk von 433 Seiten mit 31 farbigen und 71 sonstigen Abbildungen in schöner Ausstattung, enthält es die pathologisch-

anatomischen Studien der letzten 20 Jahre, welche der Verfasser bei seinem Unterricht an der medicinischen Facultät von Paris verwerthet und im Hospital St. Antoine gemacht hat, ohne sich weiter mit Literaturnachweisen zu belasten.

J. Veit (Leiden), Handbuch der Gynäkologie. (Wiesbaden, Bergmann. 1897.) Der 2. Band umfasst:

1. Fritsch, Die Krankheiten der weiblichen Blase.
2. Viertel, Physikalische Untersuchungsmethoden der Blase.
3. Döderlein, Die Entzündungen der Gebärmutter.
4. Derselbe, Atrophia uteri.
5. Gebhard, Anatomie und Histologie der Myome.
6. Veit, Aetiologie, Symptomatologie, Diagnostik, Prognose der Myome.
7. Schaeffer, Die elektrische Behandlung der Uterusmyome.
8. Veit, Die palliative Behandlung und die vaginalen Operationen der Uterusmyome.
9. Olshausen, Die abdominalen Myom-Operationen.
10. Derselbe, Myom und Schwangerschaft.

O. Hildebrand (Berlin), Jahresbericht über die Fortschritte auf dem Gebiete der Chirurgie. (Wiesbaden Bergmann. 1896. gr.-8. 1315 Seiten.)

1. Jahrgang. Bericht über das Jahr 1895. An diesem neuen Jahresbericht, zu dessen Unterstützung der Herausgeber Prof. O. Hildebrand (Berlin) um Zusendungen unter der Adresse Charlottenburg-Berlin, Kaiser-Friedrichstrasse 45[a], II. bittet, wirken mit:

Dr. Becker (Hildesheim), Dr. Benneke (Berlin), Dr. v. Bonsdorff (Helsingsfors), Dr. Braun (Leipzig), Dr. Brunner (Münsterlingen), Prof. v. Brügner (Hanau), Prof. Dollinger (Budapest), Prof. Fischer (Strassburg), Dr. Fleischhauer (München-Gladbach), Dr. Friederich (Leipzig), Prof. Goldmann (Freiburg), Prof. Heinr. Haeckel (Jena), Dr. Hoffa (Würzburg), Dr. Kirchhoff (Berlin), Prof. Kölliker (Leipzig), Dr. Landow (Wiesbaden), Dr. Lanz (Bern), Prof. Ledderhose (Strassburg), Dr. Maass (Detroit), Prof. San Martin (Madrid), Dr. Muscatello (Turin), Prof. Partsch (Breslau), Prof. Poppert (Giessen), Dr. Reichel (Breslau), Prof. Ritschl (Freiburg), Prof. Rotgans (Amsterdam), Dr. de Ruyter (Berlin), Dr. Schaldemose (Kopenhagen), Dr. Schmidt (Strassburg), Dr. Schmidt (Heidelberg), Prof. af Schulten (Helsingfors), Dr. Seydel (München), Prof. Stetter (Königsberg), Dr. Tietze (Breslau), Prof. Tiling (Petersburg), Prof. Trzebicky (Krakau), Dr. Volkmann (Dessau), Dr. Willemer (Ludwigslust).

Edmund Leser, Die specielle Chirurgie in 50 Vorlesungen. Dritte vermehrte und verbesserte Auflage. (Jena, Fischer. 1897.) Dies „kurzgefasste Lehrbuch für Aerzte und Studirende" enthält jetzt 1082 Seiten mit 311 Abbildungen, und ist auf seine Vorzüge schon bei der 2. Auflage im XLI. Bde. dieser Zeitschrift hingewiesen worden.

Georg Bönninghaus (Breslau), Die Meningitis Serosa Acuta. Eine kritische Studie. (Wiesbaden, Bergmann. 1897. S. 99.)

Seitdem Billroth zuerst 1869 darauf hingewiesen, dass Kinder nach der Hüftgelenkresection manchmal plötzlich unter Krämpfen sterben, ohne tuberculös zu sein und ohne mehr als Oedem der klaren Hirnhäute zu zeigen, und nachdem Hagen aus meiner Diphtheriebarracke in Bethanien ähnliche

Fälle nach dem Kroupschnitt 1891 in Bd. XXXIII dieser Zeitschrift geschildert, wird diese kritische Studie über den heutigen Stand dieser Frage auch für den Operateur von Interesse sein.

Johann Sendziak (Warschau), Die bösartigen Geschwülste des Kehlkopfes und ihre Radicalbehandlung. (Wiesbaden, Bergmann. 1897. 240 S. 10 Abbildgn.) Dieses Werk ist die Umarbeitung einer von der medicinischen Gesellschaft in Toulouse preisgekrönten Arbeit, zu der wieder der Verfasser eine Sammelforschung 1894 durch einen Aufruf in verschiedenen Zeitschriften veranlasst und verwerthet hat.

C. L. Schleich, Schmerzlose Operationen. Oertliche Betäubung mit indifferenten Flüssigkeiten. Psychophysik des natürlichen und künstlichen Schlafes. (Berlin, Julius Springer. 1897. 268 S.)

P. Hackenbruch, Oertliche Schmerzlosigkeit bei Operationen. (Wiesbaden, Rud. Bechthold & Comp. 1897. 106 S. mit 4 Abbildungen und 6 Autotypien.) Der Verfasser, Specialarzt für Chirurgie in Wiesbaden, theilt darin seine Erfahrungen über die Anwendung der localen Analgesie bei über 250 Operationen mit, von denen er am Schluss eine tabellarische Uebersicht giebt.

Paul Berger, Ueber Unterleibsbrüche. Ergebnisse und Untersuchungen von 10000 beobachteten Fällen. Hiervon liegt eine autorisirte Uebersetzung von Kreiswundarzt M. Steiner vor. (Berlin. S. Karger. 1897.) Der Verfasser ist der berühmte Professor am Hopital Pitié in Paris.

Dolega, Zur Pathologie und Therapie der kindlichen Skoliose und über die Unterscheidung einer constituellen und habituellen Form derselben. Eine kritische und klinische Studie von dem Inhaber der vormals Schreber-Schildbach'schen orthopädischen Heilanstalt und Privatdocent in Leipzig. (Leipzig, F. C. W. Vogel. 1897. 136 Seiten, 72 Abbildungen.)

Hermann Lossen, Lehrbuch der allgemeinen und speciellen Chirurgie. (Leipzig, F. C. W. Vogel. 1897.) Von der 7. Auflage ist jetzt vom 1. Bande, welcher die allgemeine Chirurgie enthält, der II. Theil erschienen.

Liermann, Ueber die erste Hülfe und den Transport bei schweren Verwundungen der unteren Extremitäten. (Berlin, E. S. Mittler & Sohn. 1897. 26 S.)

Eugen Dieterich, Erstes Decennium der Helfenberger Annalen 1886—95. Eine Zusammenstellung der Werthe, Methoden und Studien. (Berlin, Julius Springer. 1897. 462 S.)

Karl Dieterich, Helfenberger Annalen. 1896. 1. Bd. des 2. Decenniums. Im Auftrage der chemischen Fabrik in Helfenberg bei Dresden von Eugen Dieterich. (Berlin, Julius Springer. 1897. 415 S.)

E. Merck (Darmstadt), Bericht über das Jahr 1896. Jahresbericht über die chirurgische Abtheilung und die chirurgische Poliklinik des Spitals zu Basel, erstattet von Professor Dr. A. Sozin und seinen Assistenten Dr. H. Christ, Dr. H. Bräuninger, Dr. C. Hägler. 1895. (Basel, Werner Riehm. 1896. 215 S.)

Wladimir Mintz, Drehungshindernisse nach Vorderarmbrüchen. (Jurjew, Schnackenburger. 1896.) Verfasser, Assistent an der chirurgischen Klinik von Prof. Koch in Dorpat, giebt in dieser 84 Seiten langen gründlichen Dissertation auf einer Tafel eine merkwürdige Zusammenstellung von unvollkommenen Heilungen, nachdem er die so viel besprochene Anatomie und Physiologie des Vorderarmes, die Pathologie des Vorderarmes in seiner Function erörtert hat.

Charlotte v. Mayer (Petersburg), Étude sur la Pathogénie de l'Appendicite à Répetition. (Genf, Rey & Malavallon. 1897. 50 S.) Fräulein v. Mayer hat zu dieser Dissertation frisch 40 Präparate von Wurmfortsatz pathologisch-anatomisch und bacteriologisch untersucht, welche Prof. Roux in Lausanne eben exstirpirt hatte. Roux ist bekanntlich selbst Anhänger der prophylaktischen Exstirpation des Wurmfortsatzes und des „Mycrobisme latent" als Ursache jeder Apendicitis. Auf einer Tafel sind die Tavel'schen Apendicitisbacillen abgebildet. Da jedes Präparat abgebildet, so ersieht man daraus mit Interesse, wie weit manche Chirurgen mit der Exstirpation vorgehen.

Eduard Sonnenburg's Pathologie und Therapie der Perityphlitis ist sehr erweitert und umgearbeitet in 3. Aufl. (Leipzig, F. C. W. Vogel. 1897. 393 S. mit 6 Tafeln u. 41 Abbildgn.) erschienen. Die erste stand im XXXVIII. Bd. dieser Zeitschrift.

Ernst Levy u. Sidney Wolf, Bacteriologisches Notiz- und Nachschlagebuch (Strassburg, Bull. 1897. 120 S.)

Edm. Rose, Der Starrkrampf beim Menschen. (Stuttgart, Ferdinand Enke. 1897.) Für die deutsche Chirurgie von Billroth und Lücke, jetzt von Bergmann und Bruns ist jetzt meine neue Bearbeitung des Starrkrampfes erschienen. Dadurch, dass sie auf 98 eigenen Fällen und einer Sammlung von 127 Fällen aus Bethanien, welche in den ersten 50 Jahren des Bestehens dieses Krankenhauses vorgekommen sind, beruht, ist sie auf 625 Seiten angewachsen. Neben meinen 7 eigenen Fällen von Kopftetanus habe ich noch 65 in der Literatur gesammelt. Von Tetanusfällen, die mit Heilserum behandelt worden sind, waren mir beim Schluss 65 bekannt geworden.

Von dem Handbuch der Laryngologie und Rhinologie, welches Paul Heymann (Berlin) herausgiebt, liegt die Lieferung 9—15 vor. (Wien, Alfred Hölder. 1897.) Es enthält:

Nr. 9. Hajek, Differencielle Diagnostik der Eiterung und Ulcerationen in der Nase. Bloch, Allgemeine Therapie der Nasenkrankheiten. Gerber, Rhinitis Acuta. F. Klemperer, Rhinitis chronica.

Nr. 10. B. Fränkel, Untersuchungsmethoden des Kehlkopfes und der Luftröhre.

Nr. 11. Rob. Krieg, Rhinitis atrophica foetida (Ozaena) und Non Foetida. Victor Lange, Erkrankungen der Nasenscheidewand.

Nr. 12. David Hansemann, Sectionsmethode des Kehlkopfes und der Luftröhre. Ph. Schech, Allgemeine Aetiologie des Kehlkopfes und der Luftröhre. Carl Störk, Allgemeine Therapie, Arzneimittel- und Operationslehre. Rob. Krieg, Die Entzündung des Kehlkopfes, der Schleimhaut und der Luftröhre.

Nr. 13. Otto Seifert, Ulcerationen des Larynx und der Trachea. Hajek, Laryngitis Submucosa Acuta.

Nr. 14. Hajek, Larynxödem. Rosenberg, Verwachsungen und Stenosen des Larynx und der Trachea.

Nr. 15. Jurasz, Fremdkörper des Rachens. Körner, Die Neurosen des Schlundes. Mikulicz, Neubildungen des Rachens und Nasenrachenraumes.

XIII.

Aus der chirurgischen Klinik des Hofrathes Prof. Albert in Wien.

Riesenzellensarkom des Kreuzbeines.

Von

Dr. Heinrich Peham,

Operateur an der Klinik.

Im October vorigen Jahres gelangte ein 17jähriger junger Mann in der Klinik zur Aufnahme, welcher angeblich aus gesunder Familie stammte und bis um Weihnachten 1895 immer gesund war. Damals begannen ziemlich lebhafte ziehende Schmerzen in der Kreuzbeingegend sich einzustellen, welche sich beim Gehen und beim Stuhlabsetzen besonders steigerten. Diese Schmerzen nahmen an Intensität immer mehr zu, ohne dass Patient irgend eine äusserlich wahrnehmbare krankhafte Veränderung an seinem Körper bemerkte. Erst im Mai 1896 zeigte sich eine Vorwölbung an der rechten Seite des Kreuzbeines, welche die ersten Wochen rasch wuchs, dann aber die gleiche Grösse beibehielt. Die Geschwulst war stets stark druckempfindlich, fühlte sich hart an, zeigte aber nie entzündliche Röthe an der Oberfläche; Fieber bestand nicht. Bei Ruhelage hörten die Schmerzen ganz auf. Er hatte keine Nachtschweisse, auch litt er nicht an Husten. Die bei der Aufnahme vorgenommene Untersuchung ergab, im Kurzen wiedergegeben, Folgendes:

Etwas blasses, gut genährtes, kräftig gebautes Individuum, ohne Drüsenschwellungen; Lungen, Herz und Abdominalorgane normal.

In der Kreuzbeingegend rechts von der Mittellinie und diese etwas nach links überschreitend, den untersten Kreuzbeinwirbeln und dem Steissbein entsprechend, eine klein-apfelgrosse, etwas längsovale Geschwulst. Das Kreuzbein selbst ist an einer kleinen Stelle etwas nach links von der oberen Grenze des Tumors hochgradig druckempfindlich. Die Haut über der Geschwulst etwas pigmentirt (Pflasterwirkung), verschieblich, nicht entzündlich verändert. Die Geschwulst hat eine glatte Oberfläche, fühlt sich prall an, zeigt aber bei genauerer Untersuchung eine deutliche Fluctuation, hochgradige Druckempfindlichkeit und ist auf ihrer Unterlage nicht verschieblich.

Per rectum kann man die vordere Wand der Geschwulst deutlich abtasten. Sie wölbt sich um das Kreuzbein herum, dieses zwischen sich einschliessend. Die Rectalschleimhaut ist nicht fixirt, zeigt sich fein gewulstet, geschwollen und verdickt (chronischer Katarrh). Die Geschwulst selbst besteht aus mehreren — wahrscheinlich von den Ligamentis sacroiliacis und tuberoso-sacris abgeschnürten — Knoten, welche alle miteinander zusammenzuhängen scheinen, indem sich die Fluctuation von einem Punkte auf den anderen, auch der gegen die äussere Haut gewendeten Seite mittheilt. Vom Rectum aus ist die Druckempfindlichkeit geringer.

Das langsame Wachsthum der Geschwulst, die geringe entzündliche Röthung der bedeckenden Hautschichten, die deutliche Fluctuation und die ausgesprochene Druckempfindlichkeit an einem Punkte des Kreuzbeines machten die Diagnose auf einen kalten Abscess auf Grund eines cariösen Processes im Kreuzbein wahrscheinlich. Es wurde demnach beschlossen, die Entfernung des Abscesses im Zusammenhange mit der vermutheten Knochencaverne vorzunehmen.

In Chloroformnarkose wurde über die ganze Ausdehnung der Vorwölbung ein Längsschnitt geführt. Nach Durchtrennung des subcutanen Fettes wurde es sowohl durch das Fehlen jeglichen Oedems und jeglicher Schwartenbildung, als auch durch die Insertion der Muskeln in unmittelbarer Umgebung der sich vorwölbenden bläulich gefärbten Partien der Geschwulst wahrscheinlich, dass es sich nicht um einen abgekapselten Abscess, sondern vielmehr um einen wirklichen Tumor handle. Derselbe erwies sich als nicht verschieblich, es schien das Kreuzbein in demselben aufgegangen zu sein. Vom Rectum liess sich der Tumor gut stumpf ablösen, von der umgebenden Musculatur und den sonstigen Weichtheilen wurde derselbe mühsam abpräparirt. Das Kreuzbein wurde in der Höhe des 3. Wirbels mit dem Meissel durchtrennt und so der ganze Tumor entfernt. Durch die Absetzung des Tumors entstand ein grosses Cavum, welches mit einem Mikulics-Tampon ausgefüllt wurde. Die Hautwunde wurde bis auf die Stelle, an welcher der Tampon herausgeleitet worden ist, durch Nähte geschlossen; an der Tamponstelle selbst wurden 3 Nähte gesetzt, welche nach Entfernung der einzelnen Streifen secundär am 5. und 8. Tage post operationem geknüpft wurden.

23 Tage nach der Operation verliess der Patient geheilt die Klinik. Der an diesem Tage aufgenommene Befund ergab, dass die ganze Steissbeinregion die Athembewegungen auf das Deutlichste mitmachte, indem sie bei der Inspiration sich vorwölbte. Die Functionen der Blase und des Mastdarmes waren völlig normal, Patient war ohne Anstrengung und ohne Schmerzen im Stande auf einem Beine zu stehen. Untersuchte man per rectum, so gelangte der tastende

Finger nach Passirung des Sphincters in die grosse Ampulle des Rectum, welche sich besonders nach hinten oben erweiterte, und deren Wand überall hin, auch nach rückwärts, beweglich erschien. Tastete man auch von aussen zu, so fühlte man zwischen den Fingern eine ziemlich dünne, auf ca. 1 Cm. zu schätzende Gewebsschicht. Man konnte, auf diese Weise zufühlend, eine Erweiterung des Rectum von 7—8 Cm. in der Quere, 5—6 Cm. in der Länge abtasten. Die Sensibilität in der Gegend um den Anus, um Perineum und Scrotum war wohl erhalten.

Die im pathologisch-anatomischen Institut (Prof. Weichselbaum) vorgenommene Untersuchung des durch die Operation gewonnenen Präparates ergab folgenden Befund (Dr. Albrecht):

„Das Präparat stellt ein ungefähr in der Höhe des III. Foramen sacrale quer resecirtes Os sacrum sammt dem Os coccygeum vor. Ersteres erscheint zu einem etwa kindskopfgrossen Tumor umgestaltet, welcher links seitlich von der Mitte durchschnitten ist. Auf diesem Durchschnitte erscheint das Kreuzbein von einem central sitzenden Tumor wie aufgebläht, und zwar wölbt sich derselbe hauptsächlich nach vorn vor. Er besitzt zum Theil eine knöcherne Begrenzung, indem noch plattenartige Antheile des Os sacrum erhalten sind. Im Bereiche der Vorderfläche des Os coccygeum besitzt er eine scharfe Begrenzung durch eine bindegewebige Kapsel, das Os coccygeum selbst scheint frei von Tumormassen zu sein, doch wuchert derselbe, soweit sich wenigstens an der rechtsseitigen Durchschnittshälfte nachweisen lässt, in die umgebende Musculatur hinein, die an dieser Stelle grüngelb verfärbt ist. Die Oberfläche des Tumors ist bedeckt von den Resten der abgetragenen Musculatur, die sich am Os sacrum ansetzt. In seinem oberen vorderen Antheil ist die Tumormasse blossgelegt und zerwühlt, und die den Tumor begrenzenden Knochenplatten sind mit scharfen Instrumenten abgetragen. Zwei unregelmässig geformte, kleinere Knochenstückchen scheinen diesen Defect zu ergänzen; dieselben sind an ihrer Innenfläche rauh, usurirt. Der Tumor selbst erscheint auf seinem Durchschnitt cystisch gebaut, und zwar ist er zusammengesetzt aus kleineren und grösseren, bis erbsengrossen Cysten, welche theils entleert, theils mit blutigem Inhalt gefüllt sind. Sie besitzen alle eine vollständig geglättete Innenfläche und eine homogene und gelblich aussehende Wand, die sich an manchen Stellen zu solid aussehenden Tumorantheilen verdichtet."

Zur histologischen Untersuchung wurden verschiedenen Stellen des Tumors Stücke entnommen, die Schnitte mit Hämalaun-Eosin gefärbt.

Sie zeigen den bekannten typischen Bau eines Riesenzellensarkoms mit einem recht zellreichen Gewebe aus Spindelzellen und darin eingelagerten Riesenzellen; vereinzelt finden sich Bälkchen osteoiden Gewebes und Knochenspangen. Die Geschwulst ist sehr blutreich, einzelne Gefässe deutlich erweitert.

Die schon makroskopisch sichtbaren, mit Blut gefüllten Hohlräume, die dem ganzen Tumor ein wabiges Aussehen verleihen, sind unregelmässig von aufgefaserten Zügen von Spindelzellen begrenzt, zeigen keinen Endothelbelag. Färbungen mit salzsaurem Orcein nach Unna lassen keine zusammenhängende Elastica erkennen, so dass diese Hohlräume wohl nicht als Erweiterungen von Gefässen aufzufassen sind, wie man bei oberflächlicher Betrachtung versucht ist, anzunehmen, sondern als Bluträume, welche einer eigenen Wand entbehren. Dieselben sind vielleicht aus einem herdweisen Zerfall von Sarkommasse zu erklären, welche Anschauung H. Chiari[1]) in seiner Publication zweier ähnlicher Fälle in Erwägung zieht.

Gegen den Rand dieser Hämorrhagien zu, aus dem Verband mit den Spindelzellen gelöst, finden sich vereinzelte Riesenzellen. In der Umgebung solcher Räume sind die Spindelzellen durch eingelagerte Blutkörperchen auseinander gedrängt.

Die Riesenzellen selbst allenthalben gleichmässig zwischen Spindelzellen vertheilt, nach dem Typus der Osteoklasten gebaut, enthalten je nach ihrer Grösse mehr oder weniger zahlreiche Kerne mit deutlichen Kernkörperchen. Die Kerne im Centrum der Zelle angeordnet, lassen peripher einen ungleich grossen Protoplasmasaum über, der fast homogen, in einzelnen Partien wie hyalin, spärliche Fortsätze entsendet. Die Zahl der Riesenzellen nimmt gegen die Peripherie des Tumors ab; Züge von Spindelzellen mit eingelagerten Riesenzellen schieben sich zwischen Muskelbündel ein, zeigen jedoch, wie überall gegen das angrenzende Gewebe, so auch hier eine scharfe Begrenzung durch parallel angeordnete Züge von Bindegewebe mit reichlichem Blutpigment. Die Muskelfasern in der Umgebung der Geschwulst sind durch extravasirtes Blut auseinandergedrängt, zeigen keine Querstreifung, ihre Kerne nur schwache Tinction.

In der mir zugänglichen Literatur habe ich ausser der oben erwähnten Publication einen analogen Fall nicht auffinden können. Da derselbe sowohl vom klinischen, als auch pathologisch-anatomischen Standpunkte von Interesse erscheint, habe ich denselben auf Aufforderung des Assistenten Herrn Dr. v. Friedländer veröffentlicht, dem ich hiermit für die Ueberlassung des Falles wärmstens danke.

1) Myelogenes Riesenzellensarkom. Wiener med. Wochenschr. 1878. Nr. 9.

XIV.

Aus dem städtischen Krankenhause Moabit zu Berlin, chirurg. Abtheilung des Prof. Dr. Sonnenburg.

Beitrag zur Kenntniss der Blasenhernien.

Von
Dr. Hermes,
Oberarzt.

Die Harnblase als Inhalt eines Bruches anzutreffen, theils mit anderen Eingeweiden zusammen, theils als einzigen Bestandtheil, gehört unzweifelhaft zu den recht seltenen Vorkommnissen. In den meisten, selbst ausführlicheren Lehrbüchern der Chirurgie finden wir nur einige wenige kurze Notizen über diesen Gegenstand, trotzdem derselbe schon mehrfach gründlich bearbeitet ist, und eine grössere Anzahl casuistischer Mittheilungen darüber existirt.

Der Erste, der überhaupt diese Art von Brüchen erkannt hat, ist nach den Histoires anatomiques des Thomas Bartholin, Jean Dominique Sala im Jahre 1520 gewesen; der Erste, der dieselben einer gründlichen und sorgfältigen Untersuchung unterzog, war Verdier in der Mitte des vorigen Jahrhunderts, der in den Veröffentlichungen der Königlichen Akademie der Chirurgie zu Paris sich mit der Entwicklung und dem Mechanismus der Blasenbrüche eingehend beschäftigte.

In letzterer Zeit sind dann eine ziemlich beträchtliche Anzahl von Arbeiten über dies Thema erschienen, so von Monod und Delagénière, Reverdin, Güterbock, Aue, Hedrich, Siegel, Lanz, Lejars, Mandry, Ostermayer, Ssalistschew u. A.

Aue hat im XXXIX. Band dieser Zeitschrift alle Fälle von Blasenhernien bis zum Jahre 1890 zusammengestellt, die er in der Literatur auffinden konnte; ich habe diese Sammlung weiter fortgesetzt und gebe später die Krankengeschichten, denen ich vier in unserem Krankenhaus beobachtete Fälle anreihe, um im Anschluss daran einige Fragen bezüglich der Blasenhernien zu erörtern.

Wenn wir das hier zusammengestellte Material zunächst nach einigen allgemeinen statistischen Gesichtspunkten ordnen, ergiebt sich, dass die Blasenhernien im Wesentlichen eine Erkrankung des höheren Alters darstellen; am häufigsten kommen sie im Alter von 50—60 Jahren vor. Nur ein Fall existirt, dass unter 20 Jahren ein Blasenbruch zur Beobachtung kam, und zwar bei einem 5jährigen Kinde; diese Beobachtung (Kummer) wurde gelegentlich einer Radicaloperation gemacht, die wegen eines Recidivs nach vor einigen Monaten ausgeführter Herniotomie ausgeführt wurde; diese Aetiologie, nämlich das Entstehen einer Blasenhernie in dem Recidiv einer früheren Hernie, sei besonders betont, weil auf diesen Punkt später ausführlicher zurückgekommen werden soll, und weil hierdurch auch die Erklärung für die Entstehung in so jugendlichem Alter gegeben werden kann.

Im Uebrigen vertheilen sich die Fälle folgendermaassen: es kamen zur Beobachtung im Alter von 20—30 Jahren 3 Fälle,

30—40	=	15	=
40—50	=	8	=
50—60	=	19	=
60—70	=	9	=
über 70	=	2	=

Während Aue nur 4 Fälle von Cystocele bei Kranken unter 40 Jahren fand, haben wir nicht weniger als 19 bei ungefähr gleicher Gesammtsumme. Dieser doch recht erhebliche und auffallende Unterschied findet seine Erklärung darin, dass mit der zunehmenden Zahl der in neuerer Zeit ausgeführten Radicaloperationen von Brüchen im Allgemeinen auch die Zahl der zur Beobachtung gelangten Blasenbrüche erheblich zugenommen hat, und dass es ja gerade das kräftigste Alter ist, indem sich die betreffenden Patienten am leichtesten zu einer radicalen Bruchoperation entschliessen, um dauernd von den lästigen Beschwerden des Bruches befreit zu werden.

Wie weit die bei diesen Radicaloperationen beobachteten Blasenhernien im eigentlichen strengeren Sinne als wirkliche Blasenhernien zu bezeichnen sind, oder aber wie weit durch Aenderung der anatomischen Verhältnisse bei hoher Auslösung des Bruchsackes Kunstprodukte vorliegen mögen, worauf schon verschiedene Autoren, wie Lanz, Lardy u. A. hingewiesen haben, das möge einer späteren Erörterung vorbehalten bleiben.

Was den Sitz der Blasenhernien anlangt, so gelangten 47 Inguinal- und 11 Cruralbrüche zur Beobachtung, und zwar vertheilen sich Männer und Frauen derart, dass bei ersteren 42 Inguinalbrüche und

1 Cruralbruch, bei letzteren 5 Inguinal- und 10 Cruralbrüche vorkamen, so dass, wie auch sonst bei den Männern, die inguinalen, bei den Frauen die cruralen Brüche das Uebergewicht haben.

Perinealbrüche und Hernia obturatoria, die in der Aue'schen Zusammenstellung 8-, resp. 3 mal verzeichnet sind, kamen überhaupt nicht zur Beobachtung, ebensowenig Hernia lineae albae (dort 2 mal), und Hernia ischiadica (dort 1 mal).

Die Anwesenheit der Blase in der Hernie konnte aus den bestehenden Symptomen 3 mal vor der Operation diagnosticirt werden (Roth, Delagénière, Justo), 13 mal wurde sie während der Operation entdeckt und durch ihren Nachweis die Verletzung vermieden (Hedrich, Kummer, Walther, Roth, Lanz, Schoonen, Ostermayer, Treves, Lardy, Ssalistschew, Braun, Verf.).

25 mal wurde sie während der Operation verletzt, die Verletzung indes sofort constatirt, so dass demgemäss sofort entsprechende Maassregeln getroffen werden konnten (Hedrich, Pilz, Postempski, Justo, Roth, Lanz, Lejars, Mandry, Purcell, Lane, Rose, Curtis, Weis, Stimson, Gerster, Maunz, Thomas, Ssalistschew, Kablukow, Prjanischnikow, Braun, Zeller).

15 mal wurde die Verletzung während der Operation nicht diagnosticirt, sondern erst nach verschieden langer Zeit nach der Operation, theils nach wenigen Stunden, theils erst nach mehreren Tagen (Israel, Habs, Leszyński, Siegel-Jungengel, Demoulin, Duplay, Ostermayer, Parker, Macready, Bull, Hartley, Hotchkin, Schwalbach, Finkelstein).

In den Fällen, in denen die Blase bei der Operation verletzt wurde, ist sie angesprochen worden:

als Bruchsack 6 mal: (Pilz, Postempski, Justo, Roth, Rose, Curtis); zweiter Bruchsack 5 mal (Hedrich, Mandry, Prjanischnikow, Zeller),

als stark verdickter Bruchsack 1 mal (Lejars),

als subseröses Lipom, resp. diffuse Fettmasse 4 mal (Lanz, Weis, Gerster, Ssalistschew),

als 2. Leistenhernie 1 mal (Mandry),

als Netz 1 mal (Purcell),

als Cyste 1 mal (Maunz).

Im Ganzen ist also die Blase in unseren 58 Fällen 40 mal verletzt worden, und zwar kam die Verletzung auf verschiedenem Wege zu Stande:

1. durch Ligatur, theils beim Abbinden des Bruchsackes selbst,

so dass ein Stück Blase mit hineingefasst wurde, theils durch Abbinden der für den Bruchsack angesprochenen Blase selbst und zwar 16 mal (Israel, Hedrich, Habs, Lesczyński, Siegel, Demoulin, Ostermayer, Macready, Weis, Bull, Hartley, Hotchkin, Hollaender, Schwalbach, Finkelstein);

2. durch Incision 17 mal (Pilz, Postempski, Lanz, Duplay, Mandry, Parker, Purcell, Lane, Rose, Curtis, Gerster, Ssalistschew, Kablukow, Braun, Zeller);

3. durch stumpfes Lospräpariren mit dem Finger eingerissen 5 mal (Roth, Lejars, Stimson, Maunz, Prjanischnikow);

4. durch Abtragung mit der Scheere (Justo).

Was die Behandlung der Blasenverletzung anlangt, so wurde

1. primäre Naht angelegt 19 mal (Hedrich, Postempski, Justo, Roth, Lanz, Lejars, Maudry, Lane, Rose, Curtis, Weis, Gerster, Maunz, Ssalistschew, Kablukow, Braun, Zeller);

2. Naht nach 2 Stunden 1 mal (Hartley);

3. Naht nach 24—48 Stunden 4 mal (Siegel, Demoulin, Parker, Hutchkin);

4. Blasenwunde mit Hautwunde vernäht 2 mal (Hedrich, Parker);

5. Tamponade nach Excision ohne Naht 1 mal (Pilz);

6. 5 mal entwickelte sich eine Urinfistel, die spontan heilte (Israel, Habs, Lesczyński, Macready, Schwalbach).

1 mal kam es zwar zu Hämaturie als Zeichen der Blasenverletzung, und die Hautwunde musste wegen Retention wieder geöffnet werden; es erfolgte aber dann secundäre Heilung ohne Fistelbildung (Bull).

Schliesslich trat einmal unter Abstossung von Seidenfäden erst nach ca. 6 Wochen eine Fistelbildung auf, jedoch ohne dass Urin ausfloss; dagegen konnte ihre Communication mit der Blase durch den Contact einer durch die Fistel eingeführten Sonde mit einem in der Blase liegenden Katheter nachgewiesen werden.

Todesfälle nach Blasenverletzung kamen im Ganzen 11 vor Hedrich [2], Pilz, Demoulin, Ostermayer, Stimson, Hartley, Hotchkin, Ssalistschew, Prjanischnikow, Finkelstein).

In dem ersten Fall von Hedrich war die Blase bei der Ligatur des Bruchsackes mit abgebunden, die Verletzung indes rechtzeitig bemerkt, und die Blasennaht ausgeführt worden; nach der Operation wurden nur wenige Tropfen Urin entleert, unter Delirien vollkom-

mener Anurie erfolgte nach 24 Stunden der Exitus, ohne dass Zeichen von Peritonitis vorhanden gewesen wären.

In dem zweiten Fall trat der Exitus 19 Tage nach der Herniotomie auf; die Blasenverletzung war auch hier bei der Operation bemerkt worden, die Blasenwunde wegen impermeabler Urethralstrictur mit der Hautwunde vernäht worden; im weiteren Verlauf musste die Urethrotomia interna und später, wegen paralytischem Ileus, ein Anus praeternaturalis, angelegt werden. Unter allgemeinem Kräfteverfall erfolgte schliesslich der Exitus; bei der Obduction fand sich keine Peritonitis; ausgedehnte Gangrän der Schleimhaut des Colon infolge dysenterischer Gangrän.

In dem Falle Pilz war ein gangränöser Blasendivertikel abgetragen und die Wunde tamponirt worden. Nach 3 Tagen erfolgte der Exitus unter dem Bilde der chronischen Urämie. Die Section ergab beiderseits hochgradige Pyonephrose. Ureteren fingerdick. Darmadhäsionen am Beckenboden infolge chronischer Pericystitis. Blase hypertrophisch mit stark hypertrophischer Musculatur. Eitrige Infiltration des umgebenden Zellgewebes.

Demoulin hatte die Blase als zweiten Bruchsack abgebunden und erst nach 2 Tagen die Blase freigelegt und den extraperitonealen Riss vernäht; nach weiteren 3 Tagen erfolgte der Exitus. Es zeigt sich nicht die Spur von Peritonitis. Nieren etwas congestionirt. Fettherz, hypostatische, doppelseitige Pneumonie.

Ostermayer hatte die Blase ebenfalls bei der Ligatur des Bruchsackes abgetragen; die Verletzung wird am nächsten Tage durch Nachweis der Blasenschleimhaut in dem abgetragenen Stück festgestellt; eine zweite Operation wurde verweigert. Pat. starb nach 2 Tagen unter Prostration und Anurie. Keine Section.

In dem Falle von Stimson handelte es sich um eine ausgedehnte Resection der Flexura sigmoidea, mit kleiner Verletzung der Blase. Pat. starb am Shock infolge des schweren Eingriffes. Keine Section.

Hartley bemerkte die Blase, fasste sie aber wahrscheinlich mit in die Ligatur des Bruchsackes; die Wunde wurde nach 2 Stunden wegen Hämaturie wieder geöffnet, die Blasenwunde genäht. Patient starb am Shock und Blutverlust. Keine Section.

Ssalistschew hatte die Blase als subseröses Fett angeschnitten, die Wunde vernäht und die Blase versenkt; am dritten Tage Exitus. Section ergab: Peritonitis haemorrhagica, Infiltratio haemorrhagica retroperitonealis.

Prjanischnikow riss die Blase beim stumpfen Ausschälen

des Bruchsackes an; da die Reposition der Blase nicht gelang, wird eine suprasymphysäre Fistel angelegt und von hier aus reponirt. Tod nach 3 Tagen an Peritonitis und Vereiterung des prävesicalen Zellgewebes.

In dem Falle Finkelstein's wurde die Blase beim Abbinden des Netzes mit abgebunden. Tod nach 24 Stunden. Lungenödem, Urin (?) im Abdomen. — Als mit der Blasenverletzung nicht im Zusammenhang stehend, kann man wohl die Fälle von Stimson, Demoulin und Hedrich betrachten.

Der Patient von Stimson starb am Shock infolge der collosalen Eingriffe; der kleine Blasenriss, der dabei mit zu Stande kam und sofort vernäht wurde, hat sicherlich nur ganz accidentelle Bedeutung. Ebenso kann man in dem Falle Hedrich's die fast 3 Wochen zurückliegende Blasenverletzung nicht für den tödtlichen Ausgang in Anspruch nehmen; die complicirende Erkrankung, nämlich die schwere Kothstauung mit secundärer Gangrän der Colonschleimhaut ist mit ihren Folgen als Ursache anzuschuldigen. Eher könnte man in dem Falle Demoulin's die Blasenverletzung wenn auch nicht unmittelbar, so doch mittelbar als Todesursache mit verantwortlich machen, insofern als dadurch eine zweite, sehr complicirte Operation nothwendig wurde, die nur in lang ausgedehnter Narkose ausgeführt werden konnte; hierdurch wurde dann mittelbar der Tod infolge doppelseitiger hypostatischer Pneumonie bei der 63jährigen Frau hervorgerufen.

Ganz unzweifelhaft als directe Folge der Blasenverletzung ist der Tod anzusehen in den Fällen von Ssalistschew, Prjanischnikow und Finkelstein, in denen Peritonitis von der Wunde ausging; ferner bei dem Patienten Hartley's, der am Shock und starken Blutverlust infolge der Blasenverletzung zu Grunde ging.

Hedrich (1) und Ostermayer verloren ihre Patienten 48 Stunden nach der Operation unter dem Bilde der Urämie. Auch diese beiden Fälle müssen sicherlich, mittelbar wenigstens, mit auf Rechnung der Blasenverletzung gesetzt werden, da man doch sich der Auffassung nicht verschliessen kann, dass die zum Tode führende Urämie infolge der Blasenverletzung zum Ausbruch gekommen ist, wenn auch sicherlich die günstigen Vorbedingungen dafür bei dem hohen Alter der Patienten, 69 und 60 Jahre, vorhanden waren.

Wie schon hervorgehoben ist, wurde nur 3 mal in unseren sämmtlichen Fällen die Diagnose auf Blasenhernie vor der Operation gestellt. Die Anzeichen, die als charakteristisch für eine Betheiligung der Blase gelten, sind ja mannigfach festgestellt worden. Es sind

dies vor Allem Störungen in der Urinentleerung; dieselbe ist erschwert, der Patient muss, um uriniren zu können, eine bestimmte Körperstellung einnehmen oder mit seiner Hand in der Gegend des Bruches einen Druck ausüben; häufig bestehen Schmerzen, der Urin kann nur tropfenweise entleert werden, bald besteht Urinretention, bald Urinentleerung in zwei Zeiten, so dass erst die eigentliche Blase, dann der Hernienabschnitt der Blase entleert wird. Häufig wechselt die Ausdehnung der Hernie je nach dem Füllungszustand der Blase. Oefter fühlt man am äusseren Leistenring eine weiche, rundliche, fluctuirende Geschwulst, fast immer irreponibel, die auch zurückbleibt, wenn die Hernie vollkommen zurückgebracht ist. Schliesslich kann man durch Einführung des Katheters oder durch Einspritzen von Flüssigkeit in die Blase den Zusammenhang dieser Geschwulst mit der Blase nachweisen; bisweilen weicht der durch die Urethra eingeführte Katheter mit der Spitze nach der Seite hin ab, auf welcher die Blasenhernie sich befindet.

Wenn mehrere sehr prägnante von diesen Anzeichen vorhanden sind, wird es ja keine grossen Schwierigkeiten machen, die Diagnose auf Blasenhernie zu stellen. So erwähnt Justo, dass in seinem Fall der betreffende Patient selber auf die Idee gekommen war, dass die Blase in seinem Bruch enthalten sein müsse.

Leider ist aber in der weitaus grössten Mehrzahl aller Fälle vielleicht nur das eine oder andere weniger charakteristische Symptom ausgesprochen, oder es fehlt, wie es fast die Regel ist, überhaupt jeder, auch der leiseste Hinweis darauf, dass die Blase irgendwie bei der Bildung der Hernie betheiligt sein könne; wie Lejars sehr richtig bemerkt „presque toujours, il faut bien le dire, c'est une trouvaille opératoire, une surprise."

Lassen uns daher die Erscheinungen vor der Operation meistens fast vollkommen im Stich, so ist es von um so grösserer Bedeutung, nach Anzeichen zu suchen, die es uns wenigstens bei der Operation ermöglichen, die Blase zur richtigen Zeit zu erkennen und ihre Verletzung zu vermeiden.

Zu diesem Zwecke erscheint es wohl am angebrachtesten, zunächst einmal diejenigen unserer Fälle genauer zu untersuchen, in denen die betreffenden Operateure dies Missgeschick vermieden haben; es sind dies, wie schon weiter oben angeführt ist, 16 Fälle, von denen wir hier in Kürze die Punkte hervorheben wollen, die bezüglich der Erkennung der Blase maassgebend waren.

Hedrich: Bei der Loslösung des Bruchsackes an seiner inneren Seite eine sehr massige, derbe Fettschicht, weiter die Muskelschicht

der Blase; Injection in die Blase dehnt sie nicht aus, erst nach weiterer Spaltung des Leistenringes.

Kummer: An der inneren unteren Begrenzung des Leistenringes, wird ein Eingeweide freigelegt, dort fest adhärent, nicht loslösbar; daher Laparotomie, Finger dringt nach der Mittellinie und Prostata zu; Katheter dringt in dasselbe ein; an der oberen Seite Peritonealüberzug, an der unteren durch besondere Fettmassen adhärent.

Walther: Grosser cystischer Tumor an der Innenseite des Leistenkanales, frei von Adhärenzen, gelblich weiss, mit Peritonealüberzug, flüssigem Inhalt; eine Art Stiel geht nach dem Becken zu; der Katheter dringt in denselben ein.

Roth: Medianwärts von altem, reducirtem Bruchsack ein sackähnliches, durch feste Bindegewebsmassen verwachsenes Gebilde ohne Peritonealüberzug, wie ein gefalteter Beutel. Katheter dringt ein.

Lanz: Bei Isolirung des Bruchsackes auffällige Verdickung der unteren Wand, fest verwachsen, nach dem Schambein zu verfolgen. Fettanlagerung. Katheter giebt das Gefühl des Anstossens.

Schoonen: Fettgeschwulst mit blassem, in die Länge gezogenem Gebilde, das Flüssigkeit enthält; nach weiterer Spaltung lässt sich dasselbe nach dem Os pubis verfolgen. Katheter darin fühlbar.

Ostermayer: Kugelige, fettgelbe, wallnussgrosse Geschwulst, darunter citronengelbes Fett am rechten Rectusrande; Katheter in derselben fühlbar.

Derselbe: Fettgeschwulst medial vom Bruchsack nach der Symphyse sich erstreckend; eingeführte Steinsonde gefühlt.

Treves: Grosse Fetthernie; an der Innenseite adhärente Blase.

Lardy: Anormale Fettanhäufung dicht am Bruchsack; Blasenmuskeln leicht erkennbar; der Finger dringt in das Cavum Retzii.

Derselbe: An der Innenseite des Bruchsackes weiche, von Fett bedeckte Masse, die sich in den Leistenkanal erstreckt; beim Freipräpariren werden Muskelfasern erkannt.

Derselbe: Oberhalb des Schnürringes beim Freipräpariren des Bruchsackes, demselben innig anliegend wird Blasenmusculatur erkannt.

Ssalistschew: Nach links und innen vom Bruchsack viel Fettgewebe, das sich in die Bauchhöhle fortsetzt; in demselben doppelwandige Falte fühlbar. Katheter fühlbar.

Derselbe: Grosse Menge Fettgewebe in Klümpchen, darunter derberes Gebilde mit grossen Gefässen; bei Isolirung netzförmige Muskelschicht. Katheter fühlbar.

Braun: Charakteristische Fettmasse von graugelber Farbe.

Verfasser: Am Innenrande des Leistenkanales kirschgrosse, weiche Fettgeschwulst; Katheter fühlbar.

Abgesehen von dem Falle von Walther geben sämmtliche Autoren übereinstimmend an, dass meist beim Isoliren des Bruchsackes, an dessen innerer und unterer Seite ein eigenthümliches Fettgebilde ihre Aufmerksamkeit in Anspruch nahm; dasselbe bestand entweder in einer mehr diffusen, gleichmässigen Fettschicht, oder aber es war mehr geschwulstartig in Form von Läppchen und Klümpchen angeordnet; die Farbe ist entweder die gewöhnliche des Fettes, oder sie wird exquisit citronengelb, bisweilen graugelblich bezeichnet. Ebenso constant wie die Anwesenheit dieser Fettgeschwulst und ihre Lage an der inneren Seite des Leistenkanales ist auch ihre innige Verwachsung mit dem Bruchsack, so dass die Trennung von demselben sich häufig nicht auf stumpfem Wege erreichen liess, sondern dass ein directes Lospräpariren auf scharfem Wege mit Messer oder Scheere erforderlich wurde. War durch diese Besonderheiten erst einmal der Verdacht auf Blasenhernie wachgerufen, so liess sich der weitere Nachweis in einer Anzahl von Fällen dadurch bringen, dass es gelang, die eigenartig netzförmig verflochtene Musculatur der Blase festzustellen. Meist erforderte es auch nicht die geringste Schwierigkeit, mit dem in die Blase eingeführten Katheter die Zusammengehörigkeit der betreffenden Partie mit der Blase festzustellen. Auch der Nachweis, dass der dem Stiel der Geschwulst nachfolgende Finger hinter das Schambein in das kleine Becken eindringt, unterstützt häufig die vorher gestellte Diagnose.

Der Nachweis dieser prävesicalen Fettschicht, des prävesicalen Lipoms, hat schon seit längerer Zeit eine grosse Rolle gespielt bei der Frage über die Entstehung der Blasenbrüche.

Zuerst wird diese Erscheinung bei Curade erwähnt, der da schreibt: La graisse, qui couvrait la vessie de toutes parts, se trouvait en plus grand quantité et plus molasse qu'elle ne l'est ordinairement.

In dem ersten Fall von Blasenhernie, von dem ein genauererSectionsbericht existirt von Duchaussoy[1]), zeigte sich die Eigenthümlichkeit, dass bei der Autopsie die Blasenwandungen verdickt waren. Diese Verdickung beruhte aber nicht auf einer Zunahme der Tunica muscularis, sondern auf Entwicklung einer Schicht Fettzellgewebes, welches diese Tunica umgab. An mehreren Stellen bildete das Fett

1) Vgl. bei Güterbock. Diese Zeitschrift. Bd. XXXII.

förmliche Klumpen, von denen einer von der Grösse einer starken Faust das untere Ende der Blase einnahm.

Monod und Delagénière haben diese Lipome ebenfalls in ihren drei Fällen beobachtet und halten das Vorkommen derselben für einen constanten Befund bei Blasenbrüchen; in den Fällen, in denen die Blase mit ihrem vorderen Umfang an der Hernie Theil nimmt, geht dem Blasenbruch eine sogenannte Fetthernie, Lipocele, voraus, bald weich und beinahe zerfliessend, bald im Gegentheil hart und fest; bisweilen bildet dieses Fettgewebe nichts Anderes als einfache Lappen, ein anderes Mal eine dicke Schicht, die die Blase einhüllt, endlich bildet es einen veritablen Tumor, eine Art von Lipom herniaire vor dem vorgefallenen Organ.

Diese prävesicale Lipomentwicklung haben Monod und Delagénière des Weiteren als wesentliche Ursache für die Entwicklung der Blasenhernien nachzuweisen gesucht, indem sie hierbei also den alten Gedanken Roser's, über den Einfluss der subserösen Lipome auf die Entwicklung der Darmbrüche weiter verfolgten. Ich will hier nicht weiter auf diese Theorie und ihre Begründung durch genannte Autoren eingehen, will nur erwähnen, dass Gütterbock, auf dessen Arbeit bezüglich der näheren Ausführungen verwiesen sein mag, die Annahme macht, dass das perivesicale Fettgewebe in die Blasenmusculatur eindringt, wodurch dann die Entartung der Blasenmusculatur zu Stande kommt, und dass eine Fixation der Blase durch dies in sie einwandernde Fett an die vordere Bauchwand in der Nähe einer Bruchpforte von Bedeutung sein kann.

Es ist oben des Näheren ausgeführt worden, dass fast in allen Fällen, in denen der Operateur die Blase rechtzeitig erkannte und ihre Existenz mit solcher Sicherheit nachwies, dass er ihre Verletzung vermeiden konnte, diese Lipocele mit ihrem eigenthümlichen Sitz am inneren Rande des Leistenkanales und ihren Beziehungen zur Blase vorhanden war. Wir wollen nun untersuchen, ob denn auch in den anderen Fällen, in denen die Blase verletzt wurde, dies so wichtige Mahnzeichen vorhanden war.

Da ergiebt sich denn die bemerkenswerthe Thatsache, dass noch in weiteren 22 Fällen diese Fettanhäufung in irgend einer besonderen Form vorhanden war, so dass also unter unseren 58 Fällen nicht weniger als 38 mal dieses so wichtige Symptom nachgewiesen wurde. Nun sind einzelne der Krankengeschichten so summarisch nur mitgetheilt, dass sicherlich noch der eine oder der andere Fall dazu zu rechnen wäre. Immerhin ergiebt auch schon diese streng aufgestellte

Statistik zur Evidenz, welch' wichtigen Factor diese vielbesprochene Lipocele bei der Erkennung der Blasenbrüche darstellt.

Andererseits muss auch erwähnt werden, dass auch trotz Anwesenheit dieser wohl constatirten Lipocele, und trotzdem der Operateur sein ganz besonderes Augenmerk dieserhalb auf die Nähe der Blase lenkte, in einzelnen Fällen die Verletzung der Blase nicht vermieden werden konnte. So passirte es Justo, trotzdem schon vor der Operation die Diagnose auf Blasenhernie aus den klinischen Symptomen der Urinbeschwerden u. s. w. absolut sicher war, und trotzdem er die von einer dicken Fettschicht bedeckte Blasenhernie sah, dass er dieselbe anschnitt, weil es ihm nicht gelang, den Sack von der Blase aus mit Flüssigkeit anzufüllen; er trug das Blasendivertikel mit der Scheere ab.

Dass auch die Erkennung der Muskelschicht der Blase nicht zu vollkommener Sicherheit führt, beweist der Fall von Postempski; derselbe erkannte das Muskelstratum, konnte aber den Katheter nicht bis in das Operationsfeld bringen und eröffnete daher den Harnblasenbruch.

In solch schwierigen Fällen, in denen alle diese Anzeichen nicht zu absoluter Gewissheit führen, bleibt als souveränes Mittel nur die Eröffnung des Abdomen übrig, wie sie ja schon verschiedene Autoren (Kummer, Schoonen, Braun u. A.) ausgeführt haben; hierdurch muss unbedingt jeder Zweifel beseitigt werden können; es ist dies jedenfalls, wie auch Lejars bemerkt, viel rationeller, als die Blase zu eröffnen.

Wenn wir 3 Formen von Blasenbrüchen unterscheiden, 1. die intraperitonealen, 2. die extraperitonealen, 3. die theils intra-, theils extraperitoneal gelegenen, so ist es unzweifelhaft, dass die erste Form stets einen sehr seltenen Befund dargestellt hat und voraussichtlich auch darstellen wird, während die letzte im Laufe der nächsten Jahre sicherlich noch erheblich an Häufigkeit zunehmen wird, und zwar aus dem einfachen Grunde, weil diese unzweifelhaft in vielen Fällen ein Kunstprodukt darstellt, hervorgerufen anlässlich der immer häufiger zur Ausführung gelangenden Radicaloperationen der Hernien. Es liegt ja im Princip der modernen Bestrebungen, für die Radicaloperation der Hernien eine möglichst hohe Auslösung des Bruchsackes zu erzielen, um mit Sicherheit die Bildung eines neuen Peritonealtrichters und damit die Entstehung eines Recidivs zu vermeiden. Nun liegt es ja auf der Hand, dass durch das hierdurch bedingte Herabziehen des Peritoneums das benachbarte Blasenperitoneum gleichfalls mit in den Bruchkanal hinabgezogen werden kann und dadurch

die Uebergangsstelle von intra- zu extraperitonealem Theil der Blase in den Bereich der Ligatur des Bruchsackes gezogen wird. Schon Lanz hat auf diesen Punkt hingewiesen, und die drei von Lardy veröffentlichten Fälle von Blasenhernien sind geradezu Paradigmata für solchergestalt künstlich producirte Blasenhernien.

Wir finden bei Lardy auch eine briefliche Mittheilung von Kocher, der sich ganz in diesem Sinne ausspricht: Pour les hernies de la vessie j'ai en l'impression que ce ne sont pas de vraies hernies, mais qu'on fait facilement sortir un bout de vessie en tirant sur le sac herniaire.

Ganz ähnlich liegen die Verhältnisse, wenn es sich um Recidive nach früheren Radicaloperationen handelt. Durch die frühere Operation ist das Peritoneum schon nach Möglichkeit herabgezogen, die Blase dem Bruchring genähert; findet nun eine neue Operation wegen Recidiv statt, so kann es gar leicht passiren, dass die von früher her schon herabgezogene Blase jetzt leicht verletzt werden kann, wo von Neuem der Versuch einer möglichst hohen Bruchsackauslösung gemacht wird. Auf diese Weise ist es auch zu erklären, dass Kummer bei einem Patienten in dem jugendlichen Alter von 5 Jahren die Blase mit in den Bereich seiner Operationsfelder bekam; er vermied die Verletzung durch genügende Freilegung nach Laparotomie.

Weiterhin meine ich, dass doch die Bedeutung und der Einfluss, welcher, sei es die mittelbaren, sei es die directen Verwachsungen der Blase mit dem Bauchfell und den von diesem umhüllten anderweitigen Organen für die Blasenbruchbildung haben, nicht allzusehr unterschätzt werden dürfen, im Gegensatz zu Güterbock, der denselben nur eine untergeordnete Bedeutung beilegen will.

Ausserordentlich instructiv für die Bedeutung solcher Adhäsionen ist eine Beobachtung von Hollaender, die ich hier wegen ihres grossen Interesses in extenso mittheilen will.

Eine sonst gesunde Frau von 48 Jahren hatte vor vielen Jahren eine Peritonitis durchgemacht; VIII p., V Aborte. Seit 6 Jahren beobachtete Patientin eine Geschwulst in der rechten Unterbauchgegend, welche ihr jedoch keine Beschwerden machte. Seit einer Reihe von Jahren bekommt Patientin in unregelmässigen Intervallen Koliken in der linken Unterbauchgegend mit Austritt einer Geschwulst in der Schenkelbeuge und Drängen zum Stuhl und Urin. Als Ursache der Koliken wird vom Hausarzt der Abdominaltumor angesprochen und dessen Entfernung empfohlen. Trotz längerer Krankenhausbeobachtung stellt sich kein solcher Anfall ein; dagegen presst Patientin eine leicht reponible Femoralhernie heraus, welche mit dem Abdominal-

tumor — einen über gänseeigrossen Adnextumor — in keiner ursächlichen Beziehung zu stehen scheint. Da Patientin von ausserhalb ist und nicht länger Zeit zum Warten hat, wird die Entfernung der Geschwulst beschlossen. Vor dem Leibschnitt werden noch einmal die Bruchverhältnisse, namentlich bezüglich einer Blasenbetheiligung genau von mir studirt. Es wird die Blase bei ausgetretenem Bruch stark mit Wasser angefüllt, katheterisirt, der Bruch reponirt und wieder katheterisirt, ohne dass sich hierbei ein positives Resultat ergiebt. Nach Eröffnung der Bauchhöhle zeigt sich nun, dass eine alte Bauchfellentzündung besteht, welche zur theilweisen Verlöthung der rechten Unterbauchhälfte geführt hat. Nach Entfernung des Tumors, der ein Dermoid des rechten Ovariums darstellt, hat man eine freie Uebersicht. Der Uterus ist anteflectirt, auf der Blase breit fixirt, letztere zeigt bei sonst normalem Situs, an der rechten Seitenwand aufsitzend, einen Zipfel, der sich ganz circumscript und scharf von der übrigen Blasenwand absetzt und mit der Rückseite am Peritoneum fixirt ist. Die Spitze des Zipfels sieht genau nach der inneren Bruchpforte. Es erscheint zuerst fraglich, ob dieser Zipfel in Communication mit der Blase steht; es wird deshalb zur Orientirung über diese Verhältnisse ein männlicher Katheter eingeführt, mit dem man leicht bis in die Spitze des Zipfels eindringen kann. Auf der Spitze des Zipfels sitzt nun noch eine kleine, haselnussgrosse, dunkelrothe Pseudocyste mit äusserst dünner Begrenzungsmembran auf; nach Eröffnung derselben entleert sich aus derselben frisch hämorrhagischer Inhalt. Schluss des Bauches. Heilung per primam intentionem.

Das Zustandekommen dieses Blasenzipfels ist dadurch bedingt, dass durch frühere Bauchfellentzündungen Verwachsungen der Blase mit der Umgebung entstehen, und dass beim Entstehen einer Hernie sich die fixirte Blase nicht zurückziehen kann und allmählich durch wiederholtes Hineinzerren beim Austritt des Bruches durch neue peritonitische Verwachsungen im Bruchsack fixirt wird.

Güterbock hat ferner einen Fall mitgetheilt, in dem ein Stück mit der Blase verwachsenes Netz Veranlassung zu der Blasenverletzung gegeben hat.

Ein ähnlicher, sehr interessanter Fall findet sich unter unseren Beobachtungen (Finkelstein), hier war das Netz mit einem intraperitonealen Stück der Blase, und zwar mit der Hinterwand derselben verwachsen, und bei Abtragung des Netzes war, ohne dass dies bei der Operation bemerkt wurde, ein Stück Blase resecirt worden.

Gleichfalls sind als peritonitische Verwachsungen heranzuziehen in einem anderen Fall unserer Beobachtung (Zeller), der ganz einzig

in der gesammten Literatur über Blasenhernien dasteht. In diesem Fall wurde nämlich die Blase nicht an der typischen Stelle, also medial, sondern am lateralen Rande des Leistenringes verletzt. Es ist dies nur so zu erklären, dass durch alte peritonitische Verwachsungen ein Blasenzipfel um den Leistenring herum bis an die laterale Seite verzogen wurde. Dass diese Erklärung richtig ist, geht auch daraus hervor, dass ausdrücklich in der Krankengeschichte von derben, straffen Strängen die Rede ist, welche den Kanal rings umkleiden, und dass an der medialen hinteren Wand ein Strang bemerkbar ist, der mit der Wand zusammenhängt und für einen Netzstrang gehalten wird; weiterhin wird noch angegeben, dass dieser Strang nach der Blase verläuft und sich an der vorderen Bauchwand als straffe Falte weiter verfolgen lässt.

Nach all diesen Beobachtungen möchte ich doch den Einfluss, den alte peritonitische Verwachsungen auf das Zustandekommen von Blasenhernien ausüben, als recht erheblich betrachten und die Aufmerksamkeit der Operateure gegebenen Falles auf diesen Punkt besonders hinlenken.

In unseren Beobachtungen und Erörterungen haben wir es fast ausschliesslich mit extraperitonealen Blasenhernien zu thun gehabt, resp. mit solchen, die theils extra-, theils intraperitoneal entwickelt waren. Unter unseren 58 Fällen können wir nur einen mit Sicherheit zu den rein intraperitonealen rechnen, soweit dies absolut eindeutig aus den Krankengeschichten festzustellen ist; es ist dies der Fall von Walther. Derselbe fand nach Eröffnung des Bruchsackes eine eingeklemmte Darmschlinge am äusseren Theil des Leistenkanales und eine grosse cystische Tasche an der inneren Seite; dieselbe ist völlig frei von Adhärenzen, reicht bis zum Grunde des Bruchsackes, hat eine gelblich-weisse Farbe, einen peritonealen Ueberzug und flüssigen Inhalt; der in den Inguinalkanal eingeführte Finger constatirt, dass sich diese Tasche durch eine Art Stiel in das Becken und hinter das Schambein fortsetzt. Ein durch die Harnröhre in die Blase eingeführter Katheter gelangt in den innerhalb des Beckens gelegenen Theil der Tasche.

Lejars erwähnt noch einen zweiten Fall von Walther aus der These von Bourbon, die mir leider nicht zugänglich war, wo er au cours d'un kélotomie rencontre la presque totalité de la vessie, qui avait fait hernié á travers le canal inguinal très elargi. Le diagnostic fut fait pendant l'opération.

Es sei noch angeführt, dass in früherer Zeit Krönlein und Berger ähnliche Beobachtungen machten.

In diesen Fällen von intraperitonealen Blasenhernien (hernie par bascule, Duret) handelt es sich differentiell diagnostisch hauptsächlich um Verwechselungen mit einem zweiten Bruchsack oder einer Darmschlinge. Man wird in diesen Fällen aufmerksam werden müssen durch die mediane Lage der Geschwulst, die der eingeführte Finger hinter die Symphyse verfolgen kann. Bei vorsichtiger Trennung kann das Stratum musculare der Blase Veranlassung zur richtigen Diagnose geben, oder ein eingeführter Katheter klärt die Sachlage auf; eventuell müsste auch hier gegebenen Falles die Herniolaparotomie endgiltigen Aufschluss geben.

Was die anatomischen Lagebeziehungen der Blasenhernien anlangt, so tritt ja die weitaus grösste Mehrzahl durch den Leisten-, resp. Cruralkanal aus; doch suchen dieselben zuweilen auch andere Bruchpforten auf, so besonders medianwärts und etwas nach oben vom äusseren Leistenring, von diesem 2 Cm. breit entfernt, durch einen Schlitz der Obliquusaponeurose am äusseren Rand des Rectus, wie dies Roth in zwei Fällen genauer beschrieben hat; eine gleiche Beobachtung machte auch Ostermayer.

Für die Behandlung der Blasenhernien kann man aus dem vorliegenden Material einigermaassen erschöpfend Grundsätze aufstellen. Es ist von vornherein klar, dass eine wirklich rationelle Behandlung der Blasenhernien nur in der radicalen Operation derselben bestehen kann, es sei denn, dass besondere Contraindicationen vorhanden sind, die überhaupt einen operativen Eingriff verbieten. Die Behandlung mit Bruchbändern, die ja bei Darmbrüchen besonders in jugendlichem Alter auch einmal von curativem Erfolge begleitet sein kann, wird hier stets nur von palliativem Nutzen sein, ja selbst dieser scheinbare Nutzen kann sich leicht in sein Gegentheil wenden. Wie wir gesehen haben, sind die Blasenbrüche in der grossen Mehrzahl aller Fälle stark verwachsen und gar nicht oder nur zum Theil reponirt; durch ein Bruchband wird also nur zu leicht Gelegenheit gegeben werden, einen Reizzustand in dem Theil der Blase, der dem Bruch angehört, hervorzurufen. So ist auch in unseren Krankengeschichten mehrfach hervorgehoben, dass das Bruchband auf die Dauer absolut nicht vertragen wurde, Schmerzen hervorrief und solche Unbequemlichkeiten verursachte, dass eine operative Beseitigung des Bruches von den Kranken gewünscht wurde.

Bezüglich des operativen Vorgehens sind eine ganze Reihe von Vorschlägen gemacht worden. Es ist wohl zweckmässig, hauptsächlich 2 Gruppen dabei zu unterscheiden, das Verhalten bei unverletzter und bei verletzter Blase, wie das Ostermayer gethan hat,

mit dem ich auch bezüglich der einzelnen Indicationsstellung im Allgemeinen übereinstimme.

Gelingt es, bei der Operation den sicheren Nachweis von der Anwesenheit der Blase zu bringen, so ist es entschieden am zweckmässigsten, die Blase zu mobilisiren und zu reponiren, danach dann die Radicaloperation nach irgend einer der gebräuchlichen Methoden anzuschliessen. In sämmtlichen Fällen unserer Beobachtungen ist auf diese Weise verfahren und jedesmal vollkommene Heilung erzielt worden. Das Ablösen des Blasenbruches wird am besten auf stumpfem Wege geschehen, häufig indes muss es präparatorisch mit Messer oder Scheere erfolgen. Sicherlich empfiehlt es sich, wie das Treves und Schoonen in ihren Fällen gethan haben, das prävesicale Lipom oder die diffusen Fettschichten nach Möglichkeit abzutragen. Diese Art des operativen Vorgehens dürfte sicherlich als Normalmethode zu empfehlen sein; ich glaube, dass sie unbedingt dem Vorschlag von Monod und Delagénières vorzuziehen ist, welche anrathen, in allen Fällen radicaler Operation den hervorgetretenen Theil zu reseciren, um die Reposition zu erleichtern und Recidiven vorzubeugen. Die Gefahr dieser Methode ist doch, besonders wenn die Radicaloperation des Leisten-, resp. Schenkelbruches sofort angeschlossen wird, bei der Möglichkeit des Nachgebens der Blasennaht, zu gross; andererseits kann man wohl stets nach genügender Ablösung und Freilegung die Blase reponiren, ohne sie zu reseciren, und ist nach zweckmässig ausgeführter Radicaloperation ein Recidiv nicht zu fürchten.

Sollte der vorliegende Blasenbruch Zeichen der Gangrän darbieten, so ist es wohl am zweckmässigten, die verdächtigen Theile zu reseciren; ob man dann die Blasennaht ausführen oder offene Wundbehandlung anschliessen will, muss von dem Verhalten der Blasenwandung und des Blaseninhaltes abhängig gemacht werden. Ist man sicher, im Gesunden resecirt zu haben und besteht kein allzu schwerer Blasenkatarrh, so kann man eine Blasennaht versuchen, wird aber auf eine sofortige Radicaloperation verzichten, sondern die übrige Wunde durch Tamponade behandeln; eventuell wenn die Blasennaht hält, könnte die Radicaloperation secundär nach einigen Tagen vorgenommen werden. In nicht so günstigen Fällen wird man von vornherein auf jede Blasennaht verzichten und, um eine genügende Ableitung zu erzielen, vollkommen offen behandeln, wie das Pilz in seinem Falle gethan hat.

Wird die Blase bei der Operation verletzt, so tritt naturgemäss die Sorge für zweckmässige Behandlung dieser Wunde in den Vorder-

grund, gegenüber dem Wunsche, eine radicale Bruchoperation auszuführen. Unzweifelhaft die beste Behandlungsart ist die sofortige Naht, nachdem eventuell von der zerrissenen oder stark verdünnten Blasenwand so viel resecirt ist, dass die Naht in gesundem Gewebe angelegt werden kann. Was die Nahtmethode anlangt, so ist auf die allerverschiedenste Art und Weise verfahren worden, und bei jeder Methode sind gute Resultate erzielt worden, ein Beweis dafür, dass das Halten der Naht nicht von einer bestimmten Art der Nahtanlegung abhängig ist; es kommt nur darauf an, in gesundem Gewebe und sorgfältig zu nähen.

Eine weitere Frage entsteht aber nach Versorgung der Blasenwunde darüber, ob man die Blase nunmehr loslösen und versenken soll, um dann die Radicaloperation anzuschliessen, oder ob man tamponiren soll; ich glaube, wie schon vorher kurz ausgeführt, mich für das Letztere entscheiden zu sollen. In allen unseren Fällen haben es nur Postempsky, Lanz und Curtis gewagt, nach Reposition der genähten Blase den Bruchkanal vollkommen ohne Drainage zu schliessen, allerdings mit günstigem Resultat. Es ist dies Verfahren unzweifelhaft das ideale, und es mag sich auch unter besonders günstigen Verhältnissen als geeignet empfehlen, da natürlich die Heilungsdauer ganz erheblich dadurch abgekürzt wird. Für diese Fälle ist sicherlich auch das Vorgehen von Lanz einer weiteren Nachprüfung zu empfehlen, der aus dem oberen Theil des überschüssigen Bruchsackes einen Serosalappen bildete, mit dem er die Nahtlinie der Blase deckte.

Wenn nun auch dies radicale Vorgehen sehr verlockend erscheint, so muss man doch bedenken, dass häufig nicht mit absoluter Sicherheit zu entscheiden ist, ob man in völlig gesundem Gewebe operirt, und ausserdem wissen wir ja auch aus unseren Erfahrungen bei Sectio alta, resp. Blasenrupturen, wie häufig noch nach längerer Zeit eine Insufficienz der Blasennaht eintreten kann. Daher dürfte sich doch in der Regel das Verfahren der Nachbehandlung mit Tamponade, resp. Hautnaht und Drainage unter Verzichtleistung auf Radicaloperation empfehlen. So haben auch, abgesehen von den beiden erwähnten Autoren, alle Anderen verfahren.

Schliesslich entsteht noch die Frage, wie man sich verhalten soll, wenn die Verletzung erst nach Beendigung der Operation bemerkt wird. Geschieht dies schon in den nächsten Stunden oder Tagen, so kann man zweckmässig den Versuch der secundären Naht machen, wie es z. B. Jungengel nach 48, Parker nach 24 Stunden mit günstigem Erfolg gethan hat. Im Uebrigen giebt die Ent-

stehung einer Urinfistel keine ungünstige Prognose; dieselben sind sämmtlich spontan zur Ausheilung gekommen.

1. Feilchenfeld.[1]) Dr. Sch., 51 Jahre alt, bemerkte seit ca. 15 Jahren einen rechtsseitigen Leistenbruch, kommt 11. Mai 1886 zum Zwecke der Operation. Rechts bis zur Mitte des Oberschenkels herabreichende Hernia inguinalis scrotalis. Links gleichfalls eine Hernia inguinalis. Die linke ist leicht zu reponiren, die rechte vorläufig nicht vollständig zurückzubringen. Hoden ausserhalb des Bruchsackes unten im Scrotum zu fühlen. Patient hat nie Urinbeschwerden gehabt. Tägliche Repositionsversuche, die schliesslich zum Ziel führen, Bruchpforte für drei Finger bequem durchgängig. — Operation 18. Mai 1886. Incision von oberhalb des Poupart'schen Bandes bis zur Mitte des Scrotum. Der Bruchsack wird am Hals frei präparirt eröffnet und nach Reposition des Darmes mit Catgut abgebunden. Beim Anziehen des unterbundenen in die Bauchhöhle reponirten Brucksackhalses reisst das Peritoneum an einer Stelle ein und wird durch feine Seidennähte wieder die Rissstelle geschlossen. Schluss der Hautwunde im unteren Theil, Anlegung von provisorischen Nähten im oberen. Jodoformgazetamponade. Nach der Operation Anfangs gut; am 22. Entfernung des Tampons und Vereinigung der provisorischen Nähte. Anfangs Katheterisation, dann spontane Urinentleerung, ca. alle 2 Stunden Urindrang; dieser verminderte sich aber am 23., ca. alle 5 Stunden und wurde am folgenden Tage nur einmal in geringer Quantität gelassen. Am 25. liess Patient vor Morgens 5 Uhr Urin, am Tage gar nicht. Verband durchfeuchtet, beim Abnehmen quillt hellklare Flüssigkeit aus der Wunde; am 10. kein Urin in der Blase beim Katheterisiren, an der Wunde Urin; Verweilkatheter. Allmähliche Verkleinerung der Wunde. Am 19. Juni wegen Urininfiltration in den unteren Partien der Scrotum Incision. Bei Injection von Flüssigkeit in die Blase kommt die erstere am oberen inneren Wundwinkel durch eine federkieldicke Oeffnung zum Vorschein, und durch dieselbe Oeffnung gelangt in die Wunde der Katheter beim stärkeren Vorschieben. Allmählicher Schluss der Fistel; vom 14. Juli lässt Patient selbst Urin, der vollkommen klar ist; am 10. August geheilt.

2. Hedrich. M. X., 69 Jahre alt, leidet seit 2 Jahren an einer linksseitigen Leistenhernie stets reponibel und leicht durch Bruchband zurückgehalten. December 1887 Einklemmung, vergeblicher Versuch der Reposition auch in Narkose. — Linksseitige Inguinalhernie kleinapfelgross, gespannt und schmerzhaft bei Druck; galliges Erbrechen, keine Winde. Nach Oeffnung des Bruchsackes liegt eine 12 Cm. lange Dünndarmschlinge vor von braunschwarzer Farbe, aber noch spiegelnd. Débridement; Reposition, da die Schnürringe gut aussehen. Der Bruchsack ist frei und zart an seiner äusseren Circumferenz, an der inneren Hälfte dagegen fleischig mit Fettklümpchen besetzt, an den umgebenden Geweben fest adhärent. Vergeblicher Versuch, mit den Fingern das Peritonealblatt ab-

1) Mittheilungen aus dem jüdischen Krankenhause in Berlin (Prof. Israel). Ein Fall von Blasenfistel, entstanden durch Radicaloperation einer Hernia inguinalis. Berliner klin. Wochenschr. 1887. Nr. 3.

zustreifen. Schliesslich Massenligatur am Bruchsackhals und Abtragung desselben; es fliesst ein Löffel voll gelblicher, klarer Flüssigkeit aus und man sieht eine kleine Höhle mit glatten Wandungen. Man denkt an einen zweiten Bruchsack; da dies nicht richtig, wird die Ligatur wieder gelöst, der eingeführte Finger dringt deutlich in die Blase, wie auch der durch die Urethra eingeführte Katheter beweist. Das entfernte Stück Blase war rundlich 4 Cm. im Durchmesser. Blasennaht, Reposition der Blase bis zum inneren Leistenring. Jodoformgazetamponade. Verweilkatheter. — Nach der Operation starker Durst, Temp. 39°, nur einige Tropfen Urin werden entleert. Delirien nach 48 Stunden, Exitus unter vollkommener Anurie ohne Zeichen von Peritonitis.

3. Derselbe. G. Sch., 55 Jahre alt, mit linksseitiger Scrotalhernie vor 5 Jahren, infolge schweren Hebens entstandenes, allmähliches Wachsthum, im letzten Jahr Schmerzen; niemals Urinbeschwerden. Zwei faustgrosse Scrotalhernien irreponibel. 5. September 1889 25 Cm. lange Incision, zahlreiche Verwachsungen. Nach Oeffnung des Sackes fliesst wenig blutige Flüssigkeit aus, in demselben Cöcum und Proc. vermiformis. Schwierige Reposition nach ausgiebigem Débridement. Beim Versuch der circularen Loslösung des Bruchsackhalses bemerkt man, dass die untere innere Hälfte sehr massig und fettreich ist, so dass der Verdacht auf Blasenhernie entsteht, man erkennt in der That die Muskelschicht der Blase; durch Injection von Flüssigkeit in die Blase wird die eingeklemmte Tasche nicht ausgedehnt; dies geschieht erst nach weiterer Spaltung des Leistenringes; es handelt sich um eine extraperitoneale Ausstülpung der Blase; dieselbe schlüpft nach genügender Erweiterung leicht zurück. Abbinden und Abtragen des Bruchsackes, Bauchdeckennaht. — Der Verlauf wird gestört durch mehrtägiges Fieber, geringe Stichkanaleiterung und die Erscheinungen einer Jodoformintoxication. Nach 6 Wochengeheilt entlassen.

4. Derselbe.[1]) S. H., 56 Jahre alt, vor 32 Jahren Gonorrhoe; vor 10 Jahren Urinretention. Seit 15 Jahren Hernie in der rechten Seite, seit 3 Jahren Urinbeschwerden; häufiger Urindrang, Schmerzen beim Wasserlassen; nach demselben ist die Geschwulst kleiner und leichter reponibel; wird der Urin einige Stunden zurückgehalten, so wird der Bruch grösser. Seitdem die Urinbeschwerden bestehen, bleibt nach der Reposition eines Theiles der Geschwulst eine harte Masse in der rechten Leiste zurück. 25. April 1890 nach schwerem Heben heftige Schmerzen, der Arzt kann den Bruch nicht reponiren. — In der linken Leiste eine leicht reponirbare Hernie. Rechts eine hühnereigrosse, sehr harte, irreponible Geschwulst; bei Druck nur geringe Verkleinerung; Schmerzhaftigkeit; kein Erbrechen. — Wegen Verdachts auf Cystocele Versuch zu katheterisiren; dieser misslingt wegen hochgradiger Strictur. 26. April Operation. Schichtweise vorsichtige Freilegung der Geschwulst; Entleerung klarer Flüssigkeit; man glaubt, den Bruchsack eröffnet zu haben; anstatt Darm findet man eine harte und resistente Masse, welche frei präparirt wird; es zeigt

1) Remarques pratiques sur le diagnostic du traitement de la cystocèle inguinale, rencontrée au cours d'une kelotomie. Gazette médicale de Strasbourg. 1890. Nr. 1, 2, 4 (Prof. Boeckel). — Contribution à la cure radicale de la cystocèle inguinale. Ebenda. Nr. 6.

sich eine fleischige, röthliche Masse von Hühnereigrösse mit dilatirten Venen bedeckt. Beim weiteren Vordringen kommt man auf einen zweiten Tumor mit glatter weisslicher Oberfläche. In der Annahme, dass dies der eigentliche Bruchsack ist, wird incidirt und kommt in eine Tasche ohne Inhalt mit glatter innerer Oberfläche; der Gedanke an die Blase wird aufgegeben wegen der glatten Oberfläche; der eingeführte Finger kommt weder in die Bauchhöhle, noch die Blase, man hält das Gebilde für eine Cyste unbekannter Herkunft. Ohne genau über die Bruchgeschwulst im Klaren zu sein, geht man an die Entfernung der verschiedenen Theile, was ohne Ligaturen möglich ist, da sämmtliche Venen thrombosirt sind; schliesslich wird die Cyste, nachdem sie bis zum Leistenring frei präparirt ist, abgebunden. Bei der Revision des Stieles sieht man, dass das Peritoneum nirgends eröffnet, und der äussere Leistenring noch von einer Gewebsschicht bedeckt ist; mit einer Sonde dringt man in der Mitte ca. 20 Cm. in die Tiefe; der mit Gewalt eingeführte Finger dringt in eine Höhle nach der Mittellinie zu, man hat das Gefühl, die Blasenschleimhaut zu berühren. Flüssigkeit fliesst nicht aus; einen Katheter durch die Urethra in die Blase einzuführen, gelingt wegen der engen Strictur nicht, schliesslich kommt man mit einem Bougie filiforme durch, welches der Finger in der Höhle fühlt und in die Wunde bringen kann. Vereinigung der Blasenwunde mit der Hautwunde durch 2 Nähte. Drainage. Schluss der Hautwunde. 30. April. Urethrotomia interna. Verweilkatheter. 5. Mai. Seit der Operation kein Stuhl. Leib aufgetrieben. Erbrechen. Die Wunde in gutem Zustand. Einklemmung der Inguinalhernie der anderen Seite; ziemlich schwierige Taxis. Da in den nächsten Tagen noch kein Stuhlgang eintritt, das Abdomen enorm aufgetrieben ist, von Neuem schwärzliches Erbrechen eintritt, so wird ein Anus praeternaturalis angelegt, der massenhaft Gase und Stuhlgang entleert. Unter allgemeinem Kräfteverfall erfolgt der Exitus am 16. Mai. 12 Tage nach der Operation.

Obduction. Keine Peritonitis. Ulcus rotundum in der Pars horizontalis duodeni superior. Colon stark dilatirt auf das Dreifache seines Umfanges in in seinem Anfang und dem Quercolon; die Schleimhaut im Zustand der Gangrän infolge katarrhalischer Dysenterie, infolge der 14 Tage bestehenden Coprostase. Die Blasenschleimhaut diphtherisch, ohne dass das Peritoneum, welches den Leistenring bedeckt, das geringste Zeichen von Peritonitis darbietet. Die Blase ist sehr klein, mit verdickten Wandungen; die obere rechte Seite führt bis in die Hautöffnung der Operationswunde. Samenstrang und Hoden intact. Der Bruchsack der linken Seite ist leer. Am inneren Leistenring rechts bemerkt man, von der Bauchhöhle aus gesehen, eine Vertiefung des Peritoneums in Form eines Handschuhfingers ohne Inhalt, die den Zeigefinger ungefähr 4 Cm. eindringen lässt. Die Bauchhöhle ist nicht eröffnet, und die Blase scheint durch den äusseren Leistenring, also direct, eingeklemmt zu sein und, wie es scheint, unabhängig von der Peritonealhernie.

5. Pilz.[1]) J. M., 62 Jahre alt, litt seit vielen Jahren an cystitischen

1) Mittheilungen aus der chirurg. Abtheilung des Hofrathes Prof. v. Dittel. Einklemmung eines Blasendivertikelbruches. Wiener klin. Wochenschr. 1891. Nr. 19.

Harnbeschwerden, seit einigen Monaten Anwendung des Katheters. Kleiner, schwächlicher, elender Mann. In der Gegend beider Leistenringe hernienartige Vorwölbungen, deren Entstehungszeit Patient viele Jahre zurückdatirt. Links unter Gurren vollständig reponirbar, rechterseits angeblich vor einer Woche ebenfalls noch reponibel, bei der Aufnahme nur ganz wenig zu verkleinern. Anprall bei Husten links deutlich, rechts nur schwach fühlbar. Prostata in toto bis über Hühnereigrösse hypertrophirt. Der Urin zeigt hochgradige Cystitis. Nierenelemente bei dem reichlichen Eitergehalt nicht zu finden, doch waren beide Nierengegenden druckempfindlich. — Einige Tage später Schmerz in der rechten Bruchgeschwulst, genau dem Leistenring entsprechend, Abdomen etwas aufgetrieben, doch spontaner Abgang von Koth und Winden, weshalb zunächst an eine Netz- oder Darmwandhernie gedacht wird. Nach kurzem vergeblichen Taxisversuche Herniotomie. Nach Durchtrennung sämmtlicher Deckschichten zeigt sich ein über wallnussgrosser, stellenweise dicker, rother, stellenweise schwarz verfärbter, dickwandiger Sack, der besonders auch wegen der Auflagerung einzelner Fettträubchen das Aussehen einer entzündlich verdickten Peritonealblase hat. Auf seiner Kuppe befand sich eine verdünnte erweichte, graulich missfarbige Stelle, deren Betastung dem Finger einen deutlich ammoniakalischen, nicht fäculenten Geruch mittheilte, so dass sich der Verdacht auf Blasenhernie regte. Incision entleert jauchigtrübe Flüssigkeit von gleichem Geruche. Durch gleichmässigen Druck des eingeführten Fingers konnte der sehr enge Einschnürungsring so erweitert werden, dass man ein Cavum abtasten kann, dessen Wände an mehreren Stellen deutlich Trabekel erkennen lassen. Die Möglichkeit, den Hohlraum durch den per urethram eingeführten Katheter zu füllen, bestätigte die Diagnose einer Blasenhernie. Nur fiel auf, dass man weder den Blasenhals, noch das Katheterende fühlen konnte, was jedoch auf die Kürze des Fingers bezogen wurde. Einführung eines Knierohres mit Schlauchansatz, Befestigung durch eine um den Bruchsackhals gelegte elastische Ligatur, Abtragung des gangränösen Bruchsackes, Jodoformverband, Dauerdrainage. Nach 3 Tagen Exitus unter dem Bilde der chronischen Urämie.

Section: Beiderseits hochgradige Pyonephrose, Ureteren fingerdick. Darmadhäsionen am Beckenboden infolge Pericystitis. Blase dilatirt mit stark hypertrophischer Musculatur. An ihrer rechten Seite ein citronengrosser, schlotternder Sack, der, von dem anscheinend abgehobenen Blasenperitoneum bedeckt, bis in den rechten Leistenkanal hineinreicht, woselbst er zugleich mit einer kleinen Peritonealausstülpung von der elastischen Ligatur umschnürt wird. Diesen Sack bildet ein stark vergrössertes Blasendivertikel, dessen Wand an der der Blase anliegenden Seite deren mächtige Trabekel durchfühlen lässt. Eitrige Infiltration des umgebenden Zellgewebes. — Linkerseits findet sich ein den Finger fassender äusserer Leistenbruchsack und nach innen davon eine seichte Grube, welche einem inneren Leistenbruche entspricht. An der Bildung dieser Ausstülpungen betheiligte sich das Blasenperitoneum mit zipfligen Ausztigen, die je einen Blasendivertikel unter sich mitziehen. Am Grunde der Blase springt der kirschengrosse, oberflächlich inkrustirte, mittlere Prostatalappen vor.

Die Seitenlappen mächtig vergrössert, verengern das Lumen der Urethra beträchtlich.

6. Habs.[1]) Hernia cruralis dextra incarcerata (36 Std.). Frau 28 Jahre alt, 7. Februar 1889 bis 6. April 1889. Vor 12 Stunden partielle Reposition durch Taxis. Taubeneigrosse, fluctuirende Bruchgeschwulst. Bruchinhalt: etwas Netz. Unter und hinter dem Bruchsack findet sich noch ein Sack mit glatten Wänden, der extraperitoneal ins Becken führt (Blasendivertikel). — Reposition des Netzes. Abbinden auch des unteren Sackes und Abtragen mit Ferrum (nicht von Hagedorn operirt). Anfangs häufiger Urindrang. Katheterismus. Bildung einer Urinfistel (Blasenbauchdeckenfistel), die nach Einlegen eines Dauerkatheters in wenigen Tagen heilt. Heilung per secund.

7. Leszczyński.[2]) Ein 34jähriger Arbeiter suchte wegen einer seit 36 Stunden eingeklemmten Hernie Aufnahme im Spital. Bei der Herniotomie fand Verf. im Bruchsacke ausser angewachsenem Netz eine bereits brandige Darmschlinge. Nach mühsamem Débridement wurde dieselbe in einer Ausdehnung von 12 Cm. resecirt und vernäht. Nach Reposition des Darmes in die Bauchhöhle radicale Operation nach Czerny. Afebriler, glatter Verlauf die ersten 5 Tage hindurch. Am 6. Tage hat sich in der Herniotomiewunde eine Harnblasenfistel etablirt, durch welche der grösste Theil des Harnes sich entleerte. Nach 6 Wochen spontaner Verschluss der Fistel. — Verf. vermuthet, dass wahrscheinlich beim Vernähen der Pfeiler des Poupart'schen Bandes ein Divertikel der gefüllten Harnblase in die Naht mitgefasst wurde, und dessen Wand nach 5 Tagen der Nekrose verfallen war.

8. Postempski.[3]) Bei der Operation einer Hernia inguinalis externa fand sich nach der Spaltung der vorderen Wand des Leistenkanals ein Organ, welches einem verdickten Bruchsack ähnlich sah, doch auch wegen der Richtung der musculösen Fasern den Gedanken an die Blase hervorrief. Da aber der eingeführte Mercier nicht im Operationsfeld wahrgenommen werden konnte, wurde der Theil doch incidirt; erst der hervorstürzende Urin machte die Diagnose klar. Naht der Blase, Radicaloperation des Bruches wie gewöhnlich. Der Operirte verliess das Hospital geheilt nach 2 Monaten.

9. Justo.[4]) Fettleibiger Kaufmann, 51 Jahre alt. 1884 grosse

---

1) Aus der chirurgischen Abtheilung des Herrn Geh. San.-Rath Dr. Hagedorn im städtischen Krankenhause zu Magdeburg. Bericht über 100 Herniotomien. Deutsche Zeitschrift f. Chirurgie. Bd. XXXII. 1891.

2) Verletzung der Harnblase bei der Herniotomie. Resection des Darmes; primäre Enterorrhaphie, Heilung. (Gazetale karska. 1891. No. 10.) Ref. Centralbl. f. Chirurgie. 1891. Nr. 22.

3) Ernia della vesica. (R. accademia medica di Roma. 24. Mai 1891. Riforma med. 4. Juni 1891.) Ref. Centralbl. f. Chirurgie. 1891. Nr. 38.

4) Sobro la curación radical de la hernia de la vesiga. Revista de la sociedad medica Argentina, Buenos Ayres. Sitzung vom 22. April 1892. Nach Centralbl. f. Chirurgie. 1892. Nr. 32.

Anstrengung, um nicht vom Pferde zu fallen, dabei starker Schmerz in der rechten Leistengegend. Gesund bis 1891, wo er anfing zu bemerken, dass er im Stehen nur schwierig seine Blase vollständig entleeren konnte, leicht im Liegen. Zugleich bemerkt er an der Wurzel der rechten Scrotalhälfte eine Anschwellung, Druck auf dieselbe machte das Urinlassen normal. Im November des Jahres plötzliche Unmöglichkeit zu uriniren, dadurch, dass er sich alsdann mit den Beinen über das Fussende des Bettes gehängt lagerte, wieder gehoben. Er stellte nun selbst die Diagnose einer Hernia vesicalis. Am 18. Februar 1892 empfand er auf dem übermässig hohen Sitzbrett eines Abortes plötzlich einen heftigen Schmerz in der rechten Leistengegend und es traten dann Incarcerationserscheinungen ein. Die hinzugezogenen Aerzte machten eine Probepunction und entleerten 100 Grm. Flüssigkeit, die Urin zu sein schien. Nach Anwendung von Eis gelang Justo die Taxis. Nach Vorübergehen der bedrohlichen Erscheinungen am 11. März Radicaloperation folgendermaassen, nachdem vorher einige Tage täglich 3—4 Grm. Borsäure innerlich gegeben worden waren und vordem salinisches Purgans. Zunächst Einspritzung in die Blase von 300 Gr. Borsäurelösung, wodurch aber das Volumen der Bruchgeschwulst nicht vergrössert wurde. Schnitt 18—20 Cm. lang. Grosses rundes Fettconglomerat, Fettappendix an langem Stiele aus dem Inguinalkanal laufend, exstirpirt; dahinter ein fast leerer Bruchsack, nach dessen Eröffnung es sich zeigt, dass die obere Hälfte seiner hinteren Wand durch eine Geschwulst hervorgewölbt wird. Bruchsack hart abgebunden und resecirt. Die Geschwulst von grossen Fettmassen bedeckt; ihre Wurzel geht durch eine transversale Oeffnung unabhängig vom Leistenkanal und nach innen von demselben in den Bruch hinein. Versuche, nach Entfernung des Fettes denselben in die Bauchhöhle zurückzuschieben, gelingen nicht. Vorher wieder gemachte Injectionen liessen auch jetzt keine Vergrösserung bemerken. Nun Abtragung mit der Scheere an der Basis. Es zeigt sich eine weite, faltige Mucosa, die nur der Blase angehören konnte. Wiederum in die Blase injicirte Flüssigkeit fliesst nicht aus der Wunde heraus, doch kommt der durch dieselbe eingeführte Finger in Berührung mit dem Katheter. Continuirliche Knopfnaht mit Seide. Reposition der Blase. Naht der Weichtheile und doppelte Drainage. Die Blasenwunde war 8—9 Cm., das exstirpirte Stück Blase 6 Cm. lang und 5 Cm. breit, die Decke ohne stark adhärirendes Fettgewebe 10—12 Mm., Mucosa durchaus normal. Fieberloser Verlauf, selbständiges Uriniren. Am 17. März Drain, am 18. Suturen entfernt, Patient steht auf am 30. März. Keine Urinbeschwerden.

10. Kummer.[1]) E. T., Knabe von 5 Jahren wird mit einer Hernie gebracht, die nicht angeboren, sondern sich in 1 Jahre im Anschlusse nach Keuchhusten entwickelt haben soll. Seit dem zweiten Jahre wird ein Bruchband getragen, welcher den Bruch vollkommen zurückhält; seit 1½ Jahren tritt derselbe unter dem Bruchband hervor und macht Beschwerden. Im Herbst 1890 wurde Patient zum ersten Male operirt und

1) Hernie vesicale, découverte au cours de l'opération radicale d'une hernie inguinale. Laparotomie, quérison. Revue médicale de la Suisse romande. 1892. No. 4.

nach 24 Tagen geheilt entlassen, aber schon nach 3 Tagen tritt der Bruch von Neuem hervor; ein Bruchband hält ihn nicht zurück, es tritt infolge chronischer Bronchitis erhebliche Vergrösserung ein. Das Kind beschmutzt und benässt das Bett und seine Kleider.

December 1891. In der rechten Inguinalgegend findet sich eine Anschwellung, die sich bis an das Scrotum erstreckt und beim Schreien und Aufrichten vergrössert; sie verschwindet unter Fingerdruck. Der Finger dringt in den Inguinalkanal ein; der Percussionsschall über der Geschwulst ist matt. Der Samenstrang liegt hinter der Geschwulst der Hoden unterhalb und getrennt von derselben. Eine schräge Narbe besteht von der ersten Operation. Untersuchung der inneren Organe und des Urins ohne Besonderheiten. — Unter der Annahme einer Epiplocele inguinalis erscheint die Radicaloperation indicirt, um die Hernie zu heilen und die Blasenfunction günstig zu beeinflussen.

Operation 15. Januar 1892. Schräger Schnitt, Excision der alten Hautnarbe, Freilegung der Pfeiler, des Leistenkanales, Isolirung und Incision des Bruchsackes, Resection und Versenkung des vorliegenden Netzes. Beim Versuch, den Bruchsackhals frei zu präpariren, erscheint derselbe durch eine Fettmasse am inneren Leistenpfeiler fest zu adhäriren. Bei Verlängerung der Incision des Bruchsackes kommt ein Eingeweide zum Vorschein, welches an der inneren und unteren Begrenzung des Leistenkanales fest adhärent ist und nicht gelöst werden kann; daher Spaltung der Bauchdecken ca. 10 Cm. Der eingeführte Finger dringt nach der Medianlinie und der Prostata zu; es scheint also eine Blasenhernie vorzuliegen. Eine durch die Urethra eingeführte Sonde dringt in das im Leistenkanal adhärente Organ; es handelt sich also um eine Blasenhernie. Bei genauerer Untersuchung findet man, dass die Blase an der adhärirenden Partie eine Prominenz von der Grösse einer grossen Erbse trägt, die den Eindruck eines Divertikels macht; eine Sonde in dasselbe gelingt nicht bei der Kleinheit desselben. Der Blasenbruch, wie das Divertikel hat nur an der oberen Fläche einen Peritonealüberzug, während an der unteren Seite die Blase am Leistenkanal adhärent ist durch eine besondere Fettmasse. Die Blase wird, da eine Ablösung des Peritoneums von der Blase Zwecks Excision nicht gelingt, vom Leistenkanal abgelöst und hinter das Os pubis versenkt. Die Bauchwunde wird durch 12, durch Musculatur und Serosa gehende Seidennähte geschlossen, die gerade nur Platz lassen für den Durchtritt der Samenstränge. Eine fortlaufende Naht vereinigt die Aponeurose, eine letzte die Hautwunde. Verband mit sterilisirter Gaze; Entfernung der Fäden 36 Stunden später. Die Heilung verzögert sich, da die Wunde sich wieder öffnet, infolge Bewegungen des Kranken, Heilung per secundam ohne Fieber, während sich mehrere Seidenfäden abstiessen. 10. März ist die Heilung vollkommen; am 30. März hat auch das Bettnässen u. s. w. unter Behandlung mit kalten Douchen aufgehört.

11. Walther.[1]) 59 Jahre alter Patient mit rechtsseitiger Inguinalhernie, seit 24 Stunden eingeklemmt. Ausgesprochene Incarcerations-

1) Bourbon. De la cystocèle inguinale rencontrée au cours de la kelotomie Thèse de Paris 1892. Cit. nach Maudry: Beiträge zur klin. Chirurgie. Bd. X. 1893.

erscheinungen. Diagnose: Alte Netzhernie, im oberen Theil eine eingeklemmte Darmschlinge. Bei Eröffnung des Bruchsackes entleert sich nur wenig Bruchwasser. Im Bruchsack liegen 1. eine grosse cystische Tasche, welche aus dem inneren Theil des Leistenkanales herauskommt, 2. eine eingeklemmte Darmschlinge, welche den äusseren Theil des Leistenkanales einnimmt. Nach Erweiterung der Bruchpforte lässt sich der Darm leicht reponiren. Die Tasche reicht bis zum Grunde des Bruchsackes, ist völlig frei von Adhärenzen, hat eine gelblichweisse Farbe, einen peritonealen Ueberzug und flüssigen Inhalt. Der in den Inguinalkanal eingeführte Finger constatirt, dass sich diese Tasche durch eine Art Stiel in das Becken und hinter das Schambein fortsetzt. Ein durch die Harnröhre in die Blase eingeführter Katheter gelangt in den innerhalb des Beckens gelegenen Theil der Tasche; es handelt sich also um eine Blasenhernie, deren Reposition wegen der verdickten Wandung erst nach breiter Eröffnung des Leistenkanales gelingt. Der Bruchsack wird isolirt und abgebunden, der Inguinalkanal vernäht. Heilung in 8 Tagen.

12. Roth. B., 57 Jahre alt. Seit 1½—2 Jahren Anschwellung in der rechten Seite; Pat. hat dieselbe nicht beachtet, da sie keine Beschwerden machte und nicht grösser wurde. Sie soll ihr Volumen beim Gehen und Liegen nicht verändert haben, auch soll sie nie verschwunden sein. Am Abend des 15. Januar 1892 bekam Pat. beim Billardspielen Schmerzen in der rechten Leistengegend und Uebelkeit; er legte sich ins Bett, hatte während der Nacht heftige Schmerzen und mehrmals Erbrechen. Am Morgen des 16. Januar wandte er sich an einen Bandagisten, der ihn zu seinem Hausarzt schickte. Dieser constatirte eine Hernie, versuchte vergebens, sie zu reponiren, chloroformirte dann den Patienten, brachte aber auch in Narkose die Taxis nicht fertig und schickte den Patienten in die Klinik. Patient hat keinerlei Urinbeschwerden gehabt, letzter spontaner Stuhlgang am Morgen des 15. Januar. — Pat. ist von kleiner Figur und mässigem Fettpolster, schlaffer Musculatur. In der rechten Leistengegend liegt ein wallnussgrosser Tumor; die Oberfläche ist leicht höckerig, Consistenz derb knorpelhart, Percussionsschall leer; der Tumor verjüngt sich nach dem Leistenkanal zu wenig, zeigt aber eine deutliche Fortsetzung in denselben hinein. Hinten liegt der Samenstrang am Tumor an und ist nicht völlig von ihm zu isoliren. Untersuchung schmerzhaft. Leib nicht aufgetrieben; Puls kräftig. Diagnose: Hernia inguinalis irreponib. dextr., Netzhernie. 6 Cm. langer Hautschnitt in der Richtung des Samenstranges legt die Oberfläche der Geschwulst und den äusseren Leistenring frei. Der Geschwulst sitzen an ihrem freien Pole einige Fettkörperchen auf, während der übrige Theil der Geschwulst, soweit diese freigelegt ist, eine ganz dünne, bruchsackähnliche Umhüllung zeigt. Es gelingt nur mit Mühe, meist stumpf die Geschwulst von der Umgebung aussen und von dem Samenstrang hinter ihr zu isoliren, dabei wird auf der medialen Seite ein trichterförmig ausgezogener, innen glattwandiger Hohlraum durch einen etwa 3 Cm. langen Schlitz eröffnet. Die Spitze des Trichters liegt ungefähr in der Mitte der Geschwulst, mit dieser verwachsen. Die Wandungen sind sehr dünn; aus dem Schlitz ergiessen sich etwa 50 Grm. Flüssigkeit, deren urinöser Geruch keinen

Zweifel darüber lässt, dass dieselbe aus der Harnblase stammt. Die Oeffnung wird zunächst durch Gaze verstopft und nach Säuberung der Wunde und ihrer Umgebung die Isolirung des vermeintlichen Bruches an der Bruchpforte vollendet; durch die Harnröhre wird ein Katheter in die Blase eingeführt. Es gelingt endlich, den der Blase angehörigen Theil vom Bruche zu isoliren, und zeigt sich jetzt deutlich, dass beide einen verschiedenen Weg durch die Bauchdecken genommen haben. Der Bruch kommt neben, resp. vor dem Samenstrange, aus dem Leistenkanal, der trichterförmig ausgezogene Theil der Blase ist medianwärts und etwas nach oben vom äusseren Leistenring, von diesem etwa 2 Cm. breit entfernt, durch einen Schlitz der Bauchdecken herausgetreten. Der vermeintliche Bruch erweist sich als ein präperitoneales Lipom mit einer bruchsackähnlichen Umhüllung. Im Centrum des Lipoms liegt eine Peritonealausstülpung. Verschluss des Peritoneums durch eine Catgutligatur; Abtragung des Lipoms. Der Leistenkanal wird mit Jodoformgaze locker tamponirt. Es werden dann die Ränder der eingerissenen Blase mit der Scheere geglättet, die sehr dünne Schleimhaut, soweit sie von ihrem Ueberzug entblösst ist, wird abgetragen und darauf die Blasennaht, ähnlich der Lembert'schen Darmnaht, mit Seide vorgenommen; die Schleimhaut wird nicht genäht. Durch den Katheter wird nach Vollendung der Naht vorsichtig Borsäurelösung eingegossen, um die Haltbarkeit der Naht zu prüfen. Die genähte Stelle schliesst gut; sie wird daher versenkt und ihr ein Jodoformgazezipfel nachgeschoben. Jodoformgazeverband. Verweilkatheter. 23. Januar. Verlauf dauernd gut. Urin am ersten Tage leicht blutig, seitdem klar. Tampon entfernt. Wunde granulirt gut. 24. Januar. Katheter entfernt. Pat. lässt ohne Beschwerden Urin alle 3—4 Stunden. 10. Februar geheilt entlassen.

13. Derselbe. M., 48 Jahre alt, erkrankte am 17. Februar 1892 plötzlich mit heftigen Schmerzen in der rechten Leistengegend und bemerkte daselbst eine Anschwellung, die er für einen Bruch hielt. Tags darauf machte ein Arzt vergebliche Repositionsversuche; heisse Sandsäcke. Am 20. Februar neue Versuche, wieder ohne Erfolg, daher in die Klinik geschickt. Irgend welche Einklemmungserscheinungen bestehen nicht. — In der rechten Inguinalgegend, anscheinend im Verlauf des Samenstranges und auf dem queren Schambeinast liegend, befindet sich ein etwas über taubeneigrosser Tumor von glatter Oberfläche und derber Consistenz, wenig verschieblich, nicht völlig vom Samenstrange abzugrenzen. Mehr nach hinten gegen die Bauchhöhle zu, medianwärts vom Leistenkanal fühlt man einen mit der ersten Geschwulst verbundenen kugeligen, kirschgrossen Tumor von fast Knochenhärte und vollkommen unverschieblich. Derselbe liegt zum Theil in den Bauchdecken, eine Fortsetzung in die Bauchhöhle ist nicht zu constatiren, soweit sich der Tumor von oben umgreifen lässt. Der M. rectus dextr. ist auffallend straff gespannt, der Inguinalkanal ist nicht palpapel. Druckempfindlichkeit gering. Beim Husten keine Veränderung des Tumors. 2. März Operation. Schnitt über die Höhe des Tumors entsprechend dem Verlaufe des Leistenkanales. Es lässt sich ein kleiner, wallnussgrosser, blauschwarz gefärbter Tumor leicht isoliren. Der Tumor, der für einen alten Bruch-

sack gehalten wird, wird vorsichtig incidirt. Die Schnittfläche ist röthlich-braun, zum Theil schwärzlich verfärbt; ein eigentlicher Hohlraum wird nicht angetroffen. Beim Anziehen des Tumors folgt ein sackähnliches, vom Peritoneum nicht überzogenes Gebilde von glatter Oberfläche, das sich durch feste Bindegewebsmassen mit dem vorigen Tumor verbunden, wie ein conischer, etwas gefalteter Beutel, etwa 6 Cm. weit ohne besondere Mühe vorziehen lässt. Ein in die Blase eingeführter Katheter wird mit seiner Spitze absolut deutlich in diesem Beutel gefüllt, weshalb derselbe als die in den Bruchkanal hineingezogene Blase angesprochen werden muss. Der Bruchkanal wird nicht vom Leistenkanal gebildet, vielmehr liegt die Oeffnung, aus der die Blase und wahrscheinlich auch der ihr vorliegende kleine Tumor ausgetreten ist, am äusseren Rande des Rectus in einer Spalte der Obliquusaponeurose. Der Samenstrang liegt hinter dem Tumor ohne nähere Beziehungen zu demselben. Ein eigentlicher Bruchsack ist nicht vorhanden. Die Reposition der Blase gelingt nach vorsichtiger Abbindung des Tumors leicht ohne Erweiterung der Bruchpforte; dieselbe wird vernäht. Der obere und untere Wundwinkel der Hautwunde wird durch Naht geschlossen, die Mitte durch Jodoformgaze tamponirt. 3. März. Urinentleerung völlig ungestört. 1. April geheilt entlassen. Die mikroskopische Untersuchung des Tumors ergab ein Fettgewebe mit ziemlich dicken Bindegewebszügen und von zahlreichen Blutungen durchsetzt.

14. Derselbe.[1]) Frau R., 52 Jahre alt, seit 12 Jahren hat sich allmählich in der linken Seite eine Geschwulst gebildet, die ihr oft Beschwerden machte und bis Wallnussgrösse heranwuchs. Vor 5 Jahren wurde dieselbe als Bruch erkannt, reponirt und mit Bruchband behandelt, das sie bis vor $1^1/_2$ Jahren trug. Auch ohne dies trat der Bruch dann nicht mehr vor, bis vor $^1/_2$ Jahr Patientin etwas schwer arbeitete; danach bemerkte sie wieder die Geschwulst, welche allmählich grösser wurde und Patientin veranlasste, sich einer Operation zu unterziehen. Seit mehr als 3 Jahren hat Patientin schon Urinbeschwerden gehabt, die aber nicht immer gleich stark waren und darin bestanden, dass sie den Urin zuweilen nur tropfenweise lassen konnte, dann jedoch wieder freier, aber nie mehr so wie früher. Dabei soll der Urin von gelber Farbe und zuweilen dick und trübe gewesen sein. Schneiden beim Uriniren ist nie dagewesen. In den letzten Jahren litt Patientin viel an Verstopfung; sie gebar 2 mal, zuletzt vor 26 Jahren. In der linken Leistengegend bis in den oberen Theil der Labium majus hineinreichend findet sich eine hühnereigrosse, fluctuirende Geschwulst von prall elastischer Consistenz. Die Haut über derselben ist verschieblich, der Percussionsschall leer. Die Geschwulst setzt sich in den Leistenkanal fort. Wegen der geklagten Urinbeschwerden wird ein männlicher silberner Katheter eingeführt. Urin klar ohne Eiweiss. Auffallend ist, dass die Spitze des leicht eingeführten Katheters energisch nach links abweicht. Beim Versuch, dieselbe in der Blase nach rechts zu drehen, stösst man auf Widerstand. Die Spitze des Katheters reicht bis dicht vor den linken Leistenkanal und ist hier

1) Ein Beitrag zur Lehre von der Entstehung und Erkennung der Blasenbrüche. Deutsche medicinische Wochenschrift. 1892. Nr. 23.

am oberen Theil des cystischen Tumors zu fühlen; in diesen selbst reicht sie nicht hinein. Diagnose: Hernia inguinalis sin. (ev. alter Bruchsack oder Cyste im Ligam. rotundum) mit Cystocele verbunden. Operation 2. März 1892. Nach Spaltung der Haut wird ein sehr dünnwandiger, durchscheinender, cystischer Tumor freigelegt. Derselbe ragt in den frei präparirten Leistenkanal hinein. Aber schon 1 Cm. vor dem äusseren Leistenring zeigt er eine Einschnürung. Die im Leistenkanal liegende Fortsetzung ist bedeutend derber und dickwandiger. Die Flüssigkeit lässt sich aus der dünnwandigen Geschwulst nicht nach oben drängen. Es wird wieder ein männlicher Katheter in die Blase eingeführt; seine Spitze erscheint, ohne dass irgend ein Druck ausgeübt wird, vor dem Leistenkanal im Inneren der daselbst gelegenen Fortsetzung des cystischen Tumors und ist hier deutlich mit dem Finger zu ertasten, ebenso wie durch leichte Vorwölbung bei Andrängen zu demonstriren. Durch die einschnürende Furche geht die Katheterspitze nicht hindurch. Es wird nun der dünnwandige Tumor an seinem freien Pole aufgeschnitten, worauf sich klare, seröse Flüssigkeit entleert. An der Einschnürungsstelle ist die überall glattwandige Cyste vollkommen gegen die Fortsetzung im Leistenkanal abgeschlossen. Sie wird nahe der Einschnürungsstelle abgetragen. Der im Leistenkanal liegende, offenbar der Blase angehörige Theil lässt sich durch Druck bis hinter den inneren Leistenring zurückbringen. Die Blasenausstülpung hat ziemlich derbe Wandungen; ob sie einen Peritonealüberzug besitzt, ist nicht mit Sicherheit festzustellen. Es wird darauf der für den mittleren Finger durchgängige Leistenkanal durch Catgutnähte fest verschlossen. Beim erneuten Versuch, die Katheterspitze nach rechts hinüberzubringen, gewinnt man den Eindruck, als ob dies jetzt leichter zu bewerkstelligen wäre. Naht der Hautwunde. Verband. — Reactionsloser Verlauf; Urin stets klar ohne Eiweiss; wird spontan ohne Beschwerden entleert. 16. März Heilung vollendet.

15. Siegel.[1]) Georg B., 34 Jahre alt, bemerkt etwa vor einem Jahr in seiner rechten Leistengegend eine Geschwulst, welche ihm heftige Schmerzen bereitete; zu gleicher Zeit machte ihm das Urinlassen grosse Beschwerden; als er die Geschwulst jedoch zurückgebracht hatte, liessen seine Schmerzen nach und verschwanden allmählich vollkommen; später trat die Geschwulst öfter heraus unter starken Beschwerden, liess sich aber stets reponiren. — Patient klagt über Störungen bei der Urinentleerung derart, dass er immer längere Zeit brauche, bis unter bedeutenden Schmerzen und grosser Anstrengung der Urin sich entleere. Auf der rechten Seite findet sich eine kleine, gut reponirbare Leistenhernie, etwa hühnereigross. Bruchpforte eben für den Finger durchgängig. Percussionsschall gedämpft, tympanitisch. 12. November 1891. Nach Durchtrennung des Bindegewebes, welches den vermeintlichen Bruchsack deckte, wurde dieser bis zum äusseren Leistenring hin verfolgt. Irgend eine seröse Ueberkleidung des Sackes war sicher nicht vorhanden. Dieser selbst war mit der Umgebung ziemlich verwachsen und musste grösstentheils scharf ausgelöst werden. Der Samenstrang liegt dorsal und etwas medial, etwas zerfasert und adhärent, wird scharf abgelöst. Die Wand

1) Zur Casuistik der Blasenhernien. Dissertation. Würzburg 1892.

des Sackes besass eine ziemliche Starrheit, an der Aussenseite war sie mit stark entwickelten Fettträubchen und Klümpchen besetzt. Der Sack war anscheinend leer; derselbe wird incidirt, man fand die Wand circa 3/4 Cm. dick aus starrem, relativ wenig blutendem Gewebe bestehend. Die Innenfläche ist glatt und wird für Serosa gehalten. Irgend ein Inhalt ist nicht vorhanden. Der Zeigefinger wird durch die Bruchpforte hindurchgeführt und gelangt in einen Hohlraum, der für die Bauchhöhle gehalten und nicht weiter explorirt wird. Da wegen des vielen Fettes und der starren Wand die beabsichtigte Mac-Ewen'sche Radicaloperation nicht durchführbar erscheint, wird der Sack in der Bruchpforte noch etwas weiter stumpf isolirt und dann mit einer starken Catgutligatur abgebunden und abgetragen, die Bruchpforte mit einer Silber- und einer Catgutnaht vernäht. Hautwunde mit Seidenknopfnähten geschlossen. — Bald nach der Operation heftiger Urindrang, Katheter entleert 200 Grm. stark mit Blut gemischten Urins, am Abend dasselbe. In den nächsten Tagen dauernd blutiger Urin, starke Leibschmerzen, Singultus. 14. November. Lösung sämmtlicher Nähte; hinter der Bauchwand grosses Blutcoagulum. Spaltung bis in das Peritoneum; Peritonealhöhle mit geronnenem und flüssigem Blut erfüllt. In die Blase eingeführter Katheter erscheint in der Tiefe der Peritonealwunde; das für 2 Finger durchgängige Loch der Blase liegt 3/4 extra 1/4 intraperitoneal; Blasennaht in 3 facher Schicht. Tamponade, Verweilkatheter. — Vom 20. November ab selbständiges Uriniren. 22. November Blasennaht an einer stecknadelkopfgrossen Stelle aufgegangen, in nächster Zeit fast aller Urin durch die Fistel entleert, allmählicher Schluss derselben. 5. Januar geheilt entlassen.

16. Lanz. Kathrina M., 60 Jahre alt., 30. April 1892. Vor 10 Jahren zuerst eine Geschwulst in der rechten Schenkelbeuge constatirt, die keine Beschwerden verursachte; sie hatte die Grösse und Form der Hälfte eines kleinen Apfels; nur einmal im Laufe der Jahre wurde die Geschwulst plötzlich grösser und verursachte Beschwerden, allein schon am anderen Morgen war wieder alles in Ordnung. Vor 8 Tagen fühlte Patientin nach anstrengendem Heben plötzlich heftige Schmerzen in der rechten Leistengegend, die bald das ganze Abdomen betrafen. In der folgenden Nacht musste sie mehrmals erbrechen, die Schmerzen nahmen zu; die Steigerung der Schmerzen hielt auch am nächsten Tage an, und in der zweiten Nacht stellte sich Erbrechen ein, das fäcal roch; seit 2 Tagen weder Stuhl-, noch Windabgang. — In der rechten Schenkelbeuge befindet sich eine eigrosse, quergestellte Geschwulst, Hautbedeckung normal, Consistenz prall elastisch; die Oberfläche im Ganzen glatt, nur am unteren Rande kleinere Unebenheiten. Doch zerfällt bei tiefer Palpation die Geschwulst deutlich in 2 Höcker, von denen der obere 2/3, der untere 1/3 des ganzen Tumors einnimmt. Das Ligam. Pouparti verläuft oberhalb der Geschwulst, und diese sendet einen deutlichen Stiel aufwärts, der etwas auffällig breit und dick medianwärts von der gut fühlbaren Arterie sich unter das Lig. Poup. verliert. Percussion ergiebt absolute Dämpfung; der Tumor nicht druckempfindlich, wohl aber sein Stiel. Urin: mässig Indican, sonst normal. 30. April 1892 Operation. Hautschnitt unmittelbar über dem Poupart'schen Bande, parallel demselben. Isolirung des stark

verdickten Bruchsackes, Eröffnung desselben an der Kuppe, Entleerung von trübem, blutigem Bruchwasser. Auf dem Grunde des Bruchsackes zeigt sich eine bläuliche, rothe Darmschlinge und nach oben vor derselben ein pflaumengrosses, bläuliches Gebilde, das zuerst als Netzpfropf imponirt. Débridement und Reposition des lebensfähigen Darmes. Das erwähnte bläulichrothe Gebilde erweist sich als Bruchsackhämatom; ein gleiches, etwas kleineres wird erst deutlich sichtbar, nachdem das erste durch Spaltung entleert ist. Nun wird der Bruchsack genau isolirt, um die Radicaloperation anzuschliessen. Da zeigt sich ein der hinteren Bruchsackwand anliegendes, kaum taubeneigrosses Gebilde, das aussieht wie ein zweiter Bruchsack und im ersten Moment für ein subseröses Lipom gehalten wird. Allein für eine Adipocele ist es auffällig, dass diese zweite Geschwulst sich nicht so leicht isoliren lässt, und dass sie namentlich mit dem Bruchsack stark verwachsen ist. Das Peritoneum, das als hintere Wand des Bruchsackes seine Vorderfläche bedeckt, reicht nicht ganz bis zum Scheitel des Gebildes. Es gelingt nicht, das Peritoneum von der Geschwulst abzuziehen, dagegen lässt sich dieselbe auf ihrer Rückfläche stumpf bis in den Schenkelkanal hinein frei präpariren, und der jetzt durch den Bruchsackhals ins Peritoneum eingeführte Finger constatirt, dass sie direct hinter der Symphyse hinuntersteigt, so dass der Verdacht einer Cystocele sehr gerechtfertigt erscheint. Um Gewissheit zu erlangen, wird vorsichtig der isolirte Sack incidirt, und es kommen netzförmig verflochtene, blasse Faserzüge zum Vorschein, welche die Blasenmusculatur vorstellen. Um das Peritoneum zu schützen, wird der Bruchsackhals unmittelbar über der Cystocele durchstochen und abgebunden. Man hatte sich nun auf die Reposition der Blase beschränken können, allein um absolute Sicherheit zu erlangen, dass wirklich eine Cystocele vorlag, und ob etwa ein Blasendivertikel vorlag, wird der Sack so weit geöffnet, um die Digitaluntersuchung zu machen. Die sehr dünne Muskelschicht wurde mit dem Messer durchtrennt und ebenso die sich jetzt verwölbende bläuliche Schleimhaut, worauf sich sofort im Strahl Urin entleerte. Der eingeführte Finger holt den durch die Urethra eingeführten Glaskatheter leicht zur Wunde heraus. Es bestand keine eigentliche Divertikelbildung, sondern breite Communication. Die Blasenschleimhaut sah völlig normal aus. Die Blasenincision wurde mit fortlaufender, durchgreifender Seidennaht geschlossen, dann vom Bruchsack nur die obere Wand resecirt, aus der unteren ein Lappen gebildet, der über die Stelle der Blasennaht hinuntergeklappt und durch einige Knopfnähte an die Blasenwand fixirt. Schliesslich wurde die Bruchpforte noch einmal etwas ausgiebiger débridirt durch Einkerbung des Lig. Pouparti, die Blasenhernie reponirt und die Pforte durch Anheftung der Fascia pectinea ans Lig. Pouparti mit zwei Knopfnähten geschlossen. Drainage mit Glasdrain, fortlaufende Hautnaht mit Seide. — Nach 24 Stunden Entfernung des Drains, nach 2 Tagen der Naht; nach 14 Tagen mit linearer Narbe geheilt entlassen; nie die geringsten Urinbeschwerden.

17. Derselbe.[1]) Frau L. B., 48 Jahre alt. 10. Mai 1892. Wurde

1) Aus der chirurgischen Klinik in Bern (Prof. Kocher). Ueber crurale Blasenhernie. Berliner klinische Wochenschrift. 1892. Nr. 30.

vor 5 Jahren wegen rechtsseitiger Schenkelhernie operirt. Vor 8 Tagen nahm sie ganz zufällig in der linken Schenkelbeuge eine wallnussgrosse Geschwulst wahr, welche sie beseitigt wissen will, obschon sie ihr bis jetzt nicht lästig fiel. — In der rechten Schenkelbeuge eine parallel zum Lig. Pouparti verlaufende feine, kaum sichtbare Narbe. Bei einer ersten Untersuchung wird ein Recidiv nicht constatirt, während man bei einer zweiten Untersuchung, wenn man die Patientin stehen lässt, eine kaum haselnussgrosse Schwellung fühlt, welche ungefähr der Mitte der Nahtlinie entspricht und leicht reponirbar ist. Die Fingerkuppe kann in den Schenkelkanal eingeführt werden. Links eine crurale, wallnussgrosse, irreponible Netzhernie.

Operation 15. Mai 1892. Nach Radicaloperation der Hernie cruralis epiploica sinistra soll das Recidiv auf der rechten Seite besorgt werden. Der kaum pflaumengrosse Bruchsack wird freigelegt und möglichst weit centralwärts isolirt, worauf er eröffnet wird. Er zeigt sich leer und soll schon ligirt werden, als eine auffällige Verdickung der unteren Wand bemerkt wird. Es zeigt sich kaum 1 Cm. weit aus dem Cruralring hervortretend ein bläulich durchschimmerndes Gebilde, das aussieht wie eine Duplicatur des Bruchsackes und eine sehr deutlich umschriebene, wulstige Begrenzung hat. Es wird zuerst vermuthet, es könnte ein Theil des mit dem Bruchsacke verwachsenen Colons sein, allein das Gebilde lässt sich in keiner Weise vorziehen, und der in den Schenkelkanal eingeführte Finger kann dasselbe direct hinter dem Os pubis in die Blasengegend hinunter verfolgen. Dies und der Umstand, dass das Gebilde auf der Rückfläche des Bruchsackes, zwischen welchem und der Spina pubis es liegt, wiederum ganz als Adipocele imponirt, machen den Verdacht einer Cystocele rege. Es wird deshalb ein Glaskatheter in die Blase eingeführt, aber es gelingt nicht, denselben bis in den Canalis cruralis hinaufzuführen. Dagegen wird mit dem durch den Bruchsackhals hinter das Schambein eingeführten Finger eine deutliche Resistent gefühlt, bei deren Berührung, die den Katheter haltende Schwester jedesmal angiebt, der Katheter werde herausgestossen. Von Eröffnung des Gebildes oder Laparotomie zum Zwecke der blossen sicheren Diagnose wird aus verschiedenen Gründen Abstand genommen. Das Ablösen des Peritoneums von der Cystocele gelang nicht, er wurde deshalb über derselben durch fortlaufende Naht geschlossen, nachdem der überschüssige Theil des Bruchsackes resecirt worden war. Dann wurde die Cystocele vom Lig. Gimbernati und vom Knochenrande stumpf abgelöst und möglichst hinter das Os pubis reponirt. Die Bruchpforte wurde mit 2 Knopfnähten geschlossen, welche die Fascia pectinea an das Lig. Pouparti fixirten, ein Glasdrain eingelegt, die Wunde durch fortlaufende Nacht vereinigt. — Am Tage nach der Operation einmal Katheterismus. Urin trübe, aber ohne Blutkörperchen. In der Folge Urinentleerung wieder spontan, Urin normal; nach 24 Stunden Drain, nach 24 Stunden Hautnaht entfernt, nach 14 Tagen mit linearer Narbe geheilt entlassen.

18. Lejars.[1]) Louise Ch., 39 Jahre alt mit rechtsseitiger, ein-

1) Hernie inguinale simultanée de la trompe ut utérine et de la vessie, les

geklemmter Leistenhernie; die Geschwulst war erst seit einigen Tagen bemerkt und bald danach schmerzhaft und nicht reducirbar geworden. Temp. 39°, Zunge etwas trocken, fortwährende Uebelkeit, zeitweise Erbrechen, seit 36 Stunden kein Stuhlgang; Bauch aufgetrieben, druckempfindlich, besonders im Hypogastrium und in der rechten Unterbauchgegend; oberhalb der Symphyse ein Uterusmyom, zur Zeit Blutung. In der rechten Leistengegend ein circa eigrosser, leicht gerötheter Tumor, mit undeutlicher Fluctuation, irreponibel und sehr schmerzhaft. Hautschnitt in Chloroformnarkose. 24. Februar 1892. Freilegung des Bruchsackes; nach Eröffnung fliesst eine übelriechende röthliche Flüssigkeit aus, kein Netz oder Darm darin; es liegt die Tube vor, das Tubenende dilatirt, lässt beim geringsten Druck schleimigen Eiter austreten; die Tube ist stark hyperämisch, die Serosa nicht glänzend, stellenweise schwarz; dieselbe ist frei ohne Ovarium, ohne Verwachsungen. Der sehr enge Leistenring wird erweitert, die Tube vorgezogen und im Gesunden abgebunden, die Schleimhaut mit dem Thermocauter verschorft, der Stumpf schliesslich in die Bauchhöhle versenkt; das Ovarium war mit dem eingeführten Finger nicht zu fühlen, dagegen sehr deutlich das vorher erwähnte Myom. Einige Tropfen klarer Flüssigkeit treten aus; die Darmschleifen und das partielle Peritoneum zeigen keine Entzündungserscheinungen. Bei der Loslösung des Bruchsackes zum Zwecke der Radicaloperation entstanden Schwierigkeiten an der unteren Hälfte; es bestand eine innige Verbindung zwischen dem hinteren Blatte des Bruchsackes und einer Art von hartem, fibrösem Gewebe, welches die obere innere Partie des Leistenkanales einnahm; es schien sich um eine alte localisirte Peritonitis des Bruchsackes zu handeln mit consecutiven Verwachsungen; bei den vorsichtigen Trennungsversuchen erschien auf einmal eine Reihe von kleinen, durchscheinenden Hervorwölbungen, die aussah etwa wie eine kleine multiloculäre Cyste; eine derselben wird gesprengt, und es entleert sich Urin. Die Wand derselben war in der ganzen Ausdehnung sehr dünn, die Muskelschicht atrophirt von derbem, fibrösem Aussehen. Die Loslösung des Sackes nach oben hin lässt sich dann weiter fortsetzen, nicht ohne dass die Verletzung der Blase etwas vergrössert wird; derselbe wird sodann abgebunden und resecirt, während die Oeffnung der Blase durch den Finger eines Assistenten verschlossen gehalten wird. Da die Wunde der Blase sehr unregelmässig, die Wandungen hier sehr dünn sind, wird ein erheblicher Strich resecirt und dann mit einiger Mühe eine dreischichtige Naht angelegt. Naht der Hautwunde, Einlegen eines Drains am inneren Winkel, Jodoformgazeverband. Verweilkatheter, der am nächsten Tage entfernt wird. — Beim ersten Verbandwechsel ist die Wunde geheilt bis auf eine kleine Oeffnung, aus der Urin ausfliesst. 31. Mai. Die Urinfistel ist sehr gross, so dass der Urin hauptsächlich durch diese entleert wird. 15. Juli, seit 3 Wochen vollkommen spontan geheilt.

19. Demoulin.[1]) Marie P., 63 Jahre alt. 13. April 1893. Sehr

hernies de la trompe, les lésions opératoires de la vessie herniée. Revue de chirurgie. 1893.

1) De la conduite à tenir dans les lésions opératoires (plaies, résection) de

fette Frau von über 200 Pfund, ist seit 10 Jahren sehr stark geworden, hat seit 7 Jahren 2 Hernien, eine Nabelhernie und eine linksseitige Inguinalhernie, die niemals durch ein Bruchband zurückgehalten ist. Am Morgen des 13. April empfand sie beim Aufstehen plötzlich einen Schmerz in der linken Leiste, der sich bald durch den ganzen Leib verbreitete, verbunden mit Brechneigung; der Bruch kann nicht zurückgebracht werden; 12 Stunden später galliges Erbrechen. Am nächsten Morgen findet sich in der linken Leistenbeuge ein circa Kinderkopf grosser Tumor, die Bedeckungen unverändert, deutliche Fluctuation; bei dem starken Fettpolster ist eine genauere Diagnose des Inhaltes unmöglich. Der Tumor ist spontan schmerzhaft, besonders bei Druck; der Leib ist empfindlich, aber ziemlich weich. Seit 24 Stunden kein Stuhl oder Winde, fäculentes Erbrechen. Der Puls klein frequent, die Extremitäten kalt, Temperatur 36,5°. — Hautschnitt von 12 Cm., endlich Freilegung eines orangegrossen Bruchsackes, bei dessen Incision ungefähr 200 Grm. gelblicher, nicht blutiger Flüssigkeit ohne Geruch ausfliessen; darin eine Darmschlinge von 30 Cm., von guter Beschaffenheit, kein Netz; ziemlich schwierige Reduction. Bei der genaueren Untersuchung des Bruchsackes findet sich an der inneren Seite eine aus feinen Läppchen zusammengesetzte Fettmasse, welche das Gefühl eines von Fett bekleideten Eingeweides giebt. Dieselbe ist fest adhärent an der hinteren, inneren Seite des Sackes, von dem es nur mit kleinen Scheerenschlägen isolirt werden kann; trotzdem wird das dahinterliegende Organ, dessen Natur nicht vermuthet wird, verletzt, und einige Tropfen einer gelblichen Flüssigkeit treten aus. Eine Klemme wird angelegt und die Loslösung so hoch wie möglich ausgeführt. Schliesslich hat man zweierlei vor Augen, nach oben den Sack, nach unten eine birnförmige Fettmasse; diese wurde für einen zweiten fettreicheren Bruchsack angesprochen und eröffnet. Die beiden getrennten Säcke werden mit Catgut unterbunden, wobei der Fettreichthum des Stieles bei dem zweiten Sack auffällt, so dass dieser doppelt in 2 Hälften unterbunden wird; die beiden Stiele schlüpfen leicht in das Abdomen zurück. — Naht der Bauchdecken, Fascie und Unterhautfettgewebe mit Seide, Haut mit Silberdraht. — Beim Katheterisiren, um der Frau Ruhe zu geben, wird blutige Flüssigkeit entleert, so dass der Verdacht einer Blasenverletzung rege wird. Bei der Untersuchung des abgebundenen Sackes findet sich ein Stück Blase ohne Peritonealüberzug von der Form eines Cylinders, 20 Cm. hoch, 4 Cm. breit, welcher absolut gesund, nicht verdünnt erscheint. — Die erwachte Patientin klagt über ständigen Urindrang. Verweilkatheter. Am nächsten Tage gutes Allgemeinbefinden, Abgang von Winden. — Am 16. April Schnitt in der Mittellinie zur extraperitonealen Freilegung der Blase. Die Schilderung der hierbei entstandenen Schwierigkeiten mögen hier übergangen werden; die Blase wird freigelegt und die ungefähr 4 Cm. betragende extraperitoneale Verletzung der Blase in dreifacher Schicht mit Catgut geschlossen; darauf

---

la portion extra-péritoneale de la vessie, hernie seule ou avec l'intestin. En particulier de ce que l'on doit faire lorsque la lésion méconnue pendant l'opération, est réconnue immédiatement après l'intervention. — Quelques mots au sujet des hernies intra-sacculaires. L'Union médicale. September 1893.

Schluss der Bauchwunde und Drainage. Dauerkatheter in die Blase. — Der Verlauf war Anfangs günstig, aber schon am 16. Abends ist leichte Benommenheit eingetreten, die Respiration ist mühsam mit Rhonchi, Temp. 38°, Puls frequent unregelmässig. Nachts Delirien. Am nächsten Tage weitere Verschlechterung des Zustandes; der Katheter functionirt nicht, am 18. Exitus.

Obductionsbefund: Keine Bauchdeckeneiterung. Das Peritoneum, welches auf die Blase übergeht, ist nicht verletzt, die Excavatio vesico-abdominalis ist intact. Das Peritoneum zeigt nach seiner Eröffnung nirgends die geringste Entzündung; die Eingeweide zeigen normale Beschaffenheit, sind nicht congestionirt, es ist unmöglich, die ursprünglich eingeklemmte Darmschlinge zu erkennen. — Die Nieren sind ein wenig congestionirt von normalem Volumen, in eine beträchtliche Fettschicht eingebettet. — Ureteren normal, nicht dilatirt. Die Blase wird vor ihrer Herausnahme mit 300 Grm. Flüssigkeit gefüllt, es zeigt sich, dass die Nähte gut halten; die Naht beginnt nahe dem Blasenscheitel, unmittelbar unter dem Peritonealansatz links von der Mittellinie und wendet sich schräg nach unten, ungefähr in einer Ausdehnung von 3 Ctm. Die Blase enthält kein Blut, die Mucosa ist von rosiger Farbe, die Wandungen sind nirgends verändert, nirgends verdünnt. — Fettherz und Congestion beider Lungen.

20. Duplay.[1]) Ein Greis wird mit einer seit mehreren Tagen eingeklemmten grossen Inguinalhernie Nachts eingeliefert. Operation am nächsten Morgen. Der Bruchsack enthält Netz in gutem Zustande, welches reponirt wird. An der Innenseite des Bruchsackes findet sich eine Masse, die mit einem derben Fettlager bedeckt ist. In der Annahme eines zweiten Bruchsackes wird derselbe eröffnet, ohne dass darin Flüssigkeiten oder Eingeweide gefunden werden. Die Herniotomie wird rasch beendigt ohne Radicaloperation, die damals kaum ausgeübt wurde. Nach dem Erwachen klagt Patient über starken Urindrang, den er nicht befriedigen kann; beim Katheterismus wird blutige Flüssigkeit entleert. Der Kranke starb schnell unter den Zeichen von Urämie. Die Autopsie zeigte eine Verletzung der Blase extraperitoneal. Die Wandungen waren aufs Aeusserste verdünnt und hatten ihren normalen Charakter verloren.

21. Mandry.[2]) Fr. K., 72 Jahre alt. 26. Februar 1893 Nachmittags beim Spaziergang plötzlich heftige Schmerzen im Leibe, die immer stärker geworden sind; er habe bemerkt, dass von seinem doppelseitigen Bruch — links seit 50 Jahren, rechts seit 10 Jahren bestehend — der linke stark gespannt und nicht mehr zurückzubringen sei. Vergeblicher Versuch der Reposition auch in Narkose. Hautschnitt vom Leistenkanal abwärts bis zum unteren Pol des Scrotalbruches. Nach Eröffnung des Bruchsackes entleeren sich mehrere Esslöffel klaren Bruchwassers, in demselben ein

1) Clinique inédite, faite à l'hopital de la Charité le 21 avril 1893. Citirt nach Demoulin.

2) Aus der Tübinger Chirurgischen Klinik des Prof. Bruns. Ueber die inguinalen Blasenbrüche und ihre operative Behandlung. Beiträge zur klinischen Chirurgie. 1893.

grosses Convolut Dünndarmschlingen mit zugehörigem Mesenterium. In Letzterem ein ungefähr gänseeigrosses Lipom, das von aussen die Bruchpforte verschliesst und ohne Zweifel das Repositionshinderniss abgegeben hat. Reposition ohne erheblichere Schwierigkeiten; diese ergeben sich erst bei der Isolirung des Bruchsackes zum Zwecke der Radicaloperation. Dabei kommt an der hinteren und medianen Seite des Bruchsackes eine hühnereigrosse, mehr flache Geschwulst zum Vorschein, welche mit dem Bruchsack innig verwachsen ist. Die Geschwulst hat eine Fortsetzung nach oben, welche am Innenrand der Bruchpforte in der Bauchhöhle verschwindet und ringsum so innig verwachsen ist, dass weder ein weiteres Herausziehen, noch die Reposition möglich ist. In der Annahme, noch eine zweite, innere Leistenhernie vor uns zu haben, wird der vermeintliche Bruchsack vorsichtig mit dem Messer eröffnet, es entleeren sich sofort mehrere Esslöffel einer klaren, urinös riechenden Flüssigkeit. Der in die Oeffnung eingeführte Finger befindet sich in einem glattwandigen Hohlraum, der durch eine für 2 Finger durchgängige Pforte mit einer zweiten mit Flüssigkeit angefüllten Höhle communicirt, in welcher ein durch die Harnröhre eingeführter Katheter die Fingerspitze trifft. Es war also unzweifelhaft, dass eine herniöse Ausstülpung der Blase eröffnet war. Die etwa 1½ Cm. lange Incision riss bei der Fortsetzung des Versuches, Bruchsack und Blasenwand zu trennen, noch weiter ein; es wird deshalb auf die völlige Isolirung verzichtet und der mit der Blase verwachsene Theil des Bruchsackes ausgeschnitten und auf letzterer zurückgelassen. Die Blasenwunde wird durch fortlaufende Catgutnähte in 3 Etagen sorgfältig geschlossen, der Bruchsack vor der Pforte abgeschnitten und sein ringsherum verwachsener, centraler Theil durch eine Tabaksbeutelnaht geschlossen. Die herniöse Blase bleibt in loco, auf die Nahtstelle kommt ein Jodoformgazestreifen, der durch den unteren Wundwinkel herausgeleitet wird; Drainage des Scrotalsackes, Hautnaht, Compressivverband. Verweilkatheter am 4. Tage entfernt. — Im weiteren Verlauf schwere eitrige Bronchitis, trotzdem hält Blasen- und Hautnaht. Infiltration des Scrotum. Heilung per secundam intentionem am 28. März vollendet.

22. Derselbe.[1]) Th. Fr., 50 Jahre alt. 2. Februar 1889. Seit 15 Jahren linksseitiger, nussgrosser Leistenbruch, durch ein Bruchband zurückgehalten. Vor einem Jahre Einklemmung nach 6 Stunden Reposition gelungen. In den letzten Monaten Wachsthum der Hernie bis auf Kindskopfgrösse, dabei aber reponibel. In den letzten Tagen musste Pat. beim Wasserlassen das Bruchband lüften. Seit Mittags 12 Uhr ist der Bruch irreponibel, heftige Leibschmerzen, Stuhlverstopfung. — Auf der rechten Seite wallnussgrosse, leicht reponible Scrotalhernie. In der Regio inguinalis sin. eine kindskopfgrosse, birnförmige, druckempfindliche Geschwulst, Haut stark gespannt, etwas geröthet, setzt sich durch einen kinderarmstarken Stiel in den Leistenkanal fort. Repositionsversuch erfolglos. — 15 Cm. langer Hautschnitt, Eröffnung des Bruchsackes, Entleerung von 40 Ccm. klarer Flüssigkeit; im Bruchsack ein grosser Knäuel blass verfärbter Dünndarmschlingen; Débridement, Reposition. Hinter dem

1) Aus der Klinik von Prof. Socin-Basel.

Bruchsack liegt noch ein zweiter schlaffer Sack mit derber Wandung von der Grösse einer ausgepressten Citrone. Loslösung des Bruchsackes vom Samenstrang, derselbe verläuft ausserhalb des Bruchsackes hinter demselben. Mit dem dickwandigen schlaffen Sack ist der Bruchsack so innig verwachsen, dass die Isolirung nicht gelingt. Da auch eine Reposition des Bruchsackes unmöglich ist, wird der Sack zwischen zwei Pincetten incidirt. Es entleert sich Urin; ein durch die Urethra eingeführter Mercierkatheter wird von dem durch die Incision eingeführten Finger nicht gefühlt, dagegen entleert sich das durch die Wundöffnung injicirte Salicylwasser aus dem Katheter. Sofortige Catgutnaht der 1 Cm. langen Blasenwunde in 3 Etagen. Der leere Bruchsack wird am unteren Umfange der Blase abgeschnitten, die Blase in situ gelassen, die Hoden reponirt. Auf die weitoffene Bruchpforte wird ein Jodoformgazestreifen eingeführt und zum oberen Wundwinkel herausgeführt, in den unteren ein Drain eingelegt. Naht der Haut mit Seite. — Im weiteren Verlauf Phlegmone des Scrotum mit Hautgangrän, hohes Fieber, Delirien; langsame Heilung. Bei der Entlassung am 13. März liegt vor der äusseren Oeffnung des linken Leistenkanales eine flache, etwas prominente weiche Anschwellung, die nicht druckempfindlich, nicht reponirbar ist, keine Schmerzen verursacht. Beim Husten kein Vorfall, sondern fühlbarer Anprall des Darmes oberhalb der nicht mehr durchgängigen Bruchpforte. — Wiedereintritt am 17. Juni 1891. Bald nach der Entlassung trat von Neuem eine Geschwulst auf, die rasch wieder Kindskopfgrösse erreichte, stets leicht reponirbar und durch Pelotte zurückzuhalten. Am Ende der Mictionen bemerkte Pat., dass das Band sich senkte, er hatte das Gefühl, wie wenn etwas in die Bauchhöhle rutschte, darauf Erleichterung. Beim sich Füllen der Blase wurde das Band durch eine kleine Geschwulst gehoben. Nie Schmerzen. Vor 8 Tagen Schmerzen unter einem neuen Bruchband, Mittags Schüttelfrost, Abends Urin dunkelroth. Seither Anschwellung eines schmerzhaften Knoten in der alten Operationsnarbe. — Am oberen Ende der 7 Cm. langen Narbe der linken Scrotalhälfte eine stark faustgrosse, fluctuirende Hervorwölbung, die Haut nicht verschieblich, stark verdünnt, Palpation sehr schmerzhaft. Die Geschwulst reicht nach oben bis 4 Finger breit unter den Nabel, nimmt nach unten allmählich ab, wo sie sich in den verdickten Samenstrang fortsetzt. Beim Gehen tritt unter dieser Geschwulst Darm hervor, der den Scrotalsack mehr oder weniger ausfüllt und leicht reponirbar ist. Operation 29. Juni. Spaltung der in der vorausgehenden Nacht spontan perforirten Abscesshöhle, Auskratzung der Abscesshöhle, deren Boden eine resistente, länglich wurstförmige Verdickung des median am Samenstrang liegenden Bindegewebes darstellt. An der Innenseite dieser Schwiele festgewachsen ist die Blase, lateralwärts findet sich ein leerer Bruchsack; derselbe ist gegen die inguinale Bruchpforte hin rings fest verwachsen, kann nur mit Mühe abgelöst und dann die Bauchhöhlenöffnung abgebunden werden mittelst der senkrecht aufeinandergelegten fortlaufenden Seidennähte. Die Blase wird mit Borwasser gefüllt, sie bläht sich vor der beschriebenen Bindegewebsschwiele auf; bei dem Versuch, sie stumpf theils mit der Scheere abzulösen, reisst die Muscularis 2 Cm. lang ein und stülpt die Schleimhaut kuppenförmig vor. Sofortige Naht der Muscularis mit Catgutknopfnähten. Um die Reposition zu ermöglichen,

muss die Castration und im Zusammenhang damit die Loslösung der Bindegewebsschwiele vorausgeschickt werden. Dann lässt sich die Blase reponiren. Tamponade der Wunde mit Jodoformgaze, 2 Seidenknopfnähte der Haut. Urin von Anfang an nicht bluthaltig, am 3. Tage Erneuerung des Gazestreifens, gute Granulationen, rasche Verkleinerung. Am 17. August geheilt entlassen. Beim Husten kein Anprall von Gedärmen fühlbar. Die Miction geht ohne Beschwerden.

23. Schoonen.[1]) Arbeiter (? Jahr) bemerkt am 8. März 1893 nach anstrengender Arbeit beim Aufheben seiner Schuhe einen heftigen Schmerz plötzlich in seiner rechten Leiste; in der Nacht Erbrechen; am nächsten Abend vergeblicher Versuch der Taxis in Narkose. 10. März. In der rechten Leistengegend ein kastaniengrosser Tumor, schlaff, schmerzlos, irreponibel; unterhalb des Leistenringes gelegen, in den man leicht den Finger einführen kann; dauerndes Erbrechen, Leib aufgetrieben; kein Stuhlgang, aber Windabgang. Diagnose: Epiplocele cruralis. Incision der Haut des Fettpolsters und des Bruchsackes, der auf der vorderen Seite des Tumors durch die Aponeurosis cruralis gebildet wird; kein Peritoneum um den eingeklemmten Bruch. Derselbe wird gebildet durch eine Fettmasse, die erst für Netz gehalten wird; bei weiterer Untersuchung entdeckt man ein Gebilde, blass, in die Länge gezogen, verdünnt, durchscheinend, das einige Tropfen Flüssigkeit zu enthalten schien; dasselbe lässt sich weder vorziehen, noch reponiren, der in den Cruralkanal eingeführte Finger entdeckt keine Einklemmung; an der oberen inneren Seite des Schenkelringes ist eine fest adhärente Partie. Verlängerung des Schnittes nach oben, um eventuell die Hernio-Laparotomie zu machen; sofort lassen sich die Verwachsungen leicht lösen, es zeigt sich, dass der Stiel hinter das Os pubis führt. Der Verdacht auf Blasenhernie wird bestätigt, indem man die Spitze des in die Blase eingeführten Katheters in dem eingeklemmten Blasendivertikel fühlt. Abtragung der der Blase anhaftenden Fettgeschwulst und Reposition. 3fache Etagennaht der Wunde. Glatter Verlauf.

24. Ostermayer. Josef D., 60 Jahre alt. 14. August 1892. Seit 20 Jahren rechtseitiger Scrotalbruch, nur theilweise reponibel; seit gestern schmerzhaft, grösser geworden und nicht reponibel. Mangel an Wind- und Stuhlgang; fortwährende Brechneigung mit Erbrechen. — In der rechten Scrotalhälfte 2 faustgrosse, derb elastische, bei Druck sehr empfindliche, stark gespannte Geschwulst. Abdomen nicht meteoristisch, nicht empfindlich. Unmittelbar vor der Operation verlangt Pat., Harn zu lassen. — Nach Spaltung des Bruchsackes Abfliessen spärlicher Mengen serösen Bruchwassers; Bruchinhalt zunächst eine Darmschlinge; von dieser nach innen bemerkt man ausserdem eine birnförmige, mit einem Stiel aus dem Leistenkanal heraushängende, aus confluirenden Lappen bestehende Fettmasse in der Grösse einer Mannsfaust. Débridement, Reposition des normalen Darmes. Die Fettgeschwulst, aus lappigen, citronengelbem Fett bestehend, macht den Eindruck eines aus dem Leistenkanale herausgedrungenen, von präperitonealem Fett ausgehenden Lipoms, welches mit

1) Cystocèle crurale. Revue de chirurgie. 1893. S. 331.

der medialen und Rückfläche des Bruchsackes fest verwachsen war; stumpfe Loslösung, Abtragung in 2 Partien, Reposition des Stumpfes. Naht des Bruchsackes, der Hautwunde, Drainage. — 15. August. Grosse Schwäche, Verfallenheit, Puls kaum fühlbar; kein Harn. Bei der Besichtigung der Geschwulst, die gestern aus besonderen Gründen unterbleiben musste, zeigt sich im Centrum derselben eine mit Schleimhaut ausgekleidete, halbkugelige, hühnereigrosse Mulde, die deutlich als Blasenwand zu erkennen war. — Eine zweite Operation wird verweigert, und starb Pat. ohne Harn gelassen zu haben im Colaps 16. August früh. — Section nicht gestattet.

25. Derselbe. Georg S., 32 Jahre alt. 5. Februar 1893. Im Frühjahr 1892 Hodensackbruch acquirirt; er soll Nachts intensiven Harndrang mit Retention gehabt haben, während welcher Zeit der Bruch entstanden sein soll. 3 Tage Harnverhaltung, hinterher täglich mehrmaliger Katheterismus. Im August 1892 ging der Bruch nicht mehr zurück, der Hodensack schwoll an, Schmerzen traten auf. Operation: Im Kronstädter Spital nach 6 Wochen geheilt. Bei der Arbeit barst die Narbe an einer Stelle, und es blieb eine Fistel zurück, aus der sich massige Eitermengen entleerten. — In der rechten Leistengegend, an der dem Annulus inguinalis entsprechenden Stelle eine von Granulationen umrahmte Fistelöffnung, in der Mitte einer Narbe, die vom Leistenkanal zum unteren Hodensackende herabzieht. Nach innen oben von der Fistelöffnung 2 bis 3 Cm. entfernt eine beim Husten hervortretende, etwa wallnussgrosse, weiche Geschwulst. Daselbst in der Bauchwand eine die Kuppe des Zeigefingers einlassende, schlitzförmige Oeffnung, deren Ränder scharf hervortreten. Die in die Fistelöffnung eingeschobene Sonde (50 Cm. lang) dringt in ihrer ganzen Länge nach aufwärts in den Fistelgang, ihre Spitze befindet sich unter den Bauchdecken und dem Gefühl nach in der Bauchhöhle. Operation am 12. Februar 1893. 15 Cm. langer Schnitt in der Richtung des Leistenkanales. Spaltung des fibrösen Narbengewebes, vom Samenstrang nichts zu sehen, ebensowenig vom Leistenkanal, an dessen Stelle der Narbenstrang, in dem wahrscheinlich der Samenstrang eingebettet ist. Möglichste Freipräparirung der ganzen Gegend. Schliesslich sieht man in der Mitte des Raumes, zwischen Narbenstrang und rechtem Rand der Rectusscheide, aus einem 2 Cm. langen, myrthenblattförmigen Schlitz der Fasern des Obliquus internus eine kuglige, fettgelbe, wallnussgrosse, weich anzufühlende Geschwulst aus der Bauchwand hervorragen, etwas eingeschnürt von den scharfen Schlitzrändern. Die Geschwulst ist an ihrer Oberfläche glänzend, mit einer dünnen, durchscheinenden Hülle umgeben, die sich nach Einschnitt nicht recht ablösen lässt; darunter drängt sich lappiges, citronengelbes Fett vor. Verdacht auf Blasenbruch. Reposition der Masse, Einführen einer Steinsonde in die Blase; man fühlt die Spitze genau und kann auch leicht die vorgefallen gewesene Blasenpartie mit der Sonde durch den Schlitz hervordrängen. Ablösung der Hernie von der Bruchpforte. Reposition, Naht der Oeffnung mit 7 Silkwormnähten. Sodann Operation der Fistel. Im Anschluss daran entwickelt sich in den nächsten Tagen eine Darmfistel, die aber nur wenige Tage Darminhalt secernirte. Noch einige Wochen mässig eitrige Secretion, 8. April geheilt.

26. Derselbe.[1]) Helene L., 43 Jahre alt. Nach der 10. Geburt entwickelte sich ein apfelgrosser Nabelbruch, der September 1893 operirt wurde. Am Tage der Entlassung Fall auf der Treppe, danach Schmerzen in der rechten Leiste. Aufnahme nach einer Woche, wo ein wallnussgrosser, weich elastischer, reponibler Leistenbruch constatirt wurde. 7. December 1893. In der rechten Leistengegend tritt beim Stehen und bei Anwendung der Bauchpresse eine mannsfaustgrosse, längliche, mit ihrer Längsaxe parallel dem Poupart'schen Bande gelagerte, in der Mitte durch eine Einschnürung in 2 Erhabenheiten getheilte Geschwulst auf, deren unterer Abschnitt ins grosse Labium hinabreicht. Der Tumor ist weich und schmerzhaft, theils leerer, theils tympanitischer Schall. — 8. December. 15 Cm. langer Hautschnitt, Spaltung der Aponeurose, des Obliquus ext.; grauweissschimmernder Bruchsack in der oberen Hälfte des rechten Labium mit langausgezogenem Halse, der sich in den Leistenkanal hineinzieht. Der Bruchsackhals ist von einer 2 Cm. dicken Schicht Fettgewebe umhüllt. Nach vorsichtiger Ablösung der Fettmassen, die sich in 2 je kindshandgrosse seitliche Lappen theilen, Eröffnung des handschuhfingerförmigen, sehr zarten und dünnen Bruchsackes, der leer ist. Bei der Bauchpresse drängt sich aber Darm und Netz hinein, die von selber wieder in die Bauchhöhle hineinschlüpfen. Ligatur, Abtragung des Sackes. Wegen eigenartigen Aussehens der Fettgeschwülste Verdacht auf Blasenhernie. Nach vorsichtiger Ablösung der Umgebung ergiebt es sich, dass beide in den stark erweiterten Leistenkanal eindringen und mit dem präperitonealen Fettgewebe in Verbindung stehen. Der entlang des medialen Lappens eingeführte Finger gelangt hinter die Symphyse. Die in die Blase eingeführte Steinsonde wird vom Finger in der Wunde deutlich gefühlt, wodurch der Zusammenhang des Fettgewebes mit der Blase nachgewiesen erscheint. Nach vorsichtiger Ablösung und Abtragung des nicht reponiblen lateralen Lappens und Reposition des medialen, was leicht gelingt, Bassini'scher Verschluss der Bruchpforte; erste Schicht mit Silkworm, zweite mit fortlaufender Catgutnaht. Drainage, Hautnaht. — 14. December. Wunde reactionslos, Entfernung sämmtlicher Drains. — 17. December. Dünnflüssige, eitrige Secrete aus der untersten Drainöffnung. Wunde im Uebrigen per primam geheilt. — 26. December. Mit granulirender Wunde entlassen. — 3. Januar 1894. Vollkommene Vernarbung.

27. Parker.[2]) H. K., 48jähriger Mann. Inguinalhernien auf beiden Seiten, die ihm beständig Beschwerden verursachten. Am 30. September 1893 Radicaloperation der linken Seite nach der Methode von Bank; 28. October Operation der rechtsseitigen Hernie; dieselbe ist wallnussgross, leicht reponibel; nach der Reposition bleibt eine kleine Verdickung zurück, die als Bruchsack angesprochen wird. Längsschnitt in der Axe der Hernie, Durchtrennnng der äusseren Schichten; die einzelnen Schichten

1) Aus der chirurgischen Abtheilung des hauptstädtischen allgemeinen Krankenhauses St. Johann in Budapest. Beitrag zur Kenntniss der Blasenverletzungen bei Herniotomien. Deutsche Zeitschrift für Chirurgie. Bd. XXXIX. 1894.

2) Extraperitoneal vesical Hernia. Medico-chirurgical Transactions. 1894. Volume LXXVII.

sind schwer zu unterscheiden; auffallend waren einige Bündel einer dazwischenliegenden Muskelschicht. Schliesslich wurde der vermeintliche Bruchsack eröffnet, und es entleerte sich etwas strohgelbe Flüssigkeit, der Sack ist leer. Ziemlich schwierige Isolirung wegen dichter Verwachsungen und grosser Zartheit und Brüchigkeit der Sackwand, Abbinden, Versenken des Stumpfes. — Nach 24 Stunden Blut im Urin. Pat. unruhig, klagt über Leibschmerzen. Die Wunde wird wieder geöffnet, die Nähte des Inguinalkanales werden entfernt; um freie Uebersicht zu bekommen, wird der Schnitt nach oben verlängert und die Bauchhöhle eröffnet. Mit Hülfe des Katheters und Injection in die Blase findet man eine Wunde etwas grösser wie einen Zoll extraperitoneal gelegen. Verschluss durch doppelreihige Naht (ohne Schleimhaut zu fassen), Peritoneum und oberer Theil der Bauchwunde werden geschlossen unter Tamponade mit Jodoformgaze. Verweilkatheter für 6 Tage. Borwasserspülung. Ununterbrochene, aber langsame Heilung durch Granulation. Pat. wird im Januar ohne irgend welche Harnbeschwerden geheilt entlassen.

28. Purcell.[1]) 15. November 1892 wird ein 56jähriger Mann eingeliefert, der seit Jahren an einer Scrotalhernie leidet, jetzt Einklemmungserscheinungen, kein Stuhl, Erbrechen, heftige Schmerzen; keine Urinbeschwerden. Seine gewöhnliche Repositionsmethode, im Stehen und vornübergebeugt, mit beiden Händen nach oben drückend, versagte. Vergeblicher Repositionsversuch des Verfassers, wobei sich möglicher Weise etwas Urin entleert hat. Am nächsten Morgen Operation. Die Hernie war auf der rechten Seite, eine breite Masse ging in das Scrotum hinunter. Hautschnitt und Entwicklung des Bruchsackes, Eröffnung desselben, Isolirung des Darmes. Reposition desselben nach Débridement. Nunmehr nahm eine Masse das Interesse in Anspruch, die, für Omentum gehalten, sich nicht ohne Weiteres reponiren liess. Die Oberfläche schien mit Blut und Lymphe bedeckt zu sein. Bevor man daran ging, diese Masse zu entfernen, wird eine Explorativincision in dieselbe gemacht, und es entleert sich Urin, ein durch die Urethra eingeführter Katheter erscheint in der Wunde. Jede Seite der Blasenwunde wird mit der correspondirenden Seite der Abdominalwunde mit Silkworm vernäht. Drainagerohr in die Blasenwunde, Katheter in die Blase durch die Urethra. — Unter reichlicher Eiterung allmähliche Verkleinerung der Wunde. — Am 7. Januar secundäre Blasennaht; bei der Entfernung der Nähte kommen einige Tropfen Urin aus der Wunde, dann bald ganz trocken. 27. März geheilt entlassen.

29. Lane.[2]) 51jähriger Mann, 20. März 1894, leidet an grossem, linksseitigem Inguinalbruch, theilweise reponibel; was sich zurückbringen liess, war wahrscheinlich Intestinum, eine derbere, zurückbleibende Masse, adhärentes Netz. 6. April Operation. Der Bruchsack war bedeckt mit grossen Massen Fett, und nach aussen von dem Sack ihm dicht anliegend befand sich ein Fortsatz von gut Daumendicke und derselben Beschaffenheit; bei Druck konnte man Flüssigkeit in die Bauchhöhle treiben, beim Loslassen füllte er sich sofort wieder mit Flüssigkeit. Seine Wandung

1) A case of bladder in an inguinal hernial sac. The Lancet. 1894. May 5.
2) Extraperitoneal vesical Hernia. The Lancet. 1894. May 12.

schien die Structur der normalen Blase zu haben, von der es eine Ausstülpung zu sein schien. Eröffnung an der Spitze, Entleerung von Urin. Der eingeführte Finger findet die Verbindung mit der Blase etwas enger, als die Ausstülpung selbst, doppeltseitige Naht der Blasenwunde. Loslösung der Blasenausstülpung aus seiner innigen Verbindung mit dem Bruchsack. Reposition in die Bauchhöhle. Der Bruchsack mit seinen Fettmassen und dem an der inneren Seite adhärenten Netz werden entfernt, der Inguinalkanal durch Nähte verengert.

30. William Rose.[1]) 24jährige Frau. 4. Juni 1893. Seit 3 Jahren Geschwulst in der linken Leistengegend beim Husten stärker werdend, reponibel. Seit 9 Monaten bestehen Urinbeschwerden, zu Zeiten hat sie 24—36 Stunden keinen Urin gelassen; sie hatte den Eindruck, dass die Geschwulst dann stets grösser wurde. Die Urinentleerung war in der letzten Zeit oft so schmerzhaft, dass Pat., um Erleichterung zu haben, mit der Hand den Bruch drückte. — In der linken Leistenbeuge eine Geschwulst, 1 Zoll lang und ½ Zoll breit, mit ihrer Längsaxe in die Richtung des Leistenkanales und sich in das Labium majus erstreckend; beim Husten leichter Anprall, zu Zeiten wird die Geschwulst hühnereigross, verschwindet beim Liegen. — Schräger Schnitt, keine Vorwölbung zu finden; beim Pressen, infolge Brechens, tritt eine kleine Ausstülpung aus dem äusseren Leistenring hervor; dieselbe wird gefasst und nach Trennung der Fascie incidirt; die Wand viel dicker als erwartet; es entleeren sich wenige Tropfen strohgelben Urins, doppeltseitige Naht der Blase (ohne Mucosa). Beim Pressen erscheint jetzt dicht daneben nach aussen eine zweite kleine Hervorwölbung; indem man sie fasst, reisst das Peritoneum, und es erscheint Netz; Resection und Reposition desselben; der Peritonealsack wird möglichst hoch abgebunden und schlüpft in die Bauchhöhle zurück; drei tiefe Nähte durch den Leistenkanal, Schluss der Hautwunde, Drainage. Verweilkatheter, vollkommen glatter Verlauf. Seitdem keine Beschwerden mehr, über die früher geklagt wurde.

31. Treves.[2]) 31jähriger Mann mit doppelseitigem Leistenbruch, mit enorm reichlichem Fettpolster; die Hernien bestehen seit 2 Jahren, die linke früher als die rechte; Bruchband wird seit 12 Monaten getragen. Die rechte Hernie ist die grössere, etwa hühnereigross, geht etwas ins Scrotum hinunter, fühlt sich weich an; die Geschwulst lässt sich völlig reponiren, der Inhalt scheint Netz zu sein, Bruchpforte für 2 Finger durchgängig. Auf der linken Seite ein ähnlicher Befund; keine Blasenbeschwerden. — Nach Freilegung des äusseren Leistenringes auf der rechten Seite findet man eine wohl abgegrenzte und abgerundete Hervorwölbung, die sich als eine retroperitoneale Fetthernie herausstellt. Nach ihrer Entfernung findet man in ihrer Innenseite einen leeren Peritonealsack, 1½ Zoll lang, der abgebunden wird. Die Entfernung der Fetthernie zog eine neue und grössere Fettmassenvorwölbung nach sich. Bei Ent-

1) Inguinal hernia associated with hernia of the bladder; radical cure; remarks. (Under the case of Mr. William Rose.) The Lancet. July 28. 1894.

2) A case illustrating an early stage of hernia of the bladder. The Lancet. June 1895.

fernung dieser zweiten Masse kommt an ihrer inneren Seite eine Gebilde zum Vorschein, das sich als Blase erweist und adhärent erscheint. Nach Entfernung des Fettes wird die Blase reponirt, kein seröser Ueberzug kam zu Gesicht. Entfernung möglichst vielen Fettes; Schluss des äusseren Leistenringes mit Nähten. Glatte Genesung.

32. Macready[1]) berichtet in der Royal medical et chirurgical Society über eine Frau von 67 Jahren, die einen Bruch seit ihrem 50. Jahre hatte, den sie aber immer hatte zurückbringen können, bis zu ihrer Einlieferung mit Einklemmungserscheinungen. Es handelte sich um einen rechtsseitigen Schenkelbruch. Der Bruchsack wurde geöffnet und der Darm reponirt; der Bruchsack wurde dann isolirt, durchstochen und nach 2 Seiten abgebunden und abgetragen. Drei Tage später bestand blutig-eitrige Absonderung aus der Wunde, die Verbandstoffe durchtränkend. Am 9. Tage entleerte sich klare Flüssigkeit aus der Wunde; in die Blase eingespritzte Flüssigkeit kommt zur Wunde heraus; baldiger spontaner Schluss der Blasenfistel, ungestörte Heilung.

33. Curtis. 62jähriger Mann mit rechtsseitiger äusserer Leistenhernie und Schenkelhernie; vor 5 Jahren beim schweren Heben entstanden. Vor 9 Monaten Radicaloperation, Recidiv nach 2 Monaten. Bruchband wird nicht vertragen. Beide Hernien sind reponibel. Keine Urinbeschwerden. 22. August 1895 Operation. Zunächst Radicaloperation der Cruralhernie. Bei der Trennung des Bruchsackes vom inneren Leistenring kam ein Gebilde zum Vorschein, das ein zweiter Bruchsack zu sein schien, an der inneren Seite des ersteren hervortretend, wenn Pat. presste u. s. w. Der Sack war blass, fast weiss, so dünn wie ein gewöhnlicher Bruchsack und enthielt augenscheinlich Flüssigkeit. Derselbe war nicht intraperitoneal, beim Nachfühlen in das Abdomen konnte man keinen Stiel nach der Blase zu verfolgen. Die Oeffnung der Bauchhöhle wird mit Gaze geschützt und eine Incision in den Sack gemacht, aus dem sich Urin entleert. Weder Musculatur noch Schleimhaut sind bei der starken Verdünnung der Wandung zu erkennen. Naht der den Finger durchlassenden Blasenwunde (ohne Schleimhaut zu fassen). Trennung des Bruchsackes von der Blase etwas schwierig. Abbinden desselben. Radicaloperation nach Mac-Ewen. — Vollkommene Heilung am 11. September, Entlassung 2. October ohne Urinbeschwerden.

34. Weir. 53jähriger Mann. Seit 15 Jahren auf der rechten Seite, seit einem Jahre auf der linken Seite reponible Inguinalhernien. Niemals Blasenstörungen. Pat. sehr fett; rechts tympanitischer, links gedämpfter Schall; rechter Leistenkanal für 3 Finger durchgängig, links schmaler. 7. December 1891 Operation. Rechts leichte Radicaloperation. Links Freilegung des Bruchsackes bis zum inneren Leistenring, Abbinden und Abtragen desselben. Eine geringe Menge extraperitonealen Fettes ligirt und wird abgetragen. Eine ähnliche Fettmasse wird ebenso behandelt, aber bei ihrer Entfernung zeigt sich, dass die Blase eröffnet ist, und etwas Urin ausfliesst. Entfernung der Ligatur, der Finger dringt in die Blase; fortlaufende Schleimhautnaht, darüber Naht nach Art der

1) The Lancet. April 28. 1894.

Lembert'schen. Naht des Leistenkanals nach Mac-Ewen, Gazedrainage. Dauerkatheter für 3 Tage. In den nächsten Tagen deutlicher Uringeruch im Verband, der nach 3 Wochen schwand. Heilung ohne weitere Complication.

35. Bull. 45jähriger Mann mit linksseitiger scrotaler Netzhernie, seit mehreren Monaten irreponibel. 1893 Operation. Bei Abpräparirung des Samenstranges fällt die ausserordentliche Menge subperitonealen Fettes auf. Das Netz lässt sich vor Eröffnung des Bruchsackes reponiren. Der anscheinende Bruchsack wird losgelöst, abgebunden und abgetragen, als beträchtliche Menge Flüssigkeit erscheint, die auf Reizung infolge Druck des Bruchbandes zurückgeführt wird. Der vor Abbinden des Sackes eingeführte Finger schien in die Bauchhöhle einzudringen. Bei der folgenden Präparation des Leistenkanals zum Zwecke der Naht wird der wahre Bruchsack gefunden, der wegen der grossen Dicke der Bauchdecken und des subperitonealen Fettes übersehen worden war. Versorgung desselben wie gewöhnlich, Naht nach Bassini. Bald nach der Operation häufiger Harndrang, Tenesmus, Hämaturie, so dass die Wunde am nächsten Tage theilweise geöffnet und drainirt wird. Die Wunde heilt in 2½ Wochen, ohne dass Urin ausfloss. Nach 1 Jahr kein Recidiv.

36. Stimson. 70jähriger Mann mit ungeheurem, irreponiblem linksseitigem Leistenbruch, 20. September 1894. Der Bruchsack enthielt die stark hypertrophirte Flexura sigmoidea, welche wegen ihrer Grösse nicht reponirt werden konnte, so dass sie resecirt und genäht wurde. Bei Trennung der Theile wurde die Blase ganz leicht verletzt, obgleich ihre Anwesenheit bemerkt worden war. Die winzige Oeffnung wurde durch eine Naht geschlossen. Pat. starb 48 Stunden später infolge des schweren Eingriffes ohne Beziehung zur Blasenverletzung.

37. Hartley. 40jähriger Mann mit altem linksseitigem, eingeklemmtem Leistenbruch, operirt 1890. Der Bruchsack enthielt Dünndarm und Netz, welches sich leicht reponiren liess. Die Blase wurde erkannt durch ihre Lage und Dicke und vom Sack getrennt; sie lag extraperitoneal. Der Bruchsack wurde ligirt und abgebunden, und hierbei muss die Blase, vielleicht weil sie nicht genügend aus dem Weg gehalten wurde, verletzt worden sein, genau ist es nicht anzugeben, da die Verletzung zur Zeit nicht bemerkt wurde; wahrscheinlich war die Blase in die Ligatur des Bruchsackes mit gefasst und bei der Abtragung des letzteren mit entfernt worden. Die Wunde wurde geschlossen, aber wegen Auftretens von Hämaturie zwei Stunden später wieder geöffnet, eine extraperitoneale Wunde der Blase gefunden und genäht. Pat. starb am Shock und Blutverlust.

38. Gerster. 76jähriger Mann mit einer grossen, eingeklemmten, linkseitigen Inguinalhernie wurde am 16. März 1893 operirt. Nach Reduction der Hernie und Exstirpation des Bruchsackes kam ein gelblicher lipomatöser, aber fluctuirender Tumor zu Gesicht, nahe dem Samenstrang angelagert mit einem Stiel in die Bauchhöhle. In der Ueberzeugung, ein präperitoneales Lipom vor sich zu haben, wird derselbe incidirt und eine Höhle eröffnet, aus der Urin sich entleert; die Untersuchung mit

dem Finger weist denselben als Blase nach. Die Blasenwunde wurde mit dreireihiger Catgutnaht geschlossen, die Blase versenkt. Der innere Leistenring wurde nicht geschlossen; Drainage über theilweiser Naht der äusseren Wunde. Ununterbrochene Genesung. Ein Versuch mit Dauerkatheter wurde gemacht, Pat. konnte ihn indess nicht vertragen.

39. Derselbe. 57jähriger Mann wegen grosser linksseitiger Inguinalhernie am 14. November 1893 operirt. Die Blase wurde erkannt, aber während des „radicalen" Theiles der Operation, beim Wegnehmen von Fett, welches dem Bruchsack fest anhaftete, verletzt, und Urin trat aus. Die Blasenwunde wurde sofort geschlossen, wie im letzten Falle, und der Bruchsack exstirpirt; der Leistenkanal wurde ebenfalls offen gelassen. 16. November hohes Fieber, Leibschmerzen, 18. November kam Urin aus der Wunde mit Nachlassen der Symptome. Permanenter Katheter. Urinabfluss hielt bis Mitte December an, 19. Januar geheilt entlassen.

40. Hotchkin.[1]) 54jähriger Mann mit reponibler, linksseitiger Inguinalhernie wurde am 14. Januar 1895 operirt. Der Bruchsack wurde ausgeschält, ligirt und resecirt. Eine Masse, die lockeres Fettgewebe zu sein schien, wurde abgebunden und entfernt, aber es wurde hierbei deutlich, dass ein Hohlraum eröffnet worden war; die ausserordentliche Zartheit der Wandung und der seröse Anschein des darunterliegenden Gewebes liessen den Operateur an einen zweiten Bruchsack oder vielleicht ein Divertikel des ersten denken; so wurde die Wunde geschlossen. Radicaloperation nach Bassini. 24 Stunden später war es klar, dass die Blase verletzt war; die Wunde wurde wieder geöffnet und eine beträchtliche extraperitoneale Verletzung der Blase gefunden mit grossen Blutcoagulis in der Nachbarschaft; die Ligatur war offenbar abgeglitten. Die Blasenwand wurde durch Nähte geschlossen, aber Pat. starb am Shock und Blutverlust in 9 Stunden, ohne Urin gelassen zu haben.

41. Delagénière.[2]) 57jähriger Mann leidet seit 20 Jahren an einer rechtsseitigen Hernie. Seit 3 Jahren bestehen Harnbeschwerden; er konnte die Blase stets nur völlig entleeren, wenn er mit der Hand einen Druck auf seine Hernie ausübte. Herniotomie wegen Incarceration. Im Bruchsack, in dessen Grunde der Hode sich vorfand, lag eine Dünndarmschlinge. Nach innen und unten von ihm wölbte sich der faustgrosse Blasenbruch vor. Die innere Wand des Bruchsackes wurde durch den serösen Ueberzug der Blase gebildet. Eine etwa 1 Cm. dicke Fettschicht, eine Art diffuses Lipom bedeckte dieselbe. Nur mühsam gelang die Auslösung des Bruchsackes und seine Reposition. Durch völligen Nahtverschluss des Leistenkanals, bis auf eine kleine Stelle zum Durchtritt des Samenstranges, wurde die Reposition erzwungen. Verlauf ungestört. Nach 1 1/2 Jahren wurde der Bestand der Heilung noch constatirt. Pat. entleerte den Urin jetzt ohne Schwierigkeit.

---

1) Wounds of the bladder in operations for Hernia. Annals of surgery. 1895. Vol. XXI. p. 631.

1) Pathogenie et traitement de la cystocèle inguinale. Une observation. Arch. prov. de chirurg. T. III. p. 645 und Centralblatt f. Chirurgie. 1895. Nr. 50.

42. Maunz.[1]) C. K., 56jähriger Mann, wird am 18. November 1893 wegen eingeklemmter linksseitiger Leistenhernie herniotomirt. Radicaloperation nach Kocher; wünscht nach 3 Wochen auch von seiner rechtsseitigen Hernie befreit zu sein. Seit 14 Jahren Geschwulst in der rechten Seite, allmählich entstanden nach Heben schwerer Lasten, nie Beschwerden, kein Bruchband. — In der rechten Leistengegend eine pflaumengrosse Geschwulst, welche nach dem Leistenkanal zurückgeschoben und vollständig reponirt werden kann; sie fühlt sich weich an, tympanitischer Schall; beim Husten und Pressen vergrössert sie sich nur wenig. — 12. December 1893. Bei der Durchtrennung der Bruchsackhüllen stösst man auf ein über kirschgrosses Lipom, das etwas medial rechts abwärts vom äusseren Leistenringe sitzt, sowie unterhalb desselben auf eine ebenso grosse, mit heller Flüssigkeit gefüllte Cyste. Von aussen leichte Isolirung des Bruchsackes, weniger innen und unten. Während des stumpfen Abpräparirens des Samenstranges fliesst plötzlich ein Esslöffel heller Flüssigkeit ab; man glaubt zunächst eine zweite Cyste vor sich zu haben; bei genauerem Forschen entdeckt man ein Muskelstratum, sehr dünn und nicht leicht erkennbar; der durch den 1 Cm. langen Spalt eingeführte Finger gelangt in die Harnblase und stösst auf die gleichzeitig durch die Harnröhre eingeführte Steinsonde. Der vorgefallene Theil der Blase ist nicht vom Peritoneum bekleidet, die Muskelschicht ist sehr dünn. Der isolirte Bruchsack liegt nach aussen und vorn, das Blasendivertikel nach innen, der Samenstrang nach hinten. Die Blasenhernie hat sich nicht durch den Leistenkanal vorgestülpt, sondern ist einwärts von diesem am lateralen Rande des M. rectus durch die Aponeurose des Obliquus durchgetreten, möglicher Weise der Arteria epigastrica inferior folgend. Schluss der Blasenwunde durch 4 Seidennähte, Versenkung der Blase. Darauf Isolirung des Bruchsackes der taubeneigrossen Hernia inguinalis indirecta, welche Darm enthielt. Radicaloperation nach Kocher. Tamponade mit Jodoformgaze. Verweilkatheter. In den ersten Tagen Urin blutig tingirt. Am 6. Tage Entfernung des Katheters, willkürliche Urinentleerung ohne Beschwerden. Nach 3 Wochen Wunde geschlossen. Bei der Entlassung Mitte Februar functionirt die Blase völlig normal. Die eingeführte Steinsonde glitt ohne Hinderniss in die Blase, an der keine Ausbuchtungen oder Trabekelverdickungen zu constatiren sind, wurde nicht nach der Seite der Blasenhernie abgelenkt.

43. Lardy. Artin G., 24jähriger Mann kommt am 17. December 1894 zum Zweck der Operation einer linksseitigen Inguinalhernie; Vater und Bruder haben gleichfalls Hernien. Die Entstehung des Bruches reicht $1^1/_2$ Jahr zurück als Folge einer Anstrengung. Pat. wird durch das Tragen einer Bandage genirt. Auf entsprechende Fragen nach der Operation giebt er an, dass er etwa seit 3 Monaten des Nachts ca. 3—4 mal uriniren muss; keine venerische Infection, Urin normal. Kräftiger Mann mit kleiner, äusserer Leistenhernie, die kaum aus dem Leistenkanal heraustritt, leicht reponibel ist. Operation 19. December 1894. Der Bruchsack-

1) Aus der k. chirurgischen Universitätsklinik zu München (Prof. Angerer). Ein Fall von inguinaler Blasenhernie. Münchener medicinische Wochenschrift. 1895. Nr. 50.

hals ist ziemlich fettreich, lässt sich leicht vom Samenstrang isoliren. Man constatirt etwas Anormales an dieser Fettanhäufung und erkennt dicht dem Bruchsack angelagert eine Blasenhernie, leicht erkennbar an der Blasenmusculatur. Die Blase lässt sich sehr leicht vom Peritoneum trennen, von dem man ein Stück excidiren muss. Der adhärirende Theil der Blasenwand hatte ungefähr den Umfang eines 20-Sous-Stückes; die losgelöste Blase zieht sich in das Cavum Retzii zurück, wo man sich leicht mit dem Finger überzeugen kann, dass es wirklich die Blase ist. Ligatur und Abtragung des Bruchsackes, Verschluss des Leistenkanales mit Seide, Hautnaht, Compressivverband. Prima reunio. Pat. verlässt geheilt das Hospital am 6. Januar 1895.

44. Derselbe. Serkiz M., 35jähriger Mann. 5. März 1895. Vor 5 Jahren beim Heben einer schweren Last empfand er einen heftigen Schmerz in der linken Leiste, wie einen Riss. Ein Jahr später constatirt er eine kleine Anschwellung, die bei einer Anstrengung erschien und bei Fingerdruck verschwand. Ein Bruchband genirt ihn, und die Hernie wird ständig grösser. Niemals sind Blasenstörungen aufgetreten. Es handelt sich um linksseitige äussere Leistenhernie von Hühnereigrösse. Operation 6. März 1895. Schnitt parallel dem Poupart'schen Bande, der Bruchsack wird leicht freigelegt und nach Eröffnung wird wie gewöhnlich der Bruchsackhals sehr sorgfältig frei präparirt und lässt sich leicht vom Samenstrang trennen. Nur sehr wenig Fett; man fühlt an der inneren Seite des Sackes eine weiche Masse, von Fett bedeckt, welche eine Fettanlagerung des Peritoneums oberhalb des Bruchsackhalses zu sein scheint. Diese Fettanhäufung geht, während der Sack stark angezogen wird, 2 oder 3 Cm. in den Leistenkanal. Bei der Fortsetzung der Trennung werden, wie im vorigen Falle, die Muskelfasern der Blase erkannt. Die Blase ist unmittelbar dem Bruchsack adhärent, und man kann sie nur mit dem Messer vom Peritoneum trennen; die adhärente Partie hat ungefähr 1 Cm. in der Breite und 3 Cm. in der Länge. Nach Trennung der Adhäsion und Abbindung des Bruchsackes zieht sich die Blase stark hinter das Schambein zurück, den Hernienstumpf nach sich ziehend. Verschluss des Leistenkanales mit Seide, Hautnaht, Compressivverband. Prima reunio. Geheilt 28. März 1895.

45. Derselbe.[1]) Zambul E., 40jährige Frau. 5. Mai 1895. Magere, schwächliche Kranke, sehr verdächtig auf Tuberculose. Seit 16 Jahren besteht in der rechten Leiste ein circa nussgrosser Tumor, der ihr niemals Schmerzen verursachte. Vor 14 Tagen traten plötzlich Schmerzen in demselben auf, derselbe vergrösserte sich rasch und erzielte den Umfang eines grossen Hühnereies, mit der Hauptaxe parallel der Leistenfalte, Cruralhernie deutlich 2lappig. Erbrechen, Leibschmerzen bei regelmässigem Stuhl, kurz alle Zeichen einer eingeklemmten Hernie ohne Darminhalt. Diagnose: Epiplocele incarcerata oder Einklemmung der Adnexe. — Operation 6. Juni Morgens. Incision parallel der Axe des Tumors; die Zweilappung desselben ist bedingt durch einen Fascienstrang. Der Bruchsack enthält eine leicht blutige Flüssigkeit und ein Netzstück von

1) Trois cas de cystocèles au cours de herniotomies. Revue de chirurgie. 1896.

Nussgrösse, eingeklemmt im Bruchsackhals; leichtes Débridement. Resection des Netzes. Beim Freimachen des Bruchsackhalses, der fast frei von Fett ist, bemerkt man unmittelbar oberhalb des Schnürringes die Blase, die sich in der Ausdehnung von 1—1½ Cm. ungefähr vorziehen lässt; die Muskelschicht der Blase ist leicht zu erkennen. Wie in den vorher beschriebenen Fällen ist die Blase in absolut inniger Verbindung mit dem Peritoneum und muss mit dem Messer losgetrennt werden; die Diagnose der Blasenhernie wird durch den eingeführten Katheter bestätigt. — Ligatur des Bruchsackes, Naht des Leistenkanales und der Haut mit Seide. Prima reunio. Geheilt entlassen den 14. Mai.

46. Thellwall Thomas.[1]) B. T., 59jähriger Mann. 12. October 1895. Draussen vergeblicher Versuch, die Hernie zu reponiren. Rechtsseitiger Inguinalbruch, seit 24 Stunden eingeklemmt nach heftigem Husten. Galliges Erbrechen, Mangel an Winden. Die Geschwulst war gross, stark gespannt und irreponibel. Freilegung des Sackes; es findet sich ein kleinerer Theil nach oben und aussen gelegen und ein unterer von Faustgrösse, der sich in das Scrotum erstreckt. Der obere, weissere Theil wird zuerst eröffnet, man findet eine Dünndarmschlinge fest im inneren Leistenring eingeschnürt. Dieselbe wird zurückgebracht, der Sack von dem grösseren, unteren abgetrennt und nach Mac-Ewen versorgt. Die grössere Geschwulst enthielt deutlich Flüssigkeit, die man durch Druck in die Bauchhöhle verdrängen konnte (durch die gewöhnliche Stelle für eine directe Hernie, einen halben Zoll von der Rückseite des Leistenkanales zwischen diesem und der reponirten Hernie), sich aber sofort wieder füllte, wenn mit dem Druck nachgelassen wurde. Eine feine Punction wurde gemacht, es entleerte sich in feinem Strom unverkennbarer ammoniakalischer Urin; die Punctionsstelle wird sofort mit einer Klemme gefasst und ein Katheter durch die Harnröhre eingeführt, der die Blase und die Tasche entleert. Ein Fascienblatt lag über der Blasenhernie und wird als Fascia transversalis oder ausgedehnte hintere Leistenkanalwand angesprochen. Der Finger konnte nun in das Abdomen eingeführt werden, aber nach aussen vom Peritoneum, welches nun nach dem Becken zu abgelöst wurde, um einen Platz zu präpariren für die eingeklemmte Partie der Blase. Fortlaufende Lembert-Naht schliesst die Punctionsstelle der Blase, und nach Reposition der Hernie wird die Fascienbedeckung an ihrer Spitze abgeschnürt, wie bei der Czerny'schen Versorgung des Bruchsackes das Ueberschüssige abgetragen. Drainage, für 36 Stunden Verweilkatheter. Nach 6 Tagen Entfernung der Nähte und Wiedereröffnen der Wunde wegen übelriechender Wundsecretverhaltung, Heilung per secundam in 6 Wochen. — Nachträglich wurde festgestellt, dass Patient den Bruch seit 25 Jahren hatte, und dieser Nachts leicht zurückging, dass er aber seit 5 Jahren bemerkte, dass der Bruch draussen war, wenn er aufwachte, und dass er verschwand, sobald er Wasser gelassen hatte.

47. Ssalistschew. J. K., 67jähriger Mann. 10. März 1894. Seit seinem 17. Jahre besteht ein rechtsseitiger Leistenbruch, stets leicht

1) Two complicated and unusual Herniae, one containing bladder the other Fallopian Tube. The British medical journal. 24. Oct. 1896.

reponibel. Am Abend vor der Aufnahme heftiger Schmerz im Bruch, vergeblicher Repositionsversuch. In der rechten Leistengegend eine grosse Geschwulst sichtbar, bei leichter Berührung schmerzhaft, bei Percussion Trommelton. Reposition gelingt nicht, auch nicht in Narkose. Parallel dem Poupart'schen Bande 2 Cm. über demselben Incision. Isolirung des Bruchsackes, Entleerung von ca. 30 Grm. trüber, blutiger Flüssigkeit, von unangehmem Geruch; im Bruchsack 25 Cm. lange Dünndarmschlinge von dunkelrother Farbe mit grauem Belag und Fibrinfäden bedeckt, aber glänzend; Reposition derselben. Freipräparirung des Bruchsackhalses und Abbinden desselben; der Sack wurde abgeschnitten und leicht aus der reichlichen Fettanhäufung ausgehülst, welche in Art von dicken Plättchen, Klümpchen von citronengelber Farbe und Geschwülsten von Enteneiergrösse durch ihren Umfang es unmöglich machte, die Bauchwand zu vernähen. Um die Eigenthümlichkeit dieses Gewebes näher zu bestimmen, werden zwei tiefe und lange Einschnitte gemacht, aber nur Fett angetroffen, das für subseröses gehalten wird. Das störende Fett wird abgetragen, und beim zweiten Schnitt nach innen und hinten vom Bruchsack die Blase eröffnet, aus der bernsteingelber Urin hervorquillt. Der durch die Urethra eingeführte Katheter kommt mit seinem Ende ohne Mühe in der Wunde zum Vorschein. Auf der vorderen Oberfläche der verletzten Theile der Blase lag das durchschnittene, ziemlich dicke Schnürchen, das seitliche Nabelband, welches ebenso lang war und sich in der Wunde ebenso leicht bewegte, wie die schlaffe, wenn auch fleischige Blasenwand. Die Wunde der Blase wurde mit einer dichten Reihe Nähten vernäht, welche durch Mucosa und Submucosa hindurchgingen, wonach die Blase nebst den Resten der dieselbe umgebenden Fettes in das Becken reponirt wurde; Vernähung der Bauchwand nach Bassini, Dauerkatheter in die Blase. — 10. März. Temperatur 38,6°, Puls 100. — 11. März. Bauch schmerzhaft, angeschwollen. Der Kranke urinirt nach Belieben; der Katheter wird augenscheinlich durch die Contraction der Blase hinausgestossen. Verband trocken. Abends Pat. sehr unruhig. — 12. März. Puls fadenförmig. Exitus.

Aus dem Sectionsprotokoll möge hier nur die Beschreibung der Blase Platz finden: Durch den in die Blase eingeführten Katheter gelingt es nicht, dieselbe aufzublasen, da die Luft mit Geräusch in das subseröse Zellgewebe in der Nähe der inneren Bruchpforte hineinfährt. Ueber der Blase und zur rechten Seite tritt ein flaschenförmiger Sack hervor, welcher durch eine breite Oeffnung mit der Haupthöhlung der Blase in Verbindung steht. Dieser Sack hat eine Länge von 9 und eine Breite von 5 Cm. Auf der überhaupt stark hyperämischen Schleimhaut sind stellenweise Blutergüsse sichtbar, auf einem ein kleiner diphtherieähnlicher Belag. Auf der vorderen Wand des Sackes zieht sich von oben nach unten eine durchdringende Schnittwunde hin, welche mit dickaneinandergenähten Nähten, die die Schleimhaut nicht umfassen, zusammengehalten wird. Die Ränder der Schleimhaut sind verklebt. Das Zellgewebe ist in der Umgebung der Wunde stark mit Blut durchtränkt. — Peritonitis acuta haemorrhagica. Infiltratio haemorrh. retroperitonealis.

48. Derselbe. P. G., 32jähriger Mann. 14. November 1894. In aufrechter Haltung ist in der rechten Leistengegend eine enteneigrosse

Geschwulst sichtbar; schmerzlos, elastisch, mit Trommelton bei der Percussion leicht reponibel. Der Leistenkanal für den Daumen passirbar; die Geschwulst zeigte sich erst im August dieses Jahres. Operation auf Wunsch des Pat. am 27. November 1894. Nach Freilegung und Entfernung des Bruchsackes liegt hinten und nach innen von demselben sehr viel Fettgewebe, welches in einzelnen grossen Klumpen von intensiv gelber Farbe den Bruchsack begleitete und sich bis in die Bauchhöhle fortsetzte; bei der inneren Oeffnung des Leistenkanales war in einer Ausdehnung von 2—3 Cm. im Fettgewebe ein compacter Theil durchzufühlen, der deutlich eine doppelwandige Falte darstellte, deren ziemlich dicke Blättchen aneinanderglitten. Die Lipocele und ihre Lage veranlassten die Einführung des Katheters in die Blase. Das Instrument neigte sich von selbst nach rechts, und der Schnabel desselben ging in die erwähnte Falte. Die in den Bruch hineingehende Falte schien gewöhnliche Dicke zu haben. Nach dem Verbinden des Halses des Bruchsackes und dem Auskernen des letzteren glitten die Blase und die sie umgebenden Fettklumpen sehr leicht in das Becken. Schluss der Bauchwand nach Bassini. — Am 5. Tage nach der Operation geringes Fieber bis 38,6°. Am 7. Tage Verbandwechsel, Entleerung von 20 Ccm. Eiter, die die tiefen Nähte erhalten. Heilung durch allmähliche Granulationsbildung unter Jodoformgazetamponade. Anfang Januar.

49. Derselbe.[1]) J. J., 35jähriger Mann. 24. December 1894. In aufrechter Stellung erscheint die linke Leistengegend voller als die rechte; dort eine hühnereigrosse Geschwulst sichtbar, weich, nicht schmerzhaft, leicht in die Bauchhöhle reponirbar, bei der Percussion dumpfer Ton; Leistenkanal für 2 Finger passirbar. Ausserdem tritt im oberen Theil des inneren Randes des M. rectus eine runde Geschwulst, 5 Cm. unter dem Rippenrande hervor, weich, nicht schmerzhaft. In der Naht ihrer engen Basis lässt sich eine Oeffnung durchfühlen, durch welche der Zeigefinger frei passiren kann, und welche durch dünne, scharf gespannte Kanten begrenzt wird. Die erste Geschwulst zeigte sich vor 7 Jahren, als Pat. schwere Säcke zur Mühle tragen musste, die zweite erschien vor 2 Jahren infolge eines Schlages mit dem Stiefel auf den Leib. Beide Geschwülste verursachen selbst bei der geringsten Arbeit Schmerzen, daher auf Wunsch des Pat. Operation am 27. December 1894. Nach dem Durchschneiden aller Schichten der linken Leistengegend bis zur eigentlichen Bruchfascie zeigte sich eine grosse Menge hellgelben Fettes, sowohl in Schichten, als auch Klümpchen bis zur Grösse einer Wallnuss eingelagert, und unter ihm eine weissliche glänzende Decke von perlmutterfarbiger Schattirung, welche wir anfänglich für einen Bruchsack hielten. Inmitten dieses Fettes lag der Samenstrang, der sich leicht vom Fett abtheilte und auf dem stumpfen Haken aufgenommen wurde. Bei der Abscheidung des Bruchsackes zeigt sich, dass jene glänzende Decke locker, mit einer darunterliegenden ziemlich dicken Schicht eines festen Gewebes verbunden, das gar keine Aehnlichkeit mit dem gewöhnlichen Bruchinhalt darbot, und in dem unter der

1) Beitrag zur Lehre von den Blasenbrüchen. (Studien aus der chirurgischen Hospitalklinik der Tomsker Universität.) Archiv für klin. Chirurgie. Bd. LIV. Heft 1.

Decke liegenden Zellgewebe waren ganz deutlich ziemlich grosse Gefässe sichtbar; es entsteht die Vermuthung, dass der extraperitoneale Theil der Blase vorliegt. Nach Durchschneidung der prävesicalen Fascie kommt eine normale, ziemlich dicke Schicht netzförmig durchflochtener, glatter Muskelfasern zum Vorschein. Ein eingeführter Katheter neigte sich nach links und drang mit seinem Schnabel ohne Mühe in den Bruchtheil der Blase ein. Die Blase wurde nun frei in die Beckenhöhle reponirt, und nach der Blase glitt auch die ganze dieselbe umgebende Fettgeschwulst hinein. Die Operation endete mit Vernähung der Bauchwand nach Bassini. Daran wurde die Radicaloperation des präperitonealen Lipoms angeschlossen. — Am 2. Tage nach der Operation urinirte der Kranke mit Mühe und Schmerzen. Im Harn war eine unbedeutende Menge Blut, von da ab normal. Am 7. Tage Entfernung der Nähte prima intentio.

50. Kablukow. 37jähriger Patient hat rechts eine grosse Hernia inguinoscrotalis, links eine grosse Hämatocele mit Periorchitis haemorrhagica. Herniotomie, dabei findet man einen seltsamen Körper am Samenstrang, öffnet ihn durch einen Schnitt und erkennt jetzt erst die Blase. Naht der Blasenwunde (9 Cm. lang), Reponirung, Bruchoperation nach Bassini. Verweilkatheter. Nach 6 Tagen Schnitt der Hämatocele. Heilung nach 4 Wochen.

51. Prjanischnikow.[1]) 52jähriger Pat. hat eine Hernia inguinalis links. Bei der Operation viele Verwachsungen, stumpfe Ausschälung des Bruchsackes, dabei Riss desselben, Ausfliessen einer gelben Flüssigkeit; gleich darauf Eröffnung eines zweiten Sackes. Nun wurde ein Blasenbruch erkannt. Da Reposition nicht gelingt — Anlegung einer Blasenfistel über der Symphyse; von hieraus Reposition der Blase, Drainage, Naht des Bruches (kein Darm, Blasenwandbruch). Tod nach 3 Tagen, Vereiterung des prävesicalen Zellgewebes. Peritonitis.

52. H. Braun. R. B., 36jähriger Schriftsetzer. Beiderseits seit 9 Jahren erworbene Scrotalbrüche, rechter 2 faustgross, linker klein, lässt sich schlecht durch ein Bruchband zurückhalten und ist rasch gewachsen, beide reponibel. Beide Bruchpforten für den Zeigefinger bequem durchgänglich. Seit mehreren Jahren leidet Pat. an Harnträufeln. 2. Juni 1894. Radicaloperation der rechtsseitigen Hernie nach Bassini. Jedoch wird nur der Bruchsackhals nach Spaltung der Fascie des M. obliquus externus isolirt, an seinem Uebergang in das parietale Peritoneum zugenäht und dann exstirpirt. Der Bruchsack selbst wird weiter belassen und durch das Scrotum drainirt. Nach dem Aufschneiden des Bruchsackhalses zeigte sich, demselben medianwärts anliegend, ein Blasendivertikel, welches reponirt wurde. Wie gewöhnlich lag demselben aussen extraperitoneal eine harte, charakteristische Fettmasse von graugelber Farbe auf. Die tiefe Naht der Bauchwand wurde mit 6, die Naht der durchschnittenen Sehne des M. obliquus externus mit 4 Silberdrahtnähten bewerkstelligt. Der Samenstrang verlief nach der Operation in einer Ausdehnung von ca. 5 Cm. zwischen beiden Schichten der Bauchwand. Verlauf mit geringer

1) Chirurg. Annalen. Heft. 3. 1895. Ref. Virchow's Jahresbericht der gesammten Medicin. Bd. II. 1895.

circumscripter Secretion in der Umgebung des neuen Leistenkanals. Trotzdem ist keine der Silberdrahtnähte ausgestossen. Pat. verliess am 16. Juli das Bett und wurde am 25. Juli geheilt entlassen. Das Harnträufeln war vom Tage der Operation beseitigt.

53. Derselbe.[1]) S., 30jähriges Mädchen. Faustgrosser, reponibler Schenkelbruch, der erhebliche Beschwerden macht. Auf Wunsch Radicaloperation am 22. März 1895. Beim Abschneiden des abgebundenen Bruchsackes wurde ein nicht vermutetes Blasendivertikel angeschnitten. Dasselbe lag dem Bruchsack medianwärts extraperitoneal an und konnte von der Innenfläche des aufgeschnittenen Bruchsackes aus nicht gesehen werden. Da Bruchsackstumpf und Blase in die Bauchhöhle zurückschlüpften, wurden die Bauchdecken nach aufwärts vom Schenkelkanal gespalten, die Blasenwunde wurde mit Catgut vernäht. Das Peritoneum wurde nun ganz durch Nähte vereinigt, und zwar so, dass die Nahtlinie der Blase extraperitoneal zu liegen kam. Fascien, Musculatur und Haut der Bauchdecken wurden nur so weit genäht, dass in der Gegend des Schenkelkanals eine Oeffnung blieb, durch die ein Jodoformgazetampon bis an die Blasennaht herangeschoben werden konnte. Verweilkatheter. Die Blasenwunde heilt ohne Störung, am 26. März wurde secundär der Schenkelkanal durch Silberdrahtnähte verschlossen. Der untere Teil der Hautwunde wurde tamponirt und heilte per secundam. Am 5. Juli verliess Pat. das Bett, 11. Juli die Anstalt. November 1895 hatte sich eine kleine Fistel gebildet, die sich nach Ausstossung eines Silberdrahtes wieder schloss; kein Recidiv.

54. Hollaender, Frau H.[2]), 64 Jahre, 22. Oct. 1895, litt vor 26 Jahren an Darmverschlingung und Bauchfellentzündung. Seit 25 Jahren besteht ein rechtsseitiger Schenkelbruch, der stets reponibel war; seit gestern lässt sich der Bruch nicht reponiren. Schmerzen in der Leiste, Uebelkeit, Erbrechen; seit 24 Stunden fehlen Flatus und Stuhlgang. — Kleine, decrepide Frau. Unterhalb der Lig. Pouparti dext. befindet sich in der Fossa cruralis ein kleinapfelgrosser Tumor, welcher weder im Bade, noch in der Narkose durch Taxis reponirbar ist. Urin ohne Sediment, leichter Eiweisgehalt. Operation, Längsschnitt, Isolirung des Bruchsackes; Eröffnung desselben an der Spitze. In demselben liegt dunkelrot gefärbtes Netz und eine Dünndarmschlinge; nach Spaltung des Schnürringes wird der Darm vorgezogen; sehr anämische Stricturstelle; dieselbe erholt sich jedoch. Reposition der Teile; Verschluss der Bruchpforte mit 2 Seidenligaturen. Resection des überschüssigen Bruchsackes, Hautnaht, Einlegen eines kleinen Jodoformgazestreifens. 30. October Entfernung der Nähte. Heilung per primam, an Stelle der Drainage noch ein Granulationsknopf. 3. November mit geheilter Wunde entlassen. Wiederaufnahme 25. Juni 1895. Ungefähr 6 Wochen post operationem bekam Pat.

---

1) Ueber die Radicaloperation der Leisten- und Schenkelbrüche, nebst einem Bericht über die in meiner Privatklinik vorgekommenen Bruchoperationen. Chirurgische Beiträge. Festschrift für Benno Schmidt. Leipzig 1896.

2) Aus der chirurgischen Abtheilung des jüdischen Krankenhauses in Berlin. Zur Frage der Blasenverletzung bei Bruchschnitt. Berliner klinische Wochenschr. 1896. Nr. 42.

Schmerzen beim Urinlassen, gleichzeitig exfoliirten sich unter geringer Eitersecretion die die Bruchpforte abschnürenden Seidenfäden. Ein Granulationsknopf blieb bestehen, jedoch ohne Secretion. Bei den einzelnen Mictionen wurde ein Krampf in der Leiste verspürt; eine urinöse Secretion aus der Fistel ist von dem behandelnden Arzt niemals beobachtet worden. In der Zwischenzeit hatte Pat. zweimal Haemoptoe. — Allgemeinbefinden unverändert. Fingerbreit neben dem Tubercul. pub. unterhalb des Lig. Pouparti im oberen Narbendrittel befindet sich ein Granulationsknopf, welcher die umgebende Haut entropionirt hat; eine Secretion aus dieser Fistel fehlt auch bei Druck auf die Umgebung. Geht man mit der Sonde in die Fistel ein, so kommt man durch einen Gang in einen grossen Hohlraum, welcher für die Blase gehalten wird. Eine Urinsecretion findet auch jetzt bei der Sondirung nicht statt. Bei Einführung eines Metallkatheters in die Blase und gleichzeitigem Einführen einer Sonde in die Fistel hört und fühlt man deutlich die Berührung beider mit metallischem Klappern. Lässt man die Pat. im Stehen uriniren, so sieht man deutlich eine Einziehung der Fistelgegend durch die Blasencontraction. Da jede Indication zu einem operativen Vorgehen fehlt, wird Pat. entlassen.

Zum Schluss theile ich unsere eigenen Beobachtungen mit.

55. Ludwig K., Apotheker, 40 Jahre alt. 29. Juli bis 12. August 1896. Abgesehen von Kinderkrankheiten hat Pat. mehrere Male Gonorrhoe, 1886 Lues überstanden. Seit der Kindheit an besteht ein rechtsseitiger Leistenbruch, der vom 2.—13. Lebensjahr mit Bruchbändern behandelt wurde. Bis zum 20. Jahre trat der Bruch niemals heraus, so dass in dieser Zeit auch kein Bruchband getragen wurde. In späterer Zeit trat er besonders bei grösseren Anstrengungen wieder heraus, liess sich jedoch stets wieder leicht reponiren. Im Jahre 1887 und 1893 musste derselbe in Narkose reponirt werden. Daher wurde seit 1887 auch wieder ein Bruchband getragen. Dasselbe machte Pat. in letzter Zeit häufig Unbequemlichkeiten, so dass eine operative Beseitigung des Bruches gewünscht wurde. Irgend welche Störungen der Urinentleerung sind niemals beobachtet worden.

Mittelgrosser, kräftig gebauter Mann ohne nachweisbare Veränderung der inneren Organe; ausgesprochene Neurasthenie.

In der rechten Inguinalgegend eine mannsfaustgrosse, in das Scrotum hinabreichende Hernie, die sich leicht reponiren lässt. — 1. August. Operation (Verf.) in guter Aethernarkose. Nach Freilegung des Bruchsackes wird der Darm reponirt und der Bruchsack eröffnet. Der Leistenkanal ist bequem für 2 Finger passirbar, nirgends sind etwa Verwachsungen der Intestina oder des Netzes zu fühlen; nur an der medialen Seite findet sich etwa in der Gegend des inneren Leistenringes eine circa kirschgrosse, weiche Geschwulst, die mit dem Bruchsack innig verbunden ist und den Eindruck von präperitonealem Fett macht. Nach genügender Mobilisirung des Bruchsackes soll derselbe doppelt mit Catgut abgebunden werden, wobei die erwähnte Fettgeschwulst mit in das Schnürstück gefallen wäre. Vorher wird jedoch wegen Verdachtes auf eventuell bestehende Blasenhernie ein Katheter in die Blase eingeführt; derselbe lässt sich leicht an

diese Stelle heranführen. Es wird daher dieses Lipom mit der Blasenwand meist stumpf von dem Bruchsack lospräparirt und zurückgeschoben, sodann der Bruchsack abgebunden. Die übrige Operation wird in der typischen Weise nach den Vorschriften von Bassini vollendet. — 5. August. Wunde sieht tadellos aus, geringer Bluterguss. Abends hohes Fieber. Urin trüb, alkalisch. — 7. August. Mässiges Fieber. Salol innerlich. Allgemeinbefinden wenig gestört. — 17. August. Seit 4 Tagen fieberfrei, vollkommenes Wohlbefinden. Wunde vollkommen per primam geheilt. Urin noch etwas trübe, reagirt sauer. Keine Beschwerden beim Wasserlassen. Geheilt entlassen.

56. Susanna S., 39 Jahre alt. 3. Februar bis 14. Mai 1893. Patientin hat einmal geboren. Wie lange sie einen Bruch hat, weiss sie nicht. Sie bringt das Leiden aber mit einem Fall, den sie 1888 gethan hat, und mit heftigem Husten, an dem sie in der Influenzazeit litt, in Verbindung. Im vergangenen Sommer soll, während sie auf der Strasse ging, der linksseitige Bruch plötzlich herausgetreten sein. Pat. wurde bewusstlos, der Leib so aufgetrieben, dass alle Kleider geöffnet werden mussten. In der Charité, wohin man die Pat. brachte, erfuhr sie erst, dass bei ihr ein linksseitiger Bruch ausgetreten war, der ohne Narkose reponirt werden konnte. Sie hatte dann heftigen Durchfall und sehr oft wiederkehrenden Drang zum Urinlassen. Man verordnete ihr ein Bruchband, das sie seitdem getragen hat; der Bruch ist so stark nie wieder ausgetreten, aber Pat. giebt an, dass bei der Menstruation sich der Bruch immer etwas herausdrängte, und sie Schmerzen in demselben bekam. Urin hat sie sehr oft entleeren müssen. Auf Befragen erzählt Pat., dass die Geschwulst in der linken Seite grösser geworden sei, wenn sie längere Zeit keinen Urin entleert hatte. Diese Angabe ist aber unsicher.

Am 3. des Monats wurde Pat. wegen Bronchitis in das Krankenhaus auf die innere Abtheilung aufgenommen. Jetzt besteht seit mehreren Tagen Uebelkeit, Brechneigung, Appetitlosigkeit, seit 5 Tagen Stuhlverstopfung, die mit verschiedenen Abführmitteln bekämpft, aber nicht beseitigt wird. Auf der inneren Abtheilung wurde eine wallnussgrosse, irreponible Geschwulst in der linken Schenkelbeuge festgestellt, Pat. deshalb zur Operation auf die chirurgische Abtheilung verlegt. — 14. Februar 1893. In der linken Schenkelbeuge medianwärts von den grossen Gefässen ein wallnussgrosser, ziemlich weicher Tumor, der sich in einen anscheinend, unterhalb des Lig. Pouparti gelegenen Kanal verfolgen lässt. Die Palpation der Geschwulst ist schmerzhaft. Pat. klagt auch über ausstrahlende Schmerzen im Bein. Urinbeschwerden sind nicht bemerkt worden, nur lässt Pat. ziemlich oft Urin. Abdomen ziemlich stark aufgetrieben, starke Uebelkeit, Brechreiz, aber ohne Erbrechen.

Operation in Narkose (Dr. Zeller). Schnitt über die Kuppe der Geschwulst, schichtweise Freilegung des Sackes, dem sehr viel Fett aufgelagert ist; der Sack ist schwer zu finden, endlich wird er eröffnet. Man gelangt in einen sehr engen, kaum für einen Finger durchgängigen Kanal, der rings von straffen Strängen umgeben ist. Der Kanal ist leer, nur ist auf der medialen und hinteren Wand ein Strang bemerkbar, der mit der Wand zusammenhängt und wie ein Netzstrang erscheint. Der in den

Sack und Kanal eingeführte Finger fühlt hinter der Symphyse medianwärts einen weichen Tumor (wohl die Blase), erreicht keinen Darm, findet aber lateralwärts nach hinten von dem Schnürring eine weiche Masse, die sich nicht zurückschieben lässt und sich in die laterale Wand des Bruchsackes fortsetzt. Man fühlt sie hier auch ausserhalb des Schnürringes als kleinen, ziemlich weichen Tumor. Hier wird ein besonderer Bruchsack vermuthet. Die bedeckenden Schichten werden stumpf durchtrennt. Auffällig ist, dass die gelösten, ziemlich dicken Schichten ziemlich stark bluten. Bei eintretender Brechbewegung wölbt sich dann eine mit wasserhellem Inhalt gefüllte, dünnwandige Blase vor, die für den Bruchsack gehalten wird. Sie wird fixirt und eröffnet; die abfliessende, helle, klare Flüssigkeit riecht deutlich nach Urin; der eingeführte Finger stellt den Zusammenhang mit der Blase fest. — Sorgfältige Catgutnaht in 3 Etagen; dabei zeigt sich, dass die Blase mit der hinteren und äusseren Wand des Bruchsackes in festem Zusammenhang steht, und dass der oben erwähnte Strang nach diesem Theile der Blase verläuft; derselbe lässt sich jetzt an der vorderen Bauchwand als straffe Falte nach oben verfolgen. — Der Bruchsack wird abgebunden und abgetragen. Tamponade. Verweilkatheter. Morphium, Campher, Aether, Wein. — 15. Februar. Am Tage nach der Operation reichlich Stuhlgang. Permanente Heberdrainage der Blase. Wechsel der Tamponade. Klagen über Schmerzen in der Umgebung der Wunde, leichte Uebelkeit. — 16. Februar. Temperatur 38,5° Abends. Bronchitis. Allgemeinbefinden zufriedenstellend. — 19. Februar. Geringe Schmerzen in der Umgebung der Wunde; dieselbe sieht gut aus. Temperatur 38°. Schlucken. — 21. Februar. Stuhlgang nach Ol. ricini. Befinden gut. Temp. 38,4°. — 24. Februar. Druck in der Umgebung der Wunde kaum empfindlich, geringe Infiltration noch vorhanden. Temp. normal. Allgemeinbefinden gut. — 1. März. Heute Mittag treten bei der Pat. plötzlich Schmerzen im Leibe auf, sie fühlte plötzlich einen kurzen Schmerz, als ob etwas im Leibe risse, und bemerkt, dass ihr Verband nass ist. Bei der etwa 5 Minuten später vorgenommenen Untersuchung findet sich der Verband urinös durchtränkt. Heberdrainage in Ordnung. Aus der etwa 5 pfennigstückgrossen Granulationsfläche kein Austritt von Urin zu bemerken. Verband. — 2. März. Verbandstoffe wieder urinös durchtränkt, ohne dass es gelingt, das Austreten von Urin aus dem Granulationstrichter zu constatiren. — 5. März. Heberdrainage functionirt gut; von heute ab fortgelassen. Pat. soll circa alle 8 Stunden Urin lassen. — 8. März. Pat. lässt alle 2—3 Stunden Urin, aus der Wunde kein Urin wieder ausgetreten. — 28. März. Wunde vernarbt. — 10. Mai. Pat. lässt täglich 6 mal Urin. Blase fasst ca. ½ Liter bei Füllung, stark nach links verzogen.

57. Josephine E., 34 Jahre, 21. Jan. 1897 bis 3. März 1897. Als Kind Masern und Typhus. Mit 20 Jahren Pocken, 2 Jahre später Diphtherie, seitdem stets gesund. Gestern bemerkte sie Schmerzen in der rechten Leistenbeuge, namentlich wenn sie mit den Fingern dort einen Druck ausübte; zugleich nahm sie in dieser Gegend einer Anschwellung wahr. Sie war stark verstopft, hatte seit längerer Zeit keinen Stuhlgang gehabt, wie lange, weiss sie nicht anzugeben. Pat. will draussen einen

Schüttelfrost gehabt haben, kein Erbrechen; Klagen über Kopfschmerzen. Pat. wird von dem behandelnden Arzt zur Operation in das Krankenhaus geschickt. (Dr. Schwalbach.)

Dicht unter dem rechten Poupart'schen Bande fühlte man eine ziemlich derbe Geschwulst von reichlich Wallnussgrösse, die auf Druck ausserordentlich empfindlich ist; dieselbe ist wenig beweglich, lässt sich nicht in die Bauchhöhle reponiren. Die Gefässe verlaufen lateral von derselben. Unter der Diagnose einer eingeklemmten Cruralhernie wird zur Operation geschritten.

Nach Trennung von Haut und Fascie kommt man auf die Geschwulst, die aus zwei nebeneinanderliegenden, gut haselnussgrossen, bläulichschimmernden Knötchen bestehen. Beim Versuch, den lateralen Knoten freizupräpariren, platzt derselbe und entleert dunkelgefärbte, klare Flüssigkeit; es stellt sich heraus, dass es sich um eine kleine Cyste handelt, die der lateralen Wand des Leistenkanals aufsitzt; dieselbe wird mit Catgut abgebunden und abgetragen. Nunmehr wird daran gegangen, die medialgelegene Geschwulst, die als eigentlicher Bruchsack angesprochen wird, freizupräpariren; dieselbe ist von einer mässigen Fettschicht bedeckt; die Wandung wird allmählich schichtweise durchtrennt, wobei auffallend ist, dass eine eigentliche Auslösung des vermeintlichen Bruchsackes nur sehr unvollkommen gelingt; Muskelschicht wurde nicht bemerkt; die Wandung erscheint ziemlich dünn. Nach Eröffnung entleeren sich ca. 50 Ccm. klarer, heller Flüssigkeit; der eingeführte Finger stösst auf kein Hinderniss, nirgends Darm fühlbar. Abbindung des vermeintlichen Bruchsackes; Naht über Jodoformgazestreifen. — 22. Jan. Grosse Schmerzen beim Urinlassen; beim Katheterisiren entleert sich Blut aus der Blase. Entfernung aller Haut-Fasciennähte, Tamponade der Wunde, aus der sich Urin entleert. Stuhlgang noch nicht erfolgt. — 24. Jan. Leib weich, Stuhlgang nach Eingiessung erfolgt. Mässiges Fieber. Umgebung der Wunde etwas infiltrirt und schmerzhaft; sonst Wohlbefinden. — 1. Febr. Noch ziemlich erhebliche Schmerzen beim Wasserlassen. Urin trübe. Täglich Blasenausspülung. Wunde hat sich gereinigt, die Umgebung nicht mehr infiltrirt; allmähliche Entfieberung. — 20. Febr. Verband nicht mehr von Urin durchtränkt. Wohlbefinden. — 28. Febr. Geheilt entlassen, ohne Beschwerden beim Wasserlassen.

58. Minna Th., 42 Jahre, 11. Juni bis 12. Juni 1894. Pat. wird aus der Irrenanstalt zu Dalldorf eingeliefert, giebt über ihre Erkrankung nur verworrene Angaben. Nach Aussage der sie begleitenden Wärterin hat sie seit einigen Tagen gebrochen, ob Stuhlverstopfung vorlag, ist nicht mit Sicherheit zu ermitteln. In der rechten Inguinalgegend der mässig genährten Frau in der Gegend des Tub. ossis pubis findet sich eine ca. wallnussgrosse, auf der Unterlage nicht bewegliche Geschwulst, die sich fast derb anfühlt, nicht fluctuirt, Haut darüber unverändert; bei stärkerem Druck wird das Gesicht schmerzhaft verzogen. Temp. 38,4 °; fortwährend Erbrechen grüngelber Massen, Leib mässig aufgetrieben. Puls klein, beschleunigt, ca. 120, leicht unterdrückbar. (Hernia cruralis.) — 2. Juni. Operation in Chloroformnarkose. (Dr. Finkelstein.) Nach Spaltung der Haut-Fascie und Freipräpariren des Bruchsackes, resp.

Bruchsackhalses Eröffnung des Bruches, Entleerung eines Theelöffels kaffeebraunen Bruchwassers; eine missfarbige, schwarzbraune Partie Netz wird sichtbar; an einzelnen Stellen ist das Netz mit dem Bruchsackhals verwachsen; dasselbe wird vorsichtig vom Bruchsack abpräparirt bei gleichzeitigem Unterbinden der gelösten Partien. Der Netzklumpen wird sodann hervorgezogen, in mehreren Teilen abgebunden, sodann abgetragen und der Stumpf versenkt, sodann der Bruchsack abgebunden und abgetragen, die die Wunde durch Etagennähte geschlossen. — Nach der Operation besteht das Erbrechen fort, Puls dünn, fadenförmig; Temp. 38,8°; am nächsten Tage Exitus letalis.

Obductionsbefund. Im Abdomen ca. 2 Liter blutigtingirter, blassgelblicher Flüssigkeit, Darmserosa spiegelnd, Därme mässig aufgebläht, nirgends auffällige Verfärbung. Netz in Strängen und fadenförmigen Partien mit Rectum, vorderen Bauchdecken und im kleinen Becken verwachsen; eine Netzpartie blutig imbibirt mit Catgutfäden umschnürt. Blase an ihrer Hinterwand in Ausdehnung eines halben Handtellers blutig suffundirt, Blasenwände collabirt. Im Centrum der blaurot suffundirten hinteren Blasenwand (seröser Ueberzug) eine für einen Bleistift durchgängige Oeffnung, die mit dem Blaseninneren communicirt. Schleimhaut der Blase, ausser der genannten Oeffnung, intact ohne Geschwüre. Starkes Oedem beider Lungen. Herz schlaff. Trübe Schwellung der Nieren. (Status post Herniotomiam Epiploceles cruralis sin. Perforatio vesicae urinariae, Oedema pulmonum.)

XV.

Mittheilung aus der II. chirurgischen Klinik (Prof. E. Réczey) der königl. Universität in Budapest.

Zur Kritik der Darmnaht.

Von

Dr. Paul Kuzmik,

klinischer Adjunct.

(Mit 25 Abbildungen.)

Der Aufschwung und rapide Fortschritt unserer medicinischen Wissenschaft und insbesondere der operativen Chirurgie während der letzten Decennien darf sich mit Recht mit jenem Fortschritte messen, den die Naturwissenschaften im letzten Viertel unseres Jahrhunderts aufzuweisen haben, und nimmt nicht den letzten Rang in der Geschichte der culturellen Entwicklung des Jahrhunderts ein. Ein kurzes Menschenalter hat genügt, unser chirurgisches Denken und Handeln, die Methode unserer operativen Eingriffe und die von denselben zu erwartenden Erfolge gründlich umzuändern, besonders seit unsere physikalischen und chemischen Hülfsmittel eine solche Vollendung erfuhren, dass wir mit Hülfe derselben im Stande sind, die auf den menschlichen Organismus so schädlich wirkenden Mikroorganismen zu erkennen, gegen deren verderblichen Einfluss den Organismus zu schützen, und nur das Bewusstsein der erfolgreichen Abwehr dieser schädlichen Einflüsse konnte es ermöglichen, dass die Chirurgie ihren Einfluss auf die Therapie in dem Maasse geltend machen kann, wie wir dies nunmehr täglich sehen können. Galt doch vor kaum zwei Jahrzehnten die heute bereits gefahrlose Amputation als eine der schwersten chirurgischen Eingriffe; die Eröffnung der Bauchhöhle aber war selbst vom therapeutischen Standpunkte aus nur als vitale Indication statthaft. Lister's Namen ist es, der dieser neuen Aera den Stempel aufgedrückt, ihm verdanken wir den ersten Anstoss zum Aufschwung der Chirurgie, zu deren heutiger Vervollkommnung beinahe jeder Chirurg des letzten Vierteljahrhunderts mit mehr oder

University of California LIBRARY Medical Department

minder Erfolg beigetragen hat, mit der wir heute schon früher nie geahnte Resultate erzielten und unzähligen Mitmenschen Leben und Gesundheit zurückgeben konnten, die vor einigen Jahrzehnten dem Verderben preisgegeben waren.

Zu Beginn der antiseptischen und später der aseptischen Aera wendeten die Chirurgen ihre Aufmerksamkeit für lange Zeit zum grossen Theile den Krankheiten der Knochen und Gelenke zu; späterhin cultivirten sie insbesondere die chirurgische Behandlung der inneren Organe, und in den letzten Jahren fesseln unsere Aufmerksamkeit in hohem Maasse die bei den krankhaften Veränderungen der Verdauungsorgane erzielten chirurgischen Erfolge. Wem wären nicht jene zahlreichen wissenschaftlichen Abhandlungen aufgefallen, die seit einer Zeit die Spalten unserer Fachorgane füllen, und die sämmtlich von den Erfahrungen auf diesem Gebiete handeln, damit unsere eigenen Beobachtungen erweiternd!

Dass mit der Vervollkommnung der Asepsis die Aufmerksamkeit der Chirurgen sich gerade den Bauchoperationen und insbesondere den Darmoperationen zuwenden, bedarf wohl keiner weiteren Erklärung. Die Pathologie und hauptsächlich die klinische Symptomatologie der Abdominalorgane hatte bis dahin so manche, der Ergänzung bedürftige Mängel aufzuweisen, und es war mithin natürlich, dass das lückenhafte klinische Bild der Erkrankungen dieser Organe auch eine lückenhafte Therapie und eine ebensolche Technik der operativen Eingriffe nach sich zog. Die Erweiterung der pathologischen Kenntnisse und der feineren Untersuchungsmethoden eiferte die Chirurgen zu activer Thätigkeit an, und die einzelnen, in die Oeffentlichkeit gelangten günstigen Resultate fanden alsbald Nachfolger. Der Eifer, die Arbeit führten zu immer neueren Inventionen, und so gelangten wir dahin, dass wir heute nicht mehr zu beurtheilen vermögen, welches eigentlich die beste, zweckmässigste Operationsmethode sei, welche wir in entsprechenden Fällen anwenden sollen, denn beinahe jeder Tag bringt uns stets neuere, zweckentsprechendere und den Erfolg mehr sichernde Vorschläge. All' diese vorgeschlagenen, unserer individuellen Ansicht nach guten Methoden an unseren Mitmenschen zu versuchen, wäre, selbst nach Aneignung der Technik an Leichen, unserer Meinung gemäss mit der in der Heilkunst so nothwendigen, leider aber von so Vielen ausser Acht gelassenen Gewissenhaftigkeit nicht vereinbar, selbst dann nicht, wenn uns das nöthige Krankenmaterial reichlich zur Verfügung stünde.

Um uns in diesem Labyrinth der Darmoperationen ein vollkommen unabhängiges und auf objectiven Beobachtungen basirendes, indivi-

duelles Urtheil bilden zu können, haben wir uns bemüht, alles das, was wir bei solchen Operationen an Lebenden zu erfahren Gelegenheit hatten, auf experimentellem Wege zu ergänzen. Mit Genehmigung meines Chefs, Prof. Réczey, hatten wir Gelegenheit, an Hunden Experimente vorzunehmen, deren Ergebnisse wir nun mitzutheilen wünschen. In Ermangelung von Affen bedienten wir uns bei unseren Versuchen Hunde, als dem Menschen physiologisch zunächststehend, wiewohl wir der kräftiger entwickelten Muskelschicht des Darmes wegen bei den Operationen häufig auf mehr oder minder grosse Schwierigkeiten stiessen. Bei unseren Operationen waren wir bemüht, die grösste Objectivität zu wahren, denn nur so lässt sich ein Erfolg erzielen, wenn wir die Misserfolge nicht bemäntelnd, das Gute und Schlechte gleichmässig abwägen.

Der Zweck unserer Experimente war auf Grund von Thierexperimenten die Technik, die Art der Heilung und die Folgen all jener Darmnähte objectiv zu beobachten, die in älterer und jüngster Zeit proponirt wurden, die im Wesen eigentlich sich sämmtlich gleichkommen und blos in ihrer praktischen Ausführung von einander abweichen.

Das Wesen sämmtlicher Darmnähte liegt bekanntlich darin, die äusserste der drei Darmschichten, die Serosa oder den Peritonealüberzug des Darmes an der Verletzungsstelle bis zum Eintritt der Prima reunio fest aneinander zu sichern. Diese Cardinalbedingung der Darmnähte betonte schon zu Beginn dieses Jahrhunderts, im Jahre 1826, Antoine Lembert in seinem Werke: „Nouveau procédé d'enteroraphie", und Nichts spricht deutlicher für die Richtigkeit seiner Annahme, als der Umstand, dass trotz der grossen Umwälzung in der Wundbehandlung dies auch heute noch unsere wichtigste Aufgabe bei Darmverletzungen bildet. Nur die Lösung dieser Aufgabe erfuhr mehr oder minder grosse Aenderungen, und sämmtliche Abweichungen lassen sich in zwei Hauptgruppen theilen:

I. Die enge Berührung der serösen Häute durch Nähte.

II. Die enge Berührung der serösen Häute durch die in die Darmhöhle versetzte, theils resorbirbare, theils durch die Darmbewegungen aus dem Darmtract zu eliminirende Fremdkörper.

Beide Methoden haben sowohl ihre Vor- als Nachtheile; beide führten zu schönen und beachtenswerthen Resultaten. An die Besprechung dieser letzteren wollen wir jedoch erst später gehen, nachdem wir über unsere Experimente Rechenschaft gegeben haben werden.

Möge hier noch die kurze Aufzählung der bekannteren Vereinigungsarten Raum finden, um uns die vielen proponirten Methoden

ins Gedächtniss zu bringen und so ganz objectiv urtheilen zu können.

Um mit der ersten Gruppe zu beginnen, finden wir hier an erster Stelle Lembert's Naht (Fig. 1).

Bei der Lembert'schen Naht stechen wir etwa 5 Mm. von der Darmwunde rechtwinklig auf die Richtung der Wunde in die Serosa, fassen einen Theil der Muscularis mit und stechen 2—3 Mm. von der Einstichstelle wieder an der Serosa aus, führen den Faden über die Wunde, stechen auf der entgegengesetzten Seite der Darmwunde, etwa 2 Mm. vom freien Rande wieder rechtwinklig auf die Wundrichtung in die Darmwand, fassen die Serosa, sowie einen Theil der Muskelschicht mit und stechen 2—3 Mm. weit wieder aus. Die Fäden

Fig. 1.

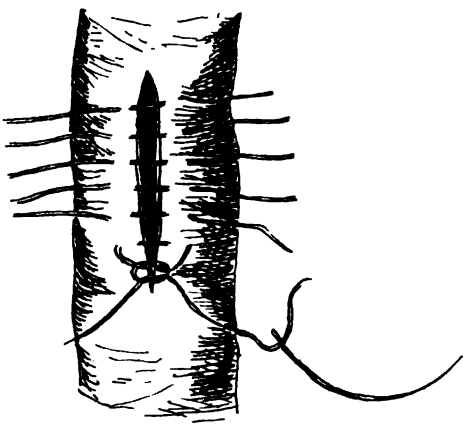

Einfache Lembert'sche Naht.

Fig. 2.

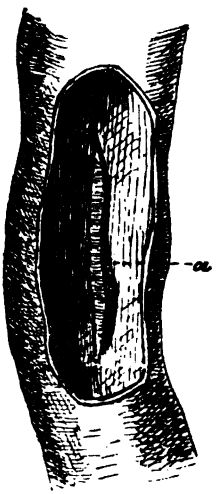

Durch Lembert'sche Naht vereinigter Darm, von der Darmhöhle aus gesehen. — *a* durch Naht eingezogener Darmtheil.

werden hierauf in Knoten geknüpft, die Serosa des Darmes eng aneinander gebracht und die Wundränder nach innen gerichtet (Fig. 2). Lembert legte die Nähte ungefähr 3 Mm. von einander entfernt neben einander an und schnitt die Fäden nach ihrer Verknüpfung kurz über dem Knoten ab. Die Knoten dürfen nicht sehr angezogen werden, um nicht einzuschneiden oder Blutcirculationsstörungen herbeizuführen. Im Falle Kreisnähte angewendet werden, muss die Vereinigung vom Mesenterialtheil ausgehen.

Aus dieser kurzen Beschreibung, sowie den beigegebenen Figuren ist ersichtlich, dass bei der Lembert'schen Naht die serösen Häute der beiden Wundränder sich nicht unmittelbar berühren, sondern eine mehr oder minder grosse Spalte bleibt, die das Durchsickern von Darmkoth gestattet, was ein rasches Zusammenkleben der serösen Häute zu verhindern vermag. Dieser Umstand bewog Czerny, in den achtziger Jahren eine Modification der Lembert'schen Naht vorzuschlagen, und zwar so, dass diese Naht noch durch eine zweite Nahtreihe ergänzt werde. Wenn auch nicht ihrer chronologischen Reihenfolge nach, so müssen wir doch diese Naht, als mit der Lembert'schen in causalem Zusammenhange stehend, gleich nach dieser beschreiben.

Behufs Annäherung der Schleimhaut und der vollkommenen Berührung der serösen Häute empfahl Czerny eine solche Knotennaht anzuwenden, die von einem Wundrand unmittelbar unter der Darmschleimhaut ausgehend in einer Ausdehnung von 2—3 Mm. die Muskel- und seröse Haut umfasse, auf der anderen Seite solle derselbe Faden von der Serosa aus etwa 3 Mm. vom Wundrand entfernt eingeführt werden, dringe durch die zwei äusseren Schichten der Darmwand und soll wieder unmittelbar vor der Schleimhaut ausgestochen werden. Durch eine solche Führung des Fadens schaut der Knoten natürlich gegen die Darmhöhle; die Fäden werden nach ihrer Verknüpfung kurz abgeschnitten. Die letzten zwei bis drei Nähte können selbstverständlich nicht so ausgeführt werden, dass der Knoten der Darmhöhle zugewendet sei, weshalb bei diesen die Nadel, bezw. der Faden von der Serosa des Darmes ausgeht, wobei dann auch der Knoten nach aussen zu liegen kommt.

Nach dieser inneren Nahtreihe, wo die einzelnen Nähte ebenfalls ungefähr 3 Mm. von einander entfernt sein müssen, wendet Czerny noch die Lembert'sche Naht an.

Fig. 3.

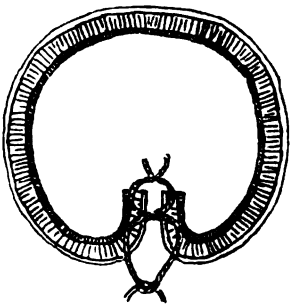

Czerny-Lembert'sche Naht.

Diese Art der Darmnaht wird nach den Autoren Czerny-Lembert'sche Darmnaht genannt (Fig. 3). Diese Naht hat die meisten Anhänger gefunden und bietet auch heute noch eine starke Concurrenz sämmtlichen neueren Methoden. Trotzdem die Vereinigung des Darmes mittelst der Czerny-Lembert'schen Naht mit ziemlicher Sicherheit erreicht werden kann, und der Kranke durch diese Methode gegen

eine mögliche Perforationsperitonitis am besten geschützt ist, besitzt sie doch den Nachtheil, dass das Darmlumen durch die Einschnürung der Wände verengt wird. Auf diesen Nachtheil der Czerny-Lembert'schen Naht hat uns schon im Jahre 1881 Roser aufmerksam gemacht, der einen Patienten durch infolge einer solchen Strictur bedingten Ileus verlor. — Auch Götz berichtet über drei Fälle, wo der unmittelbar nach der Operation eingetretene Tod durch eine Strictur verursacht wurde, die von dem durch die Nähte gebildeten Ring bedingt war. Bei der Obduction stellte sich nämlich heraus, dass oberhalb der Naht sich der Darmkoth gestaut hatte und eine solche Spannung hervorrief, dass die Nähte ausrissen, und infolge des Kothergusses sich eine allgemeine Peritonitis entwickelte. E. Kummer machte in dieser Richtung die Czerny-Lembert'sche Naht zum Gegenstande von Experimenten und gab seiner Ueberzeugung Ausdruck, dass das Anlegen der Czerny-Lembert'schen Naht nicht nur unmittelbar nach der Operation durch einen infolge vollständigen Verschlusses des Darmlumens eintretenden Ileus lebensgefährlich werden kann, sondern dass die Darmstricturen auch späterhin solche Verhältnisse zeitigen können, die dem Kranken das Leben kosten. Diese letztere Eventualität ist die Parese des oberhalb der Naht gelegenen Darmabschnittes, die sich plötzlich einstellt. Die durch die Naht verursachte Strictur stellt nämlich gesteigerte Anforderungen an die Thätigkeit des oberen Darmtheiles, damit der Darminhalt die Strictur unbehindert passiren könne. Diese gesteigerte Arbeit führt naturgemäss zur Hypertrophie der Muskelschicht des Darmes, das Hinderniss ist behoben, und der Kranke befindet sich scheinbar gut insolange, bis sich nicht plötzlich eine Parese des hypertrophischen Muckels einstellt, und der Tod unter den Erscheinungen der Darmlähmung eintritt.

Um diesen Uebelständen abzuhelfen, machte Kummer mehrere Jahre hindurch Versuche an Hunden und empfiehlt auf Grund seiner Experimente folgende Darmnaht:

In erster Linie theilt Kummer die drei Darmschichten in zwei Schichten; die eine bildet die Schleimhaut mit dem submucösen Bindegewebe, die zweite wird aus der Muscularis und der Serosa gebildet (Fig. 4 *A*). Die Grenzlinie zwischen den Schichten ist angeblich durch die hellere Farbe des submucösen Bindegewebes gut zu unterscheiden. Die Trennung der Schichten ist gut zu bewerkstelligen, indem wir die vorgefallene Schleimhaut und die darüber liegende Bindegewebsschicht am Mesenterialtheil des Darmes mit einer Pincette anfassen und mit dem Fingernagel die Muscularis und Serosa ablösen.

Diese Trennung muss in einer Entfernung von 1—5 Cm. geschehen. Die so abgetrennten äusseren zwei Schichten schlägt Kummer zurück und resecirt die Schleimhaut an der Trennungsgrenze. Nach dieser Präparirung des Darmes folgt nun die Vereinigung der Schleimhäute (Fig. 4 *B*), worauf die aus der Muskelschicht und der Serosa gebildeten Lappen so vereinigt werden, dass sich die Serosaflächen berühren (Fig. 5). Die inneren Nähte umfassen die Schleimhaut und das Bindegewebe, die äusseren nur die Muskelschichten und die serösen Häute.

Fig. 4.



Kummer'sche Darmnaht. — *A* Die Darmwände nach der Trennung, vor der Ablösung der Schleimhaut. — *a* Schleimhautschicht, *b* aus der Muskelschicht und Serosa gebildeter, zurückgeschlagener Lappen. — *B* Bild der inneren Naht nach Ablösung der Schleimhaut.

Fig. 5.

Kummer'sche Darmnaht beendet.

Kummer hebt als Vortheile seiner Naht hervor:

1. dass das Darmlumen nicht verengt wird,
2. dass sie ebenso sicher ist, wie die Czerny-Lembert'sche Naht, und
3. dass bei Anlegen der Lembert'schen, d. h. äusseren Naht nicht vorkommen kann, dass wir den Faden auch durch die Schleimhaut führen, wodurch die Naht der Darmkothinfection ausgesetzt wäre.

Die Vereinigung der Schleimhaut hält er für unumgänglich nothwendig, denn in einem Falle, wo er dies unterliess, fand er bei der Obduction des Hundes Abscessbildungen zwischen der Schleimhaut und der Muskelschicht, was zu Perforationen führte.

Kummer empfiehlt dieses sogen. submucöse Verfahren auch be-

sonders bei Magenresectionen, wodurch es möglich wird, den erkrankten Theil auch ohne Eröffnung des Magens dadurch zu entfernen, dass wir mit einem kreisförmigen Schnitt die Serosa und die Muscularis durchschneiden und diese stumpf von der Schleimhaut ablösen. Nach Ablösung einer entsprechend grossen Partie unterbinden wir die Schleimhaut an beiden Enden und schneiden sie in der Mitte durch, über derselben aber vereinigen wir die serösen Häute. Nachdem die beiden Stumpfe auf diese Weise versorgt, stellen wir die Communication zwischen Magen und Darm her. Die Ernährung der serösen Häute erleidet bei diesem Verfahren angeblich keinen Schaden; die diesbezüglichen Versuche (Einführen von Farbstoffen in den Blutstrom) haben ergeben, dass der auf 1—5 Cm. freigelegte Muskel- und Serosalappen ganz normal ernährt wurde.

Zur Behebung dessen, dass die Nähte der zwei Schichten nicht gegen einander zu liegen kommen, hat Frey die Kummer'sche Naht folgendermaassen modificirt. Die Loslösung der Darmwandschichten nimmt er nur an einem Darmstumpf vor und näht sämmtliche Schichten des anderen Darmstumpfes an die durch die Entfernung der Schleimhautmanchette zu Stande gekommene Wundfläche. Auf den derart vereinigten Darm schlägt er sodann den aufpräparirten Lappen (Manchette) zurück, dessen Ränder er mittels kreisförmig vorgelegten Knotennähten an die Serosa der unteren Darmwand fixirt. Die inneren Nähte legt er derart an, dass die Nahtknoten mit Ausnahme der letzten 2—3 Nähte gegen die Darmhöhle zu gerichtet sind, den Rand des zurückgeschlagenen Lappens hinwieder vereinigt er so mit der Serosa, dass durch die Nähte der Lappen nicht gespannt werde. Die beim Aufpräpariren des Lappens erlittenen geringeren Verletzungen beeinflussen die Heilung nicht, wie sich hiervon Frey bei zehn Hundeexperimenten überzeugte, fand aber die Spannung des zurückgeschlagenen Lappens nachtheilig, weil dadurch die Ernährung des Lappens leidet. Die inneren Nähte müssen mit den Knoten deshalb gegen die Darmhöhle zu verlegt werden, damit sich der zurückgeschlagene Lappen umso dichter an die entgegengesetzte Darmwand anlegen könne. Frey legt kein besonderes Gewicht darauf, ob der Lappen auf dem einen oder dem anderen Darmstumpf präparirt werde, da von einem Einrollen des Darmes keine Rede sein kann, mithin auch dessen Nachtheile sich nicht fühlbar machen können.

Gussenbauer wünschte die Lembert-Czerny'sche zweireihige Naht dadurch zu vereinfachen, dass er den Faden durch die zwei äusseren Schichten der zwei entgegengesetzten Darmwände in Form eines 8 führte und den Knoten nach aussen verlegte (Fig. 6).

Halstead modificirte die Lembert'sche Naht dahin, dass er eine einfache Matratzennaht anlegte (Fig. 7). Halstead fordert auch, dass der Stich nicht nur die Serosa und Muscularis, sondern auch das zähere submucöse Bindegewebe umfasse, und dass erst dann zugeknotet werde, wenn sämmtliche Nähte angelegt sind. —

Fig. 6.

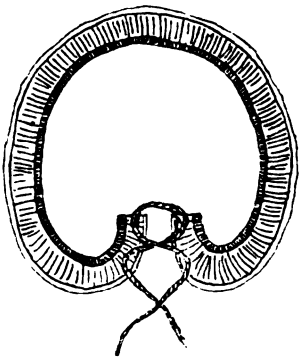

Gussenbauer's Darmnaht.

Die hier aufgezählten Methoden der Darmnähte gehört in die Reihe der Knotennähte, und bei sämmtlichen ist erforderlich, dass ein Faden höchstens für zwei Nähte benutzt werde, doch ist es zweckmässig, vorausgesetzt dass wir über gehörige Assistenz verfügen, wenn wir für jede einzelne Naht einen besonderen Faden benutzen.

Gegenüber den Knotennähten hat vorzüglich vom Standpunkt der Zeitersparniss schon zu Beginn des Jahrhunderts, zugleich mit Lembert für die Vereinigung der Darmwunden, Dupuytren die einfache Kürschner-

Fig. 7.

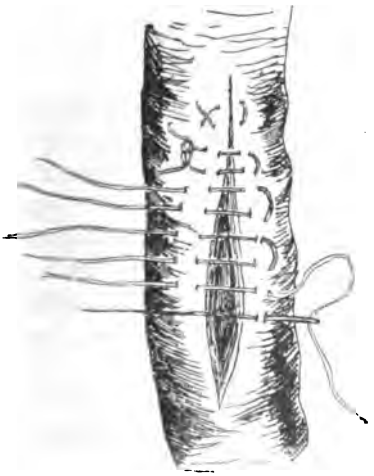

Halstead's Darmnaht.

Fig. 8.

Gély's Darmnaht.

naht empfohlen, nicht so sehr bei kreisförmiger Naht, als vielmehr bei Längswunden. Dupuytren's Kürschnernaht dringt ähnlich wie die

bisherige ebenfalls nur durch die zwei äusseren Darmschichten, umfasst aber die Serosa noch einige Millimeter über die zwei Wundecken hinaus.

Gély (Journal de med. 1844) benutzt ebenfalls nur einen Faden, der aber an jedem Ende in eine gerade, einfache Nähnadel eingefädelt wird. Die Naht wird so geführt, das er 0,5 Cm. hinter der Wundstelle in paralleler Richtung mit dem Wundrande und nach aussen von demselben etwa 2 Mm. in die Serosa und Muskelschicht einsticht und die Nadel einige Millimeter über der Schleimhaut führt, um an der Serosa wieder auszustechen. Aehnlich verfährt er mit der am anderen Ende des Fadens befindlichen Nadel. Hierauf werden die

Fig. 9.

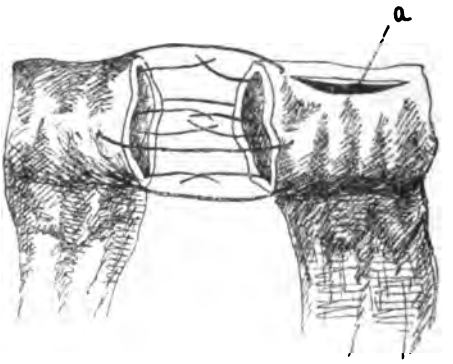

Ullmann-Maunsell'sche Darmnaht, mit Anlegung der Richtnähte.
a Der zum Durchziehen der Darmstümpfe dienende Längsschnitt.

Fäden über der Wunde gekreuzt und das bisherige Verfahren fortgesetzt, wobei darauf geachtet werden muss, dass jede Nadel in das Loch eintrete, welches die andere bei dem vorhergehenden Stiche gemacht hat. Beim Festziehen der Fäden werden die Wundränder gegen die Darmhöhle zu niedergedrückt und der Endknoten wenigstens 0,5 Cm. über den Wundrand hinaus geschürzt (Fig. 8).

Cushing wendete zur Vereinigung der Därme eine einfache Matratzennaht an und hebt als deren Vortheil hervor, dass nur zwei Knoten der Naht auf der Oberfläche bleiben.

Die bisher aufgezählten Nähte umfassen sämmtlich blos die zwei äusseren Schichten der Darmwand mit Vermeidung der Schleimhaut, um infolge der Resorptionsfähigkeit des Nähmaterials den Stichkanal vom Darme aus keiner Infection auszusetzen und so den Erfolg der Operation auf's Spiel zu setzen. Ullmann hält diesen Umstand nicht für wesentlich und im Hinblick darauf, dass die Darmnähte nicht nur sicher,

sondern auch rasch ausführbar sein müssen, hat er, gestützt auf seine günstigen Thierversuche, bei kreisförmigen Darmwunden die von Wydenham-Maunsell theoretisch entwickelte Darmnaht auch an Kranken versucht und praktisch durchgeführt. Nach seiner Angabe soll die Operation folgendermaassen ausgeführt werden.

Die Darmenden werden in erster Reihe mit vier, sämmtliche Darmschichten durchdringenden und die zwei Darmenden mit einander verbindenden, lose geknoteten Nähten versehen, so dass die Knoten gegen die Darmhöhle zu fallen und die Darmfläche in vier gleiche Theile theilen (Fig. 9). Die erste Naht wird am Mesenterialtheil des

Fig. 10.

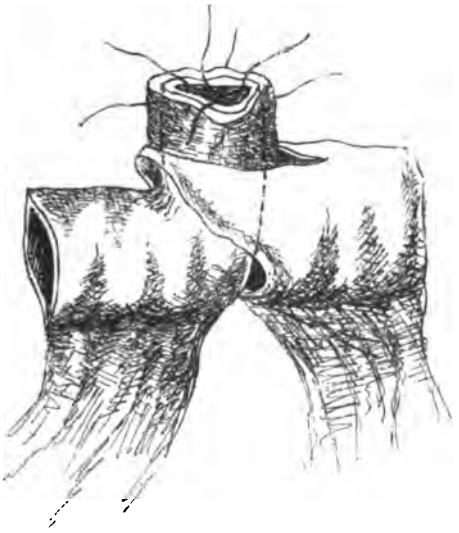

Ullmann-Maunsell'sche Darmnaht, die Darmstümpfe nach aussen gekehrt.

Darmes angelegt, dann kommt die Gegennaht und schliesslich kommen die zwei Seitennähte. Die sichere Eintheilung erreichen wir so, wenn wir den Darm erst in verticaler, dann in horizontaler Lage einbiegen. Nach Anlegen der Richtnähte eröffnen wir das obere Darmstück an dem dem Mesenterium entgegengesetzten Theile mit einem etwa 1—5 Cm. von der Darmwunde ausgehenden, 5—6 Cm. grossen Längsschnitt (Fig. 9a) und ziehen durch den so entstandenen Spalt mit einer Pincette vorerst die 4 Fäden und dann mit Hülfe derselben die zwei Darmenden durch. Auf dem sich uns darbietenden Bilde (Fig. 10) finden wir die 6 Schichten der beiden Darmenden so placirt, dass zu äusserst die Schleimhaut des aufsteigenden Darmes liegt, hierauf

folgt die Muskel- und seröse Haut, auf die sich die Serosa und Muskelschicht des absteigenden Darmes anlegt, und endlich zu innerst die Schleimhaut desselben. Die auf diese Weise nach aussen gekehrten 2 Darmenden passen ringsherum sehr gut aneinander. Jetzt werden die 4 Richtnähte fest verknotet, hierauf die sämmtliche Darmschichten umfassenden Knotennähte angelegt, die mit Rücksicht auf die rasche Ausführung auch so gemacht werden können, dass mit einem längeren Faden die 4 Darmwände, bezw. 12 Schichten auf einmal durchstochen werden, in welchem Falle der Faden in der Darmhöhle von einem Assistenten natürlich durchgeschnitten werden muss. Nach vollkommener Vereinigung der Wände werden die Fäden kurz abgeschnitten und die Därme aus der Längsspalte in ihre normale Lage reponirt. — Die Längswunde wird mit einfacher Kürschnernaht, die nur die Serosa und Muscularis aufnimmt, also mit der Dupuytren'schen Naht vereinigt, als Nähmaterial dient sterilisirte Seide.

Ullmann hält es nicht für nothwendig, über die Kreisnaht auch noch die Lembert'sche anzulegen, hat aber dagegen auch keine Einwendung.

Als Vortheil dieser Naht hebt er den Umstand hervor, dass die Darmwände durch die vier Richtnähte gleichmässig eingetheilt werden, und dass niemals die Eventualität eintritt, dass die eine oder die andere Darmwand bei Anlegen der letzten Nähte kürzer, bezw. länger wird, was bei anderen Kreisnähten leicht vorkommen kann.

Bei Continuitätstrennung der ganzen Circumferenz des Darmes nahm Jobert im Jahre 1827 behufs sicherer Herstellung der Verbindung die einfache Invagination des oberen in das untere Darmrohr vor und fixirte sie in dieser Lage mit 2 Nähten. Zur Erleichterung der Invagination trennte er das Mesenterium 10—12 Mm. weit vom Darm ab. Mit Rücksicht darauf, dass die Invagination des ableitenden Darmes mit grossen Schwierigkeiten verbunden war, und ohne dieselbe der Zweck nicht erreichbar ist, da zwischen Serosa und Schleimhaut eine Vereinigung nicht möglich, modificirte Rambdohr das Verfahren Jobert's dahin, dass er die Fäden nach Einstülpung der Ränder des absteigenden Darmes durch beide Darmwände, also doppelt führte (Fig. 11).

Jobert's Methode erfuhr späterhin noch eine Modification durch Senn, die eigentlich zur zweiten Gruppe der Darmvereinigungen gehört, aber mit Rücksicht auf den causalen Zusammenhang beider Verfahren hier genannt werden soll.

Senn legt in das zu invaginirende, obere Darmende einen weichen Kautschukring ein, den er entsprechend dem zu invaginirenden Stück

(8—12 Mm.) und dem Darmdurchmesser aus einem Kautschukbande herstellt, dessen Enden mit Catgutfäden aneinander befestigt werden. Der untere Rand des Ringes wird an den Darmrand mit einer fortlaufenden Catgutnaht befestigt, wodurch das Ausbauchen der Schleimhaut verhindert wird; durch die Naht aber wird zugleich auch das Darmende etwas verengt, was dann die Invagination erleichtert. Zwei dünne Catgutfäden werden an beiden Enden in Nähnadeln eingefädelt, und während beide Nadeln eines Fadens am Mesenterialtheil angelegt werden, durchbohren die Nadeln des anderen Fadens am gegenüberliegenden Darmtheil den oberen Theil des Ringes, den Ring und sämmtliche Darmschichten. Hierauf werden die Fäden durch die seröse und Muskelhaut des unteren Darmstückes, entsprechend den Stichstellen des oberen Darmes geführt. Der Einstich geschieht 8—12 Mm. vom freien Darmrande, der Ausstich 2—3 Mm. von demselben. Die Einstülpung der Därme geschieht theils durch Anziehen der Fäden, theils durch Fingerdruck. Die Enden der Fäden werden nach ihrer Verknotung kurz abgeschnitten und die Därme entsprechend der Uebergangsfalte des unteren Darmes noch mit einigen Lembert'schen Seidennähten vereinigt, wiewohl Senn diese Nähte für vollkommen überflüssig hält. Nach Resorption der Catgutfäden wird der Ring frei und per vias naturales hinausbefördert. Senn sieht dreierlei Vortheile vom Anlegen des Ringes:

Fig. 11.

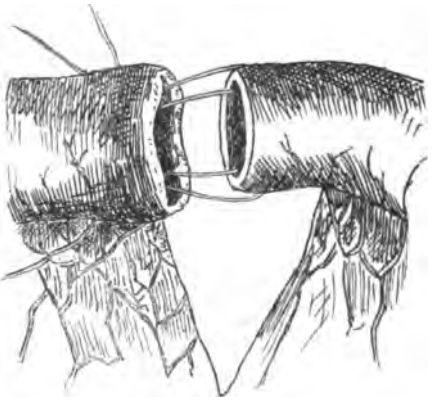

Rambdohr's Darmnaht.

1. wird eine mögliche Infection von Seiten des Fadens verhindert, indem seine Elasticität den Faden comprimirt,

2. wird der Druck der Invaginationsnähte gemildert, und

3. hält er während des Stadiums der entzündlichen Schwellung des Darmes das Lumen desselben frei.

Die zweite Gruppe der Darmvereinigungen begnügt sich nicht blos mit dem Anlegen von Nähten, sondern unterstützt die Réunion mit Einlegen von Fremdkörpern in die Darmhöhle, welches Verfahren eine sichere Vereinigung und eine rasche Ausführung der Operation

vor Augen hält. Vor Zeiten beschränkten sich diese Verfahren blos auf Modificationen der Jobert'schen Methode, die wir oben beschrieben haben. So legte Watson einen Leimpfropf in den Darm ein, Sabatier einen Cartonring, am merkwürdigsten war das Einführen eines Trachealstückes von einem Thiere, was „Viermeisternaht" (Sutura quatuor magistrorum) genannt wurde.

Denan war der Erste um die Mitte dieses Jahrhunderts, der dort, wo das Anlegen einer kreisförmigen Darmnaht nöthig war, ohne Invagination eine Methode empfahl, die die Vereinigung der serösen Häute der 2 Darmenden durch Ineinanderschieben von drei verstellbaren Silberringen sicherte. Denan's Methode wurde wohl in späteren Jahren durch neuere, zweckmässigere Verfahren verdrängt, und wollen wir ihr nur ihres historischen Werthes halber einige Worte widmen. Nach der Beschreibung bedürfen wir 3 Silber- oder Zinkringe, von denen zwei fix, schmäler, und deren Durchmesser dem des Darmes entspricht. Die Länge des dritten Ringes übertrifft die Gesammtlänge der zwei ersteren, ist von kleinerem Durchmesser und, da er aus einer eingerollten Metallplatte besteht, auch elastisch. Die zwei ersteren Ringe werden in die 2 Darmstücke geschoben und der freie Darmrand über denselben eingestülpt; die so präparirten zwei Darmstümpfe werden über den dritten elastischen Ring gezogen. — Das Beieinanderbleiben der Ringe sicherte Denan zuerst mit je zwei, sämmtliche drei Ringe umfassenden und in der Uebergangsfalte auch den Darm durchbohrenden Nähten, später vertauschte er diese Naht mit einer in den inneren Ring angebrachten Feder. Denan's Ringe wollte Hohenhausen durch einen Brotcylinder ersetzen, hatte aber damit keinen Erfolg.

Lange Zeit hindurch, insbesondere seit Czerny die Lembert'sche Naht vervollkommnet, hat man sozusagen nur die sicheren Nähte benutzt. Zu Ende der 80er Jahre wurde Denan's Methode zuerst wieder von Senn aufgefrischt, der nach zahlreichen Experimenten an Hunden bei Magen- und Darmoperationen behufs einer raschen und sicheren Seitenverbindung eigens hergestellte, entkalkte Knochenplatten empfahl, mittels welcher die serösen Häute für die Dauer der Verwachsung fest zusammengehalten werden; die Platten sind infolge ihrer Resorbirbarkeit von keinerlei schädlichem Einfluss auf den Organismus.

Die etwas schwerfällige Bereitungsart der Senn'schen Platten findet eine Vereinfachung in der Methode Baracz, (1892) wo die Knochenplatten durch ebenfalls resorbirbare, aber leichter zu beschaffende Kohlrüben- oder andere Pflanzenplatten (gelbe Rüben,

Kartoffel etc.) ersetzt werden. Es sei hier erwähnt, dass die Priorität dieser Methode Baracz gegenüber Dawbarn auf Grund einer im Juni 1891 in der New-York med. record erschienenen Publication für sich beansprucht.

Die zwei letzterwähnten Methoden setzten uns in den Besitz eines Verfahrens, mit Hülfe dessen wir in der Lage sind, Seitenverbindungen im Verlaufe des Darmkanales in verhältnissmässig viel kürzerer Zeit, als durch Nähte herzustellen. In jüngster Zeit nahm der mit wahrlich seltener Genialität construirte Knopf des Amerikaners Murphy die moderne Chirurgie gefangen, der uns nicht nur die Möglichkeit bietet, binnen einer kurzen Viertelstunde Anastomosen herzustellen, sondern auch eine erfolgreiche Lösung der Frage bringt, wie bei kreisförmigen Darmwunden die Continuitätstrennung rasch beseitigt werden kann.

Senn's Knochenplatten werden aus der Diaphyse des Femur oder der Tibia eines Ochsen gewonnen, aus der er mit einer feinen Säge ovale Platten von 6 Mm. Dicke, 7,5 Cm. Länge und 2,5 Cm. Breite schneidet. Die Platten werden in einer 10 proc. Salzsäurelösung so lange entkalkt, bis sie in allen Richtungen gut biegsam geworden sind; die Salzsäurelösung wird täglich gewechselt. Nach gehöriger Entkalkung werden die Platten in Wasser gut ausgewaschen und behufs Entfernung der Säure in eine dünne Kalilaugenlösung gelegt und wieder gründlich ausgewaschen. Hierauf wird mit einem scharfen Messer im Centrum der Platte eine ovale Oeffnung ausgeschnitten und mit einem feinen Bohrer 4 Oeffnungen für die Fäden gemacht, ungefähr 2 Mm vom inneren Rande, je eine in der Mitte der Längswand und je eine in beiden Ecken. Bis zum Gebrauch werden die Platten zwischen 2 Glasscheiben in einer zu gleichen Theilen aus Glycerin, Alkohol und Wasser bestehenden Mischung aufbewahrt; unmittelbar vor dem Gebrauch jedoch müssen sie in einer 2 proc. Carbollösung gewaschen werden. Die Scheiben werden in 3 Grössen angefertigt, die Centralöffnung muss natürlich der Grösse der Scheibe angemessen ausgeschnitten werden.

Mit Fäden versieht Senn diese Scheiben so, dass er zwei, ungefähr 60—70 Cm. lange Fäden in zwei gerade Nähnadeln einfädelt und dieselben zusammenbindet, so dass er eigentlich einen Faden erhält. Befestigt werden diese Fäden an der Platte durch einen dritten Faden, der sich durch die Bohrlöcher schlingt und an der Rückseite der Platte befestigt wird. Die mit der Nadel versehenen Enden der Fäden dienen zur sogen. Fixationsnaht und werden in der Centralöffnung angelegt, während die Knotenenden zur Apposi-

tionsnaht werden und gegen die Randlöcher zu fixirt werden. (Fig. 12 *A*, *B*, *C*. *f f* Fixationsnaht, *a a* Appositionsnaht.)

Stamm (Med. News. 1890) befestigt die Fäden nicht mit einem separaten dritten Faden, sondern führt die für die Nähte dienenden Fäden selbst so, dass er den Faden von vorn in das Randloch der Platte einführt, den er dann von rückwärts wieder durch die Centralöffnung durchzieht.

Fig. 12 *A*.

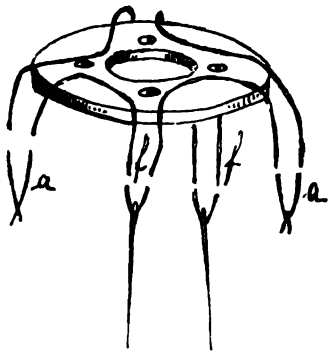

Fig. 12 *B*.

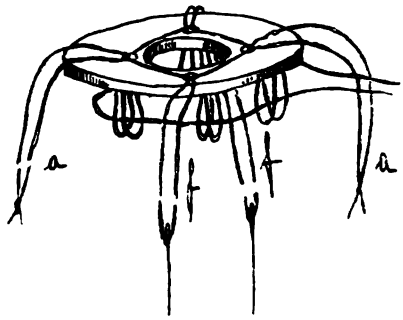

Fig. 12 *C*.

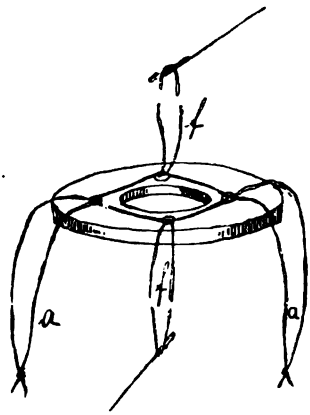

Senn's Knochenplatten oder Baracz' Rübenscheiben, in den 3 Stadien der Fadenführung (nach Frey). *A* Anlagen der Fäden. *B* Befestigung der Fäden. *C*. Fertige Platte. — *a a* Appositionsnähte. *f f* Fixationsnähte.

Die Operation selbst macht Senn in der Weise, dass er in Fällen, wo nur eine Anastomose erforderlich ist, die entsprechenden Darmstücke nahe aneinander bringt und die freien Ränder des Darmes, d. h. ihre dem Mesenterium entgegengesetzten Seiten einander zukehrt. Ihr Inhalt wird durch Fingerdruck entleert und über und

unter der Vereinigungsstelle — also an 4 Stellen — mit elastischen Schläuchen, die durch am Mesenterium stumpf gemachten Oeffnungen führen, sachte niedergedrückt. Vor dem Einschnitt in den Darm vereinigt er vorerst die 2 Darmstücke durch eine seitliche, bei hinterer Wand durch eine hintere Lembert'sche Nahtreihe; diese Naht muss von der Einschnittstelle genügend entfernt liegen, damit sich je grössere seröse Flächen berühren können. Diese Naht kann zweckmässig auch nach dem Einschnitt und dem Einsetzen der Platten angelegt werden, nur bietet sich dadurch der Infection ein weiteres Feld.

Den Darm schneidet er in der Längsaxe mit einem Bistouri auf und hält es bei diesem Moment für zweckmässig, dass wir den Darm zwischen den linken Daumen und Zeigefinger fassen. Die Schnittöffnung muss etwas länger sein, als die Plattenöffnung. Den Darm in beschriebener Weise zwischen unseren Fingern haltend, führen wir die Platten flach mit der rechten Hand ein und ziehen dann die Fäden so an, dass erstere die gewünschte Lage einnehmen. Nach Anlegung der Fäden durchstechen wir mit den Nadeln der Fixationsnähte sämmtliche Darmschichten etwa 2 Mm. von der Mitte der Seitenränder des Darmes entfernt (Fig. 13 *ff*); die Appositionsnähte hängen aus den Enden der Wunden heraus (Fig. 13 *a a*). Die Verknüpfung der Fäden beginnen wir bei den hinteren, resp. bei denjenigen seitlichen Fixationsfäden, die auf der Seite der bereits angelegten Lembert'schen Nähte sind, hierauf werden die Appositionsnähte verknüpft und schliesslich die oberen Fixationsfäden. Während der Verknotung werden die eventuell sich ausstülpenden Darmwände von einem Assistenten mittels einer Sonde nach innen gewendet. Die Vereinigung wird durch eine kreisförmige, die Serosa und Muskelhaut umfassende Kürschnernaht bewerkstelligt. Um eine sichere und raschere Verklebung der serösen Häute herbeizuführen, empfiehlt Senn als unbedingt nothwendig die Scarification der serösen Häute mit einer gewöhnlichen chirurgischen Nadel.

In Fällen von kreisförmiger Darmvereinigung empfiehlt Senn zur Herstellung der Continuität des Darmes entweder die von ihm modificirte und oben beschriebene Invaginationsmethode von Jobert oder die Anastomose mit Knochenplatten, in welchen Fällen er die Darmstümpfe einstülpt und die in solcher Weise einander zugekehrten serösen Häute mit einer Lembert'schen Naht vereinigt.

W. Sachs, der die Darmvereinigung durch Fremdkörper überhaupt verwirft und dieselbe bisher nur bei Thierversuchen anwendete, hält die seitliche Anastomose Senn's mittels Knochenplatten aus drei Gesichtspunkten nicht für zweckmässig:

1. können die Fixationsnähte, die, von der Darmhöhle ausgehend, sämmtliche Darmschichten durchdringen, den Stichkanal leicht inficiren und halten eine ständige Communication zwischen Darm und den serösen Blättern aufrecht, infolge dessen sich auch in späteren Zeiten leicht Abscesse bilden können, was den Erfolg sehr beeinträchtigt.

Fig. 13.

Entero-entero anastomosis, nach Senn, Anlagen der Knochenplatten. *a a* Appositionsnähte; *f f* Fixationsnähte; *c c* Lembert'sche Nähte; *d d* Bauchwunde (nach Treves).

2. theilt er die Ansicht Helferich's, wonach die Platten zu Decubitus führen können, wiewohl dieser Complication auszuweichen wäre, wenn wir die Fäden nicht zu fest anziehen und uns damit begnügen, wenn die serösen Häute des Darmes in Berührung sind.

3. beanstandet er, dass sich die Schleimhaut nach Verknotung der 4 Fäden in den meisten Fällen vordrängt, was das Anlegen noch weiterer separater Nähte nothwendig macht.

Diese 3 Umstände veranlassten Sachs zu einer Abänderung

des Senn'schen Verfahrens, die darin besteht, dass er die zwei Scheiben zu einem, einem Manchettenknopf ähnlichen Knopfe vereinigte, dessen beide Platten gleich gross sind, und der mit einer Centralöffnung versehen ist (Fig. 14). Den Knopf bereitet er so wie Senn aus Thierknochen, der in 10 proc. Salzsäurelösung entkalkt wird.

Die Operation führt er in der Weise aus, dass er vorerst die 2 Darmwände, neben einander gestellt mit einigen Lembert'schen Nähten fixirt, hierauf macht er in jedes der beiden Darmstücke einen Längsschnitt und setzt in dieselben den Knopf gleichsam in Knopflöcher ein, worauf er über dem Knopf die Lembert'sche Naht fortsetzt (Fig. 14 *B*). Entspricht die Darmöffnung dem Knopfe, so legen sich die Darmwände angeblich sehr gut in die Furche des Knopfes. Sachs hebt 4 Vortheile dieses Verfahrens hervor, obwohl er dasselbe bisher nur an Kaninchen versucht hat, und zwar:

Fig. 14.

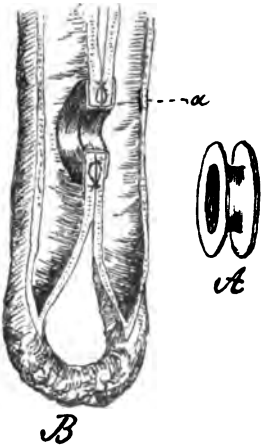

Darmnaht nach W. Sachs. *A* Entkalkter Knochenknopf. *B* Längsschnitt des mit dem in den Darm eingesetzten Knopf vereinigten Darmes. *a* der in den Darm eingesetzte Knopf.

1. Der Darm bleibt nur so lange offen, bis der Knopf eingesetzt ist.

2. Die Wundränder sind vor Infection und vor Verwachsen geschützt, was die Oeffnung erfahrungsgemäss verengern kann.

3. Die Darmwände sind keinem Druck ausgesetzt.

4. Es ist nicht nöthig, die Nähte durch sämmtliche Darmschichten zu führen.

Er empfiehlt, die Knöpfe in verschiedenen Grössen vorräthig zu halten, wodurch sein Verfahren sowohl bei seitlicher Anastomose der Därme, als bei Herstellung der Seitenverbindung zwischen Magen und Darm sowie Gallenblase und Darm angewendet werden könnte.

Mit Rücksicht auf die langwierige und schwerfällige Bereitung der Knochenplatten dachte Brokaw (1889) die Frage in der Weise zu lösen, dass er von Gummischläuchen oder elastischen Kathetern 6—8 kleinere Stückchen auf einen mehrfach genommenen Catgutfaden zog, dessen Enden er zusammenband und so einen Ring erhielt. Zwischen die einzelnen Glieder zog er je nach Noth Seidenfäden, die er mit einer Nadel durch den ganzen Darm führte, und durch Verknotung der entgegengesetzten Fäden brachte er die Därme aneinander; darüber kam eine Lembert'sche Naht. Sein Verfahren wendete er nicht nur bei Thieren, sondern auch bei Menschen mit

gutem Erfolg an; nach Resorption des Catgutfadens zerfielen die einzelnen Glieder des Ringes und gingen ohne schädliche Folgen auf natürlichem Wege ab.

Dawbarn (1891) und ein Jahr später Baracz empfahlen die aus Pflanzenstoffen bereiteten Platten bei der Methode Senn's, die rascher und leichter zu beschaffen und herzustellen sind. Dawbarn benutzte Kartoffeln, Baracz Kohlrüben, die Operation wurde nach Senn's Vorschrift ausgeführt.

Dawbarn modificirt die Senn'sche Methode nur bei Darmresectionen, indem er seine Platten vorerst durch die Darmstümpfe in die Darmhöhle einzieht dadurch, dass er die 4 Fäden, mit Nadeln versehen, an jener Stelle der Darmwände durchsticht, wo er die Anastomose herstellen will (Fig. 15).

Fig. 15.

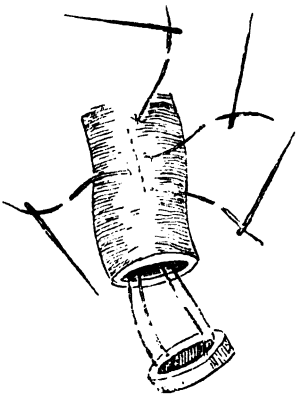

Dawbarn's Darmnaht.

Nach Einsetzung der Ringe bringt er die beiden Darmstücke aneinander und verknüpft die einander entsprechenden Fäden, wodurch er die serösen Häute in enge Berührung bringt. Hierauf folgt die Verbindung der Därme in der Weise, dass er mit einer spitzen Scheere durch einen der Darmstümpfe in die Darmhöhle dringt und durch die Oeffnung des Ringes hindurch die zwischen die Ringe eingezwängten Darmwände durchschneidet. Erst nach Fertigstellung der Anastomose sind die Darmstümpfe durch Einstülpung der Wundränder und Anlegen von Lembert'schen Nähten zu schliessen.

Eine der geistvollsten Methoden der Darmvereinigung stammt von dem amerikanischen Chirurgen J. B. Murphy, der sich durch sein geniales Verfahren die dankbarste Anerkennung nicht nur der Chirurgen, sondern auch der ganzen Menschheit gesichert hat. Mit seinem Knopf („Murphy Button") hat es Murphy zuwege gebracht, bei den so sehr subtilen Darmoperationen mit ausserordentlicher Raschheit und mit ziemlicher Sicherheit arbeiten zu können. Murphy hat sein Verfahren im December 1892 publicirt, nachdem er dasselbe bei zahlreichen Thierversuchen, späterhin auch an Menschen angewendet hatte, und zwar mit grossem Erfolge. Seine Vereinigungsmethode, obwohl nicht nur durch seine, aber auch durch die ausgezeichneten Erfolge anderer amerikanischer Chirurgen wärmstens empfohlen, konnte nur langsam Terrain fassen und merkwürdiger Weise

giebt es auch heute noch Solche, die mit einem gewissen Skepticismus jene Mittheilungen aufnehmen, die diese Operationsmethode auf Grund günstiger Erfahrungen empfehlen.

Sein Hülfsmittel, der Knopf, besteht in einem aus zwei Theilen zusammengesetzten, pilzförmigen, versilberten oder vernickelten, leeren Metallring mit einem in der Mitte eingelötheten Cylinder; der Rand des Ringes ist umgebogen. (Fig. 16.) Jeder der beiden Ringe wird mit einer Tabaksbeutelnaht in je eines der zu vereinigenden Darmstücke eingesetzt (Fig. 17) und durch das Ineinanderschieben derselben die serösen Häute des Darmes in Berührung gebracht (Fig. 18).

Fig. 16.

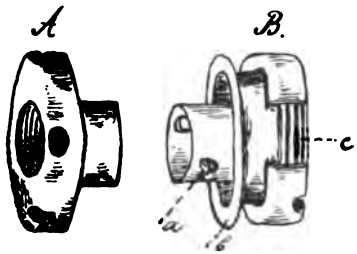

Murphy's Knopf.

Bis zu ihrer Verwachsung werden die serösen Häute in dieser Lage durch den Knopf fixirt gehalten.

Die beiden Theile des Knopfes, bezw. der Ringe sind verschieden construirt. Der Cylinder des einfachen, sogen. Muttertheiles ist von aussen glatt, von innen aber mit einem Gewinde versehen, in das der Cylinder des anderen Theiles gut passt. Die 2 Theile werden

Fig. 17.

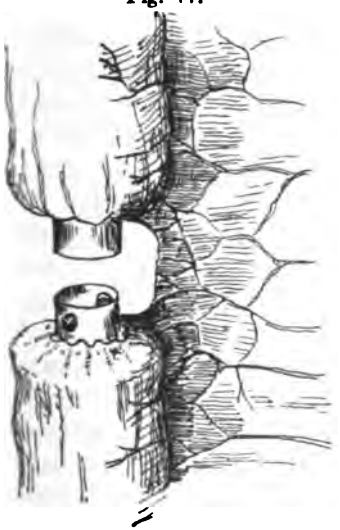

Murphy's Knöpfe, mittels Tabaksbeutelnaht in die Darmhöhle eingesetzt, vor dem Ineinanderschieben.

Fig. 18.

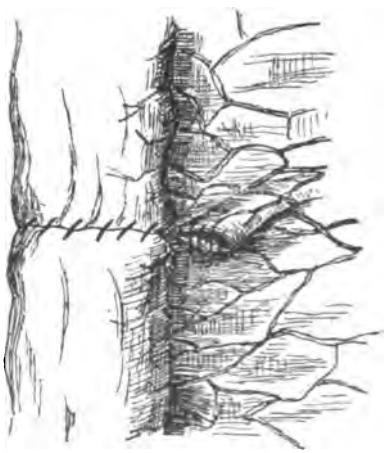

Vollkommene Darmvereinigung, die Berührung der serösen Häute durch eine Kürschnernaht gesichert.

durch zwei am Cylinder des Contretheiles zu beiden Seiten angebrachte Sperrfedern fixirt, welche sich in das auf der Innenfläche des anderen Theiles befindliche Gewinde einstemmen. Die 2 Theile werden durch Ineinanderschieben zusammengesetzt, auseinander genommen werden aber können sie nur durch Ausschrauben. Die gleichmässige Berührung der serösen Häute ist durch einen am Contretheil befindlichen inneren Rand gesichert, der mit Hülfe einer im Inneren des Muttertheiles verborgenen Feder einen continuirlichen, gleichmässigen Druck auf die zwischen die 2 Theile eingeklemmten Darmwände ausübt. Ueberdies besitzen beide Ringe am freien Rande je 4 Oeffnungen, um dem bei Nekrose des eingeklemmten Darmtheiles sich bildenden Detritus einen freien Abgang in die Darmhöhle zu verschaffen.

Der Knopf kann sich nur nach Nekrose des eingeklemmten Darmstückes von seiner Stelle rücken, und diese Zeit genügt für ein sicheres Zusammenkleben der serösen Häute; wenigstens haben Untersuchungen in dieser Richtung ergeben, dass die serösen Darmhäute bei inniger Berührung schon nach 24 Stunden so fest zusammengeklebt waren, dass ein Durchsickern von Fäcalstoffen ausgeschlossen war; das Verrücken des Knopfes aber erstreckt sich jedenfalls über diese Zeit hinaus. Nach Auflockerung des Knopfes wird derselbe infolge der Darmbewegungen weiter getragen und scheidet sich in den meisten Fällen binnen 14 Tagen mit den Stühlen aus dem Körper aus. Wohl sind Fälle vorgekommen, Murphy selbst sah einen solchen, wo der Knopf erst am 145. Tage abging, ohne aber auf den Organismus irgendwelchen schädlichen Einfluss geübt zu haben. Wenn so der Knopf längere Zeit zurückbleibt, ist es angezeigt, eine Rectaluntersuchung zu machen, da es vorkommen kann, dass bei erweiterter Ampulla recti der Knopf dort zurückbleibt; in solchem Falle kann der Knopf entweder mit dem untersuchenden Finger oder mit einer geeigneten Zange leicht entfernt werden. Ein endgültiges Verbleiben des Knopfes im Körper kam bisher nur dort vor, wo bei Gastro-entero-anastomosen der Knopf, statt gegen die Darmhöhle zu seinen Weg zu nehmen, wahrscheinlich durch sein Eigengewicht in den Magen fiel. Als schwerer Fremdkörper brachte der Knopf verschiedene nervöse Erscheinungen hervor.

Murphy wendete seinen Knopf sowohl bei seitlichen Anastomosen als auch bei Herstellung von Continuitätstrennungen mit gleich gutem Erfolge an. Sehr schöne Resultate erreichte er auch bei Verbindungen zwischen Gallenblase und Darm. Schon in seiner ersten Publication beschreibt er drei derartige, mit Erfolg operirte Fälle.

Die ausgedehnte Anwendbarkeit der Knöpfe machte deren Her-

stellung in verschiedenen Grössen nothwendig. Die gewöhnliche Serie hat 4 Grössen; Nummer 1 und 2 wird bei Kindern und Gallenblase-Darmoperationen verwendet, Nummer 3 bei gewöhnlichen Darmoperationen und Nummer 4 bei Operationen des Dickdarmes. Um eine grössere Oeffnung zu erhalten, und weil leichter anwendbar, construirte Murphy nachträglich für letztere Operationen einen länglichen Knopf, der sich von den anderen nur darin unterscheidet, dass er mittels einer einfachen Schlüsselconstruction auseinandergenommen wird, mit Hülfe deren die Sperrfeder aus dem Schraubengewinde herausgehoben werden kann.

Wie bei jeder Darmnaht, so ist auch bei der Darmresection, wo eine circuläre Naht angelegt werden muss, das wichtigste, die vollkommenste Berührung der serösen Häute (Peritoneum) der Darmstücke. Diesem Umstand zufolge dürfen wir deshalb die bei der Querdurchschneidung des Darmes vor uns liegenden anatomischen Verhältnisse nicht ausser Acht lassen, wo nämlich der Darm etwa 2 Mm. weit — an der Uebergangsstelle der Serosa auf das Mesenterium — mit Peritoneum nicht bedeckt ist. Dies ist jene Stelle, wo die Blutgefässe und Lymphwege mit dem Darm in Verbindung stehen, dies auch die Stelle, die bei Darmnähten die heikelste zu sein pflegt, und der wir besondere Aufmerksamkeit schenken müssen. In genauer Kenntniss dieser Verhältnisse legt Murphy seine kreisförmige Tabaksbeutelnaht so an, dass er den Faden nach Durchbohrung des Mesenteriums nicht weiter führt, sondern erst noch einmal zurück sticht, und erst, nachdem er das Mesenterium umschlungen (Fig. 19), näht er auch die andere Hälfte des Darmes mit, um am Ausgangspunkt, der freien Darmseite die Naht über dem Cylinder des Knopfes verknoten zu können. Durch Zusammenziehen des Fadens werden die 2 Peritonealblätter des Mesenteriums aneinander gebracht und zugleich auch ihre Einstülpung gesichert. W. Meyer, ein eifriger Anhänger Murphy's, schreibt dem Ausserachtlassen dieses Umstandes jene wenigen nicht gelungenen Fälle zu, die in der Literatur publicirt sind, und derenwegen Einzelne das Verfahren verurtheilt haben.

Fig. 19.

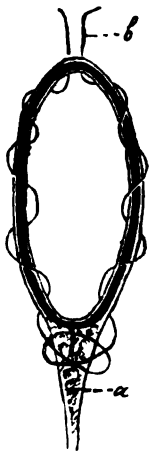

Murphy's Tabaksbeutelnaht. — *a*. Mesenterium. — *b*. Ausgangspunkt der Naht.

Murphy nimmt die Vereinigung der Därme nur mit Hülfe der Knöpfe vor und hält das Anlegen von besonderen Lembert'schen Nähten für ganz überflüssig. Plettner und Andere halten es dem-

gegenüber für rathsam, der Sicherheit halber eine Kürschner- oder einige Lembert'sche Nähte anzulegen, welches Schutzverfahren die Dauer der Operation wohl um einige Minuten verlängert, dem Operateur jedoch die Beruhigung gewährt, den Erfolg der Operation und damit auch das Leben des Kranken nicht blos einem einzigen mechanischen Hülfsmittel anvertraut zu haben.

Kurz nach der Publication der geschilderten Darmvereinigung Murphy's theilte A. Ramangé unter dem Namen „Enteroplexie" sein Verfahren mit, das in vielen Beziehungen dem Murphy's gleichkommt. Ramangé bringt die serösen Häute mittels 2 Aluminiumringe aneinander, die derart construirt sind, dass die an der Innenwand des einen Ringes zu beiden Seiten angebrachten elastischen Zapfen genau in die an der ähnlichen Stelle des anderen Ringes befindlichen leeren Zapfen passen. Die Ringe gewähren nach ihrer Zusammenstellung den über dieselben gezogenen Darmwänden einen Zwischenraum von 1 Mm.; das Ueberziehen und Befestigen der Darmwände wird durch eine durch vier, an den Ringwänden angebrachte Oeffnungen durchgezogene Seiden- oder Catgutnaht bewerkstelligt. Das Ausscheiden der Ringe geschieht nach Zerfall der eingeklemmten Darmwände, wenn die serösen Häute bereits zusammengeklebt sind. Ramangé lobt sein Verfahren auf Grund an Schweinen vorgenommener günstiger Versuche, insbesondere wegen der raschen Ausführbarkeit der Operation. Ueber die Anwendung des Verfahrens an Menschen ist bisher nichts bekannt.

Neubert bedient sich zur Vereinigung nach Darmresectionen decalcinirter Knochencylinder, die 2—3 Cm. lang, in der Mitte dicker und mit einer Rille versehen sind. Bei der Vereinigung legt er den Knochencylinder derart in die Darmhöhle, dass dessen hohler Mitteltheil gerade an die Stelle der Naht zu liegen kommt. Nach Anlegen des Cylinders setzt er die Vereinigung der Serosa mittels circulärer Knoten- oder Kürschnernaht fort, und der so vereinigte Darm wird mit einer Tabaksbeutelnaht in die Rille des Cylinders gezogen. Zur Sicherung der festen Berührung der serösen Häute legt er noch einige oberflächliche Lembert'sche Nähte an. Laut seinen Versuchen werden die Cylinder schon nach 4—5 Tagen vollständig resorbirt. Bei Menschen angewendet, sah er dieselben kein einziges Mal abgehen, erreichte vielmehr mit denselben ausgezeichnete Resultate. Zu Beginn des vorigen Jahres empfahl A. Landerer in Nr. 13 des Centralblattes für Chirurgie 1895 ein der Neubert'schen Methode ausserordentlich ähnliches, ja identisches Verfahren. Seine Darmnaht — die er bis zur Zeit der Publication blos auf Grund von erfolg-

reichen Hundeoperationen den Chirurgen empfiehlt — stellt er über sämmtliche, bisher mitgetheilte, circuläre Darmnähte. Mit seiner Methode, mit der er die Vereinigung ebenso rasch wie Murphy ausführt, glaubt er, jene Nachtheile beseitigen zu können, die der Knopfvereinigung Murphy's nachgewiesen wurden, insbesondere das Gewicht und die Grösse des Knopfes, die zuweilen bei der Ausscheidung Schwierigkeiten, angeblich sogar vollkommenen Darmverschluss verursachten. Landerer benutzt statt der decalcinirten Knochencylinder Neubert's Kartoffel oder gelbe Rüben, deren Innenöffnung er mit einem Troicart oder Hohlmeissel macht. Der Cylinder schrägt sich nach beiden Enden zu ab und ist in der Mitte mit einem 1—1,3 Cm. langen und 0,5—1,0 Cm. tiefen, circulären Einschnitt versehen. (Fig. 20 *A*). Die Cylinder müssen unmittelbar vor der Operation angefertigt und in 1:1000 Sublimatlösung desinficirt werden.

Fig. 20 *A*.



Fig. 20 *B*.

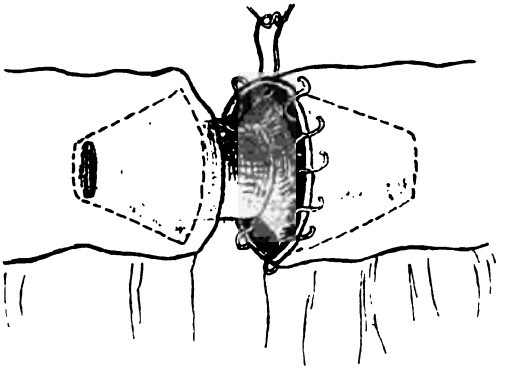

Fig. 20 *C*.

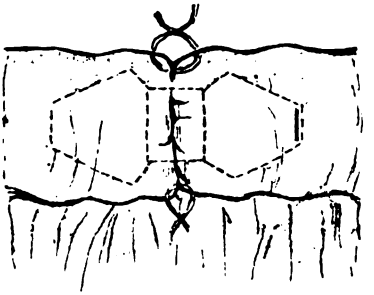

Landerer s Darmnaht. *A*. Rübencylinder. — *B*. In die Darmtheile eingelegter Rübencylinder mit der Schnürnaht. — *C*. Fertige Darmnaht.

Auf den derart präparirten Cylinder werden die Darmstücke mit Hülfe einer Schnürnaht aufgebunden, wobei man darauf achten muss, dass letztere über den freien Darmrand weggehe, und dass die zwei

Fadenenden sich kreuzen, damit beim Zusammenziehen die Darmwand sich an dieser Stelle nicht nach aussen stülpe. Auch muss darauf geachtet werden, dass der Faden 3—5 Mm. von dem Wundrande entfernt geführt werde (Fig. 20, *B*). Durch Zusammenziehen des Fadens werden die Darmstümpfe in die Rille hineingezogen, und schliesslich werden die einander zugekehrten Serosablätter mit einer Lembert'schen Naht in ihrer Lage fixirt (Fig. 20, *C*).

Landerer legte in einzelnen Fällen nur auf der mesenterialen und gegenüber auf der freien Seite des Darmes seroseröse Knotennähte an und fand 2 Nähte für vollkommen genügend.

Seinen Untersuchungen gemäss wird der Rübencylinder binnen 8—10 Tagen vollständig verdaut, wenigstens fand er bei am zehnten Tage getödteten Thieren keine Spur mehr davon; bei der Section von 3—4 Tage alten Fällen hatte der Cylinder nur an seinen beiden Enden eine Farbenveränderung erfahren, seine Consistenz jedoch war unverändert.

Nach der kurzen Skizzirung der bei Weitem nicht erschöpften Methoden der Darmvereinigung gehen wir nun zur Beschreibung unserer Versuche über. Bevor wir dies thun, halten wir es für zweckmässig, an dieser Stelle jenes Verfahren mitzutheilen, das wir, soweit es die Verhältnisse gestatten, an unserer Klinik zu befolgen pflegen bei klinischen sowohl als auch bei experimentellen Darmoperationen.

Wenn auch die Vorbereitung der Kranken vor der Operation, das Vorgehen während der Operation und die Nachbehandlung an allen chirurgischen Abtheilungen in ihrem Wesen dieselben sind, so finden wir bei genauer Besichtigung doch einzelne Abweichungen. An unserer Klinik gehen wir schon seit Jahren ganz gleichmässig vor, und hatten wir auch noch nie Ursache, an dem von uns befolgten Verfahren zu ändern, und wenn es auch Fälle gab, wo unsere Mühe nicht von Erfolg gekrönt war, so lag der Grund stets in Nebenumständen, gegen die wir uns nicht wehren konnten.

Unsere Kranken, vorausgesetzt, dass die Operation nicht auf Grund acuter Indicationen geschah, bereiten wir schon 2—3 Tage früher dadurch vor, dass wir ihnen nur leicht verdauliche und wenig Darmkoth bereitende Nahrung reichen. Am Tage vor der Operation werden sie auf flüssige Kost gesetzt. Drei Tage vor der Operation bekommt der Kranke ein Laxans, das bis zum Tage der Operation täglich wiederholt wird, wobei, wenn nöthig, auch ein Klysma gereicht wird. Bei Kothfisteln wird sowohl das obere als auch das untere Darmstück 3 Tage hindurch einmal täglich ausgewaschen, was auch unmittelbar vor der Operation geschieht. Zur Herabsetzung der Peristaltik neh-

men die Kranken am Tage vor der Operation und auch am Morgen des Operationstages 0,02 Opiumpulver ein, von denen 3—4 gewöhnlich genügen. Am Tage der Operation bekommen sie selbst Flüssigkeiten nicht mehr, auch in solchen Fällen nicht, wo die Operation anderer Nebenumstände wegen nur bei Cocain-Anästhesirung gemacht werden kann. Nach vorhergegangenen wiederholten Vollbädern nehmen wir die locale Desinfection in der Weise vor, dass wir nach dem Rasiren, Seifenwaschung und Sublimatabspülung das Operationsfeld schon 1—2 Stunden vor der Operation mit einem feuchten Sublimatverband versehen und knapp vor der Operation mit einem in Aether getränkten Tuch die abgelösten Epidermisschuppen entfernen. Vor der Operation wird der Kranke mit steriler Wäche und Leintüchern zugedeckt und nur der Kopf und die bei der Opeperation unbedingt nöthige Körperfläche frei gelassen.

Unsere Instrumente halten wir nach deren Desinfection im Schimmelbusch'schen Sterilisator in einer 2 proc. Carbollösung. Als Nähmaterial benutzen wir beinahe ausschliesslich unmittelbar vor der Operation ausgekochte Turner'sche Seide. Bis zur Eröffnung der Bauchhöhle benutzen wir zum Tupfen sterilisirte und in 1 : 1000 Sublimatlösung getränkte und ausgedrückte Mullstücke, nach Eröffnung der Bauchhöhle hingegen sterile, in 3 proc. warme Borsäurelösung getränkte und ausgedrückte, zusammengenähte Gazetücher.

Die Eröffnung der Bauchhöhle nehmen wir womöglich in der Linea alba vor, nehmen aber keinen Anstand, in Fällen, wo die Eröffnung an einer anderen Stelle zweckmässiger erscheint, den Schnitt durch die Musculatur zu führen, in welchen Fällen wir jedoch bei Vereinigung der Bauchhöhle besonderes Gewicht darauf legen, sowohl die Muskelfascien als die Muskeln genau aneinander zu bringen, was nicht anders erreicht werden kann, als durch besondere Vereinigung jeder einzelnen Schicht.

Wenn die Incision in der Linea alba geschah, geschieht die Vereinigung in 3 Schichten, nämlich

1. Vereinigung des Peritoneums mit Seiden-Kürschnernaht.

2. Vereinigung der Mm. recti abdominis mit entsprechend vertheilten Knotennähten, die 1 Cm. voneinander entfernt sind.

3. Vereinigung der Hautdecke mit 2—3 Knotennähten und einer oberflächlich verlaufenden Kürschnernaht.

Bei Schliessung von Fäcalfisteln gehen wir in der Weise vor, dass wir die Bauchhöhle nicht mit einem sondern mit zwei bogenförmigen Schnitten eröffnen, in deren Vertiefung die Fistelöffnung liegt. Den Schnitt führen wir 1—1,5 Cm. von der Fistelöffnung und exstir-

piren jenen Theil der Bauchwand, der mit der Darmwand verwachsen ist, mit dem Darm zugleich. Mit dieser Methode können wir rasch in in die Bauchhöhle gelangen, ohne den Darm zu verletzen, können uns rasch über die anatomischen Verhältnisse orientiren und jenen Schwierigkeiten ausweichen, die sich uns sonst bei Freilegung des Darmes in den Weg stellen. Die Exstirpation dieser Bauchwandpartie bereitet uns bei der Vereinigung keinerlei Schwierigkeiten, höchstens, dass sie das Anlegen von 1—2 Entspannungsnähten erheischt. Vorkommende Netzadhäsionen lösen wir durch doppelte Ligatur und durchschneiden zwischen denselben, ohne über den Stümpfen die Wundränder zu vernähen.

Vor der Darmresection versichern wir uns gegen Austritt von Darmkoth in der Weise, dass wir nach vorheriger Ausleerung des Darminhaltes, was am besten durch Streichen mit dem Finger erreichbar ist, den Darm mit je einem durch eine am Mesenterium gemachte Oeffnung geführten Gazestreifen oder einem dicken, doppelten Seidenfaden unterbinden, um das Darmlumen zu schliessen, ohne dass die Darmwandung eine Contusion erleide. Die zu resecirenden Darmstücke werden ebenfalls mit 2 Ligaturen versehen.

Bevor wir nun an die Resection des so präparirten Darmes gehen, pflegen wir denselben in rehr umsichtiger Weise mit einem warmen Mulltuche zu umgeben, um das eventuelle Aussickern des Darmsaftes in die Bauchhöhle zu verhindern. Das Durchschneiden des Darmes zwischen den Ligaturen besorgen wir mit einem Bistouri, diesem vor dem Schnitt mit der Scheere Vorzug gebend, da letztere die Gebilde doch mehr oder minder quetscht; in ähnlicher Weise schneiden wir mit dem Messer die Mesenterialverbindung des Darmes durch, und zwar nicht keilförmig, sondern hart an der Darmwand, die Gefässe einzeln fassend und unterbindend.

Mit den Darmvereinigungen und unseren Versuchen wollen wir uns weiter unten eingehender befassen, weshalb wir an dieser Stelle nur der allgemeinen, zu jeder Zeit leicht vorkommenden Eventualitäten der Operation gedenken wollen. Wir wollen hier auch erwähnen, auf welche Weise wir das restirende Plus des Mesenteriums versorgen, und durch welches Verfahren wir jene Differenzen ausgleichen, die bei Vereinigung von 2 Darmstücken verschiedenen Durchmessers entstehen. Die erste Frage beantworten wir einfach so, dass wir das Mesenterium umbiegen und die einander gegenüberliegenden Wundwände mittels Kürschnernaht vereinigen, wie dies aus unseren Figuren deutlich genug zu ersehen ist.

Bei Vereinigung der Darmstücke von verschiedenem Durchmesser

befolgen auch wir die drei, allgemein acceptirten Methoden, und zwar:

1. wir bringen die Darmstücke durch schiefes Durchschneiden des engeren Darmstückes auf gleiche Dimensionen, oder

2. wir verengern das weitere Darmstück durch einen am freien Rande angebrachten Keilschnitt, dessen Ränder vernäht werden, oder einfacher ohne Keilschnitt so, dass wir die Darmwand nach innen wenden und die sich berührenden Serosahäute durch Lembert'sche Nähte vereinigen, wie dies bei Magen-, bezw. Pylorusresectionen von Billroth empfohlen wurde, oder

3. wir stellen durch Vernähen der Darmstücke seitliche Anastomosen her.

Nach Herstellung der Darmverbindung pflegen wir in jedem Falle die während der Operation freigelegene Darmpartie mit lauwarmem Borsäurewasser abzuspülen, um sie von Blutgerinnsel frei wieder in die Bauchhöhle reponiren zu können. Niemals befestigen wir die vereinigte Darmschlinge an die Bauchwunde, auch unterlassen wir, auf die Darmnaht Gazestreifen aufzulegen und dieselben durch die Bauchwunde zu ziehen, sondern bedecken nach Versenkung des Darmes blos die Därme mit dem Netz und vereinigen in oben beschriebener Weise die Bauchwand. Zum Verband verwenden wir in 1 : 1000 Sublimatlösung getauchte und darüber sterile Gaze und Watte oder blos Sterilgaze und Watte.

In Ermangelung eines heizbaren Operationstisches decken wir während der Operation die Extremitäten, Brust und Kopf unserer Kranken mit erwärmten Tüchern zu, bringen sie nach der Operation in ein warmes Bett, und zwar, um die Spannung der Bauchmuskeln nach Möglichkeit zu verhindern, in Rückenlage mit eingebogenen Knien und schieben zum leichteren Ertragen dieser Lage sehr zweckmässig keilförmige Polster unter das Knie.

Wir wissen sehr wohl, dass einen wesentlichen Theil des Erfolges jedes operativen Eingriffes die Nachbehandlung bildet, doch bei keiner Operation spielt dieser Umstand eine solch hervorragende Rolle, wie gerade bei den Operationen der Bauchhöhle und insbesondere des Ernährungskanales, wo der geringste Diätfehler mit dem Tode des Patienten gebüsst wird. Von diesem Standpunkte ist es nicht überflüssig, hier auch von der Art unserer Nachbehandlung zu sprechen, deren rigorosem Einhalten wir schon oft die schönsten Resultate verdankt haben. Unsere Kranken erhalten am Tage der Operation womöglich nur mässig flüssige Roborantien (Wein, Cognac). Gegen den als Chloroformnachwirkung auftretenden Brechreiz be-

kommen sie kleine Eispillen, gekühltes, kohlensaures Mineralwasser und im Nothfalle 2stündlich einen Esslöffel von folgender Lösung: Natr. hydrocarbonici 4,0, Aqua dest., Aqu. foeniculi aa 80,0 Aqu. amygd. amar. 2,0, Syrup. simpl. 20,0 —

Bei Peritonealerregung und empfindlichem Bauch wenden wir mit sehr gutem Erfolg über dem Verband den Eisbeutel an, der, um keinen Druck auf den Bauch auszuüben, am besten an einem unter der Decke befindlichen Reif befestigt wird in einer Höhe, um gerade den Verband zu berühren. Der Eisbeutel kühlt den Verband ungefähr nach einer Stunde durch, und die Schmerzen werden erträglicher. Zum Herabsetzen der Peristaltik reichen wir entweder schon am Tage der Operation oder nach 24 Stunden 0,02 Opiumpulver, zwei, drei, je nach Bedarf 2—3stündlich. In den zweiten vierundzwanzig Stunden nach der Operation reichen wir unseren Kranken flüssige Nahrung (Milch, Eiersuppe, Weinsuppe) 2stündlich, selbstverständlich in kleinen Gaben. Am 4.—5. Tage erhalten sie breiige Speisen, am 8. Tage gestatten wir auch schon Fleisch, vom 10. Tage an befolgen sie die gewöhnliche, jedoch mässige Diät.

Der erste Verbandwechsel geschieht am 8. Tage, wo wir auch die Bauchwandnähte zu entfernen pflegen, sichern uns aber das Ausweichen der Wundränder durch quergelegte Heftpflasterstreifen und einem neuerlichen aseptischen Verband, den wir am 14. Tage entfernen. Soweit es die Verhältnisse gestatten, lassen wir die Kranken 8 Tage lang Rückenlage einnehmen, später gestatten wir auch Seitenlage. Die Stuhlentleerung befördern wir durch 8 Tage künstlich gar nicht, nach dieser Zeit lassen wir, wenn nicht spontan Stuhlgang eingetreten, einen lauwarmen Einguss oder ein Glycerinklysma geben. —

II.

Unsere Versuche haben wir etwas weitläufiger beschrieben, da nur durch Kenntniss aller Momente das Richtige beurtheilt und das Unrichtige erkannt werden kann. In der operativen Chirurgie ist es gerade die Magen- und Darmchirurgie, die die subtilste, die die grösste Sorgfalt, Umsicht und Fertigkeit erfordert. Das Weglassen einer einfachen Naht oder das überflüssige Anlegen einer solchen genügt oft, um einen Kranken zu verlieren. Bei unseren Operationen hielten wir uns an unsere eigenen Erfahrungen und versuchten all' das, was in der Literatur empfohlen ward und uns zweckmässig schien. Ueber unsere Versuche berichten wir wahrheitsgetreu, nichts beschönigend, und lassen dabei auch die von Anderen zweckmässig angewendeten Verfahren nicht ausser Acht. Sämmtliche bisher

empfohlene und bekannte Verbindungsmethoden konnten wir naturgemäss nicht versuchen, was auch nicht unser Zweck war, nahmen wir selbst nicht all' jene vor, die wir oben beschrieben haben; wir befassten uns nur mit jenen, die bisher nur noch im Versuchsstadium sind und den Zweck verfolgen, den verletzten und in seiner Continuität getrennten Darmkanal rasch und sicher zu verbinden. So haben wir beispielsweise in keinem einzigen Falle die Czerny-Lembert'sche Methode angewendet, weil wir über diese genug reiche Erfahrungen haben, und die vielleicht nur deshalb verlassen werden sollte, weil ihre Technik zu viel Zeit beansprucht. Wir experimentirten mit den Methoden von Maunsell-Ullmann, Murphy, Landerer, Senn und Baracz und versuchten mehrfach die Vereinigung mit den von uns construirten gelben Rüben- und Hornringen, von deren Anwendbarkeit weiter unten die Rede sein wird. Bei den meisten unserer Versuche haben wir zu der Darmverbindung auch noch andere Experimente hinzugefügt, wie: Entfernung längerer Darmstücke, Herstellung ven Seitenanastomosen mit totaler und partieller Ausschaltung der Darmstücke etc. Mit Rücksicht auf die so häufig vorkommenden klinischen Fälle, wo wir gezwungen sind, ohne vorherige Vorbereitung des Kranken über die Ausführung der Darmresection rasch zu beschliessen, wie Darmverletzungen, eingeklemmte Hernien mit gangränösem Darm etc., haben wir unsere Versuchsthiere nur so weit für die Operation vorbereitet, dass wir ihnen am Tage der Operation nur flüssige Nahrung gaben, während bis dahin die Diät unverändert blieb. Die Völle des Darmtractes konnte auf jeden Fall von schädlichem Einfluss sein, und wir könnten vielleicht eine günstigere Statistik aufweisen, wenn wir die Därme der Thiere vorher entleert hätten: mit Rücksicht aber auf die oben erwähnten Eventualitäten wollten wir unsere Nähte auch auf die sofortige Functionsfähigkeit hin beobachten.

Experimente.

I. Resectio intestini ilei, Sutura intestini secundum Maunsell-Ullmann.

Kleiner, schwarzbrauner Hund, vom Abdecker gefangen. Gewicht 6,2 Kgrm.

Bis zum Tage vor der Operation gewöhnliche Nahrung, am Operationstage nur Morgens Milch.

Operation am 5. November 1895 in den Abendstunden in Chloroformnarkose. Dauer der Operation 1 Stunde 15 Minuten. Während der Operation einige Minuten anhaltende Asphyxie. Eröffnung der Bauchhöhle in der Linea alba mit etwa 10 Cm. grossem Längsschnitt, fettreiches, präperitoneales Bindegewebe. Nach Aufheben des Netzes wird

der hervorgezogene Dünndarm nach vorherigem Ausstreichen des Darmkothes an 4 Stellen mit einem doppelten, dicken Seidenfaden unterbunden. Der Dünndarm wurde nun zwischen den Ligaturen mit Bistouri durchschnitten und hart am Mesenterialansatz nach Ligatur der einzelnen Blutgefässe abgelöst. Das ausgeschnittene Darmstück betrug unmittelbar nach der Exstirpation genau einen Meter. Die Verbindung des Darmes unterschied sich von der Ullmann'schen Vorschrift darin, dass der zwischen den 4 Richtnähten befindliche Wundabschnitt mit einer Kürschnernaht vereinigt und die innere Naht nach Zurückziehen des Darmes noch mit einer kreisförmigen, nur die Serosa und Muscularis fassenden Naht gesichert wurde. Die Längswunde des oberen Darmstückes wurde mit 3 Lembert'schen und einer Kürschnernaht vereinigt. Die freien Ränder des Mesenteriums wurden durch Kürschnernaht verbunden auf oben beschriebene Weise. Den vereinigten Darm haben wir nach dessen Reinigung versenkt und das Netz darüber gezogen. Gewöhnliche Bauchwandnaht. Verband: wenig Sterilgaze, mit Zinkoxydpflaster bedeckt.

Hund erwacht rasch aus der Narkose, kein Erbrechen.

6. November. Hund ist munter, die im Laufe des Tages (4 mal) 3stündlich gereichten 250 Grm. Milch mit Cognac gemengt, vertilgt er gierig.

7. November. Hund ist sehr munter, Morgens 8 Uhr 250 Grm. Milch mit Cognac, 10 Uhr 250 Grm. Milch mit Cognac, Nachmittags 2 Uhr leere Suppe mit Ei, 6 Uhr 500 Grm. Milch.

8. November. Morgens 7 Uhr, dünner, gelber Stuhl, 7 Uhr 30 Min. 500 Grm. lauwarme Milch. Nachmittags 2 Uhr Suppe mit Ei. Nachmittags ist der Hund unruhig, scheint Krämpfe zu haben und nimmt von den um 6 Uhr Nachmittags gereichten 500 Grm. Milch nur sehr wenig. 7 Uhr Nachmittags Temperatur 39 ° C.

9. November. Morgens 8 Uhr gereichte 500 Grm. Milch gierig vertilgt. Temperatur 38,5 ° C. Vormittags 10 Uhr Hund niedergeschlagen, berührt die Milch kaum. Nachmittags 2 Uhr Suppe mit Ei vertilgt, Nachmittags 4 Uhr reichlich dünner Stuhl, 6 Uhr Temperatur 39 ° C., gereichte 500 Grm. Milch vertilgt.

10. November. Vormittags 8 Uhr Temperatur 38 ° C., 750 Grm. Milch, Nachmittags 2 Uhr Suppe mit Ei. 5 Uhr sehr reichlich dünner Stuhl, 6 Uhr 500 Grm. Milch, die der Hund gierig vertilgt, hierauf sehr munter, Temperatur 38 ° C.

11. November. Hund sehr niedergeschlagen, frisst nicht. Temperatur 38,2 ° C. Nachmittags 2 Uhr Suppe mit Ei vertilgt. Nachmittags 6 Uhr 500 Grm. Milch. 7 Uhr Verbandwechsel mit Entfernung der Nähte, worauf nach wiederholtem Drange reichlich dünner Stuhl.

12. November. Hund niedergeschlagen, häufiger Stuhldrang, die gereichte Milch, sowie Mittagssuppe unberührt. Nachmittags 7 Uhr Suppe mit Ei, gemengt mit 2 Grm. Bismuthum salicyl. und 0,02 Laudanum vertilgt.

13. November. Morgens normaler Stuhl und guter Appetit, worauf der Hund den übrigen Hunden zugesellt wurde; von da an gewöhnliche, gemischte Kost.

17. November. Hund ist sehr munter, frisst gut.

27. November. Hund sehr munter, frisst gut, Gewicht 6,30 Kgrm.

3. December. Hund frisst seit 2 Tagen nicht, häufiger Stuhldrang, Gang unsicher, sehr matt. Gewicht 5,15 Krgm. Nachmittags krampfhafte Zuckungen.

4. December. Unter starken Krämpfen verendet der Hund im Laufe des Vormittags, am 29. Tage nach der Operation.

Section. Abgemagerter Hund, Haut stark faltig. In der Linea alba eine 8 Cm. lange, lineare Narbe. Brustorgane blut- und feuchtarm. Bauchorgane und Bauchfell blutarm und blass. Magen und Därme etwas gebläht. Am Dünndarm, 22 Cm. vom Pylorus eine kreisförmige Narbe sichtbar, dementsprechend der Darm stark injicirt. Das Intussusceptum ist leicht hervorzuziehen und ist offenbar in den letzten Lebensstunden zu Stande gekommen. Der Darm enthält ausserordentlich wenig dünnen Koth, sein Lumen ist der Narbe entsprechend in geringem Maasse verengt. Inanitio. Invaginatio intestini ilei.

II. Resectio intestini ilei cum exclusione totali intestini. Sutura intestini secundum Maunsell-Ullmann.

Kleine, schwarzbraune, vom Abdecker gefangene, ruhige Hündin. Gewicht 6,50 Krgm.

Bis zum Tage der Operation gewöhnliche Kost, am Operationstage nur Morgens Milch.

Operation am 7. November 1895 in den Abendstunden in Chloroform-Aethernarkose (2 : 1).

Dauer der Operation 1 Stunde 30 Minuten, inzwischen eine 5—10 Minuten anhaltende Asphyxie.

Nach vorhergegangener, regelrechter Desinfection wurde die Bauchhöhle mit einem 12 Cm. grossen Längsschnitt in der Linea alba eröffnet und nach Abheben des Netzes der Dünndarm so lange hervorgezogen, bis wir auf den Blinddarm kamen. Um den Processus vermiformis wurden die Därme miteinander fibrinös verklebt gefunden, der aufsteigende Ast des Dickdarmes mit einem auffallend grossen Mesocolon versehen. Der Dünndarm wurde vom Processus vermiformis etwa 15 Cm. weit mit zwei voneinander 6 Cm. weit liegenden, doppelten Seidenfäden unterbunden; ähnliche Ligaturen legten wir am aufsteigenden Ast des Dickdarmes 3 Cm. vom Wurmfortsatz an. Zwischen den Ligaturen wurde der Darm an zwei Stellen mittels Bistouri durchtrennt und die 2 Enden des in dieser Weise aus seiner Continuität getrennten Darmstückes eingestülpt, mit einer zweireihigen Kürschnernaht vereinigt und von seinen Ligaturen befreit. Hierauf folgte die Verbindung des frei gebliebenen Ileumstückes mit dem Dickdarm nach Maunsell-Ullmann.

Die kreisförmige Darmnaht wurde mit einfacher Kürschnernaht gemacht, die von aussen wieder durch eine Seidenkürschnernaht gesichert wurde. Die Längswunde des Darmes wurde durch Kürschnernaht vereinigt. Die freien Ränder des Mesenteriums wurden mit Ausnahme eines an der Basis stehen gelassenen, kleinen Spaltes vereinigt und die beiden Enden des ausgeschalteten Darmstückes durch 1—2 Knotennähte an das Mesenterium befestigt. Die Därme wurden sodann nach ihrer Toilette versenkt und mit Netz bedeckt.

Gewöhnliche Bauchwandnaht, Sterilgazeverband, darüber Zinkoxydpflaster.

Das Thier erwacht nach der Operation schwer, etwas Erbrechen und nagt schmerzlich an den Stäben des Käfigs.

8. November. Morgens steht der Hund aufrecht im Käfig, ist aber niedergeschlagen und verzehrt von der um 8 Uhr gereichten Milch mit Cognac nur wenig.

Nachmittags 2 Uhr. Suppe unberührt, niedergeschlagen.

Nachmittags 6 Uhr. Temperatur 38,6° C., frisst nicht.

9. November. 8 Uhr Temperatur 38,4° C., vertilgt 500 Grm. Milch mit Cognac, ebenso Nachmittags 2 Uhr Suppe mit Ei. Nachmittags 6 Uhr Temperatur 38,9° C., 500 Grm. Milch mit Cognac vertilgt.

10. November. Vormittags 8 Uhr Temperatur 38,8° C., trinkt sehr wenig Milch. Vormittags 9 Uhr in mittlerer Menge dünner, gelber Stuhl. Tagsüber nimmt der Hund keine Nahrung mehr und ist sehr matt.

11. November Morgens wurde das Thier verendet gefunden.

Section. An der Bauchwand, in der Linea alba eine 4 Cm. unter dem Processus xyphoideus beginnende, 12 Cm. lange, durch 3 Knoten und fortlaufende Kürschnernähte vereinigte, die Bauchwände ganz durchdringende Schnittwunde. In der Bauchhöhe circa 100 Grm. mit Eiter untermengte, gelblich-rothe Flüssigkeit. Parietales Bauchfell, sowie Peritonealüberzug der Därme stark injicirt, an zahlreichen Stellen mit leicht ablösbaren, gelblich-weissen, fibrinösen Pseudomembranen bedeckt, die die Darmschlingen miteinander verkleben. In der rechten Hüftgegend sind der aufsteigende Ast des Dickdarmes und der untere Abschnitt des Dünndarmes — infolge Exstirpation des Blinddarmes und Wurmfortsatzes — miteinander durch eine circuläre Darmnaht verbunden, und von dieser Stelle distalwärts, etwa $1\,^1/_2$ querfingerweit, an der vom Mesocolon entlegenen Convexität des Dickdarmes ist eine 2,5 Cm. grosse, längliche Kürschnernaht sichtbar, der entsprechend das Lumen des Dickdarmes etwas verengt ist. Um beide Nähte herum ist die Darmwand normal, die Nähte halten gut. Von der circulären Naht ausgehend, sind das Mesenterium und der freie Rand des Mesocolon in einer Länge von 4 Cm. durch eine Kürschnernaht verbunden, bedeckt von den durch die Nähte befestigten und durch die dicken, fibrinösen Pseudomembranen angeklebten, aus ihrer Continuität getrennten und an beiden Enden zusammengefalteten, 3 Cm. langen Dickdarm-, 15 Cm. langen Dünndarmstücken und dem dazwischen liegenden Wurmfortsatz. Genannte Darmtheile sind stark geschwellt, ihre Serosa ist glanzlos und in der Gegend der an den zwei freien Enden befindlichen, das Darmlumen verschliessenden Lembert'schen Nähte grünlich-braun verfärbt; die Stichkanäle sind hier und da infolge der durch die der Schwellung wegen gespannten Fäden hervorgerufenen, kreisförmigen, gelben, 0,5—1,0 Cm. breiten, nekrotischen Ringe erweitert, so dass der Darminhalt an diesen Stellen leicht ausgepresst werden kann.

Peritonitis purulenta. Gangraena intestini.

III. Resectio intestini ilei cum exclusione intestini totali. — Sutura intestini secundum Maunsell-Ullmann.

Kleiner, schwarzbrauner, vom Abdecker gefangener Hund, Gewicht 7,15 Krgm.

Bis zum Tage der Operation gewöhnliche Nahrung, am Operationstage nur Morgens Milch.

Operation 16. November 1895 Abends in Chloroform-Aethernarkose, unterbrochen von einer 5 Minuten anhaltenden Asphyxie. Operationsdauer 75 Minuten.

Die Operation wurde ähnlich wie Nr. II ausgeführt, nur mit dem Unterschiede, dass hier nicht der Blinddarm ausgeschaltet wurde, sondern ein etwa 20 Cm. langes Stück Dünndarm, 30 Cm. vom Wurmfortsatz entfernt. Die Maunsell-Ullmann'sche Naht führten wir mit der Modification aus, dass wir die 4 Richtnähte nach ihrem Anlegen sofort verknoteten, wodurch uns das Ausziehen der Därme noch leichter gelang.

Viel mehr in Frage gestellt wurde der Erfolg der Operation durch den Umstand, dass sich am peripheren Ende des ausgeschalteten Darmstückes das Unterbinden eines grösseren Gefässes als nothwendig erwies, das auch noch beim Einnähen des Darmstumpfes verletzt wurde, infolge dessen am Mesenterium eine zehnhellergrosse Hämorrhagie zu Stande kam. Die Bauchwandnaht und der Verband wurde den früheren ganz conform angelegt.

Der Hund erwachte aus der Narkose sehr schwer und wurde am nächsten Morgen verendet gefunden.

Section. Die am 18. November ausgeführte Section ergab folgenden Befund. In der Mitte des Bauches des mageren Hundes, in der Linea alba eine etwa 12 Cm. lange, durch Nähte verbundene Wundlinie, die Bauchwände durchdringend. Das parietale Bauchfell glatt, glänzend, stellenweise injicirt. In der Bauchhöhle ein Löffel voll dünner, bräunlich-rother dunkler, blutiger Flüssigkeit. Die Dünndärme erschlafft, ihre Serosa injicirt. Die Darmschlingen mit einer fibrinösen, klebrigen, leicht ablösbaren Masse verklebt. 30 Cm. vom Wurmfortsatz entfernt eine circuläre Darmnaht sichtbar, über der 2 Cm. weit am freien Rande des centralen Theiles ein 3 Cm. langes, zusammengefaltetes, aus seiner Continuität getrenntes und an seinen beiden Enden zusammengefaltetes Dünndarmstück durch Nähte befestigt, das mit dem Mesenterium fibrinös verklebt ist. Der absteigende Theil des ausgeschalteten Darmstückes ist auch auf's Mesenterium sich erstreckend dunkelblau verfärbt, nicht schimmernd, die Wandung verdünnt und besitzt neben der Naht eine hirsekorngrosse Oeffnung, durch die die Sonde in das Darmlumen dringt.

Der Dünndarm ist entsprechend seiner Kreisnaht frei durchgängig, sein Lumen kaum verengt. Nähte halten gut. Der Längsnaht entsprechend ist der Darm passirbar, sein Lumen aber ein wenig verengt. Naht hält gut. Peritonitis purulenta. Gangraena intestini. Perforatio intestini.

IV. Resectio intestini ilei cum sutura secundum Maunsell-Ullmann.

Schwarzhaariger, 8 Monate alter, nicht vom Abdecker gefangener, ruhiger Schäferhund. Gewicht 13 Kgrm.

Bis zum Operationstage gewöhnliche Nahrung, am Tage selbst nur Milch.

Operation am 28. November 1895, Abends in Narkose mit Chloroform. anglicanum. Dauer 75 Minuten.

Nach regelrechter Desinfection wurde die Bauchhöhle in der Linea alba mit einem 12 Cm. langen Schnitt eröffnet, der Dünndarm nach Abheben des Netzes 15 Cm. entfernt mit einem durch's Mesenterium stumpf durchgeführten, doppelten Seidenfaden unterbunden und dieser Theil in der Mitte durchschnitten. In vorliegendem Falle beabsichtigten wir, die Vereinigung des Darmes mit Murphyknöpfen auszuführen, wurden aber hieran theils wegen der Enge des Darmes, theils und vorzugsweise wegen der krampfhaften Contraction der Darmmusculatur verhindert. Gelegentlich der Bekämpfung der Muskelcontraction riss die Serosa des Darmes ein Stück weit ein, was das Ausschneiden eines etwa 8 Cm. langen Darmstückes nothwendig machte. Nach Exstirpation des verletzten Darmtheiles nahmen wir die Vereinigung nach Maunsell-Ullmann vor, und auch in diesem Falle verknoteten wir die Richtnähte sofort, wodurch das Ausziehen der Därme viel leichter gelang. Die circuläre Vereinigung des Darmes machten wir auch diesmal mit einer inneren und einer äusseren Kürschnernaht. Die Längswunde des Darmes wurde durch 2 Knoten- und einer fortlaufenden Kürschnernaht vereinigt. Der abgespülte und versenkte Darm wurde mit Netz bedeckt und die Bauchwunde in üblicher Weise versorgt.

29. November. Hund hat des Nachts wenig erbrochen, ist etwas niedergeschlagen und nimmt von den gereichten 500 Grm. Milch mit Cognac nur wenig. Nachmittags 2 Uhr bekam er Suppe mit Ei, die er aber bis zum nächsten Morgen nicht berührt. Den ganzen Nachmittag sehr matt.

30. November. Morgentemperatur 38,8° C. Der Hund ist viel munterer und vertilgt die Vormittags 8 Uhr gereichten 500 Grm. lauwarme Milch mit Cognac, Nachmittags 2 Uhr leere Suppe mit Ei und Nachmittags 6 Uhr 500 Grm. lauwarme Milch mit Cognac bei gutem Appetit. Temperatur Nachmittags 7 Uhr 39° C.

1. December. Morgens 8 Uhr Temperatur 39° C. Spärlich harter Stuhl. Vormittags 8 Uhr 500 Grm. lauwarme Milch mit Cognac, Nachmittags 2 Uhr leere Suppe mit Ei, Nachmittags 6 Uhr 500 Grm. Milch mit Cognac jedesmal gierig vertilgt. Nachmittags 6 Uhr Temperatur 38,8° C.

2. December. Morgens normaler Stuhl in mittlerer Menge. Temperatur Vormittags 8 Uhr 38,6° C. Nahrung Vormittags 8 Uhr 0,75 Liter Milch, Nachmittags 2 Uhr klein gehacktes Fleisch in Milchreis, Nachmittags 6 Uhr 0,75 Liter Milch, jedesmal mit grossem Appetit vertilgt.

3. December. Allgemeinbefinden scheinbar sehr gut und vertilgt mit sehr gutem Appetit Morgens 8 Uhr 0,75 Liter Milch, Mittags Reis mit Fleisch und Nachmittags 6 Uhr 0,75 Liter Milch.

4. December. Zustand sehr gut. Vormittags 10 Uhr reichlich normaler Stuhl. Nahrung wie am vorigen Tage. Nachmittags 6 Uhr Verbandswechsel, Entfernung der Nähte. Heilung per primam. Jodoform-Collodiumverband.

5. December. Status et diaeta idem. Nachmittags reichlich Stuhlentleerung.

6. December. Status idem. Körpergewicht am 8. Tage post operationem 12,50 Kgrm. (Verlust 0,5 Kgrm.).

7. December. Mit Rücksicht auf das gute Allgemeinbefinden, Appetit und regelmässigen Stuhl wurde der Hund den übrigen Hunden zugesellt und der Diät keine Aufmerksamkeit mehr geschenkt.

15. December. Hund frisst Alles, Knochen etc., ohne die geringsten Verdauungsstörungen. Heilung.

V. Resectio intestini ilei. Sutura intestini ilei secundum Maunsell-Ullmann.

Der bei den Versuchen Nr. XVIII und XIII schon zweimal benutzte weisse Schäferhund.

Gewicht 23,80 Kgrm.

Seit der letzten Operation frass und verdaute der Hund sehr gut, wofür obige Gewichtsangabe deutlich spricht. Für eine neuerliche Operation wurde er am 18. April 1896 benutzt, an welchem Tage er nur Morgens 500 Grm. lauwarme Milch erhielt. Narkose wurde mit Chloroform anglicanum vorgenommen, die ungestört verlief, und ist nur die während der Narkose aufgetretene auffallende Salivation bemerkenswerth.

Die Bauchhöhle wurde in der nach den vorherigen Operationen zurückgebliebenen Narbenlinie mit einem 10 Cm. langen Schnitt eröffnet. Nach Abheben des die Därme bedeckenden Netzes suchten wir jene Dünndarmpartie auf, an der wir gelegentlich der früheren Operation mit Ausschaltung eines Darmstückes eine seitliche Anastomose nach Vorschrift Baracz' hergestellt haben. (Vide Experiment Nr. XIII). Das an der dem Mesenterium entgegengesetzten Stelle der entero-entero-anastomosis auf einer 2 Cm. grossen Fläche angewachsene Netz wurde nach regelrechter Versorgung abgelöst. Der Dünndarm, sowie das ausgeschaltete Darmstück ist von normalem Aussehen. Das ausgeschaltete Darmstück ist an der Brechungsstelle eine kleine Fläche breit zusammengewachsen. Behufs Exstirpation der Seitenanastomose haben wir den Dünndarm, sowohl das obere, wie das untere Stück, etwa 5 Cm. ober- und unterhalb der Anastomose mit je zwei, 6—7 Cm. von einander entfernten, durch das Mesenterium stumpf geführten, doppelten Seidenfäden unterbunden. Nach Durchschneidung des Darmes mit dem Messer schnitten wir vorerst das zu exstirpirende Darmstück heraus. Nach isolirter Unterbindung der Mesenterialgefässe vereinigten wir die einander zugekehrten Wundflächen des Mesenteriums, und erst nach Versorgung des Mesenteriums stellten wir die Continuitätstrennung des Darmes nach der Methode von Maunsell-Ullmann her. Im vorliegenden Falle haben wir blos die mesenteriale Richtnaht sofort verknotet, während die übrigen Richtnähte nur nach Ausziehen der Darmstümpfe in der Längswunde des Darmes verknüpft wurden. Die Wundflächen zwischen diesen Nähten wurden mit separat angelegten Kürschnernähten vereinigt. Die innere Naht haben wir nach Zurückziehen des Darmes noch durch einige Lembert'sche Nähte gesichert. Die Darmlängswunde wurde durch eine Kürschnernaht vereinigt. Der vereinigte Darm wurde mit 3 Proc. Borsäurelösung abgespült und in die Bauchhöhle reponirt.

Uebliche Bauchnaht, aseptischer Verband. Dauer der Operation 1 Stunde.

Nach der Operation erwachte der Hund allmählich und erbrach mehrmals.

19. April. Hund ist den ganzen Tag über sehr matt und nimmt keine Nahrung. Temperatur Vormittags 8 Uhr 39,1° C, Nachmittags 6 Uhr 39,3° C.

20. April. Hund war tagsüber munterer und vertilgte die gereichte Nahrung. Vormittags 8 Uhr 500 Grm. Milch mit 15 Grm. Cognac gemengt, Nachmittags 2 Uhr Suppe mit Ei, Nachmittags 6 Uhr 500 Grm. Milch mit 15 Grm. Cognac. Temperatur Vormittags 8 Uhr 38,5° C., Nachmittags 6 Uhr 39,0° C.

21. April. Vormittags 7—8 Uhr in mittlerer Menge weicher, verdauter Stuhl. Tagsüber ziemlich munter, die Speisen vertilgt. Diät wie am vorherigen Tage. Temperatur Vormittags 8 Uhr 38,0° C., Nachmittags 6 Uhr 38,5° C.

22. April. Allgemeinbefinden scheinbar gut. Mehr Milch, guter Appetit. Temperatur Vormittags 8 Uhr 38,0° C., Nachmittags 6 Uhr 38,2° C.

23. April. Morgens reichlich normaler Stuhl. Früh und Abends 1 Liter Milch, Mittags Milchreis mit Fleisch, mit gutem Appetit verzehrt. Temperatur wurde nicht gemessen.

24. April. Hund ist sehr munter, schläft gut. Diaeta idem.

25. April. Reichlicher Stuhl, munter und sehr guter Appetit.

26. April. Hund befindet sich vollkommen wohl. Verbandwechsel, Entfernung der Nähte. Prima. Die Wundlinie mit Jodoform-Collodium bestrichen. Heilung.

VI. Entero-entero-anastomosis cum exclusione intestini partiali.

Kleine braunrothe, ausserordentlich abgemagerte, nicht vom Abdecker gefangene Hündin. Gewicht: 8,5 Kgrm.

Bis zum Operationstage gewöhnliche Nahrung, am Tage selbst nur Morgens Milch.

Operation am 20. November 1895, Abends in Chloroformnarkose. Dauer 75 Minuten.

Aus der in der Linea alba mit einem 10 Cm. langen Schnitt eröffneten Bauchhöhle wurde der Dünndarm nach Abheben des Netzes hervorgezogen und vom Blinddarm etwa 40 Cm. weit entfernt ein 30 Cm. langes Dünndarmstück durch Herstellen einer Seitenanastomose aus der Circulation ausgeschaltet. An den Grenzen des auszuschaltenden Darmstückes, sowohl am centralen als am peripheren Theile haben wir die Retention des Darmsecrets durch je zwei doppelte Seidenligaturen bewerkstelligt, die wir etwa 8 Cm. voneinander entfernt anlegten. Um der Hemmung der peristaltischen Bewegung auszuweichen, gingen wir in der Weise vor, dass wir das centrale Ende des auszuschaltenden Theiles unter die obere Darmschlinge brachten, was mit Leichtigkeit bewerkstelligt werden kann (Fig. 21 und 22), die Seitenanastomose aber machten wir nicht an der dem Mesenterium entgegengesetzten Darmseite, sondern an den einander zugekehrten Seitentheilen. Die Darmvereinigung besorgten wir mittels Nähten, und zwar

folgendermaassen: vor Eröffnung der Darmschlingen vereinigten wir die einander zugekehrten Wände den Mesenterialrand entlang durch Lembert'sche Nähte in einer Länge von 3 Cm. und legten auch zu beiden Seiten je 3 Lembert'sche Nähte an, wodurch die beiden Darmschlingen in Gestalt einer Halbellipse aneinander befestigt wurden. Dem Anlegen dieser Nähte folgte das Aufschlitzen der 2 Darmstücke in der Längsrichtung in der zwischen den Nähten liegenden Fläche, etwa 2,5 Cm. weit derart, dass zwischen Nähten und Schnittlinie ein etwa 2 Mm. weiter Raum blieb. Behufs Sicherung der Oeffnung, damit die Wundflächen des Dar-

Fig. 21.

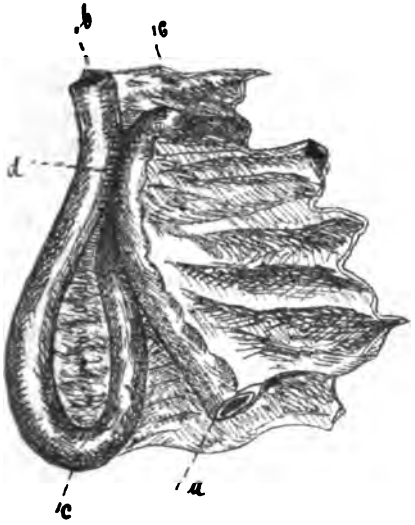

Darmanastomose mit Ausschaltung eines Darmstückes. — *a* oberes, *b* unteres Darmstück; *c—c* ausgeschaltetes Darmstück; *d* Darmnaht.

Fig. 22.

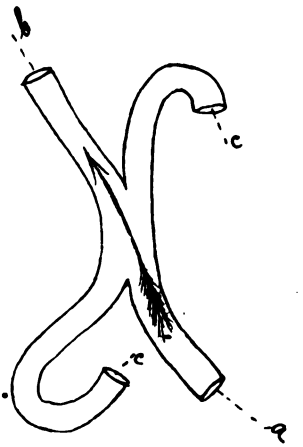

Schema der Darmanastomose. — *a* oberes, *b* unteres Darmstück. *c—c* ausgeschaltete Darm; schlinge. — Der Pfeil bezeichnet die Richtung der Peristaltik.

mes nicht wieder unrichtig zusammenwachsen, und die erwünschte Oeffnung kleiner werde, wurde die Darmschleimhaut durch eine fortlaufende Kürschnernaht vereinigt mit Ausnahme der letzten 3—4 Mm. grossen Partie, die wir miteiner nach aussen gerichteten Knoten-Catgutnaht schliessen mussten. Schliesslich setzten wir die Lembert'schen Nähte an der dem Mesenterium entgegengesetzten Darmstelle fort, die zuerst angelegten Lembert'schen Nähte circulär ergänzend. Nach Entfernung der das Darmlumen absperrenden Fäden und nach Toilette der aus der Bauchhöhle herausgehobenen Theile wurde der Darm versenkt und die Bauchwand in üblicher Weise geschlossen. Sterilgazeverband.

Der auch sonst schwache Hund erwacht aus der verhältnissmässig längeren Narkose schwer, hat Brechreiz, bricht auch wenig und nagt schmerzlich die Käfigstangen.

27. November. Morgens ist der Hund niedergeschlagen, matt, nahm

nur sehr wenig Milch mit Cognac. Tagsüber sehr matt, Nahrung blieb unberührt.

28. November. Vormittags 8 Uhr Temperatur 38,2° C. Matt, tagsüber gar keine Nahrungsaufnahme. Nachmittags 7 Uhr Temperatur 39° C.

29. November. Vormittags 8 Uhr Temperatur 39° C. Tagsüber keine Nahrung, krampfhafte Zuckungen. Nachmittags 6 Uhr Temperatur 39,1° C.

30. November. Vormittags 8 Uhr Temperatur 39° C. Keine Nahrungsaufnahme. Nachmittags 2 Uhr hohe Irrigation, worauf spärlich harter Stuhl. Nachmittags 6 Uhr Temperatur 39,2° C.

1. December. Vormittags 8 Uhr Temperatur 39,2° C., gereichte 250 Grm. Milch mit Cognac vertilgt. Vormittags 10 Uhr Klysma mit lauwarmem Wasser, gemengt mit Ofener Bitterwasser, worauf spärlich harter Stuhl. Nachmittags 2 Uhr wenig Suppe mit Ei. Nachmittags 6 Uhr Temperatur 39,3° C.

2. December. Nachts reichlich dünner Stuhl. Vormittags 8 Uhr Temperatur 39,1° C. 9 Uhr 500 Grm. Milch mit Cognac mit Appetit vertilgt, sowie auch Nachmittags 2 Uhr Suppe mit Ei und Abends 500 Grm. Milch mit Cognac. Temperatur Nachmittags 6 Uhr 39° C.

3. December. Vormittags 8 Uhr Temperatur 38,9° C.

Die tagsüber gereichte Nahrung jedesmal mit Appetit vertilgt. Vormittags 8 Uhr 500 Grm. lauwarme Milch. Nachmittags 2 Uhr Suppe mit Ei. Nachmittags 7 Uhr 500 Grm. lauwarme Milch. Temperatur 38,8° C.

4. December. Vormittags 8 Uhr 38,7° C. 500 Grm. lauwarme Milch. Vormittags 10 Uhr dünner Stuhl. Nachmittags 2 Uhr Milchreis mit Fleischstückchen. Nachmittags 6 Uhr 750 Grm. Milch. Hund ist munter, guter Appetit. Gewicht 7,80 Kgrm.

5. December. Morgens sehr reichlicher Stuhl, weshalb der Morgenmilch (500 Grm.) 2 Grm. Bismuthum subnitricum beigemengt wurden. Nachmittags 2 Uhr Milchreis mit gehacktem Fleisch, darin 2 Grm. Bismuthum subnitricum. Nachmittags 6 Uhr 500 Grm. lauwarme Milch.

6. December. Reichlich harter Stuhl. Diät wie am vorherigen Tage, mit Weglassung von Bismuth.

7. December. Die gereichte Nahrung mit Appetit verzehrt, Hund ist munter. Auch Abends schon Reis mit Fleisch.

10. December. Hund ist munter, frist aber weniger. Stuhl normal. Vom heutigen Tage ab gemischte Kost.

31. December. Hund wird mit den übrigen Hunden gefüttert, frisst aber sehr wenig, dabei sehr munter, Befinden scheinbar gut.

10. Januar 1896 ist die Verdauung vollkommen in Ordnung, täglich Stuhl, ist munter, nur frisst er wenig und magert zusehends ab.

20. Januar. Appetit auch jetzt noch schlecht, frisst wenig, trotzdem Verdauung gut. Hund ist sehr munter.

1. Februar. Hund nimmt von Tag zu Tag ab, Gewicht nunmehr 5,25 Kgrm. Verdauung normal, frisst sehr wenig.

5. Februar. Morgens wurde der Hund im Käfig verendet aufgefunden.

Section. Der Hund ist stark abgemagert, die sichtbaren Schleimhäute blass, blutarm, ebenso weisen auch die Brustorgane eine hochgradige Blutarmuth auf.

Parietales Bauchfell und Bauchorgane blutarm, mit Ausnahme eines

grösseren Abschnittes des Dünndarmes, der dunkelroth imbibirt ist. Dünndärme, insbesondere deren mittlerer Theil, gebläht. Vom Blinddarm etwa 35 Cm. entfernt ist der Dünndarm in einer Länge von 13 Cm. handschuhfingerartig eingestülpt, auf diese Weise ein oberes, 13 Cm. langes, bis auf Kleinfingerdicke contrahirtes Stück des Dünndarmes in sich fassend. Das Hervorziehen des Intussusceptums aus dem Intussuscipiens gelingt ganz leicht, ausgenommen in der Nachbarschaft der unteren Uebergangsfalte, wo die serösen Häute der beiden Darmstücke etwa 2 Cm. lang durch genügend leicht trennbare Pseudomembranen zusammengeklebt sind. Der unteren Uebergangsfalte entsprechend ist die Schleimhaut schiefergrau pigmentirt, geschwollen, die Submucosa bildet eine verdickte, zähe, weisse Schicht. Das Intussusceptum wie das Intussuscipiens sind übrigens normal. Das unterhalb der Invagination liegende Darmstück ist leer, eingefallen, während der darüber liegende Theil stufenweise erweitert ist. 20 Cm. über der Invagination finden wir das operirte Dünndarmstück, und obwohl die Verbindung zwischen den Därmen für 4 Querfinger passirbar, ist das durch die Operation ausgeschaltete, etwa 30 Cm. lange Darmstück gleichfalls erweitert und mit den übrigen Darmpartien dunkelroth imbibirt. An der Vereinigungsstelle sind die serösen Häute des Darmes narbig verwachsen, an der Darminnenfläche keine Spur der Vereinigung sichtbar.

Inanitio. Invaginatio intestini ilei. Entero-entero-anastomosis cum exclusione intestini ilei.

VII. Resectio intestini ilei cum sutura secundum Murphy.

Ausserordentlich aufgeregter, bissiger, bunthaariger, nicht vom Abdecker gefangener Bernhardinerhund. Gewicht 33 Kgrm.

Bis zum Operationstage gewöhnliche Nahrung, am Operationstage nur Morgens Milch.

Operation 10. December 1895 in den Abendstunden. Um ihm leichter beizukommen, bekam der Hund 1/4 Stunde vor der Operation 0,10 Grm. Morphium subcutan. Chloroformnarkose. Schlaf stellt sich bald ein, und die Narkose ist ungestört. Dauer der Operation 30 Minuten. Bauchschnitt in der Linea alba. Nach Abheben des Netzes Hervorziehen einer dünnen Darmschlinge, deren Inhalt durch Fingerstreichen entleert wird; die Darmschlinge wird hierauf mit zwei, 10 Cm. von einander entfernten doppelten Seitenfäden unterbunden. Zwischen den Ligaturen wird der Darm mit dem Messer durchgeschnitten, der Schnitt erstreckt sich auch auf's Mesenterium. Nach vorheriger Durchspülung der Darmhöhle mit lauwarmer Borsäurelösung wurden die 2 Ringe des Murphyknopfes eingelegt, die Tabaksbeutelnaht regelrecht ausgeführt, worauf das Zusammenschieben der Knöpfe folgte. Obwohl die Serosae sehr schön aneinander lagen, legten wir doch eine circuläre, die Serosa und Muscularis fassende Kürschnernaht an, die zugleich auch das getrennte Mesenterium vereinigte. Die Darmvereinigung an sich sammt der Kreisnaht nahm 15 Minuten in Anspruch. Der Darm wurde nach Befreiung von den Fäden mit lauwarmer Borsäurelösung abgespült und in die Bauchhöhle reponirt, mit Netz bedeckt. Gewöhnliche Bauchnaht, Sterilgazeverband.

Der Hund lag stundenlang in tiefem Schlafe, kein Erbrechen.

11. December. Der Hund schlief tagsüber zumeist und nahm nichts zu sich.

12. December. Etwas munterer, doch nahm er Nichts zu sich. Wegen seiner bissigen Natur konnte die Temperatur nicht gemessen werden.

13. December. Morgens sehr reichlich dünner, etwas blutiger Stuhl. Ausserordentlich erregt und nahm nur Morgens wenig lauwarme Milch.

14. December. Morgens ist der Hund sehr matt, vertilgte aber die gereichten 500 Grm. Milch mit Cognac. Mittags mit sehr gutem Appetit ziemlich viel Milchreis mit kleinen Fleischstückchen. Nachmittags 4 Uhr mittelharter, etwas blutiger, aber reichlicher Stuhl, wobei auch der Knopf abging (4. Tag). Nachmittags 6 Uhr 750 Grm. Milch gut vertilgt.

15. December. Hund befindet sich tagsüber gut, ist nicht mehr so erregt und frisst sehr gut. Vormittags 8 Uhr 750 Grm. Milch, Nachmittags 2 Uhr eine Schüssel Reis mit gehacktem Fleisch. Abends 6 Uhr 1 Liter Milch. Im Laufe des Nachmittags reichlicher, etwas blutiger Stuhl.

16. December. Hund hat starke Diarrhoe, jedesmal etwas blutig, weshalb den Speisen jedesmal 4 Grm. Bismuthum subnitricum und 0,04 Laudanum beigemengt wird. Trotz Diarrhoe vertilgt er gierig Morgens 1 Liter Milch, Mittags Reis mit Fleisch und Abends wieder 1 Liter Milch. Tagsüber noch einige Male dünner Stuhl.

17. December. Hund befindet sich scheinbar viel besser, ist sehr munter. Vormittags 10 Uhr reichlich mittelharter Stuhl. Diät wie am vorherigen Tage.

18. December. Befinden ausgezeichnet, normaler Stuhl. In 1 Liter Morgenmilch werden 500 Grm. Brot gebrockt. Mit Rücksicht darauf, dass der Stuhl normal, und bereits der achte Tag war, bekam der Hund Mittags gemischte Nahrung, der verschiedene Abfälle beigemengt wurden. Körpergewicht 32,55 Kgrm.

19. December. Hund befindet sich sehr gut, bekommt gewöhnliche Nahrung und wird ins Freie gebracht. Heilung.

VIII. Resectio intestini ilei, sutura secundum Murphy.

Der bei Experiment VII benutzte Bernhardinerhund. Gewicht 35 Kgrm.

Bis zum Tage vor der Operation frass der Hund Alles, selbst die in die Speisen gefallenen Pflaumenkerne gingen ohne jedwede Störung ab, und der Hund nahm während der seit der ersten Operation verlaufenen 5 Wochen, wie aus der Gewichtsdifferenz ersichtlich, um 2 Kgrm. zu.

Operation am 17. Jan. 1896 in den Abendstunden. An diesem Tage bekam er nur Morgens Milch. Auch in diesem Falle gaben wir vor der Narkose 0,05 Grm. Morphium subcutan. Narkose mit Chloroform. anglicanum; Schlaf stellte sich rasch ein. Dauer der Operation 65 Minuten.

Die Eröffnung der Bauchwand geschah in der alten Narbenlinie. In der Haut sind noch einzelne Nähte, die wegen der bissigen Natur des Hundes nicht entfernt werden konnten, weshalb um dieselben kleine Hypergranulationen sind, die mit scharfem Löffel abgetragen wurden. Nach Entfernung der noch übrig gebliebenen Nähte wurde die Bauchhöhle in der alten Narbenlinie eröffnet und die an das parietale Bauchfell angewachsene Netzpartie nach ihrer Unterbindung abgelöst. Zweck der Operation war diesmal die Exstirpation der früheren Operationsstelle. Beim Aufsuchen der narbigen Partie war uns das um die Narbe an 2 Stellen

angewachsene Netz behülflich, das wir an beiden Stellen doppelt unterbindend ablösten. Aeusserlich war am Darme die Narbe kaum sichtbar, und konnten wir uns vielmehr nur durch Betasten von der sicheren Stelle der früheren Operation überzeugen, indem die Narbe nämlich etwas consistenter war. Nach Entleerung des zu entfernenden Darmstückes nahmen wir die Unterbindung des Darmes mit Hülfe von vier doppelten Seidenfäden vor. Zwischen den Ligaturen wurde der Darm durchgeschnitten, und noch ehe wir das gewünschte Darmstück exstirpirt hatten, stellten wir die Darmverbindung wieder her. Im gegenwärtigen Fall wünschten wir einen um eine Nummer grösseren Knopf anzuwenden, was uns jedoch wegen der krampfhaften Contraction der Darmmuscularis nur um den Preis eines zufälligen Abreissens des Mesenteriums der centralen Darmpartie und eines Blutergusses gelang. Die zwei letzteren Umstände machten es nothwendig, dass wir von dem centralen Theil noch ein Stück entfernen mussten, so dass im Ganzen 18 Cm. Darm entfernt wurde, worauf die Vereinigung mit einem kleineren Knopfe beendet wurde. Nach Zusammenschieben der Knöpfe legten wir auch in diesem Falle zur Sicherung des Knopfes eine circuläre Kürschnernaht an. Der Vereinigung folgte vor Allem die Befreiung des zurückbleibenden Darmes von den Ligaturen, und erst hierauf wurde das früher durchschnittene Darmstück von seinem Mesenterium abgelöst und exstirpirt. Die freigebliebenen Mesenterialtheile wurden selbstverständlich an ihrer Berührungsstelle miteinander durch eine Kürschnernaht vereinigt. Die Därme wurden mit warmem Borsäurewasser abgespült und nach ihrer Reposition die Bauchwand in gewohnter Weise geschlossen und mit aseptischem Verbande bedeckt.

Der Hund kam nach der Narkose bald zu sich; kein Erbrechen.

18. Januar. Objectiv beurtheilt, befindet sich der Hund ziemlich gut. Die tagsüber dreimal gereichten je 500 Grm. Milch mit Cognac vertilgt er mit gutem Appetit.

19. Januar. Befinden scheinbar gut. Zur Herabsetzung der Peristaltik wurde der Nahrung jedesmal 0,06 Grm. Opium beigemengt. Die Milch wurde mit Appetit verzehrt.

20. Januar. Zustand sehr gut, Vormittags 8 Uhr dünner Stuhl in mittlerer Menge. 1 Liter Milch, Nachmittags 2 Uhr Suppe mit Ei, Nachmittags 6 Uhr 1 Liter Milch.

21. Januar. Morgens reichlich dünner, etwas blutiger Stuhl, mit dem auch der Knopf abging. (4. Tag) Vormittags 8 Uhr 1 Liter Milch, Nachmittags 2 Uhr leere Suppe mit Ei, Nachmittags 6 Uhr 1 Liter Milch. Den Speisen werden jedesmal 4 Grm. Bismuthum subnitricum mit 0,04 Opium beigemengt. Appetit sehr gut.

22. Januar. Befinden sehr gut. Vormittags 8 Uhr 1 Liter Milch, darin 500 Grm. Brot. Nachmittags 2 Uhr Milchreis mit Fleischstückchen. Nachmittags 6 Uhr 1 Liter Milch; guter Appetit.

23. Januar. Morgens gutverdauter, reichlicher Stuhl, tagsüber Wohlbefinden, munter, guter Appetit. Vormittags 8 Uhr 1 Liter Milch, darin 500 Grm. Brot. Nachmittags 2 Uhr Milchreis mit gehacktem Fleisch. Nachmittags 6 Uhr 1 Liter lauwarme Milch.

24. Januar. (7. Tag) Morgens wieder reichlicher, gut verdauter Stuhl, sehr munter. Vormittags 7 Uhr 1 Liter lauwarme Milch mit

500 Grm. Brot. Nachmittags 2 Uhr gewöhnliche Kost, mit verschiedenen Abfällen, auch Pflaumenkernen gemengt. Gewicht 34,20 Kgrm. Nachmittags 6 Uhr 1 Liter Milch.

25. Januar. Mit Rücksicht auf das gute Allgemeinbefinden wird der Hund als geheilt betrachtet, und wird vom heutigen Tage an seiner Diät keine besondere Aufmerksamkeit mehr geschenkt.

IX. Resectio intestini ilei, sutura secundum Murphy.

Der bei den Experimenten Nr. VII und VIII bereits zweimal gebrauchte Bernhardinerhund. Der Hund überstand die beiden früheren Operationen gut, nahm sogar nach letzterer an Gewicht zu und verdaute jedwede Speise vollkommen ungestört, so dass er zum dritten Male als Operationsobject gewählt wurde. Gewicht 38 Kgrm.

Am Tage der Operation erhielt er Morgens 1 Liter Milch.

Operation am 13. Februar 1896 Abends in Chloroformnarkose, vorher 0,10 Morphium subcutan. Narkose ungestört, Operationsdauer eine Stunde.

Der Bauchschnitt wurde wieder in der Linea alba, der alten Narbe entsprechend, nach vorheriger Entfernung der zurückgebliebenen Nähte und Abtragung der um dieselben entstandenen Hypergranulationen, ausgeführt. Das Netz war nicht nur an die Bauchwand, sondern an mehreren Stellen auch an die Därme angewachsen, welche Adhäsionen durch mehrere doppelte Ligaturen und Durchtrennung gelöst wurden. Entsprechend der Stelle der früheren Operation war der Darm in einer Ausdehnung von etwa 25 Cm. ligamentös verwachsen, so dass sich die Exstirpation des ganzen Darmstückes als nothwendig erwies. Ober- und unterhalb des zu exstirpirenden Darmstückes wurde das Darmlumen wie üblich an vier Stellen unterbunden, zwischen den Ligaturen der Darm mit dem Messer durchschnitten und sofort exstirpirt. Die Mesenterialblätter wurden nach Unterbindung der Gefässe durch Kürschnernaht vereinigt. Das Einsetzen der Murphyknöpfe stiess diesmal auf Widerstand wegen des Krampfes der Darmmuskeln, und obwohl wir bestrebt waren, die Vereinigung mit dem bei der früheren Operation benutzten Knopfe auszuführen, riss doch die Schleimhaut des centralen Endes ungefähr 2 Cm. weit ein, weshalb dieses Stück entfernt werden musste. Bei Versorgung des peripheren Theiles hatten wir das Malheur, dass bei Zusammenziehen der Tabaksbeutelnaht die Schleimhaut so stark vorfiel, dass deren Amputation nothwendig wurde, wobei der Faden der Tabaksbeutelnaht durchschnitten wurde und eine neuerliche Naht angelegt werden musste. Bei Zusammenschieben der Knopftheile trat trotzdem, dass dasselbe ohne grössere Anstrengung geschah, am peripheren Theile plötzlich ein solcher Bluterguss auf, dass dessen Inhalt entleert werden musste. Nach so vielerlei Incidenzfällen mussten wir von der Weglassung der beabsichtigten Circulärnaht Abstand nehmen, um so eher, weil die serösen Häute wahrscheinlich des grossen Tenesmus wegen sich nicht gehörig aneinander schmiegten. Endlich konnten wir den Darm versenken, und nachdem wir regelrecht die Bauchwandnaht angelegt, folgte der aseptische Verband.

Im exstirpirten Darmstücke war der narbige Ring etwas breiter und consistenter fühlbar, als im früheren Falle, und bei Untersuchung der Permeabilität des Darmes konnte auch eine gegen das Darmlumen zu ge-

kehrte kleine Leiste durchgefühlt werden. Das bei Durchschneiden des Darmes sich darbietende Bild war nicht so anstandslos, wie im vorigen Falle, insofern als auf einer ungefähr 1 Cm. grossen Fläche der Narbe eine 1½ Mm. hohe Prominenz sichtbar war; in den übrigen Theilen der Narbe lag die Schleimhaut vollkommen auf einem Niveau.

Eine Stunde nach der Operation hörte der Hund auf den Ruf, stellte sich sogar für einige Secunden auf, schlief dann aber wieder ein. Nachts erbrach er wiederholt.

14. Februar. Hund ist sehr matt, fortwährender Brechreiz, nahm tagsüber weder Speise, noch Trank.

15. Februar. Etwas munterer, wie am vorherigen Tage, vertilgte die Vormittags 8 Uhr gereichten 500 Grm. Milch mit Cognac. Von der Nachmittags 2 Uhr gereichten Suppe mit Ei und Nachmittags 6 Uhr 500 Grm. Milch vertilgte er nur die Hälfte.

16. Februar. Sehr matt, legt sich auf das Steinpflaster und nahm nur Vormittags 8 Uhr sehr wenig lauwarme Milch. Liegt den ganzen Tag und rührt sich nur schwer.

17. Februar. Morgens wurde der Hund verendet gefunden.

Section: Bauch stark aufgetrieben, auf der Bauchwand in der Linea alba eine 10 Cm. lange, durch Seidennaht vereinigte Wundlinie. Aus der Bauchhöhle entweichen bei Eröffnung der Bauchwände stinkende Gase. In der Bauchhöhle ungefähr 300 Grm. übelriechende, jauchige, blutuntermengte Flüssigkeit. Parietales Bauchfell glanzlos, roth injicirt, viscerales Blatt den ganzen Darmtract entlang ähnlich injicirt. Etwas rechts von der Mittellinie der Bauchhöhle mehrere Dünndarmschlingen unter einander verklebt; die mittlere Darmschlinge dunkelblau verfärbt. Nach Abspülung erweist sich dieser Theil als die Stelle der Operation, und nach Auseinanderziehen der Därme erscheint auf einer Seite des Darmes linsengross der in den Darm eingesetzte Murphyring. Bei Anfassen des Darmstückes fällt der früheren Oeffnung entsprechend der Darm auseinander, und der Murphyknopf fällt heraus; seine freien Ränder sind ausserordentlich scharf abgegrenzt. Magen erweitert, darin eine breiige Flüssigkeit, Därme mit Koth gefüllt. Die Darmgangrän fällt 122 Cm. vom Pylorus.

Peritonitis purulenta. Gangraena intestini ilei. Perforatio.

X. Resectio intestini ilei, sutura intestini secundum Murphy.

Bei einem später folgenden Experimente Nr. XVI bereits einmal benutzter, schwarzhaariger, nicht vom Abdecker gefangener Spürhund.

Gewicht 26 Kgrm.

Operation 7. März 1896 Abends. Nur Morgens Milch. Narkose mit Chloroform. anglicanum, vorher 0,03 Morphium subcutan. Nach üblicher Vorbereitung Bauchschnitt die alte Narbe entlang in der Linea alba, etwa 10—12 Cm. lang. Das Netz an das parietale Bauchfell in geringer Ausdehnung lose angewachsen, was leicht losgelöst werden konnte. Grössere Netzadhäsionen fanden wir an jenem Theile des Dünndarmes, wo bei der vorherigen Operation die Kreisnaht angelegt wurde. Entsprechend der Stelle der vorherigen Operation war der Dünndarm in grösserer Aus-

dehnung so sehr verwachsen, dass nach Lösung der Netzadhäsionen (doppelte Ligatur und Durchschneiden) diese ganze Darmpartie exstirpirt wurde. Der herausgeschnittene Darmtheil betrug nach seiner Loslösung von den Adhäsionen 27 Cm. Die circuläre Darmvereinigung führten wir mit Murphyknöpfen aus und weichten von der genauen Vorschrift nur insoweit ab, dass wir nach Zusammenschieben der Ringe noch eine circuläre Seidenkürschnernaht anlegten, die die Serosa und Muscularis umfasste. Die einander zugekehrten Wundränder des Mesenteriums wurden durch Kürschnernaht vereinigt. Der Vereinigung folgte die Abspülung mit lauwarmer Borsäurelösung und Versenkung des Darmes in die Bauchhöhle. Das Netz zogen wir über die Därme und bedeckten damit auch das vereinigte Darmstück. Gewöhnliche Bauchnaht, aseptischer Verband.

Im exstirpirten Darmstücke war ein circulärer, hellerer, blutarmer Ring sichtbar, der consistenter war, als die übrigen Darmtheile. Beim partiellen Aufschlitzen des Darmes war der früheren Stelle entsprechend ein etwas prominenter Theil der Schleimhaut fühlbar, der auch noch nach vollständigem Aufschlitzen des Darmes zu finden war.

Hund erwachte aus der Narkose schwer und war so betäubt, dass er noch den nächsten Tag, 8. März, beinahe den ganzen Tag über lag und schlief. Am Tage nach der Operation nahm er nichts zu sich.

9. März. Temperatur konnte nicht controlirt werden, weil wir das täglich zweimalige gewaltsame Niederhalten des Hundes nicht für zweckmässig fanden. Am heutigen Tage war der Hund munterer und nahm auch Nahrung zu sich: Morgens 250 Grm. lauwarme Milch mit Cognac, Mittags wenig leere Suppe mit Ei und Abends 500 Grm. lauwarme Milch mit Cognac.

10. März. Morgens dünner Stuhl in mittlerer Menge. Bei Controle des Verbandes machten wir die Wahrnehmung, dass das Heftpflaster herabgefallen und ein faustgrosses Stück Netz vorgefallen war, das durch die theilweise geöffnete Bauchwunde aus der Bauchhöhle ausgetreten war. Das prolabirte Netz war bläulich verfärbt und mit verschiedenen schmutzigen Dingen bedeckt. Der Verband wurde sofort abgenommen, das vorgefallene Stück und der Bauch desinficirt, und nach den nothwendigen Vorbereitungen gingen wir an die neuere Operation, die wir, da der Hund sehr unruhig war, wieder nur in der Narkose machten. Die Bauchwunde war in einer Ausdehnung von 5 Cm. auseinandergewichen, was wahrscheinlich dadurch zu Stande kam, dass der Hund die Nähte des Nachts ausriss. Nach Erweiterung der Bauchwunde zogen wir den vorgefallenen und sich als Netz erwiesenen Theil hervor und resecirten an dessen Basis schon auf normalem Gebiet das Netz, das Unterbinden der Gefässe gradatim vornehmend. Bei Reponirung des resecirten Netzes konnten wir uns davon überzeugen, dass der Murphyknopf noch an seiner richtigen Stelle ist, und dass das operirte Darmstück von einem Theile des Netzes bedeckt ist.

Nach neuerlicher Schliessung der Bauchwandwunde legten wir einen neuen aseptischen Verband an.

Nach der Operation erwachte der Hund um die Mittagsstunde, inzwischen erbrach er und nahm bis Abend nichts zu sich. Abends 6 Uhr einige Löffel Milch.

11. März. Morgens wurde der Hund verendet aufgefunden.

Section. In der Mittellinie der Bauchwand eine 4 Cm. unter dem Processus xyphoideus beginnende, 10 Cm. lange, durch Seidennähte vereinigte, sämmtliche Schichten der Bauchwände durchdringende Schnittwunde. In der Bauchhöhle ungefähr 150 Grm. schmutzig rothbraune, eitrige Flüssigkeit.

Parietales Bauchfell überall injicirt, der Laparotomiewunde entsprechend durch Kürschnernaht vereinigt. Viscerales Bauchfell injicirt, zum grössten Theil mit leicht ablösbaren, gelblich-weissen, fibrinösen Pseudomembranen bedeckt; die Därme sind unter einander und mit dem Omentum majus durch erwähnte Pseudomembranen verklebt. 27 Cm. vom Blinddarm entfernt ist der Dünndarm mit dem Omentum fester verklebt, dunkelroth-bläulich verfärbt. Im Darme ist ein fester Körper fühlbar, der Darm selbst ist an dieser Stelle durch eine Kreisnaht vereinigt. Bei Ablösen des Netzes riss die Darmwand der Kreisnaht entsprechend in linsengrosser Ausdehnung durch, und der Murphyknopf wurde sichtbar. Nach Durchtrennung der Naht konnte man sehen, dass der zwischen die Knopfringe eingeklemmte Darmtheil gangränescirt nnd mit einem Seidenfaden befestigt war. Von der linken Netzhälfte fehlt ein Stück, an dieser Stelle ist dessen freier Rand von Ligaturenschlingen eingefasst.

Peritonitis purulenta universalis. Sutura intestini ilei, resectio omenti.

XI. Resectio intestini ilei, sutura intestini secundum Landerer.

Der bei Experiment Nr. IV einmal bereits benutzte schwarzhaarige Hund. Seit der ersten Operation (28. November 1895) hat sich der Hund sehr gut erholt, frass Alles, ohne die geringsten Verdauungsstörungen, auch an Gewicht nahm er beinahe um 1 Kgrm. zu.

Gewicht am Operationstage 13,80 Kgrm. Hund wurde für die Operation nicht vorbereitet, am Tage der Operation nahm er Mittags noch gewöhnliche Nahrung zu sich.

Operation 8. Jan. 1896 Abends. Die Narkose mit Chloroform anglicanum verlief vollkommen ungestört.

Der ungefähr 10 Cm. lange Bauchschnitt wurde die alte Narbe entlang in der Linea alba gemacht, wobei die von der früheren Operation zurückgebliebene, das Peritoneum vereinigende Kürschnernaht gefunden und entfernt wurde. Omentum lose mit der Bauchwand verwachsen. Nach üblicher Lösung der vorgefundenen Omentum-Darmadhäsionen suchten wir die Stelle der vorigen Darmnaht auf, was auch leicht gelang, wiewohl die Dünndarmschlingen auch untereinander in einer Ausdehnung von 30 Cm. verwachsen waren, gerade entsprechend der Stelle der vorherigen Operation. Mit Rücksicht auf die Adhäsion beschlossen wir die Exstirpation dieses Darmstückes, zu welchem Zwecke sowohl der obere als auch der untere Darmtheil mit je zwei doppelten Seidenfäden unterbunden und zwischen den Ligaturen der Darm durchschnitten wurde. Die Darmvereinigung machten wir diesmal nach der Vorschrift von Landerer. Die Ausführung der Operation selbst ging ohne Störung von Statten, die Vereinigung der Darmstümpfe geschieht verhältnissmässig rasch, über den Werth der Vereinigung jedoch werden wir weiter unten Gelegenheit haben, unsere Meinung auszusprechen. Erst nach Beendigung der Ver-

einigung lösten wir die etwa 35 Cm. lange, zusammengewachsene Darmschlinge ab und versorgten in gewohnter Weise die Mesenterialwundfläche.

Den Schluss der Operation bildete die Reinigung und Reponirung der Därme, Bauchnaht und Anlegen des aseptischen Verbandes.

Dauer der Operation nicht ganz eine Stunde. Der Hund erwacht aus der Narkose sehr langsam und erbricht wiederholt.

9. Januar. Der Hund tagsüber sehr niedergeschlagen, frisst nichts. Nachmittags 6 Uhr Temperatur 38,6° C.

10. Januar. Hund sehr niedergeschlagen, von der gereichten Milch mit Cognac nimmt er nur wenig. Die Nachmittags 2 Uhr genommene Suppe mit Ei erbrach er bald. Nachmittags 6 Uhr Temperatur 39° C. Abends keine Nahrung.

11. Januar. Etwas munterer, Vormittags 8 Uhr wenig Milch mit Cognac. Nachmittags 2 Uhr Suppe mit Ei, Abends 500 Grm. Milch mit Cognac. Nachmittags 7 Uhr Temperatur 39° C., spärlich breiiger Stuhl.

12. Januar. Sehr niedergeschlagen; nur Nachmittags Suppe mit Ei, die er alsbald erbrach. Nachmittags 6 Uhr Temperatur 39° C.

13. Januar. Morgens lag der Hund bewusstlos und verendete Nachmittags 2 Uhr.

Section. Bauch aufgetrieben. Die in der Linea alba vereinigte Wundlinie ganz normal. In der Bauchhöhle ca. 200 Grm. schmutzig braunrothe Flüssigkeit. Parietales und viscerales Bauchfell glanzlos, injicirt. Der Dünndarm vom Pylorus 76 Cm. weit bläulich verfärbt, im selben kreisförmig angelegte, eng schliessende Nähte sichtbar. Die Darmwand hat zu beiden Seiten der Naht auf 0,5 Cm. ihre elastische Consistenz eingebüsst, an der linken Seite des centralen Endes, 4 Mm. von der Naht, zwei für eine stecknadelkopfgrosse Sonde passirbare Oeffnungen. Die Därme mit Koth gefüllt, beim Aufschlitzen derselben wurde im Dickdarm der Rübencylinder aufgefunden, graubraun verfärbt, mit Koth gefüllt, an seinen freien Rändern defect.

Peritonitis purulenta. Gangraena intestini ilei. Perforatio.

XII. Resectio intestini ilei, sutura intestini secundum Kummer.

Vor 5 Monaten vom Abdecker gefangen, kleine Mopshündin; bis zum Tage vor der Operation gewöhnliche Nahrung, am Operationstage nur Morgens Milch. Gewicht 6,20 Kgrm.

Operation 28. März 1896, Abends in Chloroformnarkose, die nach eingetretenem Schlaf mit Aether sulfuricus fortgesetzt wurde. Die Narkose verlief, abgesehen von der in solchen Fällen stets schwereren Respiration, vollkommen ungestört. Den 8 Cm. langen Bauchschnitt machten wir in der Linea alba und zogen nach Eröffnung der Bauchhöhle die am oberflächlichsten gelegene Dünndarmschlinge hervor, deren Inhalt wir durch Fingerstreichen entleerten und hierauf etwa 15 Cm. weit mit zwei doppelten Seidenfäden unterbanden. Der Darm wurde mit Messer durchschnitten, und schlitzten wir, um dem Einreissen des Mesenteriums auszuweichen, auch dies auf etwa 6 Cm. auf. Die circuläre Darmvereinigung machten wir ganz nach Kummer's Vorschrift. Das Auseinanderlösen der Darmblätter ging mit der grössten Leichtigkeit vor sich, ohne dass die von der

Serosa und Muscularis gebildete, äussere abgelöste Schicht auch nur die geringste Läsion erlitten hätte. Die entblösste Schleimhaut resecirten wir in einer Entfernung von 1—5 Cm. an beiden Darmenden und vereinigten die gebildeten Schnittflächen mit Knotennähten und zwar so, dass mit Ausnahme der zwei letzten sämmtliche Nahtknoten der Darmhöhle zugewendet waren. Der Schleimhautnaht folgte die Vereinigung der aus der Muskelhaut und Serosa der beiden Darmstümpfe gebildeten, manchettenartigen Lappen in der Weise, dass die serösen Häute mit einander in Berührung gebracht wurden mit Hülfe der angelegten Nähte. Bei Anlegen dieser Nähte schnitt die eine ein, weshalb auch der Einriss mittels einer separaten Knotennaht vereinigt wurde. Bei der Vereinigung waren zwar die äusseren Lappen etwas bläulich verfärbt, doch unterlag ihre Vitalität keinem Zweifel. Nach Entfernung der Darmligaturen schlossen wir die Bauchwand und legten den aseptischen Verband an.

Der Hund erwachte bald und erbrach ein wenig.

29. März. Morgens war der Hund niedergeschlagen, Temperatur 38,2° C. Tagsüber matt, keine Nahrungsaufnahme. Nachmittags 6 Uhr Temperatur 38,9° C.

30. März. Vormittags Temperatur 38,4° C. Etwas munterer, gereichte 250 Grm. Milch mit Cognac mit Appetit vertilgt. Mittags liess er Suppe unberührt. Nachmittags 6 Uhr Temperatur 39° C.; 250 Grm. Milch mit Cognac.

31. März. Nachts in mittlerer Menge dünner Stuhl. Temperatur Morgens 38° C. Vormittags 8 Uhr 500 Grm. Milch mit Cognac, Mittags Suppe mit Ei. Nachmittags 6 Uhr 500 Grm Milch mit Cognac. Tagsüber munter, Befinden scheinbar gut. Nachmittags 6 Uhr Temperatur 38,2° C.

1. April. Morgens Temperatur 37,8° C. Tagsüber munter, guter Appetit. Morgens 500 Grm. Milch, Mittags Milchreis mit Fleisch, Abends 500 Grm. lauwarme Milch. Thermometrie wird weggelassen.

2. April. Morgens reichlich normaler Stuhl. Befinden scheinbar sehr gut, munter, guter Appetit. Diät wie am vorigen Tage.

3. März. Befinden sehr gut. Mit Rücksicht auf den günstigen Zustand von heute an gewöhnliche Nahrung.

26. März. Bei gewöhnlicher Nahrung Befinden vollkommen gut, Verdauung normal.

Körpergewicht: 7 Kgrm. Heilung.

XIII. Entero-entero-anastomosis secundum Baracz. Exclusio intestini ilei.

Bei Experiment Nr. XVIII schon einmal benutzter, nicht vom Abdecker gefangener, weisser Schäferhund. Seit der vorigen Operation (5. März 1896) vollkommenes Wohlbefinden, frisst Alles, Verdauung normal, an Gewicht zugenommen.

Gewicht vor der zweiten Operation: 23 Kgrm.

Am Tage der Operation nur Milch. Operation am 31. März Abends in Chloroformnarkose. Der Hund schlief ausserordentlich schwer ein, während der ganzen Narkose starke Salivation.

Nach regelrechter Desinfection Bauchschnitt die alte Narbe entlang in der Linea alba. Ein kleiner Theil des Netzes lose mit dem parietalen

Bauchfell verwachsen, leicht ablösbar, das übrige Netz frei abhebbar. Unser Operationsplan war die Ausschaltung des bei der vorherigen Operation vereinigten Darmstückes, eventuell dessen Exstirpation, von welchem Plane wir jedoch Abstand nahmen, weil die Auffindung des betreffenden Darmstückes trotz längerem Suchen nicht gelang, und wir die Dauer der Operation, d. h. die Narkose nicht verlängern wollten, weshalb wir nun eine vor uns liegende Darmschlinge aus der Circulation ausschalteten, ähnlich wie in Experiment Nr. VI beschrieben wurde. Die Anastomose führten wir in diesem Falle nach Baracz mittels Kohlrübenplatten aus. Von der streng genommenen Vorschrift weichten wir nur insofern ab, als wir die Platten nicht mit Seiden-, sondern mit Catgutfäden versehen haben. Die Vereinigung selbst ging ausserordentlich rasch und ungestört vor sich. Die serösen Häute des Darmes legten sich nach Verknotung der Plattenfäden schön aneinander, und die eingesetzten Platten erleichterten sehr das Anlegen der Lembert'schen Nähte. Nach Entfernung der 4 Seidenligaturen und Abspülung des Darmes versenkten wir denselben und legten die übliche Bauchnaht und aseptischen Verband an.

Der Hund erwacht schwer aus der Narkose, bricht viel, starke Salivation.

1. April. Hund ist sehr matt, liegt den ganzen Tag, keine Nahrungsaufnahme. Temperatur Nachmittags 6 Uhr 39° C.

2. April. Hund ist matt, liegt, Temperaturmessung nicht möglich, Morgens etwas Milch mit Cognac, sonst nahm er tagsüber gar nichts. Temperatur Nachmittags 7 Uhr 39° C.

3. April. Morgentemperatur 39° C., etwas munterer, die gereichten 250 Grm. Milch mit Cognac vertilgt. Vormittags in mittlerer Menge dünner Stuhl. Mittags wenig Suppe mit Ei, Abends 250. Grm. Milch mit Cognac. Abendtemperatur 39,5° C.

4. April. Viel munterer, Befinden scheinbar besser. Vormittags 8 Uhr Temperatur 38,2° C. Vormittags 250 Grm. Milch mit Cognac, Mittags ebensoviel Suppe mit Ei und Abends 250 Grm. Milch mit Appetit vertilgt. Nachmittags 7 Uhr Temperatur 39° C.

5. April. Nachts reichlich verdauter Stuhl. Vormittags 8 Uhr Temperatur 38° C. Munter, guter Appetit. Morgens 500 Grm. Milch, Mittags Reis mit gehacktem Fleisch, Abends 1 Liter Milch. Temperatur Abends 7 Uhr 38,2° C.

6. April. Befinden scheinbar sehr gut, Thermometrie weggelassen. Guter Appetit. Diät wie Tags zuvor. Abends reichlich Stuhl.

7. April. Befinden unverändert gut. Von heute ab gewöhnliche Nahrung.

8. April. Hund befindet sich vollkommen wohl, frisst und verdaut gut, weshalb er am heutigen Tage einer neuerlichen Operation unterworfen wurde (siehe Experiment Nr. V).

Zum Schlusse wollen wir hier Bericht erstatten über unser experimentelles Verfahren, das berufen war, die Nachtheile der einzelnen Methoden zu beseitigen, auf die wir noch zurückkehren werden, und mit dem es uns gelungen ist, bei Verkürzung der Operationsdauer die serösen

Häute in grösserer Ausdehnung miteinander in Berührung zu bringen und für die Zeit der Verklebung dieselben in dieser Lage zu sichern.

Die sichere und rasche Verbindung der serösen Häute des Darmes haben auch wir mit in die Darmhöhle eingeführten Fremdkörpern — Ringen — ausgeführt, indem wir in die beiden Darmstümpfe einzeln je einen mit Catgutfäden versehenen Ring einführten. Die freien Enden der Fäden führten wir durch die Serosa des Darmstumpfes, verknoteten die einander gegenüberliegenden Fäden, und durch diese Verknotung gelang es uns, den Darm über den Ring ziehend, die eingestülpten Flächen der Serosa miteinander in enge Berührung zu bringen. Die so erreichte Berührung der Serosa sicherten wir noch mit circulären, blos die Serosa und Muscularis fassenden Seiden-Kürschnernähten.

Als Material für unsere Ringe wählten wir theils gelbe Rüben, theils Horn; erstere schnitzten wir uns unmittelbar vor der Operation selbst, letztere liessen wir in mehreren Grössen beim hiesigen Instrumentenmacher Garai & Co. anfertigen.

In 2 Fällen bereiteten wir die Ringe aus gelben Rüben. Das Mittelloch, für die freie Communication des Darminhaltes bestimmt, bohrten wir mit einer Troicartcanüle aus, und zwar noch ehe wir die Ringe in entsprechender Grösse geschnitzt hatten, damit der Ring nicht reisse. Nur nach Fertigstellung des Mittelloches können wir den Ring ausschnitzen. Nach unseren Erfahrungen müssen die einzelnen Ringe, ihrer Einführung wegen 12—15 Mm. lang sein; kürzere verändern infolge Contraction der Darmmusculatur ihre Lage oder werden ausgestossen. Den der Darmhöhle zugewendeten Theil der Ringe stumpfen wir ab und geben ihm einen etwas kleineren Umfang.

Jeder Ring wird mit 3, bezw. 6 Catgutfäden versehen, deren jeder einzelne in eine gerade, gewöhnliche Nähnadel eingefädelt ist. Die einzelnen Ringe versehen wir derart mit Fäden, dass wir beide Enden von drei, circa 0,5 Mtr. langen, mitteldicken Catgutfäden in gerade Nähnadeln einfädeln und in der Mitte des Fadens einen Knoten schürzen. Diese Fäden ziehen wir nun durch den Ringkörper, die Nadeln parallel zum Mittelloch führend, und zwar von dem umgebogenen Ende aus, indem wir die Fadenenden so vertheilen, dass der Ring regelmässig in 6 Theile getheilt werde. Der Knoten in der Mitte des Fadens verhindert dessen Durchschlüpfen (Fig. 23). Die Vereinigung selbst führen wir in der Weise aus, dass wir die einzelnen Ringe in die Darmstümpfe einlegen, wobei wir darauf achten müssen, dass der eine Faden an den Mesenterialtheil zu liegen komme.

Die einzelnen Fäden stechen wir nun mit dem am Mesenterium liegenden Faden beginnend, blos durch die Serosa der Darmwand, vom Wundrand ausgehend, und stechen wieder auf 2 Mm. von demselben aus (Fig. 23*f*—*f*). Nach Anlegen der Fäden, was sehr rasch geschieht, beginnen wir die Verknotung der einander gegenüberliegenden Fäden wieder mit den durch die 2 Mesenterialtheile durchzogenen. Durch die Verknotung sämmtlicher sechs paar Fäden kommen die Wundränder der Darmwände zwischen die Ringe zu liegen, und die serösen Flächen der Darmstümpfe berühren sich in einer Ausdehnung von mindestens 3 Mm. circulär sehr innig. Diese Berührung der serösen Häute sichern wir überdies noch

durch eine kreisförmige, die zwei äusseren Darmschichten fassende Seidenkürschnernaht. In mehreren Fällen wendeten wir mit sehr gutem Erfolge auch die Hornringe an, bei denen das Mittelloch viel weiter sein kann, als bei den Rübenringen, und die ausser den 6 Löchern für die Fäden mit noch 6 Seitenöffnungen versehen werden können, wodurch der Abfluss des eventuell zwischen Darmwand und Ring gelangenden Darmkothes gesichert wird (Fig. 23 *A*—*A*).

Fig. 23.

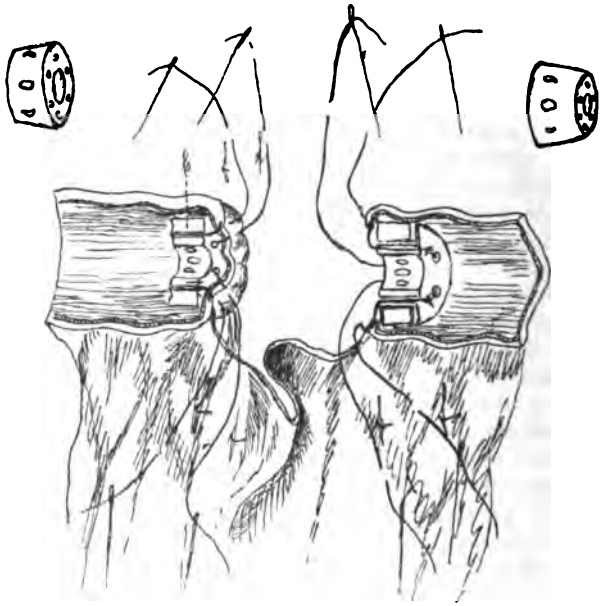

Kuzmik's Darmnaht. *A*—*A* Hornringe. — *b*—*b* in den Darm eingelegte Hornringe. — *f*—*f* die Ringe fixirende Catgutfäden, durch die Serosa geführt.

Diese Hornringe besitzen vor den verdaubaren Rübenringen auch den Vortheil, dass sie in verschiedenen Grössen vorräthig gehalten werden können und im Schimmelbusch'schen Sterilisator vollkommen aseptisch gemacht, während die Rübenringe höchstens in Carbollösung desinficirt werden können; überdies können sich letztere auch nicht längere Zeit halten und mithin nicht in Bereitschaft liegen. Unsere nach der geschilderten Methode ausgeführten Experimente sind folgende:

XIV. Resectio intestini ilei, Sutura intestini secundum Kuzmik.

Junger, rothhaariger, nicht vom Abdecker gefangener, mittelgrosser Hund. Gewicht: 10,8 Kgrm.

Bis zum Tage der Operation gewöhnliche Nahrung, am Tage selbst nur Morgens Milch.

Operation am 29. December 1895 Abends in Chlorformnarkose. Narkose ungestört.

Nach Vorbereitung des Operationsfeldes wurde der 10 Cm. lange Bauchschnitt in der Linea alba gemacht. Bei Eröffnung der Bauchhöhle ward die ungewöhnlich verlängerte, aber nicht geschwollene und sehr mobile Milz sichtbar. Nach Abheben des Netzes zogen wir eine Dünndarmschlinge hervor, die wir, nach Ausstreichen ihres Inhaltes auf 12 Cm. Entfernung mit zwei doppelten Seidenligaturen versehen, in der Mitte durchschnitten. Die Vereinigung führten wir in vorliegendem Falle mit den nach obiger Beschreibung angefertigten gelben Rübenringen aus, deren Durchmesser 12 Mm. betrug. Die Technik der Vereinigung erwies sich als sehr einfach und rasch durchführbar. Die vereinigte Darmschlinge, von ihren Ligaturen befreit, wurde mit 3 proc. lauwarmer Borsäurelösung abgespült und in die Bauchhöhle reponirt. Gewöhnliche Bauchnaht, aseptischer Verband. Dauer der Operation 30 Minuten. Hund erwacht aus der Narkose verhältnissmässig rasch, kein Erbrechen.

30. December. Morgens ist der Hund munter und vertilgt mit gutem Appetit ungefähr 100 Grm. Milch mit Cognac, ebenso Mittags Suppe mit Ei und Abends 6 Uhr 500 Grm. Milch mit Cognac.

31. December. Hund munter, Temperatur Vormittags 8 Uhr 38,6° C.; 500 Grm. Milch mit Cognac. Nachmittags 2 Uhr Suppe mit Ei, 6 Uhr 500 Grm. Milch mit Cognac; jedesmal gierig vertilgt, Befinden scheinbar gut. Nachmittags 7 Uhr Temperatur 38,9° C.

1. Januar 1896. Morgens in mittlerer Menge dunkler, harter Stuhl. Temperatur 38,7° C. Diät wie Tags zuvor, guter Appetit. Trotz scheinbar guten Befindens Temperatur Nachmittags 6 Uhr 39° C.

2. Januar. Morgentemperatur 38,6° C. Hund befindet sich scheinbar gut. Diät folgende: Vormittags 8 Uhr 500 Grm. lauwarme Milch, 10 Uhr 500 Grm. lauwarme Milch, Nachmittags 2 Uhr Milchreis mit gehacktem Fleisch, 6 Uhr 500 Grm. Milch. Abendtemperatur 38,8° C.

3. Januar. Vormittags 8 Uhr Temperatur 38° C. Vormittags 9 Uhr sehr reichlich gelber, verdauter Stuhl in Mittelmenge. Sehr munter. Diät wie Tags zuvor. Abend fieberfrei.

4. Januar. Sehr munter, Speisen gierig vertilgt.

5. Januar. Wohlbefinden stabil. Vormittags 8 Uhr normaler Stuhl. Die noch immer in mässiger Menge gereichte Nahrung vertilgt er mit Appetit.

6. Januar. Mit Rücksicht auf das gute Allgemeinbefinden, Appetit und ausgezeichnete Verdauung wird von heute ab der Diät keine besondere Sorgfalt zugewendet. Gewicht: 10,5 Kgrm. Verbandwechsel, Entfernung der Nähte, Bauchwunde per primam geheilt. Statt Verband wurde die Narbe mit Jodoform-Collodium bestrichen. Heilung.

17. Januar. Bis zum heutigen Tage befand sich der Hund sehr gut, frass mit gutem Appetit, nahm an Gewicht zu.

Körpergewicht: 11 Kgrm.

Sein aus Speiseabfällen bestehendes Mittagsmahl vertilgte er sehr gierig, plötzlich traten Husten, Erstickungsanfälle, anhaltender Brechreiz auf, und der Hund frass nicht weiter. Die Abends 7 Uhr gereichte Milch blieb unberührt.

18. Januar. Sehr matt, Speisen nicht gierig gefressen, anhaltender Husten und Brechreiz.

25. Januar. Der Hund hat augenscheinlich grosse Schmerzen, ist sehr

unruhig, frisst kaum. Seit 2 Tagen kein Stuhl, weshalb Einguss, worauf sich sehr spärlich Defäcation einstellt.

26. Januar Nachts ist der Hund unruhig, heult, schläft nicht und nimmt keine Nahrung. Anhaltender Brechreiz.

27. Januar. Nachts heult er fortwährend, grosse Unruhe, Bauch aufgetrieben, auf Einguss geht nichts ab, Morgens ruhig und im Laufe des Vormittags verendet.

Section. Bauch aufgetrieben. In der Mittellinie des Bauches eine 10 Cm. lange, lineare Narbe. Magen und Därme erweitert, injicirt, die Serosa glatt, glänzend. An die untere Partie des erweiterten Dünndarmes das Omentum an mehreren Stellen lose angewachsen. Parietales Bauchfell blutarm, glatt, glänzend. Der Dünndarm auf 164 Cm. vom Pylorus collabirt, blutarm. An der unteren Grenze des erweiterten Dünndarmes mehrere stecknadelkopfgrosse Hämorrhagien und die Darmwand prominirt diesen Stellen entsprechend an 2 Punkten; im Darme ein harter, narbiger Körper fühlbar. Der erweiterte Magen mit einer schleimigen, dicken Nährmasse und Gasen gefüllt, die Schleimhaut injicirt. 160 Cm. vom Pylorus ist eine circuläre Narbe sichtbar, an dieser Stelle ist die Schleimhaut ein wenig erhaben. Diesem Theile entsprechend war das Netz an 3 Stellen an die Darmserosa lose angewachsen; die Ablösung ging leicht von Statten. Am untersten Abschnitte des erweiterten Dünndarmes, 164 Cm. vom Pylorus ist das Darmlumen durch zwei querliegende Pflaumenkerne vollkommen verschlossen; hier ist die Schleimhaut stark injicirt, geschwollen, darunter mehrere linsengrosse Hämorrhagien. Der untere Darmabschnitt collabirt, leer, die Schleimhaut blutarm, mit Schleim bedeckt.

Obstructio intestini ilei totalis.

XV. Resectio intestini ilei, sutura intestini secundum Kuzmik.

Mittelgrosser, lichter, langhaariger, nicht vom Abdecker gefangener Schäferhund. Gewicht 10,23 Kgrm.

Der gut genährte Hund erhält bis zum Tage der Operation gewöhnliche Nahrung, am Tage selbst nur Morgens Milch. Operation am 4. Jan. 1896 Abends in Chloroformnarkose; letztere verläuft ungestört.

Nach üblicher Vorbereitung 12 Cm. lange Incision in der Linea alba. Nach Abheben des Netzes zogen wir die oberflächlichst liegende Dünndarmschlinge hervor, strichen den Inhalt aus, unterbanden an zwei Stellen 12 Cm. entfernt mit Seidenfäden und durchschnitten in der Mitte. Die Catgutfäden der Rübenringe waren in diesem Falle sämmtlich selbständig und an ihrem der Darmhöhle zugekehrten Ende verknotet. Das Einfädeln der Fäden in dieser Weise erwies sich gelegentlich der Verknotung als nicht gut, weil der Knoten des einen Seitenfadens beim Zusammenziehen sich löste, und der Faden herausgezogen wurde, die neuerliche Einfädlung aber nur mit Zerrung des Darmstumpfes und Läsion der Ringwandung gelang, was zugleich auch ein stärkeres Verbinden dieses Fadens unmöglich machte. Die Rübenringe von 1,4 Cm. Durchmesser schlossen an dieser Stelle nicht vollkommen, aus welchem Grunde wir vor Anlegen der circulären Kürschnernaht an dieser Stelle des Darmes trotz Contusion des centralen Darmstumpfes noch drei Lembert'sche Nähte an-

legten. Nach Anlegen der circulären Kürschnernaht wurde der Darm von seinen Ligaturen befreit und das centrale Ende trotz seiner gequetschten und hämorrhagischen Beschaffenheit in die Bauchhöhle versenkt.

Gewöhnliche Bauchnaht, aseptischer Verband.

Dauer der Operation 40 Minuten.

Während des Erwachens des Hundes häufiges Erbrechen.

5. Januar. Morgens ist der Hund ruhig, sehr matt, niedergeschlagen, frisst nicht. Temperatur 39° C.

Auch Mittags keine Nahrungsaufnahme, kurzes Keuchen, Unruhe. Abends wurde er verendet aufgefunden.

Section. 3 Cm. unter dem Processus xyphoideus, in der Mittellinie eine 10 Cm. lange, durch Seidennähte vereinigte, sämmtliche Bauchwandschichten durchdringende lineare Wundlinie. In der Bauchhöhle circa 200 Grm. bräunlichrothe, schmutzige, nach Darmkoth riechende Flüssigkeit. Netz, parietales und viscerales Bauchfell injicirt, stark verfärbt, mit gelblichem, zähem, fibrinösem Belag bedeckt. Därme aufgetrieben. 132 Cm. vom Pylorus ist der Darm durch circuläre Seidennähte vereinigt, bläulichroth verfärbt mit subserösen Hämorrhagien. In der Darmhöhle ein consistenterer Körper fühlbar. An der Seite des oberen Darmstückes, 2 Mm. über der Vereinigungsstelle, sind zwei stecknadelkopfgrosse, nicht glattrandige Defecte sichtbar auf einem hämorrhagischen Gebiete, durch welche die Sonde in die Darmhöhle dringen kann und hier auf einen harten Körper stösst. Nach Entfernung der Naht ward der grünlichgrau verfärbte Rübenring sichtbar. Die Catgutfäden hielten gut. Därme mit dünnerem Koth und Gasen gefüllt.

Peritonitis purulenta. Sutura intestini ilei. Perforatio intestini.

XVI. Resectio intestini ilei, sutura intestini secundum Kuzmik.

Schwarzhaariger, nicht vom Abdecker gefangener Hund von der Grösse eines Spürhundes. Gewicht 23,50 Kgrm.

Am Operationstage nur Morgens Milch. Operation am 30 Jan. 1896 in den Abendstunden.

Vor der Narkose mit Chloroform anglicanum 0,03 Morphium subcutan.

Nach der üblichen Vorbereitung wurde die Bauchhöhle in der Linea alba mit einer 10 Cm. langen Incision eröffnet. Nach Abheben des Netzes wurde die hervorgezogene Darmschlinge mit zwei, 20 Cm. von einander entfernten, durch das Mesenterium stumpf geführten doppelten Seitenfäden unterbunden und der Darm in der Mitte durchtrennt.

Im vorliegenden Falle benutzten wir zur Vereinigung Hornringe, die wir vorher sterilisirten und mit je drei Paar Catgutfäden versahen. Die in der Mitte der Fäden gebundenen Knoten verhinderten vollkommen das Ausziehen der Fäden. Das Einlegen der Ringe von 1,5 Cm. Durchmesser gelang trotz der krampfhaften Contraction der Darmstümpfe sehr gut. Das Durchziehen der Fäden durch die Serosa, sowie deren Verknotung stiess auf keinerlei Schwierigkeiten, und die Serosa des Darmes legte sich gleichmässig an.

Nach Anlegen der circulären Kürschnernaht wurde der Darm

von seinen Ligaturen befreit und nach Abspülung in die Bauchhöhle reponirt.

Bauchnaht, aseptischer Verband.

Dauer der Operation 35 Minuten.

Der Hund erwacht schwer, und erst nach ungefähr drei Stunden hebt er auf Anrufen den Kopf.

31. Januar. Hund liegt den ganzen Tag, schläft zumeist und vertilgt erst Nachmittags 6 Uhr mit gutem Appetit 500 Grm. Milch mit Cognac. Thermometrie unausführbar.

1. Februar. Viel munterer, steht im Käfig und frisst mit Appetit Vormittags 8 Uhr 500 Grm. lauwarme Milch mit Cognac, Nachmittags 2 Uhr Suppe mit Ei und Nachmittags 6 Uhr 500 Grm. lauwarme Milch mit Cognac.

2. Februar. Morgens dünner, trübgelber Stuhl in mittlerer Menge. Munter und bei gutem Appetit. Diät wie Tags zuvor.

3. Februar. Hund scheinbar vollkommen wohl, munter, guter Appetit. Diaeta idem.

4. Februar. Morgens normaler Stuhl, mit dem beide Ringe abgingen (4. Tag post operationem).

Die an der Aussenseite des Ringes eingeführten Fadentheile fehlen ganz, während die im Ringkanal befindlichen Thelie vorhanden sind, aufgeweicht und rissig. Der Hund ist sehr munter, sehr guter Appetit. Diaeta idem.

5. Februar. Zustand sehr gut. Statt Suppe Mittags Reis mit Fleisch mit gutem Appetit verzehrt.

6. Februar. Bei derselben Diät vollkommenes Wohlbefinden. Nachmittags reichlich normaler Stuhl.

7. Februar. Mit Rücksicht auf das scheinbar gute Allgemeinbefinden, normale Verdauung des Hundes, erhält er Mittags mit den übrigen Hunden aus Speiseresten bestehende Nahrung.

Verbandwechsel, Entfernung der Nähte, prima. Heilung.

Körpergewicht 22,50 Kgrm.

7. März. Bis heute vollkommenes Wohlbefinden, guter Appetit und Verdauung, Gewichtszunahme (Körpergewicht 26 Kgrm.). Am heutigen Tage wurde der Hund einer neuerlichen Operation unterworfen (S. Exp. Nr. IX).

XVII. Resectio intestini ilei, sutura intestini secundum Kuzmik.

Kleiner, rothhaariger, nicht vom Abdecker gefangener Hund. Gewicht 9 Kgrm.

Bis zum Tage der Operation gewöhnliche Nahrung, am Operationstage, 5. Febr. 1896, nur Morgens Milch.

Narkose mit Chloroform anglicanum ungestört.

Nach üblicher Vorbereitung 10 Cm. lange Incision in der Linea alba. Nach Abhebung der Netzes wurde der Dünndarm hervorgezogen, von dem ein 15 Cm. langes Stück an beiden Enden nach vorheriger Ausstreichung seines Inhaltes mit Seidenfäden ligirt wurde, in der Mitte durchschnitten und durch Hornringe vereinigt. Sämmtliche Momente der Vereinigung

verliefen glatt, und die vollständige Herstellung der Continuität sammt der circulären Naht nahm 21 Minuten in Anspruch. Die Darmwände stülpten sich anstandslos ein, Schleimhaut fiel nirgends vor.

Nach Abspülung wurde der Darm versenkt, die gewöhnliche Bauchnaht und aseptischer Verband angelegt.

Der Hund erwacht aus der Narkose schwer, häufiges Erbrechen.

6. Februar. Morgens sehr niedergeschlagen, rührt sich kaum. Vormittags 8 Uhr Temperatur 38° C. Nur Mittags etwas Suppe mit Ei. Nachmittags 6 Uhr Temperatur 38,7° C.

7. Februar. Nachts etwas Erbrechen. Vormittags 8 Uhr Temperatur 38,4° C.

Morgens nahm er wenig Milch mit Cognac, Mittags nichts, Abends wieder etwas Milch mit Cognac. Temperatur 39° C.

8. Februar. Etwas munterer, Milch kaum berührt. Temperatur 38,3° C. Im Laufe des Vormittags wenig dünner, bräunlicher Stuhl. Nachmittags 2 Uhr Suppe mit Ei, Nachmittags 6 Uhr 250 Grm. Milch mit Cognac. Temperatur Nachmittags 7 Uhr 38,8° C.

9. Februar. Nachts spärlich dünner Stuhl. Vormittags 8 Uhr Temperatur 38° C., Nachmittags 6 Uhr 38,3° C. Morgens 250 Grm. Milch mit Cognac, Mittags Suppe mit Ei, Abends 250 Grm. Milch mit Cognac.

Die Nahrung nahm er langsam und mit nicht grossem Appetit zu sich, erbrach sogar einen Theil der Abendmilch nach kurzer Zeit. Abends etwas niedergeschlagen.

10. Februar. Nachts reichlich dünner Stuhl, bei welcher Gelegenheit beide Ringe abgingen (5. Tag). Vormittags 8 Uhr Temperatur 38,1° C. In den 250 Grm. Morgenmilch 2 Grm. Bismuthum subnitricum. Mittags mit gutem Appetit Suppe mit Ei und Abends 500 Grm. Milch mit Cognac vertilgt. Nachmittags 7 Uhr Temperatur 38,3° C. Tagsüber viel munterer.

11. Februar. Befinden scheinbar gut; Vormittags 8 Uhr Temperatur 37,8° C. In der Morgenmilch (200 Grm.) Brot. Mittags Reis mit Fleisch, Nachmittags 500 Grm. Milch mit Brot. Thermometrie beibt weg.

12. Februar. Sehr munter. Diät wie Tags zuvor. Nachmittags normaler Stuhl.

13. Februar. Befinden sehr gut. Diät wie gestern. Abends Verbandwechsel, Entfernen der Nähte, prima. Wundlinie mit Jodoform-Collodium bestrichen.

14. Februar. Mit Rücksicht auf das gute Allgemeinbefinden von heute ab gewöhnliche Nahrung. Heilung.

1. März. Der Hund befindet sich bis zum heutigen Tage vollkommen wohl, Appetit und Verdauung gut. Gewicht: 11 Kgrm.

XVIII. Resectio intestini ilei, sutura intestini secundum Kuzmik.

Mittelgrosser, nicht vom Abdecker gefangener, weisser Schäferhund. Gewicht: 19 Kgrm.

Operation 5. März 1896, Nachmittags 6 Uhr.

Am Operationstage nur Morgens Milch. Vor der Narkose eine halbe Stunde 0,05 Morphium subcutan, Chloroformnarkose ungestört.

Nach gehöriger Vorbereitung des Operationsfeldes 10 Cm. lange In-

cision in der Linea alba. Nach Abheben des Netzes zogen wir den Dünndarm hervor, von dem ein 15 Cm. langes Stück, von seinem Inhalte befreit, an beiden Enden ligirt und in der Mitte durchgeschnitten wurde. Die Bauchhöhle wurde desinficirt und hierauf die mit Fäden versehenen Hornringe eingelegt; die Fäden wurden durch die Darmserosa geführt. Die entsprechenden Fädenpaare wurden hierauf verknotet, worauf sich die Darmstümpfe sehr schön nach innen rollten, hernach konnten wir die circuläre Seidenkürschnernaht anlegen. Nach Abspülung des Darmes mit 3 proc. lauwarmer Borsäurelösung versenkten wir denselben und legten die gewöhnliche Bauchnaht und aseptischen Verband an.

Dauer der Operation 40 Minuten. Während derselben starke Salivation, nach derselben häufig Erbrechen, schweres Erwachen.

6. März. Hund sehr matt, auf Anrufen rührt er sich nicht, keine Nahrungsaufnahme bis Abends 6 Uhr, dann 250 Grm. Milch mit Cognac. Nachmittags 7 Uhr Temperatur 38,1° C.

7. März. Nachts dünner Stuhl in Mittelmenge. Vormittags 8 Uhr Temperatur 37,9° C. Tagsüber munterer und bei Appetit. Vormittags 8 Uhr 250 Grm. Milch mit Cognac. Nachmittags 6 Uhr Temperatur 38,5° C.

8. März. Hund viel munterer. Vormittags 8 Uhr Temperatur 38° C. Diät wie Tags zuvor. Abendtemperatur 38,3° C.

9. März. Morgens reichlich weicher, verdauter Stuhl, wobei beide Ringe abgingen (4. Tag nach der Operation). Vormittags 8 Uhr Temperatur 38° C. Diät wie Tags zuvor, guter Appetit. Nachmittags 6 Uhr Temperatur 38,1° C.

10. März. Befinden scheinbar gut. Vormittags 8 Uhr Temperatur 37,2° C., Nachmittags 6 Uhr 37,4° C. Morgens und Abends 500 Grm. Milch mit Cognac, Mittags Suppe mit Ei.

11. März. Befinden sehr gut, fieberfrei, im Laufe des Nachmittages normaler, verdauter Stuhl. Früh und Abends 1 Liter Milch, Mittags Reis mit Fleisch, guter Appetit.

12. März. Mit Rücksicht auf das scheinbar gute Allgemeinbefinden und den fieberfreien Zustand des Hundes erhält er von heute ab gemischte Nahrung.

13. März. Nachts normaler, verdauter Stuhl. Verbandwechsel, Entfernen der Nähte. Heilung per primam, statt Verband Bestreichen der Narbenlinie mit Jodoform-Collodium.

20. März. Guter Appetit, gute Verdauung, sehr munter.

31. März. An Gewicht um 4 Kgrm. zugenommen; Gewicht 23 Kgrm. Vollkommenes Wohlbefinden, weshalb der Hund einer neuerlichen Operation unterworfen wurde (siehe Experiment Nr. XIII und V).

III.

Auf Grund unserer Experimente vermögen wir uns zwar noch keine definitive Meinung zu bilden, immerhin aber ein solches Urtheil, um an der Hand desselben sowohl auf dem Gebiete des Ex-

perimentirens, als auch im praktischen Leben leichter fortfahren zu können. [1])

Um eine leichtere Uebersicht zu bekommen, wollen wir unsere Erfahrungen in der Reihenfolge der oben beschriebenen Operationen zusammenstellen.

a) Die Maunsell-Ullmann'sche Darmnaht haben wir in fünf Fällen angewendet, das Verfahren entsprach jedesmal den Anforderungen in jeder Hinsicht und bestätigte unsere im Clinicum mehrfach gemachten Erfahrungen, dass mit dieser Darmnaht die circuläre Continuitätstrennung des Darmes, rasch, sicher und ohne nachtheilige Folgen vereinigt werden kann. Bei Anlegen dieser Naht bringen wir nicht nur die serösen Blätter in enge Berührung mit einander, sondern auch die Wundflächen der Schleimhaut, was jedenfalls ein grosser Vortheil ist, da wir im Darmlumen keine offene Wundfläche zurücklassen, dieselbe dem Einflusse des Darmkothes aussetzend, was, wenn auch nicht in jedem Falle von schädlicher Wirkung, in vielen Fällen doch die Heilung der Wunde beeinträchtigt.

Den durch den, sämmtliche Darmwandschichten durchdringenden Faden erzeugbaren Gefahren können wir leicht dadurch vorbeugen, dass wir auch die von Ullmann als überflüssig erklärte äussere Lembert'sche Naht anlegen.

Die Längsaufschlitzung des Darmes bei dieser Naht kann nach unseren Erfahrungen den Erfolg der Operation nur insofern beeinflussen, als die Operation um einige Minuten verlängert wird. Eine schädliche Wirkung derselben haben wir weder in unseren klinischen, noch in den experimentellen Fällen gesehen, was wir aber sahen, war, dass die Längswunde jedesmal sehr schön heilte.

Wo sich circuläre Darmnähte als nothwendig erweisen, bringen es schon die Indicationen der Operationen mit sich, dass vom Darme

---

1) Bei Beschreibung unserer Versuche haben wir gelegentlich der Schilderung des Hundes jedesmal absichtlich den Umstand erwähnt, ob unser Versuchsthier vom Abdecker gefangen war oder nicht. Diese Bemerkung machten wir aus dem Grunde, weil wir beobachteten, dass mit Ausnahme eines Hundes, den wir erst 5 Monate nach dem Einfangen chloroformirt haben, sämmtliche vom Abdecker gefangene Thiere die Narkose schlecht vertrugen, eines sogar zu Beginn der Narkose in Syncope zu Grunde ging, welchen Fall wir in die Reihe unserer Versuche natürlich gar nicht aufnahmen. Unserer Meinung nach ist der Grund der Schwierigkeiten bei der Narkose nur darin zu suchen, dass die beim Einfangen der Hunde benutzte Drahtschlinge im Nervus vagus oder in den Athmungsorganen grössere vorübergehende Veränderungen hervorbringt. Am wahrscheinlichsten ist, dass der N. vagus lädirt wird, infolge dessen die Brustorgane bei der Narkose nachtheilig innervirt werden.

ein mehr oder minder grosses Stück entfernt werde, weshalb es nahe lag, schon zu Beginn unserer Experimente unser Augenmerk auch darauf zu richten, welche Veränderungen bei Exstirpation kleinerer oder grösserer Darmpartien zu Stande kommen.

Und so haben wir uns gleich im Falle I davon überzeugt, dass von der Dünndarmpartie ein Drittel des Darmstückes entfernt werden kann, ohne dem Leben imminente Gefahren zu bringen. Dass in besagtem Falle der Hund trotz des sehr guten Appetites bei gemischter (im Vergleich zu normalen Verhältnissen genügender) Diät am 29. Tage nach der Operation an Entkräftung zu Grunde ging, war zu erwarten und ist nur ganz natürlich. Bei unserem Versuche wollten wir uns eben davon überzeugen, wie lange das Leben bei normaler Ernährung erhalten werden könne, ohne den Fettbedarf auf anderem Wege zu decken. Wir sind überzeugt, dass bei richtiger, die Fette ersetzender Diät die Erhaltung des Organismus entweder überhaupt keine Beeinträchtigung leiden würde, oder dass zumindest die Lebensfähigkeit in solchen Fällen auf lange Zeit ausgedehnt werden könnte. Unsere aus vorliegendem Falle geschöpften Erfahrungen können natürlich auf die klinischen Fälle nicht übertragen werden, denn wir dürfen nicht vergessen, dass bei unserem Versuchsthiere der Organismus vor der Operation vollkommen normal war, während bei den auf den Operationstisch gelangenden Patienten die Lebensfähigkeit schon der Natur der Krankheit nach bedeutend erschüttert ist, was wohl die Grenzen der Resection a priori erheblich enger zieht. Die Resection eines Drittels des Darmtractes erheischende Läsionen, Ernährungsstörungen und die infolge derselben auftretenden Nekrosen oder Geschwülste haben den Organismus schon an und für sich so sehr in Anspruch genommen, dass wir die Operation schon wegen der allgemeinen Verhältnisse nicht ausführen können, und umso bemerkenswerther sind die in der Literatur verzeichneten Fälle, in denen 153 Cm. (Schlange) und noch viel längere Dünndarmstücke ohne nachtheilige Folgen exstirpirt wurden (Hahn, Kocher, Köberle). Trzebiczky nahm nach dieser Richtung 37 Hundeversuche vor, bei denen er 25—200 Cm. lange Dünndarmstücke entfernte. Auf Grund seiner interessanten, mit grosser Präcision und Fachkenntniss durchgeführten Studien gelangte er zu dem Ergebniss, dass

1. über die Hälfte des Dünndarmes hinaus nicht resecirt werden kann, und behauptet mit Uebertragung des Ergebnisses seiner Thierversuche auf den Menschen, dass unter günstigen Verhältnissen auch beim Menschen 280 Cm. ohne schädliche Folgen exstirpirbar wären;

2. von grösserer Tragweite ist die Exstirpation des centralen Endes des Dünndarmes als der dem Blinddarme näher gelegenen Partien.

Von grosser Tragweite blieb bis zur Stunde auch die Entscheidung jener Frage, ob bei Vorhandensein von nekrotischen Darmtheilen die Darmresection sofort, d. h. primär oder erst durch eine neuerliche Operation, secundär gemacht werden soll? Die Ansichten über diese Frage gehen sehr auseinander. Fassen wir unser Wirken von idealem Standpunkt auf, müssten wir sämmtlich jene Richtung acceptiren, die sich die primäre Resection zum Ziel steckte im Hinblick auf jenen qualvollen Zustand, in den wir unseren Patienten durch das Ausnähen des Darmes, durch die künstliche Darmöffnung, wenn auch nur für kurze Zeit versetzen. Betrachten wir wieder andererseits jene Gefahren, denen wir den collabirten, erschöpften Kranken auch noch durch die langwierige Resection aussetzen, so sind wir gar leicht versucht, jenen idealen Zweck bei Seite zu lassen und uns der Ansicht von Abbé, Weir, Rovsing u. A. anzuschliessen, die die Resection nur secundär ausführen, wenn der Kranke seine Kräfte wieder zurückerlangt, und die Nekrose sich abgegrenzt hat.

Stellen wir nun bezüglich der primären und secundären Darmresectionen die Argumente pro und contra einander gegenüber, und fügen wir auch noch unsere eigenen klinischen Erfahrungen hinzu, so können wir in Bezug auf die Zeit der Resection nach keinerlei Richtung hin einen bestimmten Standpunkt einnehmen, und kann unserer Ansicht nach in jedem einzelnen Falle nur die gründliche Betrachtung der gegebenen Verhältnisse entscheiden, welches Verfahren das Leben des Kranken am wenigsten gefährde. Bei primären Resectionen muss in jedem Falle jene allgemeine Erfahrung vor Augen gehalten werden, wonach die Resection je entfernter vom erkrankten Theile gemacht werden soll, damit nicht infolge der eventuell bereits gestörten — während der Operation nicht erkennbaren — Circulation die Nekrose der Darmstücke fortschreitend, das Leben der Patienten in Gefahr komme. Die Möglichkeit der primären Resection schliesst allgemeine septische Peritonitis selbstverständlich vollkommen aus.

Für zweifelhafte Fälle können wir das an unserer Klinik eingeführte und schon in zahlreichen Fällen mit erstaunlichem Resultate angewendete Verfahren wärmstens empfehlen, mit Hülfe dessen wir das Leben unserer Kranken retten konnten, ohne sie der stets gefahrvollen Resection aussetzen zu müssen. Unser Verfahren besteht darin, dass wir den verdächtigen, collabirten Darmtheil in

warme (37—40° C.) 3proc. Borsäurelösung getauchten Mull schlagen und eine Zeitlang durch Aufgiessen warmer Flüssigkeit der Einwirkung gleichmässiger Wärme aussetzen. Durch ein solches Verfahren wurde in vielen Fällen die Circulation wieder hergestellt, der Darm erhielt seinen Tonus zurück, und wir konnten höchstens nach einer halben Stunde das gefährdete Darmstück wieder ohne Besorgniss reponiren, und unser Patient wurde geheilt.

Für zweckmässig halten wir aber in zweifelhaften Fällen auch das von Rovsing und Anderen empfohlene Verfahren, wonach das verdächtige Darmstück nach seiner Loslösung so lange in der Bauchwunde fixirt bleibe, bis sein Schicksal entschieden ist. Bei genauer Einhaltung der Aseptik bringt dieses Verfahren dem Kranken keine nachtheiligen Folgen, und die Literatur hat mehrere Fälle verzeichnet, wo der Darm nach einigen Stunden wieder seine Lebensfähigkeit zurückerlangte und in die Bauchhöhle reponirt werden konnte. Obwohl sich auch durch das Verfahren Rovsing's eventuell die Darmresection umgehen lässt, halten wir doch unser Verfahren für zweckmässiger, durch welches wir rascher zum Ziele gelangen und der Nothwendigkeit der zweiten Operation entgehen.

Bei den Experimenten II und III haben wir neben der circulären Darmnaht Maunsell-Ullmann's die von Salzer 1891 empfohlene totale Ausschaltung einzelner Darmtheile versucht, ohne jedoch Erfolg gesehen zu haben. Beide Thiere gingen uns an eitriger Peritonitis zu Grunde, die infolge der im ausgeschalteten Darmtheile aufgetretenen grossen Spannung auf die Weise entstand, dass an den Stümpfen des ausgeschalteten Darmtheiles infolge überaus grosser Spannung der Nähte Gewebsnekrose und Darmperforation zu Stande kam. Die circuläre Darmnaht schloss vollkommen gut und erzeugte keine Strictur.

Die totale Ausschaltung einzelner Darmtheile aus der Circulation wurde zuerst behufs Studiums des Darmsecretes von Thiry, später von Vella ausgeführt. Ersterer nähte nur einen, Letzterer beide Stümpfe des ausgeschalteten Darmtheiles an die Bauchwand. Infolge der diesbezüglichen erfolgreichen Versuche empfahlen Caponotto und Hacker dieses Verfahren für die Behandlung von Darmkothfisteln in solchen Fällen, wo eine weite Fistelöffnung vorhanden ist.

Salzer war der Erste, der von chirurgischem Standpunkte mit der Ausschaltung einzelner Darmtheile experimentirte, und berichtete auch über seine günstigen Thierversuche auf dem Berliner Chirurgencongress 1891. Salzer hat bei seinen Versuchen den ausgeschalteten

Darmtheil in mehreren Fällen an beiden Enden vereinigt und in die Bauchhöhle versenkt, d. h. er machte eine totale Ausschaltung. Die aus den solcherweise operirten Fällen geschöpften Erfahrungen jedoch waren so ungünstig, dass er selbst in seiner Publication erklärt, die Operation gefährde das Leben des Kranken nur dann nicht, wenn der ausgeschaltete Darmtheil mit einem sogenannten Sicherheitsventil versehen wird, wozu wir entweder die bestehende Fistelöffnung benutzen können oder dadurch erreichen, dass wir den einen oder beide Stümpfe an die Bauchwandwunde fixiren. Diese natürliche oder künstliche Fistelöffnung sichert nicht nur den Abfluss des sich bildenden Secretes, sondern ermöglicht auch die locale Behandlung der erkrankten Darmpartie, was in zahlreichen Fällen auch unbedingt nothwendig ist.

Die günstigen Versuche Salzer's regten die Chirurgen alsbald zur praktischen Ausführung an, und Hochenegg war der Erste, der dieses Verfahren an einem Patienten mit Erfolg anwendete, wo es sich um eine hartnäckige, tuberculöse Blinddarmentzündung handelte, und wo er den einen Darmstumpf in die Bauchwunde einnähte. In ähnlicher Weise führte auch Frank diese Operation aus, Eiselsberg hingegen bediente sich der bestehenden Fistel zur Sicherung des freien Abflusses des Darmsecretes. Sämmtliche 3 Patienten wurden geheilt, und im Falle Eiselsberg's entleerte sich 4 Wochen nach der Operation aus der Fistelöffnung auch kein Secret mehr.

Ungefähr zu gleicher Zeit machten Baracz und Obalinsky den vollkommenen Verschluss des ausgeschalteten Darmstückes mit Versenkung des ausgeschalteten Stückes, ohne dass dem Patienten hieraus schwere Folgen erwachsen wären, trotzdem sowohl die theoretischen Kenntnisse als auch die auf Grund von Thierversuchen gesammelten Erfahrungen gegen die Ausführbarkeit der Operation sprechen.

Seit der Publication Salzer's bis zum heutigen Tage wurde die Ausschaltung einzelner Darmtheile bei unausrottbaren Tumoren, entzündlichen Processen und Darmkothfisteln bereits in vielen Fällen ausgeführt, aber nur in 2 Fällen (Obalinsky, Baracz) wurden beide Stümpfe des ausgeschalteten Theiles mit Erfolg eingenäht, ohne den Abfluss des Darmsecretes noch durch eine Fistelöffnung sichern zu müssen. Auch Eiselsberg und Funke versuchten, den Darmstumpf vollkommen verschlossen in die Bauchhöhle zu reponiren, doch wurden in beiden Fällen schon einige Stunden nach der Operation solche heftige Erscheinungen Seitens des ausgeschalteten Darmstückes hervorgerufen, dass sich die Eröffnung des ausgeschalteten

Darmes mittelst neuerlicher Operation auf Grund vitaler Indicationen als nothwendig erwies.

Halten wir die physiologische Function sowohl des Dünn- als auch des Dickdarmes, andererseits jene Indicationen vor Augen, auf Grund derer die totale Ausschaltung einzelner Darmtheile nothwendig werden kann, so müssen wir die Fälle Baracz und Obalinsky's als reinen Zufall ansehen und uns auf Grund unserer Kenntnisse und Erfahrungen der Ansicht Reichel's, Eiselsberg's u. A. anschliessen, die die Versenkung des verschlossenen Darmtheiles für unzulässig halten. Beinahe undenkbar ist ein solcher Fall, dass einzelne Darmtheile ihre physiologische Function schon so sehr verloren haben sollen, dass sie bei voller Ernährung kein Secret produciren, oder giebt etwa der entzündete Darm, — der durch eine Neubildung angegriffene Darmtheil nur durch den Darmkoth gereizt Entzündungsproduct, oder zerfällt er nur aus diesem Grunde? Theorie und Empirie beantworten diese Fragen unter allen Umständen verneinend.

Aber wir finden es auch nicht motivirt und umsoweniger gerechtfertigt, unsere Kranken dem Zufall preiszugeben, wo wir sie um den Preis geringer Unannehmlichkeiten dem Leben erhalten können. Nichts bekräftigt unsere Behauptung so sehr, wie der oben erwähnte Fall Eiselsberg's, wo aus der unterhaltenen Fistel sich in der 4. Woche schon kein Secret mehr entleerte, der Patient genas, und innerhalb 4 Monaten hatte sich sein Körpergewicht verdoppelt (von 26 auf 52 Kgrm.). In jenen Fällen aber, wo sich aus der Fistelöffnung noch längere Zeit hindurch Secret ergiesst, könnte der vollkommene Verschluss und die Versenkung allenfalls zu schweren Folgen, eventuell zum Tode führen.

In der Literatur finden wir insgesammt 17 operirte Fälle verzeichnet, von denen nur einer letal verlief unmittelbar infolge der Operation, die übrigen 16 heilten nach der Operation. Unter den 17 Fällen wurde viermal der vollkommene Verschluss und die Versenkung des ausgeschalteten Darmstückes versucht (Obalinsky, Baracz, Eiselsberg, Funke), der ausgeschaltete Darm musste jedoch bei zweien einige Stunden nach der Operation wieder eröffnet werden wegen heftiger, das Leben bedrohender Erscheinungen. In den restlichen 13 Fällen wurde theils die bestehende Fistelöffnung belassen, theils wurde das centrale oder periphere oder beide Enden des ausgeschalteten Stückes in die Bauchwunde genäht.

Welches Verfahren zur Erhaltung des sogen. Sicherheitsventils erfahrungsgemäss das zweckentsprechendste ist, das lässt sich wegen

der verhältnissmässig geringen Zahl der Fälle noch nicht entscheiden. Die bestehende Fistel lässt sich nur in dem Falle verwerthen, wenn sie genügend weit ist, und der unbehinderte Abfluss des Secretes gesichert erscheint. Für jene Fälle indessen, bei denen das Ausnähen des einen Stumpfes sich als nothwendig erweist, ist es unserer Meinung nach zweckmässiger, das periphere Ende zu wählen, da in diesem Falle auch die peristaltische Bewegung die Entleerung des Secretes unterstützt. Gegen Schleimhautprolaps können wir uns am besten dadurch schützen, wenn wir die Schleimhaut vor dem Ausnähen einige Centimeter weit von der Muskelschicht ablösen und exstirpiren.

Ueber die bisher mitgetheilten Fälle wollen wir uns hier nicht des Weiteren auslassen. In der neuesten Arbeit Narath's (Arch. f. klin. Chir. Bd. LII. Heft 2) und der letzten Publication Eiselsberg's (Wiener klin. Wochenschrift 1896. Nr. 12—14) finden wir hierüber längere Abhandlungen, weshalb wir an dieser Stelle nur unsere eigene Ansicht zum Ausdruck bringen wollen, die wir uns auf Grund der Literatur und unserer eigenen Erfahrungen gebildet haben.

Unserer Ansicht nach wäre das neuestens unternommene operative Verfahren, durch welches eine totale Ausschaltung einzelner, krankhaft veränderter, den Darmtract verschliessender Darmstücke mit Reponirung des ausgeschalteten Darmtheiles in die Bauchhöhle herbeigeführt wird, aus der Reihe der ausführbaren Operationen überhaupt zu streichen und auch die Indicationen der von Salzer empfohlenen, mit dem sogenannten Sicherheitsventil vorzunehmenden totalen Ausschaltung müssten auf das engste Maass beschränkt werden und deren Ausführung nur in solchen Fällen zugelassen, wo die Impermeabilität oder Strictur des Darmes die Folge von entzündlichen Processen und die Exstirpation des kranken Darmtheiles unter den gegebenen Verhältnissen nicht ausführbar ist. Bei Stricturen aber, die durch unausrottbare Neoplasmen verursacht sind, und deren grösstes Contingent carcinomatöse Tumoren stellen, wo unser Zweck nicht die Heilung, sondern der ist, die Qualen des Kranken zu lindern und bestenfalls das Leben zu verlängern, ist selbst das Salzer'sche Verfahren unbegründet und blos die partielle Ausschaltung berechtigt in der Weise, dass wir an den über und unter der kranken Darmstelle befindlichen gesunden Darmschlingen Seitenanastomosen herstellen, wodurch die freie Circulation des Darminhaltes ermöglicht wird.

Die gegen diese partielle Ausschaltung aufgebrachten

Gründe, dass nämlich durch das Eindringen des circulirenden Darmkothes in den ausgeschalteten Theil der volle Erfolg nicht erreicht wird, sind in dem Falle begründet, wenn wir bei Herstellung der Seitenanastomose die Richtung der Darmbewegung ausser Acht liessen und keine genügend weite Oeffnung machten. Die in Eiselberg's jüngster Publication erwähnten 3 Fälle sprechen wohl am besten dafür, welch' schöne Erfolge sich mit diesem Verfahren erzielen lassen.

Bei Experiment IV haben wir nur eine kleine, kaum in Betracht kommende Dünndarmpartie entfernt, die wir beim Versuch, den Murphyknopf anzulegen, gequetscht haben, und die im Ganzen 8—10 Cm. lang gewesen sein mochte.

Bei Experiment V, zu dem wir einen noch bei zwei anderen Gelegenheiten (Experiment XVIII und XIII) benutzten Hund nahmen, exstirpirten wir ein gelegentlich der vorhergegangenen Operation durch Seitenanastomose einfach ausgeschaltetes, etwa 25 Cm. langes Darmstück und nahmen eine circuläre Vereinigung der zurückgebliebenen Darmstümpfe nach Maunsell-Ullmann vor. Bei sämmtlichen fünf, nach dieser Methode operirten Fällen konnten wir uns von der Vortrefflichkeit dieser Darmnaht in vollem Maasse überzeugen. Den Erfolg unserer Versuche unterstützen auch vier, nach dieser Methode operirte klinische Fälle. Die einfache, rasche Ausführung und der in jedem unserer Fälle gute Erfolg berechtigt uns, dieses Verfahren auf's Wärmste zu empfehlen. Seine technische Ausführung kann dadurch beschleunigt und erleichtert werden, dass wir wenigstens die am Mesenterialtheil angelegte Naht sofort verknoten, wodurch die Ausstülpung der Darmstümpfe durch die Längswunde erfahrungsgemäss bedeutend erleichtert wird. Ein bis zwei über der circulären Darmnaht angelegte Lembert'sche Nähte oder eine circuläre, die Serosa und Muscularis einschliessende Kürschnernaht sichert den Erfolg noch mehr, ohne die Operation zeitlich zu verlängern.

b) In den Fällen VI—XIII haben wir ungefähr 30 Cm. lange Darmschlingen aus der Circulation ausgeschaltet in der Weise, dass wir zwischen den über und unter dem ausgeschalteten Theil befindlichen Dünndärmen Seitenanastomosen herstellten. Im Falle VI machten wir die Anastomose mittelst Nähte, während wir uns im Falle XIII zur Herstellung der Anastomose der von Senn empfohlenen und durch Baracz modificirten Methode bedienten.

Die Modification Baracz' besitzt unserer Meinung nach vor der ursprünglich von Senn empfohlenen Methode insofern Vortheil, als die Platten viel leichter zu beschaffen sind, und ihre Construirung nicht so viel Zeit und Hülfsmittel erfordert. Die correcte Decal-

einirung der Senn'schen Platten erheischt grosse Sorgfalt und Mühe, ihre geringe Haltbarkeit fordert steten Ersatz, während die vegetabilischen Platten zu jeder Zeit und rasch hergestellt werden können. Die durch die Platten leicht eintretende und ihnen zur Last geschriebene Drucknekrose der Schleimhaut kann mit einiger technischer Fertigkeit vermieden werden. Unsererseits könnnen wir als Nachtheil blos jenen Umstand anführen, dass die Grösse der Anastomosenöffnung nicht vollständig gesichert werden kann. Aus diesem Grunde halten wir es für zweckmässiger — selbstverständlich nur in jenen Fällen, wo der Kräftezustand des Patienten einen längeren Eingriff zulässt — die erwünschte Oeffnung durch genaue Vereinigung der Schleimhaut zu sichern. Eine Seitenanastomose mit weiter Oeffnung und physiologische Herstellung der Darmbewegung durch Drehen des ausgeschalteten Darmtheiles kann unsere Ansprüche vollauf befriedigen. Die eigene Peristaltik des ausgeschalteten Darmtheiles sichert uns wieder in der Richtung, dass das sich darin entwickelnde Darmsecret oder bei Tumoren das sich bildende Secret und Detritus keine plötzliche Lebensgefahr hervorrufen können.

Im Falle XIII, wo das Thier übrigens auch sonst gesund war, zeigte der ausgeschaltete Darmtheil keinerlei Veränderungen und enthielt kaum geringes Darmsecret. Im Falle VI hingegen war, laut Sectionsbefund, auch der ausgeschaltete Darmtheil gleich den übrigen Darmtheilen ausgedehnt, ohne jedoch andere krankhafte Veränderungen aufweisen zu können. Die allgemeine Blähung der Därme muss in causalen Zusammenhang gebracht werden mit der im unteren Abschnitt des Darmtractes gefundenen, das Darmlumen vollständig verschliessenden Darminvagination, die sich in den letzten Lebenstagen des auch sonst schwachen, kränklichen Hundes infolge Entkräftung eingestellt haben dürfte, so wie wir dies bei Experiment I zu beobachten Gelegenheit hatten.

Das Verfahren Baracz', bezw. Senn's hat die Technik der Darmoperationen jedenfalls einen guten Schritt vorwärts gebracht, wofür ihnen der Dank aller Chirurgen gebührt. Die einfache und rasche Ausführbarkeit desselben vermag in vielen Fällen ein Menschenleben zu retten.

c) In weiteren 4 Fällen haben wir mit den Knöpfen Murphy's experimentirt. Die Erfolge entsprachen vollkommen unseren Erwartungen und bestätigten nur immer mehr das ihm gespendete Lob. Wohl verliefen von den 4 Fällen zwei letal, doch dürfen wir nicht vergessen, dass blos bei einem (Nr. IX) der Tod unmittelbar durch

den Knopf verursacht wurde, und auch dies ist vielleicht eher der technischen Ausführung, als dem Verfahren selbst zuzuschreiben. Bei Experiment X ist der Grund der tödtlichen Peritonitis in der Infection des infolge Auseinanderweichens der Bauchwände vorgefallenen Netzes zu suchen, da die mit dem Knopfe vorgenommene circuläre Vereinigung auch noch bei der Section vollkommen in Ordnung gefunden wurde. Das an das vereinigte Gebiet mittels fibrinöser Massen angewachsene Netz bestätigt noch mehr die äussere Infection, da hierdurch ein Durchsickern des Darmkothes vollkommen unmöglich war. In den ersten 2 Fällen (Experiment VII und VIII) war der Erfolg ein idealer, wie wir dies an den geheilten Darmtheilen sehen konnten, da die nach der Vereinigung zurückgebliebene Narbe nur palpirt werden konnte, keine Strictur verursachte und die Schleimhaut die kreisförmige Narbe ohne Unterbrechung überdeckte.

Das theoretisch so schön durchdachte und praktisch so leicht ausführbare Operationsverfahren führte in der überwiegenden Mehrzahl der Fälle zu dem schönsten Resultate, und unsere klinischen und experimentellen Erfahrungen sprechen für die grosse Tragweite der Operation. Trotz alledem glauben wir, dass die Frage der circulären Darmvereinigung oder der Seitenanastomosen mit dieser Methode noch keine unanfechtbare Lösung gefunden hat, insbesondere dann nicht, wenn wir die Operation ohne Anlegen von oberflächlichen Lembert'schen Nähten ausführen, wie dies Murphy selbst, W. Mayer und andere Chirurgen empfehlen.

Die Berechtigung unserer Behauptung ist leicht einzusehen, wenn wir uns den Zweck der Knöpfe und ihre Wirkung nach Einbringung in die Darmhöhle vor Augen halten. Murphy will mit seinem Knopfe binnen möglichst kurzer Zeit den schon zu Beginn des Jahrhunderts angestrebten Zweck erreichen, die serösen Häute der Darmstümpfe bis zum Eintritt der Prima reunio in enge Berührung mit einander zu bringen, und will zugleich die nachträglich bei der Narbenschrumpfung entstehende Strictur bekämpfen. Seinen Zweck kann er auch unbedingt erreichen, wenn das bereits angelegte mechanische Hülfsmittel auf die Gewebe nicht mit solcher Kraft eindringt, die die Grenzen der theoretisch geforderten Möglichkeit übersteigt. Das Einlegen des Knopfes und hiedurch die Berührung der Serosae gelingt unbedingt, doch ist es fraglich, ob der Druck des am Contretheil angebrachten inneren Ringes kein zu starker sein werde, in welchem Falle der Gewebszerfall die gewünschten Grenzen übersteigen kann und unbedingt zur Perforation führt, oder es stellt sich infolge des stärkeren Druckes die Nekrose der Gewebe vorzeitig ein, infolgedessen

keine so starke Verklebung der serösen Häute eintreten kann, die einer heftigeren Darmbewegung oder dem Drucke eines grösseren Kothballens Widerstand leisten könnte.

Die zum Zusammenschieben der Knopftheile erforderliche Kraft kann schon wegen der Gewebe von verschiedener Widerstandsfähigkeit nicht bestimmt werden, weshalb der Erfolg beinahe in jedem Falle dem Zufall anheim gestellt werden muss. Bei Wahl der Knöpfe müssen wir ebenfalls besonderes Gewicht auf die Kraft der den ständigen Druck unterhaltenden Feder legen, denn eine nur etwas stärkere Feder kann leicht unser Bestreben vereiteln. Unser Experiment Nr. IX fiel solchen Umständen zum Opfer; bei der Section konnte ganz bestimmt constatirt werden, dass der Gewebszerfall die gewünschte Grenze überschritt und so die Darmperforation und im Anschluss daran die eitrige Peritonitis zu Stande kam.

Wegen unserer Befürchtung bezüglich des vorzeitigen Gewebszerfalles haben wir in jedem unserer Experimente auch oberflächliche Lembert'sche Nähte angelegt, durch welches Verfahren wir wohl die Dauer der Operation um einige Minuten verlängert haben, unser Gewissen aber in der Richtung beruhigt, den Erfolg der Operation nach Möglichkeit allseitig gesichert zu haben.

Nichts spricht für die Berechtigung unserer Befürchtung mehr, als der Umstand, dass ein ansehnlicher Theil der Chirurgen, die diese Art der Darmvereinigung acceptirten und anwenden, das Anlegen der Lembert'schen Naht für unbedingt nothwendig halten. A. Plettner nahm schon 1894 in dieser Richtung entschieden Stellung, und neuestens erschien aus der Feder Graff's eine interessante Abhandlung, in welcher er die an der chirurgischen Abtheilung Hamburg-Eppendorf nach dieser Methode operirten Fälle beschreibt. In seiner Mittheilung über 27 von Schede, Sick und Kümmel operirte Fälle gelangt er unter Anderem auch zu der Conclusion, dass der Knopf in dringenden Fällen ausgezeichnet entspricht, und dass das Anlegen der Serosanaht in jedem Falle empfehlenswerth ist.

Unsererseits finden wir die Frage der Darmvereinigung mit dem Murphyknopf noch nicht gelöst aus folgenden Gründen:

1. weil der Knopf verhältnissmässig sehr schwer ist und nach der Operation die ohnehin trägere Darmfunction noch erschwert;

2. weil er durch die infolge seines Gewichtes leicht eintretende Axenbrechung auch die Durchgängigkeit des Darmes vollkommen behindern kann;

3. die an den freien Rändern des Knopfes befindlichen und den

Abfluss des Secrets der zerfallenden Theile sichernden Löcher, so genau sie auch angefertigt werden, vermögen bei Abgang des Knopfes oder noch früher die Schleimhaut zu verletzen, was zu Geschwürsbildung und zu sämmtlichen damit verbundenen schweren Folgen führen kann.

Durch das Vorhandensein der an den Knopfrändern befindlichen Löcher können wir die Schleimhaut schon bei Zusammenschieben des Knopfes leicht verletzen, weshalb wir darauf achten müssen, dass wir den Knopf nicht gerade an dieser Stelle fassen, da sonst die Darmschleimhaut unbedingt gequetscht wird, und an dieser Stelle erst eine Hämorrhagie und später Nekrose eintritt.

Was jene Beobachtung betrifft, die bei den mit dem Murphyknopfe vorgenommenen Gastro-enteroanastomosen schon wiederholt gemacht und beschrieben wurde, dass nämlich der Knopf statt nach seinem Abgang den Weg gegen die Darmhöhle zu zu nehmen, in den Magen fiel und dort verschiedene nervöse Erscheinungen hervorbrachte — so ist dieselbe unserer Ansicht nach nicht durch das Gewicht des Knopfes zu erklären. Wir glauben, den Grund einfach darin zu finden, dass der Knopf durch die Darmbewegung in jene Richtung gelenkt wird, wo er geringeren Widerstand findet. Das Grundleiden an und für sich, das die Verbindung zwischen Magen und Darm erforderlich macht, hat schon in der Regel zur Magenerweiterung geführt und eine trägere Function der Magenmusculatur als Folge nach sich gezogen, während die Darmmusculatur vollkräftig functionirt und dem Drucke des als Fremdkörper wirkenden Knopfes Widerstand leistet. Was ist nun natürlicher, als dass der Knopf unter solchen Verhältnissen in den erweiterten Magen fällt, von wo er sich nicht mehr entfernen kann.

Diese unsere Ansicht erklärt uns auch das, warum die mit Gastroenteroanastomosis retrocolica gemachten Versuche nach dieser Richtung nicht von Erfolg waren, obwohl hier der Knopf an den tiefsten Punkt des Magens angelegt wird.

Wir sind der Meinung, dass wir diese Nebenwirkung des Murphyknopfes bei Gastro-enteroanastomosen nicht durch Benutzung leichterer Knöpfe, sondern nur durch volle Weglassung derselben werden umgehen können. Bedienen wir uns daher bei Magen-Darmverbindungen des Verfahrens Senn's oder Baracz', das ebenso rasch ausführbar ist, schöne Erfolge aufweist und im Genesungsfalle den Patienten nicht mit schweren Folgeübeln bedroht.

Bei den mit dem Murphyknopfe operirten Fällen wurde die

Narbe im Allgemeinen anstandslos befunden und war erfahrungsgemäss makroskopisch kaum zu erkennen. Unsere Beobachtungen stimmen damit überein, und umso auffallender ist die Beobachtung von W. Keen, der in dem von ihm operirten Falle anlässlich der 7 Monate nach der Operation vorgenommenen Obduction die ursprünglich einen Zoll weit gemachte Oeffnung auf einen halben Zoll geschrumpft fand.

Dieses geniale Verfahren Murphy's ist trotz der erwähnten corrigirbaren Fehler und einzelner ungünstiger Mittheilungen (Zielewicz) unserer Ansicht nach besonders in solchen Fällen zu empfehlen, die eine dringende Beendigung der Operation erfordern. Aber auch in diesen Fällen finden wir als unerlässlich das Anlegen von (den Erfolg der Operation sichernden) Lembert'schen Nähten.

d) Im Falle XI versuchten wir das von Landerer 1895 publicirte Verfahren, das mit dem Neuber's beinahe identisch ist. Bei der Operation, die wir streng nach Vorschrift ausführten, fanden wir einzelne, schon voraus befürchtete Nachtheile der Methode auch praktisch bestätigt. Es spricht hierfür das Zugrundegehen des Hundes unter voraus erwarteten Umständen, wie es die Obduction bestätigt hat.

Nach Landerer's Vorschrift soll der Ausschnitt des Cylinders 1—1,3 Cm. lang und 0,5—1,0 Cm. tief sein, und in diesen sollen mittels Schnürnaht die zwei Darmstümpfe eingebracht und fixirt werden. Unserer Ansicht nach können sich bei diesen Dimensionen die serösen Flächen trotz der über denselben angelegten Lembert'schen Nähte nur zufällig so eng berühren, dass deren Verklebung, Verwachsung auf grosser Fläche zu Stande kommen könnte. Der in das Darmlumen eingelegte Rüben- oder Kartoffelcylinder hinwieder löst als Fremdkörper gesteigerte Muskelthätigkeit und Darmbewegung aus, die Darmstümpfe zerren die angelegten Lembert'schen Nähte, die gesteigerte Peristaltik trägt den Cylinder fort, und zwischen den eingestülpten Darmwandblättern dringt der Darmkoth durch, der die Nähte inficirt, und die neben der ohnedies gereizten Naht zu Stande kommende Nekrose führt denn auch alsbald zur Perforation.

Dies stellte sich in unserem Falle ebenfalls ein, weshalb wir auch keine weiteren Versuche mit dieser Methode machten.

Vorausgesetzt aber, dass die Heilung ungestört verläuft, ist es nicht recht denkbar, dass die circulär mindestens 0,5 Cm. weit eingestülpten und narbig schrumpfenden Darmstümpfe nicht eine solch

hochgradige Strictur erzeugen sollen, die im Verdauungskanal bedeutende Störungen verursacht. In seiner Publication finden wir auch jene Behauptung Landerer's nicht bewiesen, wonach der Darmkoth die von ihm empfohlenen Cylinder leichter passire, als die Murphyknöpfe. Dass bei nach Murphy operirten Fällen schon eine vom Knopf bedingte Darmkothstauung vorkam, während er diese Wirkung bei seinen Fällen noch nicht sah, beweist noch nicht jene Behauptung, denn in einer solchen Frage könnten höchstens nur Verhältnissziffern entscheiden. Wir denken, auch der Cylinder kann (sofern er nur nicht mit dem Darmkoth verstopft weitergetragen wird) Kothstauung verursachen, diese Eventualität ist bei beiden Methoden gleich gross.

Ueber Fälle, nach der Methode Landerer's erfolgreich operirt, haben bisher nur Rotter und Morian berichtet, während Bier nach mehrfachen Versuchen wieder zur Nahtvereinigung zurückkehrte.

e) Mit der geistvollen Methode Kummer's experimentirten wir im Falle XII, und der Erfolg steht hoch über unseren Erwartungen insofern, als es uns mit nicht erwarteter Leichtigkeit gelang, die die Darmwand bildenden 3 Blätter abzulösen. In Bezug auf die technische Ausführung der Operation hatten wir übrigens keine Skrupeln, und auch physiologisch können sich dem Verfahren keine Hindernisse in den Weg stellen, da die zusammengefalteten und vereinigten — aus der Serosa und Muscularis bestehenden — Lappen vom Mesenterium aus ungestört ernährt werden können.

Kummer kann mit seinem Verfahren vollständig sein Ziel erreichen, denn thatsächlich wird die Entwicklung einer narbigen Strictur mit diesem Verfahren nach Möglichkeit vermieden, und durch Vereinigung der Schleimhaut können wir auch die Infection der äusseren Naht umgehen.

Bei der Czerny-Lembert'schen Naht ist der Nachtheil einer eventuellen Stricturbildung dadurch, dass die unbedingt nothwendige Berührung der serösen Häute ohne Verengerung des Darmlumens erreicht wird, auf jeden Fall vermieden; unerreicht jedoch ist jenes Ziel, welches in vielen Fällen den Erfolg der Operation sichert und das Leben des Kranken zu retten vermag, nämlich die rasche Ausführung. Kummer's Naht nimmt nahezu eben so viel Zeit in Anspruch wie die Czerny-Lembert'sche, und dem muss in geeigneter Weise abgeholfen werden.

Die Methode Frey's, die ja nur eine Modification der Kummer'schen ist, haben wir gar nicht versucht, da wir in derselben vom

Standpunkt der technischen Ausführung keinen Vortheil für den Zeitgewinn erblickten, finden sie aber nachtheiliger insofern, als das Annähen des umgebogenen Lappens an die Darmwand grössere Sorgfalt erheischt, als die Vereinigung der Kummer'schen zusammengefalteten Lappen, bei der wir mit der Naht nicht auch die Darmschleimhaut verletzen können. Endlich vereinigen sich die zwei einander gegenübergestellten Schleimhäute erfahrungsgemäss genauer, als bei Frey's Verfahren die Serosa und Muscularis, und da unser Zweck auch die Vermeidung von Stricturen ist, so dürfen wir auch die narbige Schrumpfung des Frey'schen Lappen nicht vergessen, die das Darmlumen ganz bedeutend verengen kann.

f) Durch das theoretische, praktische und experimentelle Studium der infolge des in den letzten Decennien so rapiden Aufschwunges unseres chirurgischen Handelns actuell gewordenen Darmchirurgie, wurde auch in uns das Bestreben wach, das allgemein gesteckte Ziel zu fördern, als dessen Ausfluss wir uns mit der oben beschriebenen Darmnaht in 5 Fällen versucht haben. Unsere Erfolge sind — wie aus der Beschreibung ersichtlich — genug günstig, und obwohl sich auf Grund so weniger Versuche noch kein sicheres, endgültiges Urtheil über den Werth des Verfahrens fällen lässt, so dürfte doch die Mittheilung unserer Erfolge und Wahrnehmungen Anregung zu weiteren Versuchen bieten.

Bei unseren Versuchen lehnten wir uns an die Erfahrungen Senn's, Baracz', Matigneau's und Anderer an, die mit ähnlichem Platten und ähnlichen Verfahren Seitenanastomosen herstellten, die es aber unterliessen, ihre Erfahrungen auch bei circulären Darmvereinigungen zu versuchen.

Mit unserem Verfahren sind wir im Stande, eine kreisförmige Continuitätstrennung des Darmes binnen 10—15 Minuten zu vereinigen, ohne dass — wie bei Murphy — durch ein etwaiges Weiterdringen der erwünschten Nekrose der Darmstücke das Leben des Kranken einer Gefahr ausgesetzt würde. Einen Vortheil vor der Murphy-schen Methode glauben wir in unserem Verfahren darin zu finden, dass wir in die Darmhöhle entweder verdaubare oder an Gewicht viel leichtere, die Darmschleimhaut unter keinen Umständen verletzende Ringe einbringen. Den Hornringen geben wir insofern den Vorzug, als wir hier die Centralöffnung viel weiter machen können, was die Durchgängigkeit des Darmes mehr sichert. Ihr Abgehen hat nach unseren bisherigen Erfahrungen keine Störungen verursacht. Bleiben sie jedoch zurück, so halten wir die Rectaluntersuchung in

jedem Falle für nothwendig, so wie dies bei Anwendung des Murphyknopfes empfohlen wurde. [1])

Fassen wir nun die auf dem Gebiete der Darmnähte gemachten und in der Literatur verzeichneten Erfahrungen mit unseren persönlichen Beobachtungen zusammen, die wir auf Grund theoretischer, praktischer und experimenteller Studien gesammelt, so gelangen wir zu folgendem Endresultate.

1. Die aus welcher Ursache immer zu Stande gekommene Continuitätstrennung des Darmtractes lässt sich am zweckmässigsten durch Anlegen von Nähten wieder herstellen, für welchen Zweck sich die Czerny-Lembert'sche, Kummer'sche und die auch vom Standpunkt der Zeitersparniss ausgezeichnete Maunsell-Ullmann'sche Naht vortrefflich eignet.

2. In Fällen, wo auf die rasche Ausführung der Operation grosses Gewicht gelegt werden muss, sind der Murphyknopf und das von uns versuchte Verfahren der reinen Nahtvereinigung vorzuziehen. Die Murphyknöpfe können jedoch unserer Meinung nach nur mit den sichernden Lembert'schen Nähten rationell angewendet werden.

3. Bei Magendarmverbindungen und Darmanastomosen ist das Verfahren Senn's, bezw. Baracz' am Platze, nur muss darauf geachtet werden, dass die Oeffnung möglichst gross sei.

4. Die totale Ausschaltung einzelner Darmtheile aus der Circulation kann nur mit Erhaltung der den Abfluss der Secrete sichernden Oeffnungen ausgeführt werden.

5. Bei unausrottbaren Tumoren (Krebs) soll die Aus-

---

1) Zum Schlusse wollen wir noch hervorheben, dass wir es bei Darmresectionen für vollkommen überflüssig halten, den Verschluss des Darmlumens mit verschiedenen von einzelnen Chirurgen empfohlenen Instrumenten zu bewerkstelligen; ein einfacher aseptischer stärkerer Seidenfaden, der durch das Mesenterium stumpf geführt und über dem Darme lose geknotet wird, sichert uns vollständig gegen das Ausfliessen von Darmkoth, ohne den Darm zu quetschen und das Operationsgebiet zu occupiren. Wir halten dieses Vorgehen für zweckmässiger, als den Fingerdruck seitens des Assistenten, weil der Druck ein gleichmässigerer ist, und kein Raum eingenommen wird.

Bei Darmresectionen — wie aus der Beschreibung ersichtlich — machten wir am Mesenterium keinen keilförmigen Ausschnitt, sondern gingen nach Kocher so or, dass wir die nach Vereinigung der Darmstümpfe sich bildende Falte mit einer einfachen Kürschnernaht vereinigen. Durch das Verfahren Kocher's ist auch eine Ernährungsstörung des Darmes zu vermeiden, da das in den durchschnittenen Aesten sich bildende Blutgerinnsel nicht auch auf jene Gefässe übergeht, die mit den zurückgebliebenen Därmen den Stoffwechsel vermitteln.

schaltung des erkrankten Theiles — mit Rücksicht auf den palliativen Werth der Operation — nur eine partielle sein, in welchem Falle wir aber auf die Erhaltung der Darmbewegung in gehöriger Richtung bedacht sein müssen.

6. Bei jeder Darmoperation, insbesondere aber bei den circulären Vereinigungen, soll peinlichst darauf geachtet werden, dass das Mesenterium nicht vom Darme abgelöst werde. —

Literatur.

Abbé, Intestinal anastomosis. — (Med. News 1889. Juli.) Centralbl. f. Chirurgie. 1889. Nr. 47.

Robert Abbé, Intestinal anastomosis and suturing. (New-York med. record 1892. No. 39.

E. Albert, Ein bemerkenswerther Fall von Gastroenterostomie. Wiener med. Wochenschr. 1893. Nr. 1.

Derselbe, Eine neue Methode der Jejunostomie. Wiener med. Wochenschrift, 1893. Nr. 2.

Ch. Audry, Un nouveau procédé de colostomie iliaque. — Colostomie transparietal. (Arch. prov. de chir. T. I.) Centralblatt f. Chirurgie. 1893. Nr. 9.

v. Baracz, Ein praktisches Ersatzmittel für decalcinirte Knochenplatten bei der Senn'schen Plattendarmnaht. Centralblatt f. Chirurgie. 1892. Nr. 23.

Derselbe, Gastroenterostomie mittelst Plattennaht nach Senn bei Anwendung meiner Kohlrübenplatten. Centralblatt f. Chirurgie. 1892. Nr. 27.

Derselbe, Ueber die totale Darmausschaltung und über die Verwendbarkeit der Kohlrübenplatten bei der Ileocolostomie. Centralblatt f. Chirurgie. 1894. Nr. 27.

Derselbe, Zur Frage der Berechtigung der totalen Darmausschaltung, mit totalem Verschluss des ausgeschalteten Darmstückes. Wiener klin. Wochenschrift. 1895. Nr. 28.

Derselbe, Ueber den Werth der Enteroanastomose mittelst der Plättchennaht nach Senn in der Magendarmchirurgie. Archiv für klinische Chirurgie. Bd. XLIV.

Derselbe, Kohlrübenplatten als Ersatz für decalcinirte Knochenplatten bei der Senn'schen Plattendarmnaht. Ebenda.

Barbat, Der Murphy-Knopf für Anastomose. — (Occident med. times 1893 April.) Centralbl. f. Chirurgie. 1893. Nr. 28.

Bastianelli, Un methodo semplice di gastroenterostomia senza apertura della mucosa. — (Riforma med. 1894. No. 193.) Centralblatt f. Chirurgie. 1894. Nr. 49.

Dr. Baumgärtner, Darmklemme. Centralblatt f. Chirurgie. 1892. Nr. 18.

C. Beck, Resection of the intestine in gangrenous hernia. (New-York med. record 1893 April.) Centralblatt f. Chirurgie. 1894. Nr. 4.

Ernst Becker, Ueber Darmresection. Deutsche Zeitschr. f. Chirurgie. Bd. XXXIX.

H. Beuker, Wie weit darf man im Mesenterium die Circulation unterbrechen, ohne das Darmgangrän entsteht? Centralblatt f. Chirurgie. 1893. Nr. 44.

Billroth, Ueber 124 vom November 1878 bis Juni 1890 in meiner Klinik und Privatpraxis ausgeführte Resectionen am Magen und Darmkanal, Gastroenterostomien und Narbenlösungen. Wiener klin. Wochenschrift. 1891. Nr. 34.

Oscar Bloch, On extra abdominal Behandling of cancer intestinalis (Rectum derfra undtaget) Med en Fremstilling of de for denne Sygdomfordagere operationer og deres Resultater. — (Nord. med. Arkiv. 1892. No. 30.) Centralblatt f. Chirurgie. 1892. Nr. 30.

H. Braun, Zur Technik der Naht bei verschiedenen Operationen am Magen und Darm. Deutsche med. Wochenschrift. 1891. Nr. 1.

Brenner, Zur Technik der Gastroenterostomie. Wiener klin. Wochenschrift. 1892. Nr. 26.

Waldo-Briggs, Extra abdominal intestinal surgery and the use of animal membranes as splices or grafts. Experiments upon animals. (St. Louis med. and surg. journ. 1890. July.) Centralbl. f. Chirurgie. 1891. Nr. 13.

Derselbe, Extra abdominelle Chirurgie, oder Chirurgie der Gebilde der Bauchhöhle mit Anwendung von thierischen Häuten. Versuche an Thieren. Centralblatt f. Chirurgie. 1893. Nr. 9.

Brokaco, Intestinal anastomotic operations with segmented rubber rings, with some practical suggestions as to their use in other surgical procedures. (Med. News. 1889.) Centralblatt f. Chirurgie. 1890. Nr. 27.

R. Butz, Zur Gastroenterostomie vermittelst Kohlrübenplatten. St.-Petersburger med. Wochenschrift. 1893. Nr. 20.

Chaput, Description d'un nouveau procédé de suture intestinale. Suture par invagination et abrasion. (Bull. de la soc. anat. de Paris. 1894.) Centralbl. f. Chirurgie. 1894. Nr. 44.

Derselbe, Étude sur la gastroenterostomie. (Press. med. 1894 Juli.) Centralblatt f. Chirurgie. 1894. Nr. 44.

Derselbe, Technique et indications des operations sur l'intestin, l'éstomac et les voies biliaires. Centralbl. f. Chirurgie. 1892. Nr. 50.

Derselbe, Ueber die Anwendbarkeit des Murphy'schen Anastomosisknopfes. (Semaine med. 1894. No. 66.)

Gaston Clarot, Contribution à l'étude de la colotomie iliaque. — (Thèse de Paris 1890.) Centralblatt f. Chirurgie. 1891. Nr. 9.

Codivilla, Sei casi di Gastroenterostomia. (Sperimentale Mem. originali Vol. XLVII. Hft. 4 u. 6.) Centralblatt f. Chirurgie. 1894. Nr. 25.

Czerny, Ueber Darmresection. Aus der 62. Naturforscher-Versammlung zu Heidelberg. Centralblatt f. Chirurgie. 1889. Nr. 51.

Czerny u. Rindfleisch, Ueber die an der Heidelberger chirurgischen Klinik ausgeführten Operationen am Magen und Darm (Festschrift an Billroth). Centralblatt f. Chirurgie. 1893. Nr. 15.

J. Davis, An experimental study of intestinal anastomosis. (Times and Register. Philadelphia 1890 Januar u. Februar.) Centralblatt f. Chirurgie. 1890. Nr. 41.

Derselbe, Intestinal anastomosis without mechanical devices and circulo-lateral Enterorraphy. (Times and Register 1893 Januar.) Centralblatt f. Chirurgie. 1893. Nr. 23.

Dawbarn, The relative value of the Murphy button and absorbable plates. (Annals of surgery 1895 Februar.) Centralblatt f. Chirurgie. 1895. Nr. 46.

Dawbarn, Vegetable plates in bowel and stomach surgery. (Ann. of surg. 1893 Februar.) Centralblatt f. Chirurgie. 1893. Nr. 28.

E. Doyen (Reims), Contribution à l'étude de la chirurgie de l'éstomac et de l'intestin. (Arch. prov. de Chir. T. IX. p. 23.) Centralblatt f. Chirurgie. 1892. Nr. 43.

H. Dreydorff, Casuistischer Beitrag zur Magenchirurgie nebst einer Uebersicht über 442 Fälle von Pylorectomie, Gastroenterostomie und Pyloroplastik. Beiträge zur klin. Chirurgie Bd. XI.

T. Dunin, Ueber die Resultate der Gastroenterostomie bei narbiger Pylorusstenose. (Gazeta lekarska. 1893. No. 15 u. 16.) Centralblatt f. Chirurgie. 1893. Nr. 36.

A. Freiherr von Eiselsberg, Over „Darmausschaltung". (Nederl. Tijdschr. v. Geneeskunde. 1896 No. 8.) Centralblatt f. Chirurgie. 1896 Nr. 22.

Derselbe, Ueber Ausschaltung inoperabler Pylorus-Stricturen, nebst Bemerkung über die Jejunostomie. Verhandl. der deutschen Ges. f. Chirurgie. 1895.

Derselbe, Weitere Beiträge zur Casuistik der Darmausschaltung. Wiener klin. Wochenschr. 1896. Nr. 12.

Derselbe, Zur Casuistik der Darmausschaltung. Wiener klin. Wochenschrift. 1893. Nr. 8.

R. Frank, Einige Darmoperationen mit Bemerkungen über die Darmnaht. Wiener klin. Wochenschrift. 1892. Nr. 27.

Dr. R. v. Frey, Ueber die Technik der Darmnaht. Beiträge zur klin. Chirurgie. 1895. Bd. XIV.

Frietzsche, Zur Gastroenterostomie. Correspondenzblatt f. Schweizer Aerzte. 1895. Nr. 15.

K. Funke, Zur Casuistik der Darmausschaltung. Prager med. Wochenschr. 1895. Nr. 32 u. 33.

Dr. H. Graff. Der Murphy'sche Knopf und seine Anwendung. Archiv f. klin. Chirurgie. 1896. Bd. LII. Hft. 2.

Harald Graff, Senn's intestinal anastomosis in operations for strangulated hernia. (Lancet 1893 May.) Centralblatt f. Chirurgie. 1893. Nr. 40.

A. M. C. Graw, On a new method of making intestinal anastomosis. — (Annals of Surgery. 1883 Septemb.) Centralblatt f. Chirurgie. 1894. Nr. 16.

Derselbe, Upon the use of the elastic ligature in the surgery of the intestine. — (Journ. of the Amer. med. assoc. 1891 XVI.) Centralbl. f. Chirur. 1891. Nr 45.

J. Grundzach u. S. Mintz, Narbige Pylorusstenose, Hypertrophie des Pylorus. Secundäre Magendilatation, Gastroenterostomie, Heilung. (Medyzyna 1893. No. 17.) Centralblatt f. Chirurgie. 1893. Nr. 36.

P. Grützner, Zur Physiologie der Darmbewegung. Deutsche med. Wochenschr. 1894 November.

Haasler, Ueber Darmresectionen. Verh. d. deutsch. Gesell. f. Chirurgie 1893.

v. Hacker, Zur operativen Behandlung der Pylorusstenosen und der malignen Noeplasmen des Magens. (Chirurgische Beiträge aus dem Sophienspital 1892.) Centralblatt f. Chirurgie. 1893. Nr. 9.

E. Hahn, Eine neue Methode der Gastrostomie. Centralbl. f. Chirur. 1890. Nr. 11.

Derselbe, Ueber Gastroenterostomie. Deutsche med. Wochenschr. 1891. Nr. 30.

Hallstedt, Intestinal anastomosis. — Bulletin of the Johns Hopkins-Hospital. 1891. Centralblatt f. Chirurgie. 1891. Nr. 19.

Helferich, Bemerkungen über die technische Ausführung bei der Gastrotomie und der Bildung eines Anus-praeternaturalis. Deutsche med. Wochenschrift. 1893. Nr. 1.

J. v. Hochenegg, Chirurgische Eingriffe bei Blinddarmerkrankungen. Wiener klin. Wochenschrift. 1895. Nr. 16—20.

Derselbe, Ein Beitrag zur Coecalchirurgie und zur Ileocolostomie. Wiener klin. Wochenschrift. 1892. Nr. 53.

Hofmokl, Klinische Mittheilungen über Darmocclusionen. Klin. Zeit- und Streitfragen. 1892. Bd. VI.

Huntington, Exstirpation des Coecum und Anastomosenbildung nach Senn. (Occident. med. times 1893 Januar.) Centralbl. f. Chirurgie. 1893. Nr. 38.

Karl Jaffé, Ueber Darmresection bei gangränösen Hernien. Sammlung klin. Vorträge. 1881. Nr. 201.

O. Kappeler, Einige Bemerkungen zur Colostomie. (Correspondenzbl. f. schweizer Aerzte. 1892.

W. Keen, Case of Cancer of the hepatic flexure of the colon. Ileocolostomy by means of Murphy's button. (Ann. of surg. 1893 June). Centralblatt f. Chirurgie. 1893. Nr. 40.

R. Kobert u. W. Koch, Einiges über die Functionen des Dickdarmes. Deutsche med. Wochenschrift 1894. 883 Cap.

Th. Kocher, Ueber eine neue Methode der Magenresection mit nachfolgender Gastroduodenostomie. Verh. der deutschen Gesellschaft f. Chirurgie. 1891.

Derselbe, Zur Technik und zu den Erfolgen der Magenresection. Correspondenzblatt f. schweizer Aerzte. 1893. Nr. 20.

J. Kosinski, 31 Darmresectionen. (Medyzyna. 1893. Nr. 34 u. 35.) Centralbl. f. Chirurgie 1894. Nr. 4.

König, Zur modernen Technik der Darmresection und Anastomosenbildung. (Murphy's Knopf.) Centralblatt f. Chirurgie. 1895. Nr. 4.

F. Krumm, Zur Frage der primären Darmresection wegen Gangrän. Beitr. zur klin. Chirurgie Bd. VII.

Dr. Ernst Kummer, Experimentelles über submucöse Resection von Darm und Magen. Verh. der deutschen Gesellschaft f. Chirurgie. 1891.

Derselbe, Versuche über submuköse Darmresection mit nachfolgender circulärer Darmnaht. (Festschrift zu Ehren Prof. Kocher.) Centralblatt f. Chirurgie. 1891. Nr. 50.

A. Landerer, Zur Technik der Darmnaht. Centralbl. f. Chirur. 1895. Nr. 13.

Derselbe, Zur Technik der Darmnaht. Centralbl. f. Chirur. 1895. Nr. 42. S. 969.

C. Lauenstein, Zur Indication, Anlegung und Function der Magendünndarmfistel. (Festschrift an L. Meyer in Göttingen.) Centralblatt f. Chirurgie. 1891. Nr. 40.

Dr. W. v. Linhart, Compendium der chirurgischen Operationslehre. Wien. 1874.

Matlakowski, Ueber Resection des Blinddarmes bei carcinomatöser und narbiger Stenose. Deutsche Zeitschrift f. Chirurgie. Bd. XXXIII.

W. Maunsell, A new method of intestinal surgery. — (Amer. journ. of med. scienc. 1892.) Centralblatt f. Chirurgie. 1892. Nr. 45.

J. J. Matigneau, Note sur un nouveau procédé d'anastomose gastrointestinal. (Journ. de med. de Bordeaux 1893. No. 5.) Centralbl. f. Chirur. 1893. Nr. 20.

Maydl, Erfahrungen über die neue Methode der Ausführung der Jejunostomie. Wiener med. Wochenschrift. 1892. Nr. 18 u. 19.

Maydl, Ueber der gegenwärtigen Stand der Darmchirurgie. Klin. Zeit- und Streitfragen. 1888. Bd. II. Centralblatt f. Chirurgie. 1890. Nr. 4.

Dr. Willy Meyer, Murphy's Knopf in der Chirurgie des Magen-Darmkanales und der Gallenblase. Centralbatt f. Chirurgie. 1894. Nr. 37.

Derselbe, Zu Dr. Zielewicz's Mittheilung: Der Murphy'sche „Anastomosis Button". Centralblatt f. Chirurgie. 1894. Nr. 52.

Morisani, Darmnaht. (Progr. medico. 1889.) Centralbl. f. Chirurg. 1891. Nr. 1.

Dr. A. R. v. Mosetig-Moorhof, Handbuch der chirurgischen Technik. Leipzig und Wien 1887.

J. B. Murphy, Analysis of cases operated on with the aid of the Murphy button up to the present time. (Med. news 1895. Februar 9.) Centralbl. f. Chirurg. 1895. Nr. 33.

Derselbe, Cholecysto-intestinal, entero-intestinal anastomosis and approximation withen sutures etc. — (New-York med. record. 1892. Dec. 10.) Centralblatt f. Chirurgie. 1893. Nr. 12.

J. Murphy (Sunderland). Notes on a case of enterectomy for gangrenous intestine, in which the button of Murphy of Chicago was succesfully employed. (Brit. med. journ. 1895. No. 1790.) Centralblatt f. Chirurgie. 1895. Nr. 28.

Dr. A. Narath, Die operative Behandlung der Dünndarm-Genitalfisteln, mit besonderer Berücksichtigung der „Darmausschaltung". Archiv f. klin. Chirurgie. 1896. Bd. LII Hft. 2.

A. Obalinski, Zur totalen Darmausschaltung. Centralbl. f. Chirurg. 1894. Nr. 49.

Derselbe, Zur Berechtigung der Darmausschaltung mit totalem Verschluss des ausgeschalteten Darmstückes. Centralblatt f. Chirurgie. 1895. Nr. 6.

Dr. A. Plettner, Darmresection und Verwendung des Murphyknopfes. Centralblatt f. Chirurgie. 1894. Nr. 52.

Postempski, Pyloroplastik nach Heinecke-Mikulicz. (Riforma med. 1890. Juli.) Centralbl. f. Chirurgie. 1890. Nr. 52.

P. Postnikoff, Die zweizeitige Gastroenterostomie. Centralbl. f. Chirurgie. 1892. Nr. 49.

Ramangé, Entéroplexie. (Memoire présenté et couronné au concours de med. internat. Sud-Americain le 20 Janvier 1893.) Centralbl. f. Chirurgie. 1893. Nr. 40.

Paul Reclus, Sur une observation de gastro-enterostomie. (Bull. et mém. de de la soc. de chir. de Paris. T. XVIII. p. 608.) Centralbl. f. Chirurgie. 1893. Nr. 23.

Reichel, Ueber den Werth der Senn'schen Darmnaht und Bildung einer Darmanastomose. Münchener med. Wochenschrift. 1890. Nr. 11.

Derselbe, Ueber die Berechtigung der Darmausschaltung mit totalem Verschluss des ausgeschalteten Darmstückes. Centralblatt f. Chirurgie. 1895. Nr. 2.

W. Rindfleisch, Experimentelle Untersuchungen über die Heilung des Darmes nach Resection bei Anwendung Czerny-Lembert'scher Nähte. Archiv f. klin. Chirurgie. Bd. XLVI.

Fr. Byron Robinson, Dangers of intestinal invagination subsequent operation. (New-York med. record. 1892.) Centralblatt f. Chirurgie. 1893. Nr. 5.

Dr. Thorkild Roosing, Zur Behandlung brandverdächtiger Darmbrüche. Centralblatt f. Chirurgie. 1892. Nr. 28.

Rosenthal, Zur Casuistik der Darmresection und Darmnaht. Wiener medicin. Presse. 1891. Nr. 12—18 u. 21.

Dr. Rydygier, Zur Behandlung der Darminvagination. Verh. der deutschen Gesellschaft f. Chirurgie 1895.

Derselbe, Zur Magendarmchirurgie. Wien. klin. Wochenschr. 1894. Nr. 10—12.

Dr. Willy Sachs, Drei kleine Beiträge zur Darmchirurgie. I. Centralblatt f. Chirurgie. 1890. Nr. 39.

Derselbe, Drei kleine Beiträge zur Darmchirurgie. II. Modification der Darmnaht für die Anastomosenbildung zwischen zwei Darmabschnitten. Centralbl. f. Chirurgie. 1890. Nr. 40.

Derselbe, Drei kleine Beiträge zur Darmchirurgie. III. Hernia cruralis incarc. gangr. Darmresection. Primäre Circulärnaht. Heilung. Centralbl. f. Chirurg. 1890. Nr. 41.

Derselbe, 33 Darmresectionen aus der chirur. Klinik des Prof. Kocher. Deutsche Zeitschrift f. Chirurgie. Bd. XXXII.

F. Salzer, Ein Vorschlag zur Modification der Enteroanastomose durch völlige Ausschaltung des kranken Darmtheiles. Verh. der deutschen Gesellschaft f. Chirurgie 1891.

Derselbe, Ueber Darmausschaltung. Beitrag zur Festschrift an Billroth. Centralblatt f. Chirurgie. 1893. Nr. 16.

Schlange, Ueber einige Darmresectionen. Berl. klin. Wochenschr. 1892. Nr. 47.

Schmid Hugó, Sebèszi mütéttan. Budapest. 1889.

Dr. M. Schmidt, Ein einfaches Mittel, die Dichtigkeit von Magen und Magen-Duodenalnähten zu prüfen. Centralblatt f. Chirurgie. 1894. Nr. 14.

Derselbe, Zur Dichtigkeitsprüfung und Nachbehandlung der Gastro-Duodenalnaht. Centralblatt für Chirurgie. 1891. Nr. 34.

F. Schroeter, Ueber Gastroenterostomie. Deut. Zeitschr. f. Chirurg. Bd. XXXVIII.

N. Senn, An experimental contribution to intestinal surgery with special reference to the treatement of intestinal obstruction. (Annales of surgery Vol. VII.) Centralblatt f. Chirurgie 1889. Nr. 5.

Derselbe, The surgical treatment of pyloric stenosis with a report of fifteen operations for this condition. (New-York med. record. 1891.) Centralblatt f. Chirurgie. 1892. Nr. 17.

Derselbe, Surgical treatment of intussusception. (Canad. Practition 1891.) Centralblatt f. Chirurgie. 1891. Nr. 49.

E. Staffel, Ueber Verengerung und Verschluss in den verschiedenen Abschnitten des Magendarmkanales und deren chirurgische Behandlung. Sammlung klin. Vorträge. Nr. 342.

Stamm, A case of intestinal anastomosis with cartilage plates for traumatic stricture of the ileum recovery. (Med. News. 1891 Januar.) Centralblatt für Chirurgie. 1891. Nr. 30.

Derselbe, Gastrostomy by a new method. (Med. news 1894). Centralblatt f. Chirurgie. 1894. Nr. 49.

Terrier, Neoformation du pylore; gastro-enterostomie; guérison. (Bull. et. mém. de la soc. de chirur. de Paris T. XVIII.) Centralbl. f. Chirurg. 1893 Nr. 23.

Treves, Murphy's button (Practitioner 1895.) Centralbl. f. Chirurg. 1895. Nr. 33.

Fred. Treves (Dr. R. Teuscher), Handbuch der chirurgischen Operationslehre. 1892.

R. Trzebicki, Ueber die Grenzen der Zulässigkeit der Dünndarmresection. Langenbeck's Archiv. Bd. XLVII.

Dr. E. Ullmann, Zur Technik der Darmnaht. Centralbl. f. Chirurg. 1895. Nr. 2.
Walker, A case of gastroenterostomy (Lancet. 1894 January.) Centralblatt f. Chirurgie. 1894. Nr. 16.
v. Wahl, Ueber Darmanastomose. St. Petersburger med. Wochenschr. 1889. Nr. 24.
Dr. Alex Wiener (Chicago). Murphy's Anastomosenknopf und seine Leistungen. Centralblatt f. Chirurgie. 1895. Nr. 4.
Robert F. Weir, Intestinal anastomosis (without rings) between the ileum and the sigmoid flexure for intestinal obstruction (neoplasm.) in the transverse colon. (New-York med. record. 1892 April). Centralblatt für Chirurgie. 1892. Nr. 39.
Oscar Witzel, Zur Indication und Technik der Colostomie und Enterostomie. Centralblatt f. Chirurgie. 1895. Nr. 4.
H. F. Zeidler, Ueber Darmresection bei Gangrän in eingeklemmten Brüchen. (Dissertation St. Petersburg 1892). Centralblatt f. Chirurgie. 1893. Nr. 3.
Dr. Zielewicz, Der Murphy'sche „Anastomosis-Button". Centralbl. f. Chirurg. 1894. Nr. 43.

XVI.

Ueber die chirurgische Behandlung der Wandermilz.

Von

Dr. R. Stierlin,

Primararzt in Sofia.

(Mit 1 Abbildung).

Im Frühjahr 1896 wurde auf die chirurgische Abtheilung des Alexanderspitales in Sofia eine Patientin mit stark hypertrophischer Wandermilz aufgenommen, bei welcher ich mich zur Coelio-Splenektomie entschloss.

Indem ich bei Anlass dieses Falles die Literatur zu Rathe zog, gewann ich die Ueberzeugung, dass es lohnen müsse, den Gegenstand neu zu überarbeiten, weil im Laufe der jüngstverflossenen Jahre manche Gesichtspunkte für die Behandlung der Wandermilz sich verändert haben. Ich theile zunächst die Krankengeschichte meines Falles, welcher in mancher Hinsicht Interesse verdient, ausführlich mit.

Clara Michaimova, 30 Jahre alt, spaniolische Jüdin aus der bulgarischen Provinzstadt Ferdinand, aufgenommen am 20. März 1896.

Anamnese: Patientin erzählt, dass sie vor 5 Jahren am Wechselfieber im Typus der febris tertiana gelitten habe. Mit Unterbrechungen habe sich dieser Zustand fast 2 Jahre hingezogen. Nach dem Aufhören des Fiebers wurde sie auf eine harte Geschwulst unter dem linken Rippenbogen aufmerksam, welche ihr beim Gehen Schmerzen verursachte. Pat. war damals zum 3. Male schwanger. Nach der Geburt bemerkte sie eine Zunahme der Geschwulst; sie ging daher eine alte Hebamme um Hülfe an und wurde von derselben in 3tägigen Intervallen massirt. Unter dem Einflusse der Massage, meint die Kranke, sei die Geschwulst beweglich geworden, so dass sie schliesslich beim aufrechten Stehen tief in den Unterleib sank. Dabei mehrten sich die Schmerzen beim Gehen und Stehen derart, dass Pat. im vergangenen Winter grösstentheils bettlägerig war.

Status praesens. Pat. von mittlerer Statur, sehr gracil gebaut, mit schlaffer Musculatur, mager, blass, von leidendem Aussehen. Puls regelmässig, gut gefüllt, 64. Zunge rein, Temperatur normal. Kleine, mediane, harte Struma, keine Drüsenschwellungen. Herztöne laut, rein, über den Lungen nichts Besonderes, keine Albuminurie. Die Leber überragt nach unten etwas den Rippenbogen, ihr übrigens glatter, scharfer

Rand ist leicht zu palpiren. Wenn die Pat. aufrecht steht, hat sie einen starken, conischen Hängebauch (s. Abbildung), in welchem man einen mannskopfgrossen, harten, beweglich auf der Symphyse aufruhenden Tumor fühlt, wie wenn er direct unter der Haut läge. Liegt die Kranke auf dem Rücken, so constatirt man eine enorme Erschlaffung der Bauchdecken, massenhaft alte Striae, gerunzelte Bauchhaut und eine hochgradige Diastase

der Musc. recti, deren mediale Ränder man in der verlängerten Mammillarlinie fühlt. Durch die dünnen Bauchdecken kann man die Peristaltik der sich sehr deutlich abzeichnenden Darmschlingen verfolgen. Die linke Bauchseite wird bei Rückenlage ausgefüllt von einer harten, flachgewölbten Ge-

schwulst mit glatter Oberfläche und ziemlich zugeschärften Rändern, deren innerer eine Reihe von tiefen und oberflächlicheren Einkerbungen aufweist. Nach Form und Lage kann dieser auf Druck unempfindliche Tumor nur die vergrösserte Milz sein, welche aber so beweglich ist, dass man sie nach Belieben im Abdomen herumbewegen und nach rechts bis in die Mammillarlinie unterhalb der Leber verschieben kann. Bei diesen Manipulationen und beim Liegen überhaupt hat die Kranke keine Schmerzen, dagegen fühlt sie beim Stehen und Gehen einen unaufhörlichen, dumpfen, ziehenden Schmerz im Leibe. Rechte Niere palpabel, aber nicht frei verschieblich.

Kein Icterus, Appetit gering, Stuhl regelmässig. Die Untersuchung per vaginam ergiebt bewegliche Retroflexio uteri; Pat. hat häufig kleine Metrorrhagien. Mikroskopische Untersuchung des Blutes konnte leider nur in einfachster Weise vorgenommen werden; die Zahl der weissen Elemente war augenscheinlich nicht vermehrt, Poikilocythose nicht vorhanden; Hämoglobinbestimmung, sowie Untersuchung auf Malariakörperchen unterblieben.

Ueber die Diagnose und die Auffassung des Falles konnte trotzdem kein Zweifel bestehen: Wandermilz mit Malariahypertrophie, sowie allgemeine Splanchnoptose oder „maladie de Glénard".

Die Indication zur Splenektomie erschien uns in diesem Falle dringend, um die Frau von ihrem unerträglichen Leiden zu befreien.

Die Operation fand statt am 29. März 1896 und stellte, wie ich gleich bemerken will, an die Technik keine besonders grossen Anforderungen. Vorbereitung, wie zu jeder Laparotomie. Morphium-Chloroformnarkose. Schnitt in der Linea alba vom Nabel abwärts. Durch eine Drehung lässt sich der grosse Milztumor leicht aus der verhältnissmässig kleinen Oeffnung im Peritoneum hervorziehen und bequem auf den Bauchdecken lagern. Der ungefähr 20 Cm. breite Stiel wird, nachdem Arteria und Vena linealis zunächst doppelt unterbunden wurden, portionenweise in lange Klemmen gefasst und nach Abtrennung der Milz durch zwei Reihen von Kettennähten solide mit starker Seite unterbunden. Bauchnaht in 2 Etagen, aseptischer Verband.

Interessant war das Vorhandensein einer im Ligam. gastro-lineale in der Nähe der grossen Milzgefässe liegenden, ungefähr haselnussgrossen Nebenmilz, welche mit dem Stumpfe des Stieles zurückblieb.

Die exstirpirte Milz war nach Ausfliessen des Blutes 25 Cm. lang, 20 Cm. breit und $7\frac{1}{2}$ Cm. dick und wog ohne das Blut 1400 Grm., mit demselben 2300 Grm. Das Organ ist von derbem Gefüge und lässt makroskopisch keine Besonderheiten erkennen. Das Befinden der Patientin war während der Operation sehr gut, vorübergehend, d. h. gleich nach der Wegnahme der Milz, entstand eine starke Pulsverlangsamung, dann erreichte der Puls wiederum eine Frequenz von 66 und blieb auch gut bis in die Nacht. Kein Erbrechen, geringe Schmerzen im Epigastrium.

Am folgenden Morgen, d. h. 22 Stunden nach der Operation, fand ich aber die Patientin in completem Collaps mit filamentösem, unzählbarem Radialpulse, Facies Hippocratica, trockener, borkiger Zunge. Eine rasche Untersuchung des Abdomens gab, soweit der Verband dies gestattete, mir die Ueberzeugung, dass eine Nachblutung nicht vorliege, ebensowenig eine Peritonitis. Ich ordnete (8 Uhr früh) augenblicklich

eine subcutane Aetherinjection, sowie eine Infusion eines Liters 6% NaCl-Lösung ins Rectum an und liess letztere Maassregel um 2 Uhr Nachmittags und um 7 Uhr Abends wiederholen. Schon eine Stunde nach der ersten Infusion, von welcher nicht ein Tropfen wieder zum Vorschein kam, bemerkte ich, dass der Zustand sich besserte, und der Radialpuls zurückkam, und zwar in einer Frequenz von 106. Folgenden Tages (31. März) war die Patientin von der Gefahr des Collapses gänzlich befreit, der Puls voll, 96, die Zunge feucht, der Allgemeinzustand sehr befriedigend.

Nach weiteren 2 Tagen aber trat eine neue Befürchtung ein: die Patientin begann zu erbrechen und konnte trotz wiederholter Klystiere mit Wasser, Oliven- und Ricinusöl nicht zu Stuhl gehen, obschon sie heftige Blähungen verspürte, und der Leib stark meteoristisch war.

Am 3. April, als dieser Zustand bedrohlich wurde, liess ich eine grosse Dose Ol. Ricini per os und zugleich nochmals ein Clysma geben, befreundete mich aber bereits mit dem Gedanken, am folgenden Morgen, wenn Alles erfolglos geblieben wäre, den Bauch wieder zu öffnen, weil ich eine Abknickung des Colon an der Flexura linealis supponirte. Zum Glück kam es dazu nicht, das Ol. Ricini hatte ausgiebig gewirkt. Erbrechen und Meteorismus verschwanden alsbald, dagegen stieg an demselben Abend die bisher normale Temperatur auf 38,7°. Am 5. April, genau eine Woche nach der Operation, 1. Verbandwechsel. Wunde per primam verheilt, sämmtliche Nähte werden entfernt. Abends Temp. 39,0° bei leidlichem Befinden.

7. April Temp. Morgens 38,0°, Abends 38,4° Chinin. sulfur. Die Untersuchung des Blutes ergiebt bei Zeis DD in jedem Gesichtsfeld 16—20 weisse Blutkörperchen.

10. April. Wunde fest vernarbt. In der Milzgegend constatirt man eine ziemlich voluminöse, auf Druck empfindliche Infiltration. (Exsudat?) Cataplasmen, Tinct. opii.

Am 14. April bleibt die Temp. zum ersten Male unter 38° Abends. Von da ab rasche Erholung. Am 3. Mai ergiebt die Blutuntersuchung bei Zeiss DD durchschnittlich höchsten 12—14 Leukocyten im Gesichtsfelde. Am 5. Mai Entlassung mit gutsitzender Leibbinde, welche den Hängebauch corrigirt. Auch ohne dieselbe ist er übrigens jetzt sehr gering. Die Infiltration in der Milzgegend ist ganz verschwunden, nirgends im Abdomen Druckempfindlichkeit, keine Schmerzen beim Gehen, Appetit gut.

Fast genau 1 Jahr nach der Splenektomie stellte sich Patientin mir wieder vor. Sie ist bedeutend voller geworden, hat blühende Farbe und besorgt ohne Störung ihren Haushalt. Indessen möchte sie, dass auch gegen die Retroflexio uteri etwas unternommen würde, da sie jetzt oft an Verstopfung, Kreuzschmerzen und unregelmässiger Menstruation laborirt.

Mitte Mai 1897 machte ich daher im hiesigen Clementinenspital die Ventrofixatio uteri. Vierzehn Tage später reiste die Patientin wiederum geheilt in ihre Heimat zurück.

Zunächst einige Bemerkungen zu dem Falle. Nicht leicht zu erklären ist der Collapszustand, in welchem ich die Kranke 24 Stunden nach der Operation fand. Gegen eine Nachblutung sprach das

überall weiche, nicht aufgetriebene, nirgends gedämpfte Abdomen, wogegen die geradezu zauberhafte Wirkung der Rectalinfusionen diesen Verdacht doch wieder nahe legt.

Sowohl Dandolo[1]) als Vulpius[2]) sprechen von einem inneren Zusammenhange zwischen Grösse der exstirpirten Milz und Resultat der Operation in der Weise, dass die Exstirpation grosser Milztumoren überwiegend häufig von unglücklichem Ausgange gefolgt sei; nach Vulpius soll das ganz besonders für einfache Hypertrophie und Wandermilz gelten, und die äusserste Grenze, bei welcher man noch auf ein günstiges Resultat hoffen dürfe, eine Grösse von 3 Kgrm. sein. Wäre dieser Zusammenhang der Art, dass der unglückliche Ausgang in diesen Fällen meist durch Shok und Collaps infolge Wegnahme eines grossen, wichtigen und blutreichen Organes eingetreten wäre, so möchte ich den transitorischen Collapszustand unserer Kranken auch hierauf beziehen, da die Grösse der Milz (2300 Grm.) für die zarte Patientin jedenfalls schon sehr beträchtlich war. Leider aber scheint mir der Satz der beiden Autoren etwas anfechtbar; denn sieht man näher zu, so erfolgte in den Fällen von grossem Milztumor der Tod nur dreimal durch Shok bald nach der Operation (wobei vielleicht der Blutverlust intra operationem auch mitsprach), siebenmal dagegen durch Verblutung. Es ist einleuchtend, dass dieser letztere Umstand nichts dazu beitragen darf, in über 3 Kgrm. schweren Milztumoren eine Contraindication gegen Splenektomie zu erblicken; denn wir sind zu verlangen berechtigt, dass die Technik allmählich den durch die Grösse des Tumors bedingten Schwierigkeiten gerecht werde und die Blutung zu beherrschen, resp. Nachblutung zu vermeiden lerne, was auch die Statistik der letzten Jahre in erfreulicher Weise bestätigt. Somit ist dieser Parallelismus zwischen Grösse des Milztumors und unglücklichem Ausgange der Splenektomie wohl hauptsächlich auf Rechnung früherer Unvollkommenheiten der Technik zu setzen.

Die Resistenz in der Milzgegend, welche ich am 11. Tage nach der Operation nachweisen konnte, nebst den sie begleitenden Fiebererscheinungen halte ich für ein entzündliches Exsudat, vielleicht dadurch bedingt, dass einzelne der zahlreichen und zum Theil dicken Ligaturfäden nicht ganz steril waren. Die Sache nahm auch genau den Verlauf eines perimetritischen Exsudates. Hätte diese Resistenz einem Hämatom entsprochen, so würde man sie wohl früher haben

1) Lo stato presente della chirurgia della milza. Milano 1893.

2) Beiträge zur Chirurgie und Physiologie der Milz. Beitr. zur klin. Chir. Bd. XI. H. 3.

nachweisen können. Meine Auffassung dieser Complication erhält eine Bestätigung durch eine ganz analoge Beobachtung von Lindfors[1]), wo nach einigen Tagen Durchbruch des vereiterten Exsudates in den Darm und darauf rasche Heilung erfolgte.

Die Ileuserscheinungen am 5. Tage beunruhigten mich bedeutend; es erschien mir leicht denkbar, dass in der Gegend der Flexura lienalis das Colon eine Knickung erlitten habe durch Verlöthung mit Theilen des Stieles. Analoge Vorkommnisse nach Splenektomie sind mir zwar nicht bekannt, dagegen bedingen Stieltorsionen bei Wandermilz nicht selten ileusähnliche Symptome (s. u.). Zum Glück aber handelte es sich in unserem Falle nur um einen sogenannten paralytischen Ileus, begünstigt durch die hochgradige Splanchnoptose, welcher energischem Vorgehen mit Laxantien endlich wich.

Wandermilz ist wohl meist eine Theilerscheinung allgemeiner Splanchnoptose und daher, wie diese, fast ausschliesslich beim weiblichen Geschlechte beobachtet. Ein Blick auf die unten folgende Uebersichtstabelle genügt, um sich vom Letzteren zu überzeugen. Aber trotz der weiten Verbreitung der Glénard'schen Krankheit ist Wandermilz relativ selten. So hat sie A. Huber[2]) unter 28 von ihm behandelten Fällen von Enteroptose nicht ein einziges Mal gesehen. Das deutet darauf hin, dass bei der Entstehung einer beweglichen Milz noch andere Factoren mitsprechen. Höchst wahrscheinlich liegt die Sache so, dass es zur Bildung einer Wandermilz hauptsächlich nur da kommt, wo eine beginnende Enteroptose eine vergrösserte Milz bereits vorfindet oder das Organ während des Bestehens der Glénard'schen Krankheit aus irgend einem Grunde hypertrophisch wird, wobei dann der Milztumor durch seine Schwere eine allmähliche Dehnung der Aufhängebänder verursacht. Thatsächlich übersteigt das Gewicht der exstirpirten Wandermilzen das von Henle auf 225 Grm. gewerthete Durchschnittsgewicht der normalen Milz fast durchweg beträchtlich; Hypertrophie der Milz infolge ihrer Mobilität ist gewiss ein seltener Fall, der seine Entstehung hauptsächlich Stauungen durch Abknickung der Vena lienalis oder Stieltorsionen verdankt. Bei unserer Kranken ist die Reihenfolge der Dinge, Ursache und Wirkung, überaus durchsichtig: lange dauernde Intermittens, infolge davon Hypertrophie der Milz, Gravidität, nach der Entbindung im Gefolge von Splanchnoptose allmähliche Senkung der Milz.

Die Diagnose der Wandermilz ist sehr leicht, wenn das Organ

1) Centralbl. f. Chir. 1892, Nr. 52, pag. 1095.

2) Beitrag zur Kenntniss der Enteroptose. Correspondenzbl. f. Schweizer Aerzte 1895, Nr. 11.

der Palpation frei zugänglich ist, so dass die Incisuren gut fühlbar sind In anderen Fällen aber bereitet die Erkennung der Affection Schwierigkeiten, nicht zu reden von peritonitischen Zuständen, wie sie durch Stieltorsion hervorgerufen werden können. Häufig schwankt die Diagnose zwischen Wandermilz und Wanderniere, bisweilen (Bardenheuer) bei sehr tiefer Senkung wurde eine Laparotomie unternommen, weil man einen Adnextumor vor sich zu haben glaubte.

Ich glaube kaum auf Widerspruch von Seiten der Fachgenossen zu stossen, indem ich behaupte, dass eine stark ektopische Wandermilz beim heutigen Stande der Wissenschaft auch da einen chirurgischen Eingriff rechtfertigt, wo sie kaum Beschwerden macht, und zwar deshalb, weil der Zustand immerhin gewisse Gefahren in sich birgt. Im Auge habe ich hierbei vor Allem die Axendrehung der Wandermilz mit Torsion des Stieles, ein gar nicht so selten beobachtetes Ereigniss, welches zwar bisweilen lange Zeit ganz symptomlos verläuft, andere Male aber stürmische, gefahrdrohende Folgezustände hervorruft.

Im ersteren Falle bildet die Axendrehung einen zufälligen Befund bei der Splenektomie, wie bei der Pat. von Prof. Runge[1]), oder bei der Autopsie (von Terrier erwähnte Fälle), im letzteren führen Thrombose und Verschluss der Milzgefässe zu einem oft schwer zu entwirrenden Symptomencomplex: Peritonitis oder ileusartige Zustände nicht selten mit unglücklichem Ausgange.

Instructive Beispiele hierfür aus der jüngsten Literatur bieten die Fälle von Hartmann[2]), von Sutton (Lancet 1892, Dec.) und von Körte[3]).

Ersterer betrifft eine 18jährige Frau, welche bis zum 12. Jahre viel an Malaria gelitten hatte. 12 Tage vor ihrem Eintritte ins Spital erkrankte sie unter peritonitischen Erscheinungen. Laparotomie in der Medianlinie, in der Bauchhöhle ziemlich viel sanguinolente Flüssigkeit mit Fibringerinnseln. Milz mit Darmschlingen stark verlöthet, Stiel zweimal torquirt im Sinne des Uhrzeigers. Rückdrehung desselben, Ligatur, Splenektomie. Stielgefässe thrombosirt. Peritonitis verschwindet; Heilung.

Sutton's 22jährige Patientin bekam plötzlich Erbrechen, Durchfall und Schmerzen in einer im Leibe bemerkten Geschwulst. Wander-

1) Exstirpation einer Wandermilz mit Axendrehung des Stieles. Berl. klin. Wochenschr. 1895, Nr. 16.

2) Bull. et mém. de la soc. de chir. de Paris. T. XX, p. 248. (Rapport par Terrier.) Ref. Centralbl. f. Chir. 1895, Nr. 28.

3) Deutsche med. Wochenschrift 1893, Nr. 45, S. 1129.

milz mit gedrehtem Stiel, Rückdrehung. 3 Monate später dieselben Erscheinungen, nochmalige Coeliotomie, abermalige Stieldrehung. Exstirpation der Milz, Heilung.

Körte berichtet: eine 32jährige Frau hatte seit langer Zeit Retroflexio uteri, sowie einen Tumor in der linken Bauchseite, welcher als Wanderniere gedeutet wurde.

24. Februar 1893 heftige Schmerzen im Leibe, 25. Februar Schmerzen dauern an, der Tumor vergrössert sich rasch; unter antiphlogistischer Behandlung etwas Besserung.

Vom 5. März an peritonitische Erscheinungen und Zeichen von Ileus. 8. März Exitus. Autopsie ergiebt: Wandermilz, deren Stiel 2½ mal um seine Axe gedreht war, und dessen Gefässe sich hart anfühlten. Milz gross, mit ihrer Umgebung verlöthet, Thrombose aller Milzgefässe, hämorrhagischer Infarct. Unter dem Stiel, durch denselben strangulirt, eine theilweise brandige Darmschlinge, von hier ausgehend septische Peritonitis.

Terrier citirt aus der Literatur noch weitere 9 Fälle von Stieldrehung der Milz, von denen 7 bei bestehenden Erscheinungen von Peritonitis operirt wurden mit 6 Heilungen und einem tödtlichen Ausgange an septischer Bauchfellentzündung.

Häufig genug indessen erfordern bei uncomplicirter Wandermilz vorhandene Beschwerden gebieterisch einen chirurgischen Eingriff. Dies ist dann der Fall, wenn, wie bei unserer Kranken, durch die hypertrophische Milz eine Zerrung an den Ligamenta phrenico-lienale und gastro-lienale ausgeübt wird. Dadurch gesellt sich allmählich zu dem übrigen Symptomencomplex der Enteroptose ein unerträgliches, dumpfes Schmerzgefühl im Leibe, welches sich naturgemäss namentlich beim Stehen und Gehen äussert und die Frauen schliesslich ganz invalide macht.

Dass die Last der bis kleine Becken reichenden, hypertrophischen Milz das Corpus uteri nach hinten drängen, also eine Retroflexio uteri mit ihren bekannten Erscheinungen veranlassen kann, erwähne ich beiläufig als eine nicht ganz seltene Folge der Wandermilz, beobachtet in dem Falle von Runge (l. c.), von Plücker[1]), sowie bei unserer Kranken.

Nachdem bis vor 2 Jahren die operative Behandlung der Wandermilz ausschliesslich in der Splenektomie bestanden hatte, erhielt die überhaupt etwas monotone Milzchirurgie im Jahre 1895 eine wesentliche und werthvolle Bereicherung durch die von Rydygier em-

1) Ueber Splenopexis bei Wandermilz. Centralbl. f. Chir. 1895, Nr. 40.

pfohlene Splenopexis. Ausgehend von der Erwägung, dass selbst für Splenektomie bei Wandermilz die Mortalität noch eine hohe (31,2 Proc.) sei, und dass doch eine Reihe von nicht ganz irrelevanten Ausfallserscheinungen der Milzexstirpation folgten, schlug Rydygier[1]) auf dem 24. Kongresse der „Deutschen Gesellschaft für Chirurgie", gestützt auf einen eigenen, günstig verlaufenen Fall vor, bei nicht sehr grosser Wandermilz künftig das Organ nicht zu exstirpiren, sondern in normaler Lage zu befestigen. Das sehr sinnreiche, von ihm geübte Verfahren ist kurz folgendes:

Bauchschnitt in der Medianlinie, bei Zurückhaltung, eventuell Eventration der Gedärme, leicht nach oben convexer Querschnitt durch das Bauchwandperitoneum in der Gegend der linken 9.—11. Rippe, stumpfe Ablösung des Bauchfelles von der Schnittlinie nach abwärts, bis eine Tasche gebildet ist, in welcher wenigstens die Hälfte der Milz (in der Längsrichtung) Platz hat. Fixation des so gelagerten Organes durch Suturen, welche hauptsächlich den Rand der Peritonealtasche und das Ligam. gastro-lienale, sowie die beiden Seitenränder der Milz fassen. Im Grunde der Tasche soll man, um weiteres Ablösen des Peritoneums und Hinabgleiten der Milz zu verhüten, einige Suturen in der Bauchwand anbringen. Drei Monate nach der Operation lag die Milz der von Rydygier in dieser Weise operirten Kranken noch solide an dem ihr angewiesenen Platze.

So kurz die Zeitspanne seit Rydygier's Veröffentlichung ist, so sind doch bereits (und zwar bis Ende 1896) drei weitere Methoden der Splenopexis vorgeschlagen worden, ganz abgesehen von der Modification des Rydygier'schen Verfahrens, deren sich Giordano[2]) bediente, darin bestehend, dass er behufs Verstärkung der Milztasche nicht nur das Peritoneum, sondern mit diesem zusammen die Fascia transversa ablöste und den Rand der Tasche mit einer ununterbrochenen Reihe von Nähten an die Milzoberfläche heftete.

Von den drei erwähnten Methoden der Splenopexis kann indessen meiner Ansicht nach nur das von Plücker (l. c.) beschriebene Verfahren Bardenheuer's mit dem Rydygier'schen in die Schranken treten. Hier eine kurze Beschreibung desselben:

Verticalschnitt vom Darmbeinkamm bis zum Rippenbogen in der mittleren Axillarlinie, vom oberen Ende desselben ein Horizontalschnitt nach hinten; beide Incisionen werden bis auf das Peritoneum vertieft, ohne dasselbe zu verletzen, worauf man den von ihnen umschlossenen, Haut-Muskellappen zurückpräparirt. Während nun von Assistenten-

1) Centralbl. f. Chir. 1895. Beilage zu Nr. 27.
2) Sulla splenopessia. La Riforma medica 1896, Nr. 32.

hand die Milz entgegengedrückt wird, macht man an der passenden Stelle einen Einschnitt ins Bauchfell, gerade gross genug, um die Milz durch den Schlitz durchtreten zu lassen, welcher sofort mit Suturen an den Stiel des Organes festgenäht wird. Der Milz wird nun möglichst genau ihre normale Lage gegeben, und um sie in dieser zu erhalten, bildet Bardenheuer um ihren unteren Pol eine Tasche, indem er die Bauchwandfascie mit dem retroperitonealen Fett- und Bindegewebe durch eine Reihe von Fäden über demselben zusammennäht und ausserdem noch einen Faden durch den unteren Milzpol und um die 11. Rippe herum führt.

Die beiden übrigen Methoden der Splenopexis erwähne ich nur der Vollständigkeit halber; ich glaube kaum, dass eine derselben geeignet sein dürfte, sich das Vertrauen der Fachgenossen zu erwerben.

Sykoff[1]) empfiehlt ein auf Versuche an Hunden basirtes Verfahren, die Milz zu befestigen, darauf beruhend, dass er das Organ oder auch nur den mittleren Theil desselben mit einem Geflecht von Catgutfäden umgiebt, deren Enden er an die Bauchwand annäht. Es bilde sich dann um die Catgutfäden Bindegewebe, und die Milz verwachse fest mit der Bauchwand. Dem mag bei normaler Hundemilz wohl so sein; Sykoff ist uns aber den Beweis schuldig, dass sein Verfahren sich auch bei schwerer, hypertrophischer, menschlicher Wandermilz bewährt.

Kouwer[2]) macht den Lenden-Nierenschnitt, öffnet das Peritoneum, bringt durch Druck vom Bauche her die Milz der Serosawunde gegenüber, fixirt sie daselbst durch grosse Tampons von der vorderen Bauchwand her und lässt die Wunde durch Granulation heilen. Im ersten Falle führte das Verfahren zum Ziele, vermutlich weil die Milzoberfläche infolge vergeblich versuchter Suturen, aus denen es schliesslich so blutete, dass man den Thermokauter zu Hülfe nehmen musste, wund gemacht war. Im zweiten Falle schlug es vollkommen fehl, dafür aber hatte die übermässig starke Tamponade von der vorderen Bauchseite her zu Ileuserscheinungen geführt, welche ihre rasche Entfernung verlangten.

Einer vergleichenden Beurtheilung der beiden Hauptmethoden der Splenopexis fühle ich mich kaum gewachsen ohne eigene Erfahrung; rein theoretische Erwägungen werden nur zu oft von der Praxis Lügen gestraft. Stelle ich mir aber vor, dass ich einem concreten

1) Ref. Centralbl. f. Chir. 1895, Nr. 43 und 1896, Nr. 25.

2) Ref. Centralbl. f. Chir. 1896, Nr. 3 und Wien. klin. Wochenschr. 1895, Nr. 43.

Falle gegenüberstünde, was hoffentlich recht bald eintrifft, so würde ich mich eher zu dem Verfahren von Rydygier hinneigen. Es ist wohl wahr, dass Bardenheuer eine ausgedehnte Eröffnung der Bauchhöhle und eine Eventration der Intestina vermeidet, indem er die Milz vollkommen extraperitoneal lagert und das Bauchfell nur gerade so weit eröffnet, als erforderlich ist, um die Milz durch die Oeffnung schlüpfen zu lassen, dafür aber setzt er eine viel ausgedehntere Verletzung der Bauchwand in Gestalt des triangulären Haut-Muskellappens; ausserdem mag es bisweilen nicht leicht sein, eine tief gesenkte und ziemlich voluminöse Milz durch den Bauchfellschlitz hindurchzuziehen, ganz abgesehen von Verlöthungen mit dem Netz oder gar mit Gedärmen, welche gewiss eine recht unwillkommene Störung veranlassen würden. Bei Rydygier's Methode sind die Verletzungen bei grösserer Uebersichtlichkeit relativ gering: einfacher, medianer Bauchschnitt, in manchen Fällen vielleicht noch ein kurzer Querschnitt, um Raum zu gewinnen, dann Incision und stumpfe Ablösung des Peritoneums von innen. Die Bauchhöhle wird freilich weit geöffnet, aber ist denn eine breite Eröffnung der Bauchhöhle heutzutage etwas so Gefährliches? Wir werden doch kaum eine Splenopexis wo anders als in einem Krankenhause vornehmen, und da vermeiden wir mit den modernen Hülfsmitteln der Chirurgie nachgerade mit grosser Sicherheit eine septische Infection des Peritoneums, selbst wenn wir genöthigt sind, dasselbe längere Zeit der Berührung mit Luft, Fingern und Instrumenten auszusetzen.

Zweifellos hat die Einführung der Splenopexis eine neue Aera der Milzchirurgie inaugurirt. Obschon statistisches Material noch nicht vorliegt, so stehe ich doch nicht an, sowohl die Rydygier'sche als die Bardenheuer'sche Methode als gefahrlose Eingriffe zu bezeichnen; schlimme Zufälle nach denselben könnte ich mir nur als Folge von Kunstfehlern oder ganz unberechenbaren Vorkommnissen denken. Ob die genannten Verfahren die Milz dauernd fixiren, ob im Laufe von Jahren Recidive ganz ausgeschlossen sind, bleibt abzuwarten.

Anscheinend ist nach alledem die Splenopexis dazu angethan, in der chirurgischen Behandlung der Wandermilz die Splenektomie ganz aus dem Felde zu schlagen. Dort ein an und für sich gefahrloser Eingriff, welcher keine schlimmen Folgen für den Gesammtorganismus nach sich ziehen kann, weil ein grosses Organ nur an richtiger Stelle fixirt, nicht aber geopfert wird, hier eine eingreifende Operation, welche auch bei günstigem Verlaufe, wie unser Fall lehrt, von beunruhigenden Ereignissen nicht immer frei bleibt, manchmal

aber auch lebensgefährlich wird und stets gewisse, durch die Exstirpation eines Organes bedingte Ausfallserscheinungen nach sich zieht.

Es mag fast paradox klingen, wenn ich trotz all der erwähnten Vorzüge der Splenopexis doch die Splenektomie in der Behandlung der Wandermilz nicht allzusehr zurückgedrängt wissen möchte.

Rydygier selber schliesst Fälle von bedeutender Vergrösserung der Milz von der Splenopexis aus, während mässige Hypertrophie keine Contraindication sei. Da nun aber Wandermilzen ohne oder mit kaum nennenswerther Hypertrophie entschieden selten sind, so ergiebt sich von selbst die Frage, wann die Splenopexis aufhören und die Splenektomie in ihre Rechte treten soll. Angesichts einer Milz, welche um das Dreifache ihres normalen Volumens vergrössert ist, wird man meiner Meinung nach schon ernstlich zu überlegen haben, ob die Splenopexis noch zulässig sei. Individuelle Verhältnisse sprechen natürlich mit, wo es sich um die Bestimmung dieser Grenze handelt, welche aus diesem Grunde kaum fest gezogen werden kann. Kann man hoffen, durch innere Mittel das Volumen der Milz nach der Splenopexis noch zu vermindern, so darf man diese Grenze weiter hinausschieben. Ist andererseits die Milz nachweislich in ziemlich rascher Hypertrophie begriffen, so dass voraussichtlich nach der Splenopexis noch eine fortschreitende Vergrösserung eintreten wird, so sollte man der Indication für die Exstirpation viel weiteren Spielraum gewähren, denn mit der Ansicht Giordano's (l. c.), dass einer secundären Splenektomie ja nichts im Wege stände, kann ich mich nicht recht befreunden. Die technischen Schwierigkeiten und die Hauptgefahr — Verblutung — werden ja sicher viel grösser sein, wenn wir genöthigt sind, eine künstlich zu totaler Verwachsung gebrachte Milz zu exstirpiren, als wenn wir sie primär entfernen.

Auf die Constitution der Kranken ist ebenfalls Rücksicht zu nehmen. Sind die Bauchdecken noch straff, ist die Splanchnoptose der übrigen Unterleibsorgane noch keine sehr hochgradige, so wird man bei einem Grade von Hypertrophie noch die Splenopexis wagen dürfen, welcher unter anderen Verhältnissen, d. h. bei schlaffer Bauchwand die Exstirpation der Milz vorschreibt.

Im Allgemeinen möchte ich für die Splenektomie bei Wandermilz eine kleine Lanze brechen: Fälle, welche aus einem der eben entwickelten Gesichtspunkte wenig Erfolg versprechen, unterwerfe man primär der Exstirpatio lienis; mit zunehmender Grösse des Organes wird ja auch die Fixation der Milz technisch schwieriger; also dehne man die Indication dazu nicht allzuweit aus. Ich glaube, diesen Standpunkt um so eher behaupten zu können, als die

Gefahren der Exstirpation einer Wandermilz keineswegs mehr so gross sind, wie noch vor 2 Jahren angenommen wurde. Ich werde trachten, hierfür den Beweis zu erbringen, indem ich

1. die unmittelbaren Resultate der Splenektomie im Lichte der neuesten Statistik betrachte,
2. die entfernteren Folgen der Milzexstirpation, die sogenannten Ausfallserscheinungen einer kritischen Durchsicht unterziehe.

Was die Operationsstatistik betrifft, so bleiben gänzlich ausserhalb des Kreises meiner Betrachtungen alle wegen Leukämie, Stauungsmilz, Tumoren, Echinokokken, Ruptur oder Prolaps ausgeführten Milzexstirpationen, wogegen es der Vergleichung wegen unumgänglich nothwendig ist, eine kurze Uebersicht über die Splenektomien bei idiopathischer Hyperthrophie und Malariamilz der detaillirten Tabelle exstirpirter Wandermilzen vorauszuschicken.

In der Gruppirung der Fälle weiche ich von meinen Vorgängern ab. Ob die Hypertrophie der Wandermilz eine idiopathische ist oder auf Malaria beruht oder noch andere Ursache hat (Infarct!), oder ob der seltene Fall einer mobilen Milz von annähernd normalen Dimensionen vorliegt, ist für die Operationsstatistik von weit weniger Belang, als der Umstand, dass die Milz **überhaupt ektopisch,** mobil ist. Das ätiologische Moment der Enteroptose umfasst alle Formen von Wandermilz, die Symptomatologie bleibt genau dieselbe, welche Ursache der Hypertrophie der Wandermilz zu Grunde liegt, dagegen steht die Operationsprognose der beweglichen, gut gestielten Milz in einem schneidenden Gegensatze zu derjenigen aller nicht verschieblicher Arten von Milztumor. Wodurch diese letztere Thatsache bedingt ist, werden uns die folgenden Zusammenstellungen lehren.

Wenn es sich also darum handeln soll, die unmittelbaren Resultate der Splenektomie wegen Wandermilz mit denen der Splenopexis zu vergleichen, kann bei Aufstellung einer statistischen Tabelle nur der Punkt für mich maassgebend sein, ob im gegebenen Falle die Milz mobil war oder nicht.

I. Coeliosplenektomie wegen idiopathischer Hypertrophie.

(Nach Dandolo (l. c.) und Vulpius (l. c.), in zweifelhaften Fällen nach Vulpius, dazu 3 neue Fälle seit 1894).

Dandolo 15 Fälle, 4 Männer, 15 Frauen mit 6 Heilungen, 9 Todesfällen.
Vulpius 5 Fälle, 1 Mann, 4 Frauen, mit 3 Heilungen, 2 Todesfällen.
Seit 1894:

1894:	Orecchia Ref. Centralbl. f. Chir. 1894, Nr. 47	Mann, 30 Jahre, Gew. mit Blut 3800 Grm.	Heilung.

Seit 1894:

1894: Ceci, Policlinico 1894, Nr. 17 } Mädchen, 13 Jahre, Gew. ohne Blut 1300 Grm. . Heilung.

1895: Lennander, Ref. Centralbl. f. Chir. 1895, Nr. 52 } Frau, 28 Jahre, Gew. ohne Blut 1000 Grm. . Heilung.

Wir haben also vor uns 23 Fälle von idiopathischer Milzhypertrophie mit 12 Heilungen und 11 im Anschluss an die Operation erfolgten Todesfällen oder eine Mortalität von fast 48 Proc.

Die Todesursachen waren: 7mal Verblutung theils primär, theils secundär durch Abgleiten von Ligaturen, 2 mal Shok, 1 mal Sepsis (?), 1 mal ist die Ursache nicht genau bestimmt.

Seit Anfang 1887, d. h. im letzten Decennium wurden operirt 11 Fälle mit nur einem tödtlichen Ausgange (Wright 1888, s. Vulpius Nr. 67, Tod durch Verblutung).

II. Coeliosplenektomie wegen Malariahypertrophie.

Als Grundlage nehme ich die Tabelle der eben erschienenen Arbeit von A. Stern. [1])

Mit Ausschluss von 2 nach Vulpius als Leukämie anzusprechenden Fällen finden sich daselbst 28 Kranke mit 15 Todesfällen aufgeführt, dazu kommen 6 von Prof. Jonescu in allerjüngster Zeit operirte Patienten mit 5 Heilungen und 1 tödtlichen Ausgange, also zusammen:

Stern: 34 Fälle, 17 Männer, 16 Frauen (1mal Geschlecht nicht angegeben), 18 Heilungen, 16 Todesfälle.

Vulpius: 7 bei Stern nicht berücksichtigte Fälle (Nr. 59, 70, 84, 85, 86, 93, 94), 2 Männer, 3 Frauen, 2mal Geschlecht nicht genannt, 5 Heilungen, 2 Todesfälle.

Aus dem Jahre 1895 fand ich noch:

Ajevoli (Riforma med. 1895, Nr. 9) } Frau, 23 Jahre, Gewicht 3300 Grm. (Nach 2 Monaten † an Tub. pulm.) . Heilung.

Somit liegen uns im Ganzen vor 42 Fälle mit 24 Heilungen und 18 Todesfällen oder einer Mortalität von fast 43 Proc. Die Mortalität wäre natürlich eine bedeutend geringere, hätten wir nicht alle Fälle von ektopischer Malariamilz von der Tabelle ausgeschlossen.

Als Todesursache figuriren: **14 mal Verblutung**, 1 mal allgemeine, wahrscheinlich septische Peritonitis, 1 mal Nephritis einen Monat

1) Contributiuni la studiul splenectomieei in hipertrofiile malarice. Inaug.-Diss. Bucarest 1897.

nach der Operation; 2 mal fand ich die specielle Causa mortis nicht angegeben.

Auch hier ist bemerkenswerth, dass die Procentverhältnisse der Heilungen sich in den letzten Jahren viel günstiger gestaltet haben.

Bis 1886: 9 Fälle mit 7 = 77,7 Proc. Todesfällen,

1887—1896: 33 Fälle mit 11 = 32 Proc. Todesfällen.

Im letzten Quinquennium (1892—1896) zählen wir 16 Fälle mit 3 = 18,8 Proc. Todesfällen.

III. Coeliosplenektomie wegen Wandermilz.

Nr.	Jahr	Operateur	Quelle	Geschl.	Alter	Gewicht der Milz in Grm	Ausgang	Bemerkungen
1	1874	Urbinati	Vulpius Nr. 33	Frau	—	2300	Tod	Magentorsion (?)
2	1877	Martin	Wien med. Wochenschr. 1879	Frau	31	etwas mehr als normal	Heilung	
3	1878	Aonzo	Vulpius Nr. 36	Frau	24	4500	Tod	Erschöpfung (nach 3 Std.)
4	1878	Czerny	Vulpius Nr. 38	Frau	24	365	Heilung	
5	1885	Albert	Verh. d. deutschen Ges. f. Chir. 1885	Frau	34	2700	Heilung	Malaria, Infarct wegen Stieldrehung.
6	1885	Prochownik	Vulpius Nr. 51	Frau	41	beträchtlich	Heilung	
7	1885	Donat	Arch. f. klin. Chir. Bd. 34	Frau	25	800	Heilung	Malaria.
8	1886	Ceci	Vulpius Nr. 53	Frau	17	2400	Heilung	
9	1886	Mc'Cann	Vulpius Nr. 54	Frau	29	—	Heilung	
10	1886	Nilsen	Vulpius Nr. 55	Frau	—	—	Heilung	Malaria.
11	1886	Pomara	Dandolo Nr. 104	Frau	30	—	Heilung	Malaria.
12	1887	Severeanu	Verh. d. deutschen Ges. f. Chir. 1887	Frau	40	1000	Heilung	
13	1887	Leonard	Dandolo Nr. 10	Frau	26	beträchtlich	Heilung	
14	1887	Polk	Dandolo Nr. 11	Frau	—	doppelt	Heilung	
15	1887	Riedel	Vulpius Nr. 63	Frau	28	—	Heilung	
16	1888	D'Antona	Vulpius Nr. 65	Frau	30	800	Heilung	
17	1888	Liebmann	Vulpius Nr. 66	Frau	28	700	Heilung	
18	1888	McGraw	Centralbl. f. Chir. 1889	Frau	40	beträchtlich	Heilung	Malaria.
19	1888	D'Antona	Dandolo Nr. 75	Frau	26	955	Heilung	Malaria.
20	1888	Martino	Dandolo Nr. 102	Frau	23	1500	Heilung	Malaria.
21	1889	Löhlein	Vulpius Nr. 75	Frau	35	kindskopfgross	Heilung	Nach 4 Mon. Tod an Tub. pulmon.
22	1890	Turretta	Vulpius Nr. 81	Frau	26	600 ohne Blut	Heilung	

Nr.	Jahr	Operateur	Quelle	Geschl.	Alter	Gewicht der Milz in Grm.	Ausgang	Bemerkungen
23	1890	Tizzoni	Vulpius Nr. 83	Frau	30	1800	Heilung	Malaria.
24	1890	Trombetta	Vulpius Nr. 87	Frau	26	1000	Heilung	Malaria.
25	1892	Lindfors	Centralbl. f. Chir. 1892, S. 1095	Frau	20	1000 ohne Blut	Heilung	
26	1892	Sutton	Centralbl. f. Chir. 1893, Nr. 16	Frau	22	500	Heilung	Stieldrehung, peritonitische Erscheinungen
27	1894	Angerer	Münchn. med. Wochenschr. 1894, Nr. 28	Frau	—	—	Heilung	
28	1894	Conklin	Ref. Centralbl. f. Chir. 1895, Nr. 21	Frau	29	4½engl. Pfd.	Heilung	Malaria, Stieldrehung.
29	1894	Salomoni	Ref. Centralbl. f. Chir. 1895, Nr. 26	—	—	2536	Heilung	Malaria.
30	1895	Hartmann	Ref. Centralbl. f. Chir. 1895, Nr. 28	Frau	18	—	Heilung	Malaria, Stieldrehung. Peritonitis.
31	1895	Runge	Berl. klin. Wochenschr. 1895, Nr. 16	Frau	21	850	Heilung	Stieldrehung.
32	1896	Stierlin	—	Frau	30	1400 Blut 900	Heilung	Malaria.

Ich hoffe, mit dieser vorstehenden Zusammenstellung die Literatur nahezu erschöpft zu haben; ist mir dennoch der eine und andere Fall entgangen, so dürfte das Gesammtergebniss der Tabelle dadurch nicht wesentlich alterirt werden. Wie weit die Zusammenstellung den thatsächlichen Verhältnissen nahekommt, ist eine andere Frage. Mag aber auch unter den noch nicht publicirten Fällen ab und zu ein unglücklich verlaufener sein, so ist trotzdem die Statistik eine überraschend günstige und weicht weit von den bisherigen Ansichten ab, hat doch noch vor 2 Jahren Rydygier für Splenektomie bei Wandermilz eine Mortalität von 31,2 Proc. angenommen.

Unsere Tabelle ergiebt auf 32 Fälle 30 Heilungen und 2mal Exitus oder = 6,25 Proc. Sterblichkeit. Die beiden tödtlichen Ausgänge fallen in die Jahre 1874 und 1878; Todesursache war einmal Torsion und Gasauftreibung des Magens (Peritonitis?), das andere Mal Collaps durch Erschöpfung. Seit 1879 ist eine Serie von 28 Fällen nach einander geheilt; unter diesen befinden sich 13, wo die Hypertrophie durch Malaria bedingt war, ein Beweis, dass die Aetiologie der Wandermilz auf die Prognose ihrer Exstirpation einen nennenswerthen Einfluss nicht ausübt. 31 mal waren Frauen die Trägerinnen der Wandermilz, einmal ist das Geschlecht in dem kurzen Referate nicht speciell erwähnt. Das Alter der

Kranken erreicht nur einmal 41 Jahre, die grosse Mehrzahl vertheilt sich auf das 3. und 4. Lebensdecennium, das Durchschnittsgewicht der Milz von 20 Fällen beträgt 1535 Grm.

Man wird mir zugeben müssen, dass die Prognose der Splenektomie für Wandermilz sich voraussichtlich in den nächsten Jahren noch weiter verbessern lässt; da seit 18 Jahren kein Todesfall mehr verzeichnet ist, so dürfen wir vielleicht die beiden unglücklichen Ausgänge am Anfange der Serie auf Rechnung von Unvollkommenheiten der Technik setzen. Dies Letztere gilt entschieden für die nicht mobilen Milztumoren, bei welchen das letzte Decennium in Bezug auf glücklich operirte Fälle so mächtige Fortschritte gezeitigt hat. Tod durch Verblutung früher oder später nach der Operation ist für die beiden ersten der obigen Gruppen 21 mal von 29 die Ursache des unglücklichen Ausganges, für Wandermilz kein einziges Mal. In der sicheren Blutstillung also liegt bei der Splenektomie die Hauptschwierigkeit, und diese Schwierigkeit fällt für Wandermilz des meist langen und bequem zugänglichen Stieles halber gewöhnlich weg, ist aber auch bei idiopathischer Hypertrophie und bei Malariamilz in den letzten Jahren vielfach mit Glück überwunden worden. Man hat gelernt, sichere Ligaturen anzulegen und mit besser zufassenden Klemmen zu arbeiten, welche vor Allem nicht gestatten, dass die oft papierdünnen Platten das Lig. gastro-lienale sich aus ihren Branchen zurückziehen um blutend in die Tiefe der Bauchhöhle zu verschwinden.

Soviel über die unmittelbaren Resultate der Splenektomie für die uns hier beschäftigenden Formen von Milzerkrankung.

Welches aber ist das fernere Loos unserer entmilzten Patienten? Sind die Ausfallserscheinungen nach Wegnahme der Milz so bedeutend, so beunruhigend, dass sie uns bestimmen müssen, das Organ wo immer möglich dem Körper zu erhalten?

Die Antwort auf diese Frage wäre ziemlich einfach, wenn uns die der Milz im Haushalte des Organismus zugetheilte Rolle hinlängbekannt wäre. Wir könnten uns dann zum Voraus construiren, was wir nach Entmilzung eines Patienten für Erscheinungen zu erwarten haben.

Leider aber ist trotz zahlreicher anatomischer und experimenteller Untersuchungen dieses Dunkel noch sehr wenig gelichtet, und was wir über die Function der Milz wissen, verdanken wir, wie bei der Schilddrüse, eben fast ausschliesslich gewissen krankhaften Erscheinungen, welche an entmilzten Menschen und Thieren wahrzunehmen waren, und welche Rückschlüsse auf die Thätigkeit des räthselhaften Organes zuliessen.

Indessen ist auch diese Ausbeute nicht reichlich. Nach Vulpius, welcher in eingehender und kritischer Weise das bisher Bekannte zusammengestellt und durch eigene Untersuchungen erweitert hat, ist nach Milzexstirpationen regelmässig beobachtet worden:

1. eine vorübergehende Abnahme der rothen und Zunahme der weissen Blutkörperchen, d. h. ein an Leukämie streifender Zustand.

2. erhöhte blutbildende Thätigkeit der Lymphdrüsen und des Knochenmarkes; erstere Thatsache äusserte sich beim Menschen bisweilen (Czerny, Riegner) in multiplen, leicht schmerzenden Drüsenschwellungen nach Splenektomie.

Ob die Blutregeneration nach Blutverlusten bei entmilzten Individuen verlangsamt sei, ist noch nicht über allen Zweifel erhaben, wenn auch Manches dafür spricht. Nehmen wir dazu noch, dass in vereinzelten Fällen eine transitorische Anschwellung der Schilddrüse nach Splenektomie beobachtet wurde, so ist damit die Reihe der Ausfallserscheinungen erschöpft.

Alle sind vorübergehend, kein einziges Mal ist eine dauernde Schädigung des Organismus oder gar tödtlicher Ausgang infolge solcher Schädigung nachgewiesen worden.

Nur Eines ist mir aufgefallen: 2 Patientinnen (Nr. 21 Tabelle III und Fall Ajevoli mit Malariamilz) sind kurze Zeit nach der Splenektomie an Tuberc. pulmonum gestorben. Ich kann kaum annehmen, dass trotz ausgesprochener Lungentuberculose eine Milzexstirpation vorgenommen worden sei, wahrscheinlicher ist mir, dass eine zur Zeit der Operation latente Tuberculose nachher manifest geworden ist. Ob und in wie weit die veränderte Blutbeschaffenheit der raschen Entwicklung dieser Tuberculose Vorschub geleistet hat, kann ich freilich nicht entscheiden, jedenfalls aber verdient die Sache Beachtung.

Bei der Mehrzahl der entmilzten Patienten traten ausser der constanten, transitorischen Leukocytose überhaupt keine greifbaren Ausfallserscheinungen auf. Von hoher Bedeutung aber erscheint mir der Umstand, dass dieselben da am stärksten waren, wo (Fall Riegner)[1]) eine normale Milz, noch dazu bei einem heranwachsenden Individuum wegen traumatischer Ruptur entfernt wurde, ferner der Fall von Czerny (Nr. 4 unserer Tabelle), wo nach Entfernung einer wenig hypertrophischen Wandermilz (Gew. ohne Blut 365 Grm.) eine ziemlich erhebliche und langsam vorübergehende Lymphdrüsenschwellung beobachtet wurde. Sollte man nicht annehmen dürfen, dass nach Ex-

1) Berl. klin. Wochenschr. 1893, Nr. 8.

stirpation normaler oder wenig vergrösserter Milzen die übrigen an der Blutbildung betheiligten Organe, wie Lymphdrüsen und Knochenmark die Function der Milz weniger leicht übernehmen, weil diese Aufgabe plötzlich an sie herantritt, während Exstirpation grosser Milztumoren kaum eine Störung im Gleichgewichte des Organismus hervorruft, weil die Milz längst ausser Function war und ihre Rolle bei der Hämopoëse allmählich an die anderen blutbildenden Organe abtrat? In der Uebertragung dieser Hypothese auf die Therapie der Wandermilz würden wir auf die Rydygier'sche Indicationsstellung zurückkommen, dass eine wenig hypertrophische, bewegliche Milz der Splenopexis zu unterwerfen sei. Andererseits aber brauchen wir bei erheblicherer Vergrösserung der Milz nicht ängstlich zu sein und dürfen die Splenektomie wagen, ohne für Leben und Gesundheit der zu Operirenden zu bangen. Resümiren wir zum Schlusse die Punkte, welche mir für die Behandlung der Wandermilz wichtig und maassgebend scheinen:

1. Nicht hypertrophische Wandermilz ist entschieden selten, vielmehr giebt die Vergrösserung des Organes sehr häufig die Ursache seiner Wanderung ab.

2. Jede Wandermilz soll einer chirurgischen Behandlung unterworfen werden, um Stieltorsion und deren oft gefährliche Folgen zu vermeiden.

3. Der chirurgische Eingriff soll für Wandermilzen, deren Volumen das 2—3fache vom Normalen nicht übersteigt, in der Splenopexis nach Rydygier oder nach Bardenheuer bestehen.

4. Grössere, bewegliche Milztumoren sollen exstirpirt werden.

5. Die Splenektomie ergiebt für Wandermilz eine Mortalität von 6,25 Proc., wenn man ohne Rücksicht auf die Natur des Milztumors alle beweglichen Milzen in eine Gruppe vereinigt.

6. Die Ausfallserscheinungen nach Splenektomie sind in keinem Falle bedrohlich für das Leben der Operirten gewesen.

7. Vielleicht sind die Ausfallserscheinungen um so stärker, je weniger sich der Milztumor vom normalen Volumen entfernt, um so geringer, je stärker die Hypertrophie.

XVII.

Aus dem städtischen Krankenhause Moabit zu Berlin, chirurg. Abtheilung des Prof. Dr. Sonnenburg.

Appendicitis und ihre Beziehungen zu den weiblichen Genitalorganen.

Von

Dr. Krüger.

Wenn Helferich in seinem auf dem Congresse für innere Medicin zu München gehaltenen Referate die Frage stellt, wer von uns Aelteren hat während seiner Studienzeit in der chirurgischen Klinik viel von Perityphlitis gesehen und gehört, so werden nicht blos diese, an die die Frage gerichtet, sondern auch die Jüngeren ihre Berechtigung anerkennen. Denn die richtige Erkenntniss der Perityphlitis, die genauen Angaben über Art und Entwicklung der Krankheit und die daraus sich ergebenden Indicationen zum operativen Handeln haben Dank der gemeinsamen Arbeit der Chirurgen und der inneren Mediciner in neuester Zeit ganz unerwartete Fortschritte gemacht. Als es feststand, dass die entzündlichen Affectionen der Ileocöcalgegend fast ausschliesslich vom Wurmfortsatz ausgingen, hat man sich zur Aufgabe gemacht, die Differentialdiagnose von anderen hier in Betracht kommenden Affectionen zu präcisiren. So hat Sonnenburg[1]) neuerdings wieder auf die wichtigsten Gesichtspunkte aufmerksam gemacht.

Der Aufforderung meines hochverehrten Chefs, des Herrn Prof. Dr. Sonnenburg, bin ich nachgekommen, um speciell durch eigene und fremde Beobachungen die Beziehungen der Appendicitis zu den weiblichen Genitalerkrankungen zu klären.

Von Beginn der Erkenntniss der Perityphlitiden wurde beobachtet, dass eine Prädilection des männlichen Geschlechtes bei den entzündlichen Affectionen der rechten Fossa iliaca besteht. Auf Grund dieser Beobachtungen sind zahlreiche Statistiken veröffentlicht, nach denen

1) Pathologie und Therapie der Perityphlitis. III. Aufl. Leipzig 1897. S. 29.

University of California LIBRARY

das männliche Geschlecht in mehr oder minder grösserem Procentsatz gegenüber den Frauen erkrankt.

Demgegenüber stehen die Arbeiten von Einhorn[1]) und Schlafke[2]), die nach ihren Untersuchungen zu dem Resultate kommen, dass Männer und Frauen procentualisch gleich an Perityphlitis erkranken. Nach den in den letzten 7 Jahren in unserem Krankenhause operirten 209 Fällen, die sich bei Sonnenburg (l. c.) zusammengestellt finden, ergiebt sich folgendes Verhältniss:

127 Männer = 59,33 Proc.
85 Frauen = 40,67 = ,

wonach eine allerdings geringe Prädilection des männlichen Geschlechtes anzunehmen wäre. Es lässt sich dies vielleicht dadurch erklären, wenn man die Aetiologie der Perityphlitis in Erwägung zieht, dass beim Weibe ausser den auch beim Manne für den Appendix vorhandenen Blutquellen noch eine besondere im Ligamentum appendiculo-ovaricum vorhanden ist, das dem Appendix eine Arterie zuführt. Auf diese anatomischen Verhältnisse werden wir weiter unten noch ausführlicher zurückkommen. Dieser Ansicht scheint auch von Cott[3]) zu sein. Er sagt: „Es ist eine auffallende Thatsache, dass Frauen seltener von Appendicitis betroffen werden wie Männer, und dass jene vermöge des Lig. appendic. ovar. noch eine besondere Blutversorgung des Proc. verm. haben."

Nach Sonnenburg (l. c.) unterscheiden wir:

I. Appendicitis simplex
   1. Gruppe: Appendicitis acuta et chronica catarrhalis.
   2. = = simplex mit Complicationen.
II. Appendicitis perforativa
   1. Gruppe: Einfache Abscesse.
   2. = Appendicitis perforativa mit Complicationen.
III. Appendicitis gangraenosa.

Auf einen typischen Anfall von Appendicitis simplex wird mitunter durch eine Erscheinung hingewiesen, die man mit „Colica appendicularis" bezeichnet. Die Beschwerden derselben werden von den Patienten meist richtig localisirt, und dennoch wird es häufig sehr schwierig sein, diese Beschwerden richtig zu deuten und bei dem

1) Ueber Perforation des Proc. verm. und des Coecums. Inaug.-Dissertation. München 1891.

2) Beitrag zur Casuistik der Perityphlitis. Münchener med. Wochenschrift. Nr. 32 u. 33. 1895. I.-D. Greifswald 1895.

3) Ueber Appendicitis von Dr. George R. Fowler. Autorisirte Uebersetzung. Berlin 1896. S. Karger.

Fehlen von fast allen objectiven Symptomen andere Erkrankungen, die unter einem ähnlichen Krankheitsbilde auftreten können, mit Sicherheit auszuschliessen. Die Colica appendicularis ist jedoch eine an und für sich seltene Erscheinung, so dass sie differentialdiagnostisch viel weniger in Betracht kommt als der typische Anfall von Appendicitis simplex, von dem wir nach Sonnenburg (l. c.) folgendes Krankheitsbild erhalten, das uns immer die Diagnose stellen lässt.

Die schmerzhaften Anfälle, die in der Ileocöcalgegend ihren Sitz haben, gehen manchmal in wenigen Tagen ohne wesentliche Beeinträchtigung des Allgemeinbefindens vorüber, oder sie setzen mit stundenlang andauerndem, in die ganze Bauchhöhle ausstrahlendem Schmerz, von Erbrechen und Diarrhoe begleitet, ein. Dabei kann hohes Fieber von kurzer Dauer bestehen. Der Patient aber macht durchaus nicht einen schwerkranken Eindruck, und wenn ihn nicht die Schmerzen ans Bett fesseln, wird er wegen anderer Störungen kaum dasselbe aufzusuchen geneigt sein. Der Schmerz wird erst in der Gegend des Magens und Nabels angegeben und dann allmählich in der rechten Seite localisirt. Auch kann es vorkommen, dass gleich in den ersten Tagen infolge allgemeiner Reizung des Bauchfelles sich starker Meteorismus einstellt. Der Leib pflegt dann bei Berührung überall schmerzhaft zu sein. Infolge der Auftreibung der Därme ist zunächst irgend ein localer Befund nicht zu erheben. Für gewöhnlich gehen die meteoristischen Erscheinungen sehr bald zurück; dann pflegen deutliche Anzeichen einer Entzündung in der Ileocöcalgegend wahrgenommen zu werden. Doch können letztere ohne gleichzeitigen Meteorismus von vornherein vorhanden sein. Die entzündlichen Anzeichen in der Ileocöcalgegend können sich entweder als eine strangförmige Resistenz zeigen, die sofort als dem Appendix angehörend auch erkannt werden wird. Die Fälle aber, in denen man eine derartige, der Form des Appendix entsprechende strangförmige Resistenz fühlt, sind bei den acuten Nachschüben der Krankheit selten. Im Allgemeinen ist der verdickte Wurmfortsatz bei den acuten Attaken selbst nicht zu palpiren, dagegen zwischen den Anfällen eher als solcher durch die Palpation zu erkennen. Man wird während des acuten Nachschubes der Appendicitis simplex eine mehr oder weniger begrenzte Resistenz, einen Tumor, wahrnehmen.

Von den Genitalerkrankungen, die zu Verwechslungen Veranlassung geben können, kommt hier hauptsächlich die Pelveoperitonitis mit ihren Theilerscheinungen, der acuten Perimetritis, Perisalpingitis und Perioophoritis in Betracht. So sagt Winter[1]), dass

1) Lehrbuch der gynäkologischen Diagnostik. Leipzig 1896.

ganz ausserordentlich häufig eine rechtsseitige Perimetritis und Adnexerkrankung durch eine fehlerhafte Untersuchung zu der Diagnose einer Paratyphlitis führt, insofern als rechtsseitige Schmerzen, wenn nur äusserlich durch Druck auf den Unterleib untersucht wird, ohne Weiteres auf das Coecum bezogen werden, um so mehr, wenn Obstipation, welche ja fast bei keiner gynäkologischen Erkrankung zu fehlen pflegt, vorhanden ist.

Wir haben allerdings gerade die gegentheilige Erfahrung gemacht, nämlich dass Appendicitiden für Genitalerkrankungen angesehen werden. Es kommt jedoch hier die Art des Irrthums bei der Diagnosenstellung nicht in Betracht, sondern nur, dass irrthümliche Diagnosen gestellt wurden.

Bei genauer Anamnese und sorgfältiger Untersuchung bieten sich so charakteristische Unterschiede beider Krankheiten, dass die Differentialdiagnose sich stellen lässt. Bei der Pelveoperitonitis und ihren Theilerscheinungen werden wir häufig durch die Anamnese erfahren, dass längere oder kürzere Zeit ein gelblicher, fressender Ausfluss und zuweilen auch Brennen beim Wasserlassen besteht. Die Defäcation ist meist schmerzhaft. Die Leibschmerzen, mitunter ebenfalls mit Erbrechen und Singultus einsetzend, treten dann auch plötzlich auf, haben aber einen anderen Sitz wie bei der Appendicitis. Sie werden tiefer in die Gegend des Poupart'schen Bandes localisirt. Bestehen in beiden Seiten gleichmässig starke oder links gar noch stärkere Schmerzen, so weist dies auf eine Genitalerkrankung hin. Bei der Untersuchung per vaginam besteht eine Druckempfindlichkeit des Peritoneums, die sich bei Betastung der mit Peritoneum bekleideten Abschnitte des Beckens oder beim Bewegen des Uterus nachweisen lässt. Selten fühlt man zu Anfang einen Tumor. Ist ein Tumor vorhanden, so wird er meistentheils im Cavum Douglasii liegen, bezw. sich von hier ausbreiten.

Schwieriger wird die Differentialdiagnose, wenn, wie es durch beide Erkrankungen hervorgerufen sein kann, eine allgemeine peritonitische Reizung besteht, die sich durch Meteorismus und allgemeine Schmerzhaftigkeit des Leibes kenntlich macht. Dieses Symptom findet sich jedoch häufiger bei der Appendicitis wie bei der Pelveoperitonitis. Es lässt sich dies wohl durch die verschiedenen Infectionserreger erklären, die dabei in Betracht kommen. Das Bacterium coli commune, das hauptsächlich bei der Appendicitis in Frage kommt, ruft, wie wir nach den neueren Untersuchungen wissen[1]), diffuse Reizungen des

1) Günther, Einführung in das Studium der Bacteriologie. Berlin 1895.

Peritoneums und diffuse eitrige Peritonitis hervor, während der Gonorrhoecoccus, der bei den Pelveoperitonitiden eine so hervorragende Rolle spielt [1]), fast stets nur circumscripte Reizungen des Peritoneums und örtliche eitrige Peritonitis verursacht.[2]) Ausserdem wird der durch die Anamnese festgestellte Beginn der Krankheit und das bei der Appendicitis öfter durch Percussion nachweisbare ausgebreitete Exsudat zur richtigen Diagnose führen. In diesen Fällen von Appendicitis lässt uns die vaginale Untersuchung und die durch sie festgestellte für die Pelveoperitonitis charakteristische Schmerzhaftigkeit der mit Peritoneum bekleideten Abschnitte des Beckens im Stich, weil es hierbei möglich ist, dass durch die weiter ausgebreitete Reizung des Peritoneums bei der Genitaluntersuchung eine Schmerzhaftigkeit des Uterus und seiner rechtsseitigen Adnexe gefunden wird, wie es auch bei der eitrig katarrhalischen Form der Appendicitis der Fall sein kann, wo ausserdem noch, wenn der Processus vermiformis ins kleine Becken reicht, eine Resistenz oder ein Tumor von der Scheide aus zu palpiren ist. So fand Richelot[3]) bei einem 18jährigen Mädchen, Virgo, die seit 18 Monaten an heftigen Schmerzen in der rechten Seite, anfänglich nur zur Zeit jeder Periode, zuletzt beständig litt, wozu sich zeitweise Fieber gesellte, die Betastung rechts, auch im Niveau der Uterusanhänge enorm schmerzhaft, links nur wenig empfindlich, obwohl man hier eine kleine bewegliche Geschwulst fühlte. Die Mastdarmuntersuchung liess am rechten Uterusrande eine harte Masse fühlen. Symptome von Seiten des Darmes fehlten. Bei der Laparotomie fand Richelot das rechte Ovarium gesund, in dem linken eine Cyste. Das Netz haftete fest an der rechten Tube und dem mit derselben gleichfalls verwachsenen Wurmfortsatz. Erstere war gesund, letzterer in eine cylinderförmige fluctuirende Geschwulst umgewandelt, aber nicht perforirt. Resection des Wurmfortsatzes, Heilung von allen Beschwerden. Richelot kommt zu dem Schluss, dass in zweifelhaften Fällen ein etwas höherer Sitz der Geschwulst und des Schmerzes, insbesondere aber der ausschliesslich rechte Sitz der Beschwerden für ein Leiden des Wurmfortsatzes und gegen eine Erkrankung der Uterusanhänge sprechen. Dem stimmen wir völlig bei, möchten aber noch darauf aufmerksam machen, dass sich, wie es sich aus den oben gegebenen Krankheitsbildern entnehmen lässt, aus der Anamnese, aus der Art des Beginnes jeder der in Betracht

1) Wertheim, Arch. f. Gynäkologie. Bd. XLII. 1892.
2) Bumm, Centralbl. f. Gynäkologie. Nr. 50. 1896.
3) De l'appendiculite chez la femme.

kommenden Krankheit wichtige Hülfsmittel für die Differentialdiagnose ergeben.

Die Appendicitis simplex catarrhalis acuta kann, häufiger auftretend, in die chronische Form übergehen. Jeder Anfall wird ungefähr das oben geschilderte Krankheitsbild liefern. Abgesehen von den früher genannten charakteristischen Unterschieden der acuten Appendicitis und Pelveoperitonitis, die auch für die chronischen Erkrankungen gelten, bieten sich für die letzteren noch neue Gesichtspunkte. Die Pelveoperitonitis chronica recrudescirt hauptsächlich zur Zeit der Regel. Dann besteht bei ihr Sterilität oder doch wenigstens erschwerte Conceptionsfähigkeit. Nicht selten ist ein Uterin- oder Cervicalkatarrh vorhanden.[1])

Der Appendicitis perforativa sind häufig typische Anfälle von Appendicitis simplex vorausgegangen, so dass wir schon durch die Anamnese auf die richtige Bahn geleitet werden. Wenn dann plötzlich Koththeilchen, Schleim, Eiter oder eine infolge der Entzündung üppig virulente Bacterienvegetation einen Peritonealabschnitt, der noch besonders disponirt dazu ist, überfallen, so ist wohl ohne Weiteres ersichtlich, dass dadurch auch heftige und stürmische, klinische Symptome hervorgerufen werden müssen, die wohl charakterisirt sind und uns die Diagnose daher stellen lassen (Sonnenburg l. c.).

Unter fieberhaften und stürmischen Erscheinungen setzt die Erkrankung plötzlich ein. Ein heftiger Schmerz im Bauch, entweder mitten in voller Gesundheit oder nach unbedeutendem Unwohlsein, meist ohne nachweisbare Ursache oder nach geringfügigem Anlass, zeigt sich anfänglich im ganzen Leibe, kolikartig auftretend, concentrirt sich aber nach kurzer Zeit in der rechten Seite. Erbrechen, verbunden mit Diarrhoe, in anderen Fällen Obstipation, schliessen sich unmittelbar an den Anfall an. Das die Perforation begleitende Erbrechen ist anhaltender und häufiger und steigert sich bei jedem Versuch, etwas zu sich zu nehmen. Der Puls ist klein und frequent, das Fieber schnell ansteigend, wird häufig durch einen Schüttelfrost eingeleitet. Die Tympanie ist ausgeprägt, das Allgemeinbefinden viel erheblicher gestört, meist leichte Cyanose und Schweissbildung auf der Haut vorhanden. In der Umgebung der Herderkrankung bildet sich eine deutliche Resistenz. Dieselbe bleibt meist in den ersten Tagen begrenzt, ist weniger empfindlich bei Druck, als das serös-fibrinöse Exsudat bei der Appendicitis simplex. Das Fieber ist dabei ein ganz atypisches. Im Allgemeinen sind bedeutende Steigerungen der Temperatur und

1) Fritsch, Die Krankheiten der Frauen. Berlin 1894.

stark beschleunigter Puls vorhanden. Oft pflegt das Fieber einige Tage anzuhalten, um dann wieder abzufallen, und normale Morgentemperaturen stellen sich wieder ein. Neues Aufflackern der Temperatur kündigt neue Nachschübe an. Aber der umgekehrte Schluss ist nicht zutreffend. Eine Temperaturerniedrigung ist nicht unvereinbar mit schweren Complicationen. Letztere sind sehr zu vermuthen aus der mit der Temperatur in Gegensatz tretenden hohen Pulsfrequenz. Die gynäkologische Untersuchung ergiebt, wenn nicht gleichzeitig eine Genitalerkrankung besteht, normale Verhältnisse. Das Rectum ist mitunter mit grossen Massen harter Scybala ausgefüllt.

Unter ähnlichen stürmischen Erscheinungen kann eine Parametritis im Wochenbett auftreten. Hier wird aber schon die Anamnese auf die richtige Diagnose führen. Dann ist sehr charakteristisch, dass das Allgemeinbefinden nur wenig oder gar nicht leidet ausser durch die Schmerzen. Das Gesicht behält seinen natürlichen Ausdruck. Die Zeichen diffuser Peritonitis fehlen, zumal der Meteorismus. Der obere Theil des Abdomens bleibt stets frei von Druckempfindlichkeit. Der Sitz des Exsudates ist meist ein anderer wie bei der Appendicitis perforativa. Das im Bindegewebe liegende Beckenexsudat wird als diffuse, feste Resistenz bei bimanueller Untersuchung getastet. Bei längerer Dauer der Krankheit verbreitet sich die Exsudation von ihrem anfänglichen Sitz im unteren Theile des Lig. latum nach oben in das Lig. latum, so dass es von aussen deutlich erkennbar wird. Doch reicht es dann immer noch nur wenig über den Eingang zum kleinen Becken hinaus, so dass zwischen ihm und dem typischen Sitz des durch den Appendix hervorgerufenen Exsudates eine freie Zone bleibt. In manchen Fällen jedoch wird durch die sehr umfängliche Exsudation die vordere Platte des Lig. latum in die Höhe gedrängt, so dass das Exsudat direct an die hintere Fläche der Bauchwand, oberhalb des Lig. Poupartii zu liegen kommt und hier percutirbar wird.[1]) Ebenso kann auch die Lage der durch den kranken Wurmfortsatz hervorgerufenen Abscesse in hohem Grade variiren, weil die Lage des Processus vermiformis schon normaler Weise eine sehr verschiedenartige ist, durch vorangegangene Verwachsungen noch mannigfaltiger werden kann, und weil endlich der Abscess sich an verschiedenen Stellen des zuweilen recht langen Wurmfortsatzes etabliren kann (Sonnenburg l. c.).

Doch auch in diesen Fällen, wo der palpatorische Befund für die Differentialdiagnose gar nicht oder nur unsicher verwerthet werden

1) Schröder, Lehrbuch der Geburtshülfe.

kann, giebt die Anamnese und einzelne klinische Symptome für die Erkennung jeder dieser beiden Krankheiten wichtige Anhaltspunkte. Die Pelveoperitonitis suppurativa dextra, die bei der Differentialdiagnose noch in Betracht kommen könnte, setzt nie mit so stürmischen klinischen Erscheinungen ein wie die Appendicitis suppurativa. In der Anamnese vermissen wir, dass die bis dahin gesunde Patientin von Zeit zu Zeit ohne Beziehung zur Regel kolikartige Schmerzen in der rechten Seite des Unterbauches empfunden hat. Wir werden dagegen erfahren, dass vor längerer Zeit gelblicher, fressender Ausfluss bestanden hat oder augenblicklich noch besteht oder eine Operation an den Geschlechtsorganen stattgefunden hat. Das letztere ätiologische Moment kommt allerdings heute nur noch selten zur Beobachtung Der Beginn der Krankheit setzt häufig auch mit erheblichen Schmerzen im ganzen Leibe ein, die sich nach einiger Zeit in die rechte Seite ziehen. Sobald der Process sich hier localisirt hat, werden die Schmerzen als tiefer sitzend wie bei der Appendicitis suppurativa angegeben. Es besteht Obstipation, die ja bei jeder gynäkologischen Erkrankung vorhanden zu sein pflegt. Wasserlassen ist entweder ohne Beschwerden, oder es wird über Tenesmus vesicae geklagt. Hauptsächlich fehlen aber die für die Appendicitis suppurativa charakteristischen stürmischen klinischen Erscheinungen, wie wir sie schon geschildert haben. Bei der Pelveoperitonitis zeigen sich höchstens locale Reizerscheinungen in Gestalt von leichtem Meteorismus, gelegentlich auch Erbrechen und Singultus, dazu jedoch nur leichtes, mitunter auch gar kein Fieber. Das pelveoperitonitische Exsudat kapselt sich am häufigsten im Douglas'schen Raume ab. Der Uterus wird durch das Exsudat an die vordere Beckenwand gedrängt, so dass man die Portio vaginalis dicht hinter der Symphyse fühlt. Vorn legt sich das Exsudat breit an die hintere Wand des Uterus, meist bis zum Fundus heran, und hinten tritt es in innige Verbindung mit der vorderen Kreuzbeinwand, während die seitlichen Beckenwandungen nur bei grösseren Tumoren erreicht werden. Die Consistenz des Exsudates ist im frischen Stadium immer eine fluctuirende. Die Mastdarmschleimhaut ist mitunter ödematös geschwollen und sondert glasigen Schleim ab.

Ist dieser für die Pelveoperitonitis supp. typische Palpationsbefund nicht vorhanden, oder hat sich der durch die Appendicitis hervorgerufene periappendiculäre Abscess an anormaler Stelle entwickelt, so dass der objective Befund nicht für die eine oder die andere Erkrankung maassgebend ist, so wird uns eine sorgfältig aufgenommene Anamnese, die Art des Beginnes der Krankheit die richtige Diagnose stellen lassen.

Unzweifelhaft kann die in Etappen fortschreitende Erkrankung des Wurmfortsatzes, die unter der Gruppe Appendicitis simplex zusammengefasst wird, ganz latent verlaufen. Es kann uns Wunder nehmen, dass manchmal so hochgradige Veränderungen des Organes sich vollziehen, ohne deutliche Krankheitssymptome zu machen. Aber wenn wir berücksichtigen, dass chronische Beschwerden, durch den Appendix hervorgerufen, bestehen können, aber leicht falsch gedeutet werden, wenn wir ferner uns in's Gedächtniss zurückrufen, dass in vielen Fällen auch Patienten hart gegen sich sind und, viel beschäftigt, nicht Zeit haben, über kleine Störungen nachzudenken, so werden uns diese scheinbar latenten Formen verständlicher werden (Sonnenburg, vgl. den Abschnitt über die App. perforativa, S. 172 ff.). Bei diesen Formen macht sichdie Krankheit klinisch zum ersten Male mit Auftreten der Perforation des Appendix bemerkbar. Hier wie in den Fällen, wo ein periappendiculärer Abscess, der nach den verschiedenen Anfällen von Appendicitis zurückgeblieben ist, oder eine Eiteransammlung in den Genitalorganen, die durch eine Mischinfection und nicht allein durch den Gonococcus entstanden ist, in die freie Bauchhöhle durchgebrochen ist, erhalten wir diffuse septische Peritonitis mit ihrem classischen Symptomenbild, das sich aus localen Reizerscheinungen und Zeichen der allgemeinen Sepsis zusammensetzt. Bei diesen Formen die Diagnose zu stellen, wodurch die Peritonitis entstanden ist, wird nur dann mit einiger Sicherheit möglich sein, wenn die Patienten eine genaue Anamnese anzugeben im Stande sind. Einen Fall dieser Art erwähnt Siegel.[1]) Es wurde die Diagnose auf Perforativappendicitis gestellt, und bei der Operation fand sich ein durchgebrochener Ovarialabscess.

Alte abgesackte und eingedickte Herde nach der Appendicitis suppurativa können abgesehen von ihrer Neigung zu Recidiven bei Frauen Beschwerden verursachen, die auf ein Genitalleiden hinweisen. In Betracht kommen von den gynäkologischen Erkrankungen alte parametritische, perimetritische Abscesse und Pyosalpinxe. Auf die mitunter entstehende Schwierigkeit der Differentialdiagnose weist auch Winter hin.[2]) Er sagt, dass paratyphlitische Exsudate, namentlich älteren Datums, leicht mit parametritischen Exsudaten verwechselt werden können, um so mehr, als sie sich so weit ins Lig. latum senken können, dass sie sich dem Uterus nähern. Bedenkt man nun, dass andererseits bei parametritischen Exsudaten, welche

1) Mittheilungen aus den Grenzgebieten der Medicin und Chirurgie. I. Bd. 2. Heft. Jena 1896.

2) Lehrbuch der gynäkologischen Diagnostik.

sich nach oben auf die Darmbeinschaufel erstreckt haben, durch Resorption die Verbindung mit dem Uterus verschwinden kann, so sieht man, dass ganz ähnliche Befunde entstehen können; für ein paratyphlitisches Exsudat spricht aber doch am meisten der Umstand, dass die Hauptmasse auf der Darmbeinschaufel liegt, während der mediane Theil des Lig. latum vollständig weich und frei ist. Weiter zeichnen sich die paratyphlitischen Exsudate dadurch aus, dass sie gegen die Bauchhöhle zu durch das darauf liegende Coecum eine sehr weiche und unbestimmte Contour haben und gedämpft tympanitischen Schall geben; die paratyphlitischen Exsudate hüllen das Coecum mehr ein, während die parametritischen eher flach auf der Darmbeinschaufel liegen. Aus den Angaben der Kranken kann der acute Anfang im Anschluss an Obstipation und mehrfache Recidive wohl für die Diagnose einer Paratyphlitis verwendet werden.

Jedoch nicht blos alte parametritische, sondern auch perimetritische Exsudate und Pyosalpinxe müssen berücksichtigt werden. Auch bei diesen Abscessen kann ein palpatorischer Befund erhoben werden, der für eine Appendicitis spricht, zumal man immer auch daran denken muss, dass bei der sehr variablen Lage des Wurmfortsatzes es nicht zu den grossen Seltenheiten gehört, dass er in das kleine Becken reicht, und dort sich ein periappendiculärer Abscess entwickelt haben kann, der von der Scheide aus gefühlt wird. Fowler (l. c.) meint, dass unter diesen Umständen die Differentialdiagnose nur nach Laparotomie wird möglich sein. Wir können das nicht völlig zugeben. Zunächst haben wir für einen Tubentumor ein untrügliches Zeichen, wenn wir einen dicken Strang vom Uterushorn zum Tumor palpiren können. Dann müssen wir, wie es auch Winter thut, darauf verweisen, dass wir durch die Anamnese, die Art des Beginnes der Erkrankung sehr werthvolle Hülfsmittel für die Erkennung jeder der in Betracht zu ziehenden Krankheit in die Hand bekommen. Zuweilen sind gleichzeitige Erkrankungen des Appendix und der rechtsseitigen Adnexe beobachtet worden. Auch in unserem Krankenhause sind mehrere derartige Fälle vorgekommen. Bedingt sind diese gleichzeitigen Erkrankungen wohl zum Theil durch die anatomischen Verhältnisse. Nach den neuesten Untersuchungen von Waldeyer und Martin[1]), die die früheren Angaben von Autoren[2]) bestätigen, erblickt man beim Aufheben des Wurmfortsatzes eine Peritonealfalte, die sich von dem Wurmfortsatz in den oberen Rand des Lig. latum fortsetzt.

1) Verhandlungen der Gesellschaft für Geburtshülfe und Gynäkologie zu Berlin vom 20. Juli bis 13. November 1896.

2) Treitz, Clado, Durand, Nagel. Citirt ebendaselbst.

Es ist eine Gebilde, welches die Verbindung der Lymphgefässe zwischen Ovarium und Wurmfortsatz umschliesst. Bei Fowler (l. c.) wird diese Verbindung auch erwähnt. Nach ihm verliert sich die Verlängerung des Mesoappendix im breiten Ligament, weshalb er die Bezeichnung „Ligament-appendiculo-ovarian" anwendet. Durch dieses Ligament geht zum Processus vermiformis, wie wir schon erwähnt haben, eine Arterie. Dieses Gefäss ist von Martin nur einmal gefunden worden, wovon er das Präparat in der Gesellschaft für Geburtshülfe und Gynäkologie zu Berlin Novbr. 1896 demonstrirte. Es ist durch dieses Ligament dem Entzündungserreger, der die Entzündung des einen Organes hervorgerufen hat, ein Weg gegeben, um auf das andere Organ überzugreifen. Meistens werden wohl durch diese gleichzeitigen Entzündungen Verwachsungen beider Organe sich herausbilden, die besonders fest und innig sein werden, wenn der Processus vermiformis in das kleine Becken hineinragt. Chognon[1]) hat diese Fälle aus der Literatur zusammengestellt. Er findet 12 mal Verwachsungen mit den entzündeten Adnexen, 20 mal mit Ovarialcysten, 1 mal mit einem Tumor des Mesenteriums. Besonderes Interesse von diesen Fällen beanspruchen die chronischen gleichzeitigen Erkrankungen, die häufig den Grund zu heftigen Beschwerden geben. Der in einem chronischen Zustande der Entzündung sich befindende Processus vermiformis ist durch die Verwachsungen sich stets wiederholenden Noxen ausgesetzt, woraus immer neue Reize zu Recidiven resultiren. Das an und für sich schmerzhafte Ovarium wird durch diese Verwachsungen entweder leichtere oder auch stärkere Schmerzen verursachen, die sich zur Zeit der Regel, wo eine stärkere Blutzufuhr nach den Genitalorganen stattfindet, bis zur Unerträglichkeit steigern können. Die Regel wird dadurch auch mit stärkerer Blutung auftreten wie früher. Nicht selten sind diese Leiden blos als Genitalerkrankung aufgefasst und demnach behandelt worden. Lange Zeit werden die Frauen dann mit dem ganzen Schatze der gynäkologischen conservativen Behandlungsmethoden gequält ohne den geringsten Erfolg, bis entweder durch genaue Anamnese und Untersuchung oder zufällig bei der Operation, zu der man sich schliesslich entschloss, der eigentliche Grund des Leidens entdeckt wurde, und mit seiner Entfernung mit einem Schlage die Beschwerden gehoben wurden. Einen in dieser Beziehung lehrreichen Fall theilt Kümmell mit.[2]) Eine Patientin mit einer über hühnereigrossen, eitergefüllten

1) Ueber Adhäsionen des Processus vermiformis mit den Nachbarorganen. Thèse de Lyon.

2) Festschrift zur Feier des Stiftungsfestes des ärztl. Vereines zu Hamburg.

Tube liess sich behufs Operation aufnehmen. Sie war mehrfach von verschiedenen Aerzten im Laufe der Jahre bei ihren schmerzhaften Anfällen behandelt worden. Die Einen hatten das Leiden für eine Erkrankung der Tube, gestützt auf den neben dem Uterus deutlich nachweisbar gelegenen Tumor gehalten, während die Anderen es für einen typischen perityphlitischen Anfall, für eine Blinddarmentzündung hielten. Bei genauer Untersuchung musste er beiden Parteien Recht geben, da ein deutlich verdickter Appendix und ein neben dem Uterus gelegener Tumor nachgewiesen werden konnte. Durch die Operation wurde der erkrankte, einen Kothstein enthaltende Wurmfortsatz, sowie der eiterhaltige Tubensack entfernt. Für diese Formen, sagte er, ist der Nachweis des verdickten Appendix das sicherste diagnostische Merkmal. Dies ist zweifellos richtig; meistens wird es auch das einzige diagnostische Merkmal bleiben, da häufig die Anamnese und auch das klinische Bild nur auf die Erkrankung eines Organes hinweisen. Smitt[1]) beschreibt einen Fall, wo einer jungen Frau wegen heftiger Schmerzen in der rechten Seite und starker menstrueller Blutungen das vergrösserte rechte Ovarium (Hydrops folliculorum) mit der Tube entfernt wird. Die Schmerzen liessen nicht nach, eine Resistenz rechts neben dem Uterus entsteht, und auch das linke Ovarium erkrankt, und Letzteres wird 6½ Monate nach dem ersten ebenfalls entfernt. Dabei fand sich, dass der Stiel der rechten Adnexe und Appendix als feste dicke Massen mit dem Coecum verwachsen waren. Erst nachdem diese Verwachsung gelöst ist, wird die Frau von diesen Schmerzen befreit.

Aus diesen Fällen, wie nach unseren eigenen Beobachtungen, die unten ausführlich mitgetheilt sind, geht deutlich hervor, dass bei gleichzeitiger Erkrankung des Appendix und der rechten Adnexe es mitunter zu den Unmöglichkeiten gehört, eine präcise Diagnose zu stellen. Es müssen gerade sehr günstige Verhältnisse vorliegen, wenn man beide Erkrankungen diagnosticiren kann, wie bei der von Kümmell erwähnten Kranken, und wie in einigen bei uns beobachteten Fällen, sonst wird man wohl häufig erst bei der Operation die gleichzeitige Erkrankung erkennen oder im Verlaufe der Behandlung eines Falles durch das Fehlschlagen sämmtlicher therapeutischer Eingriffe auf eine gleichzeitige Erkrankung hingewiesen werden.

Hauptsächlich wird die Schwierigkeit der Erkennung der gleichzeitigen Erkrankung des Appendix und der rechten Adnexe wohl dadurch bedingt, dass durch die häufig recht grossen und stürmischen

1) Kolektomie wegen Adhäsionen des Coecums mit einem alten Eierstockstiel und tuberculösem Appendix. Ref. Centralbl. f. Gynäkologie. 1895. Nr. 39.

Beschwerden, die das eine Organ hervorruft, die geringeren Krankheitserscheinungen des anderen in den Hintergrund gedrängt werden (cf. Gruppe III, Fall 4). Infolgedessen werden wir in der Anamnese nur einseitige Angaben bekommen, und auch die Art des Beginnes der Krankheit wie das klinische Bild wird uns häufig nur eine einfache Erkrankung vortäuschen.

Die Fälle, bei denen in unserem Krankenhause indirecte oder directe Beziehungen sich zwischen Appendix und den weiblichen Genitalorganen gefunden haben, möchte ich mir erlauben, im Folgenden mitzutheilen.

Zur besseren Orientirung über die mitgetheilten Krankengeschichten folgt hier zunächst eine Uebersicht über die Gruppen, die sich aus der Zusammengehörigkeit der einzelnen Fälle ergeben haben.

I. Fälle von einfacher Erkrankung entweder des Appendix oder der Adnexorgane, die mit unrichtiger Diagnose eingeliefert und zum Theil auch unter unrichtiger Diagnose operirt wurden.
II. Fälle, bei denen gleichzeitig Erkrankungen des Appendix und der Adnexe vorkamen, die zum Theil richtig erkannt wurden.
III. Fälle, bei denen im Verlaufe oder nach der Operation der Appendicitis Erkrankungen der Adnexe auftraten.
IV. Fälle von Schwangerschaft, die durch Appendicitis complicirt waren.

I. Fälle von einfacher Erkrankung entweder des Appendix oder der Adnexorgane, die mit unrichtiger Diagnose eingeliefert und zum Theil auch unter unrichtiger Diagnose operirt wurden.

1. Ella Dannull, 17 Jahre alt, Näherin, aufgenommen 14. Januar 1896, entlassen 28. März 1896.

Anamnese: Patientin, bisher stets gesund, erkrankte plötzlich unter Schüttelfrost und Erbrechen mit heftigen Leibschmerzen. Die Erkrankung wird sowohl von ihr als auch von ihren Angehörigen auf den 2 Tage vor Beginn derselben zum ersten Male ausgeübten Coïtus geschoben.

Befund und Symptome bei der Aufnahme:

Mittelgrosses, gracil gebautes Mädchen. Puls beschleunigt. Temperatur 38,2°, am dritten Tage bis 39,3° gestiegen.

Abdomen in der rechten und unteren Partie besonders, aber auch nach links hinüber druckschmerzhaft. Eine deutliche Resistenz nirgends zu fühlen, vielleicht besteht in der rechten Regio iliaca eine geringe Schallverkürzung. Stuhlgang angehalten.

Der gynäkologische Befund ergiebt einen schmerzhaften Introïtus, virginelle Portio. Uterus normal, aber druckempfindlich. Seine Beweglichkeit wird durch Adhäsionen im Douglas, die nach rechts zum Parametrium ziehen, beeinträchtigt, das linke Parametrium ist frei. Ovarium fühl-

bar und druckempfindlich. Nach rechts vom Uterus fühlt man eine Resistenz, die diffus sich ins Parametrium verbreitet, von mässig weicher Consistenz. Sie ist nicht scharf abzugrenzen, sehr druckempfindlich.

Diagnose: Perimetritis.

Nachdem durch Darreichung von Opium und das Auflegen einer Eisblase auf den Leib eine Besserung des Zustandes eingetreten, und die Temperatur abgefallen war, erhält Patientin Abführmittel und Einläufe und hat danach ergiebigen Stuhlgang ohne Beschwerden. Nach 2 Tagen steigt plötzlich die Temperatur wieder an ohne Schüttelfrost und Erbrechen. Es bietet sich jetzt ein wesentlich anderer objectiver Befund.

Leib im Allgemeinen weich, unempfindlich, nicht aufgetrieben. In der Ileocöcalgegend, ganz nahe dem Beckenrande befindet sich ein sehr empfindlicher, faustgrosser Tumor, welcher die Spinallinie um einen Querfinger überschreitet, nach innen nicht ganz bis zum äusseren Rectusrand reicht und nach unten gut 2 Querfinger breit vom Poupart'schen Bande entfernt bleibt. Ueber demselben leichte Dämpfung.

Operation: Typischer Schnitt.[1]) Es entleert sich sehr übelriechender Eiter, mit demselben wird ein kaffebohnengrosser Kothstein herausgeschwemmt. Wurmfortsatz wird nicht gefunden. Nach 8 Wochen wird Patientin als geheilt entlassen. Die Genitaluntersuchung hat nie wieder einen pathologischen Befund ergeben. Ausfluss fehlt.

Obwohl die Art des Beginnens der Erkrankung als auch die klinischen Symptome in diesem Falle für eine Appendicitis sprechen, so ist doch die Diagnose Perimetritis unschwer zu erklären. Die von der Patientin angegebene Ursache der Entstehung ihrer Krankheit wies auf eine Genitalerkrankung hin. Die bei der Genitaluntersuchung gefundene Schmerzhaftigkeit, die die Diagnose Perimetritis zu festigen schien, war durch die von der Appendicitis ausgegangene Reizung des Peritoneums bedingt.

2. Emma Gregor, 21 Jahre alt, Arbeiterin, aufgenommen 23. Juni, entlassen 16. August 1896.

Anamnese: Vor einem Jahre erkrankte Patientin mit Unterleibsbeschwerden, die hauptsächlich rechts sassen und bis nach der Brust ausstrahlten. Sie hatte damals Schüttelfrost, Fieber, angehaltenen Stuhlgang, aber kein Erbrechen. Die Erkrankung wurde als Perimetritis gedeutet und behandelt. Vor einigen Monaten fand ein ebensolcher, nur 5 Tage dauernder Anfall statt. Vor 5 Tagen begannen wiederum Unterleibsschmerzen, die sich allmählich so steigerten, dass Patientin sich ins Bett legen musste. Sie gingen von der rechten Seite aus und zogen sich bis in die Schulter.

Heute geringer Schüttelfrost, kein Erbrechen, Stuhlgang und Winde spontan.

---

1) Unter typischem Schnitt verstehen wir nach Sonnenburg, dass er an der Spin. ant. sup. os. il. beginnt und hart am Knochen bogenförmig verlaufend sich bis zur Mitte des Poupart'schen Bandes erstreckt. Die Haut wird vor ihrer Durchschneidung medianwärts über den Darmbeinkamm hinüber verschoben.

Befund und Symptome bei der Aufnahme:

Gracil gebautes Mädchen, Temperatur 38,7°, Puls 100, von mittlerer Spannung. Abdomen nicht aufgetrieben, in seiner ganzen Ausdehnung sehr empfindlich, besonders stark in der Ileocöcalgegend. Daselbst eine etwa 2 Querfinger breite Zone, am Poupart'schen Bande gedämpfter Schall.

Eine Resistenz ist, da Patientin stark spannt, nicht zu fühlen. Die Vaginaluntersuchung ergiebt einen kleinen, anteflectirten Uterus, links etwa hühnereigross verdickte, anscheinend frei bewegliche, etwas druckempfindliche Adnexe, rechts und nach hinten vom Uterus dicht an seiner Kante fühlt man einen kirschgrossen, rundlichen Tumor, ohne jedoch bei der grossen Schmerzhaftigkeit constatiren zu können, ob derselbe nach rechts oder nach oben eine Fortsetzung hat.

Operation: Typischer Schnitt. Wurmfortsatz liegt unter dem Coecum, ist von der Dicke eines Bleistiftes und 6 Cm. lang. Kein Eiter. Abtragung des Wurmfortsatzes. Naht des Peritoneums bis auf ein Drittel der Wunde. Am 16. August geheilt entlassen.

Sicherlich ist die als Perimetritis diagnosticirte Erkrankung ein perityphlitischer Anfall gewesen. Dafür sprechen die späteren typischen Anfälle von Blinddarmentzündung und das Fehlen jeglicher gynäkologischer Beschwerden nach der Operation.

3. Ernestine Wolf, 32 Jahre alt, Ehefrau, aufgenommen 15. October 1896.

Anamnese: Seit 5 Jahren Krampfanfälle. Zwei normale Partus mit glatten Wochenbetten, ein spontaner Abort. Menses regelmässig, ohne Beschwerden.

Am 11. October 6 Uhr Nachmittags plötzlich starke Leibschmerzen mit in der Nacht folgendem Schüttelfrost und öfterem Erbrechen. Die Anfälle wiederholen sich in jeder folgenden Nacht, während des Tages erträgliches Befinden.

Befund und Symptome bei der Aufnahme:

Kräftige Frau in gutem Ernährungszustande. Temperatur 38,2°, Puls 110. Leib meteoristisch aufgetrieben, überall schmerzhaft, besonders stark rechts. In der Ileocöcalgegend Dämpfung. Obstipation. Urinbeschwerden fehlen. Eine Genitaluntersuchung war wegen der allzu grossen Schmerzhaftigkeit mit Erfolg nicht ausführbar. Nach viertägiger Behandlung und Beobachtung wird Patientin wegen jetzt diagnosticirter Appendicitis perforativa der chirurgischen Abtheilung überwiesen. Hier wurde folgender Befund aufgenommen: Guter Kräftezustand. Temperatur 38,8°, Puls 110, gut gespannt. Abdomen mässig aufgetrieben, besonders links dicht neben der Mittellinie und oberhalb der Blase druckempfindlich. Im rechten Hypogastrium eine undeutliche, härtere Resistenz. Per vaginam fühlt man einen das hintere Scheidengewölbe fast bis zum Ende des oberen Scheidendrittels sich vorwölbenden, prallelastischen Tumor, der sich sowohl nach links wie nach rechts bis ins grosse Becken verfolgen, vom Uterus jedoch sich nicht deutlich abgrenzen lässt.

Operation: Typischer Schnitt. Nach Freilegung des Peritoneums fühlt man im inneren Wundwinkel eine zweimarkstückgrosse, härtere

Zone. Das übrige Peritoneum weich, unverändert. Spaltung desselben im Bezirke dieser Resistenz. Man gelangt auf unter sich und mit dem Peritoneum parietale verwachsene Dünndarmschlingen.

Beim vorsichtigen Eingehen zwischen dieselben mit dem Finger entleert sich plötzlich ein reichlicher Esslöffel wasserheller, geruchloser Flüssigkeit. Beim weiteren Vorgehen rechts neben der Blase ins kleine Becken hinein entleert sich plötzlich ein Strom kothig riechender, schmutzig-grüner Eiter mit einem hanfkorngrossen Kothstein. Der Wurmfortsatz befindet sich hinter und unter dem Coecum, tief an der hinteren Beckenwand gelegen. Beim Versuch, ihn hervorzuziehen, reisst ein 3 Cm. langes Stück seiner peripheren Hälfte ab. Da sich hierbei an mehreren Stellen freie Darmschlingen in die Wunde vordrängen, wird auf weitere Lösungsversuche verzichtet und die Bauchhöhle nach Mikulicz tamponirt.

17. December als geheilt entlassen. Gynäkologischer Befund: Retroflexio uteri fixata, beiderseits, besonders rechts Tuben und Ovarien tief liegend, in derben Schwarten fixirt.

4. Alwine Beutler, Witwe; 64 Jahre alt. Aufgenommen am 8. April, gestorben 14. April 1895. Operirt am 12. Krankheitstage im Krankenhause Moabit.

Anamnese: Patientin hat 12 mal spontan geboren; stets normale Wochenbetten, nie Ausfluss. Weihnachten 1894 Influenza. Am 30. März 1895 plötzliches Auftreten von Schmerzen in der rechten Unterbauchseite. Hierbei völlige Appetitlosigkeit, Stuhlgang nur auf Ricinusöl und Schweizerpillen, keln Erbrechen.

Patientin fühlt selbst, dass im rechten Unterbauch eine harte Geschwulst entstanden sei, welche nicht grösser wurde, obwohl die Schmerzen als „Leibschneiden“ anhielten. Patientin, die in letzter Zeit sehr abgemagert war und sich sehr matt fühlte, wurde schliesslich von ihrem Arzt zur Operation ins Krankenhaus geschickt.

Befund und Symptome vor der Operation:

Gesunde Gesichtsfarbe, leidlicher Kräftezustand. Kein Ikterus; leichte Arteriosklerose. Zunge stark belegt, fast weiss. Leib weich, nicht aufgetrieben. In der Ileocöcalgegend fühlt man zwischen Darmbeinkamme und Mittellinie eine harte, sehr schmerzhafte Geschwulst von Faustgrösse; über ihr gedämpften tympanitischen Percussionsschall.

Der Tumor ist von länglich ovaler Gestalt und erstreckt sich fast bis zur Mittellinie; zwischen ihm und der Beckenwand eine freie Zone, innerhalb welcher man, jedoch nur oberflächlich, mit der Hand eindrücken kann. Gynäkologischer Befund: Scheide schlaff, kurz, senile Kolpitis. Portio klein, hoch, hinten; Uterus senil, retroflectirt. Parametrien frei; rechts fühlt man den bimanuell sich noch härter anfühlenden Tumor im Beckeneingang. Derselbe ist leicht beweglich, zeigt tiefe Fluctuation und ragt rechts bis zum hinteren Scheidengewölbe; Douglas frei, Adnexe nicht zu fühlen.

Operation am 10. April 1895 unter der Diagnose eines rechtsseitigen Adnextumors. Bauchschnitte von etwa 15 Cm. Länge in der Linea alba, zwischen Symphyse und Nabel. Vorziehen und Besichtigen erst der linken, dann der rechtsseitigen Anhänge ergiebt deren normale Beschaffenheit; der Tumor steht mit den inneren Genitalien in keinerlei Zusammenhang.

Beim vorsichtigen Abtasten desselben, welcher fast bis an die Blase heranreicht, entleert sich plötzlich aus einer nahe dem unteren Wundwinkel belegenen Stelle stinkender Eiter, im Ganzen etwa 2 Esslöffel. Sofort sorgfältiger Schutz der freien Bauchhöhle durch grosse Schwämme aus steriler Gaze und breiten Jodoformgazestreifen. Alsdann typischer Schnitt am Beckenrand. Nach Exstirpation einer infiltrirten Leistendrüse gelangt man beim Vordringen auf den Tumor auf mächtige Schwarten. Es wird daher von der Bauchhöhle aus in die Perforationsstelle des Tumors mit einer Kornzange eingegangen und dieselbe bis in die Wunde am Beckenrande durchgestossen. Hierauf Durchführen eines starken Drains, Tamponade beider Wundhöhlen. Ord. 15 Tropfen Opium. —

Verlauf 10. April: Abends Erbrechen, Leibschmerzen. Ord. 0,01 Extr. Opii subcutan. 11. April: Nacht unruhig, doch hat Patientin nicht mehr erbrochen und spontan Urin gelassen. Allgemeinbefinden gut. Puls kräftig, Temperatur normal. Leib weich, nicht empfindlich. Ord. Wein und Milch auf Eis, Opium in kleinen Dosen. 12. April: Sehr gutes Allgemeinbefinden. Kein Erbrechen, keine Schmerzen, Leib weich, guter Puls, normale Temperatur, Abgang von Blähungen. 14. April: Plötzlicher Collaps und Exitus. —

Section ergab, dass der Drain zwischen Art. und Ven. femoralis hindurch eine von dicken Schwarten abgegrenzte Höhle durchzieht, in die der an der Spitze perforirte, mit der Vorderwand des Coecums verwachsene Wurmfortsatz mündete. Starke Injection und Meteorismus der Därme. Hypostase auf beiden Lungen, Myocarditis, Fettleber.

5. Marie Kirsch, 44 Jahre alt, Arbeitersfrau. Aufgen. 18. November, op. 9. December 1896.

Seit dem 14. Jahre Morbus Basedowii. Jahrelang ärztliche Behandlung.

Vor 20 Jahren normaler Partus mit glattem Wochenbett. Vor einem Jahre begannen anhaltende starke Blutungen mit heftigen, ziehenden Schmerzen im ganzen Leibe. Leib dabei aufgetrieben. Kein Schüttelfrost, kein Erbrechen.

4 Wochen Krankenhausbehandlung, danach für ein Jahr leidliches Befinden. Im August dieses Jahres ein ähnlicher Anfall, diesmal mit Schüttelfrost und Erbrechen einsetzend, aber ohne Blutung. 5 Wochen Krankenhausbehandlung. Einige Wochen leidliches Befinden. Vor 8 Tagen ein gleicher Anfall wie der letzte. Aufnahme ins Krankenhaus.

Befund und Symptome bei der Aufnahme:

Grosse Frau mit schlaffer Musculatur und geringem Fettpolster. Haut und Conjunctiva leicht ikterisch gefärbt. Symptome von Morbus Basedowii sämmtlich vorhanden, Puls klein, beschleunigt, unregelmässig, T. 38,8°. Abdomen aufgetrieben, prall gespannt, in der rechten Unterbauchgegend besteht eine deutlich fühlbare Resistenz, die druckempfindlich ist. Das übrige Abdomen wenig schmerzhaft. Die gynäkologische Untersuchung wegen der prallen Bauchdecken nicht sicher ausführbar, doch ist nirgends eine Resistenz oder ein Tumor vor der Scheide aus zu fühlen. Stuhlgang ohne Beschwerden. Zeitweise Erbrechen. Therapie: Opium und Eis.

In den nächsten Tagen stellt sich fast unstillbare Diarrhoe ein. Erbrechen wird spärlicher. Stark remittirendes Fieber. Leib ist weniger schmerzhaft und aufgetrieben. Das Exsudat hat sich vergrössert. Es reicht bis zur Nabelhöhe, nach innen bis zur Mittellinie, nach aussen bleibt es 2 Querfinger breit von der Beckenschaufel entfernt.

Nach 8 tägiger Behandlung wird Pat. der chirurgischen Abtheilung überwiesen wegen Appendicitis perforativa.

9. December Operation: In Narkose ist in der ersten Hälfte des Abdomens eine deutliche Resistenz fühlbar, darüber Dämpfung, die von der rechten Beckenschaufel durch eine 2 Querfinger breite, völlig freie Zone geschieden ist. Genital lässt sich ein Tumor oder eine Resistenz nicht fühlen.

Typischer Schnitt. Nach Durchtrennung der Musculatur wölbt sich die Fascia transversa stark vor. Auf der Kuppe der Vorwölbung wird eingeschnitten. Es entleert sich in dickem Strahle eine Menge scheusslich stinkenden Eiters. Der in die Oeffnung eingehende Finger fühlt eine tief nach dem kleinen Becken sich senkende und eine nach links hinter der Blase hinüberziehende Abscesshöhle. Durch Druck von der Scheide aus entleeren sich immer wieder neue Mengen Eiters. Anhaltspunkte, das der Abscess vom Appendix ausgegangen, finden sich nicht.

Der Fall war unter falscher Diagnose operirt worden. Es handelte sich um eine von den Genitalorganen ausgehende Eiterung, eine Perimetritis suppurativa, die von vornherein nicht als ausgeschlossen galt, da der Fall kein typisches Krankheitsbild geboten hatte. Die anamnestischen Angaben sind unsicher, weisen allerdings mehr auf eine Genitalerkrankung hin. Die klinischen Symptome sprechen durch ihre Heftigkeit mehr für eine Appendicitis. Der Palpationsbefund war auch ein anormaler und liess sich mit beiden Erkrankungen in Einklang bringen.

Ein weiterer Fall, der unter unsicherer Diagnose operirt wurde, wird von Kiefer mitgetheilt. (Verhandl. der Gesellschaft für Geburtsh. u. Gyn. zu Berlin, 10. Juli bis 13. November 1896, Seite 42.)

Eine Pat. litt seit 5—6 Jahren an hochgradigen Unterleibsbeschwerden, die ihr das Leben zur Last machten. Ursprünglich hatte der Hausarzt die Diagnose auf Perityphlitis gestellt; man hatte diese Diagnose fallen lassen und war auf den Rath eines Chirurgen die Nephropexie gemacht worden, ohne wesentlichen Erfolg.

Die Patientin trug ihr Leiden weiter, bis auf einmal der Abgang von Eiter durch den Darm constatirt wurde.

Da sie auf der rechten Seite am Ausgange des kleinen Beckens eine Resistenz hatte, so glaubte man nun an die Perforation einer Sexualeiterung in das Rectum und brachte sie deshalb zur Operation in die Klinik. Hier konnte der Abgang von Eiter durch den Darm nicht constatirt werden. Man fühlte wohl auf der rechten Seite einen faustgrossen Tumor, dessen Ursprung aber mit Gewissheit nicht ermittelt werden

konnte. Bei der Laparotomie zeigte sich nun Uterus, rechte Tube und Ovarium mit einem Convolut von Dünndarmschlingen fest verlöthet; von dem Ovarium ging ein derber Strang nach der Coecalgegend hin. Die Theile wurden aus ihren Verwachsungen gelöst und zugleich mit dem Ovarium ein Theil des erwähnten Stranges beseitigt. Nach wenigen Tagen war die Pat. gestorben, und zwar an einer diffusen Staphylokokken und Bact. coli-Peritonitis.

Die Section ergab Folgendes — ich habe sie selbst ausgeführt —: Hinter dem besagten Convolut von Darmschlingen lag eine glattwandige leere Abscesshöhle, welche durch zwei erbsengrosse Löcher mit dem S. Romanum communicirte. Ausserdem ergab sich, dass dieser alte Strang, welcher vom Ovarium ausging, der verödete Proc. vermiformis war; denn am Uebergange von diesem zum Ovarialstroma fand sich ein schrotkorngrosser Kothstein.

II. Fälle, bei denen gleichzeitig Erkrankungen des Appendix und der Adnexe vorkamen, die zum Theil richtig erkannt wurden.

6. K., Wilhelmine, 23 Jahre alt, unverheirathet, nicht virgo, im Sanatorium operirt. Aufnahme 6. September 1895.

Anamnese: Pat. hat 2 Anfälle von Blinddarmentzündung durchgemacht, die als solche von dem behandelnden Arzte diagnosticirt wurden.

Befund und Symptome bei der Aufnahme: In der Gegend des Coecum keine besondere Schmerzhaftigkeit und nichts zu fühlen. Es besteht eitriger Fluor, sowie eine leicht zu palpirende, pralle, fluctuirende Geschwulst rechts neben dem Uterus, welche das Scheidengewölbe vorwölbt.

Abendliche Temperatursteigerungen bis 38,5°. Nach einigen Tagen der Beobachtung Incision der Geschwulst von der Scheide aus. Das Fieber geht zurück, beginnt jedoch nach 14 Tagen wieder, so dass die Oeffnung nochmals erweitert und drainirt wird. Während der Bettruhe kein Fieber; sobald Pat. einige Tage ausser Bett war, traten wieder leichte Fiebererscheinungen auf. Pat. wird einem Gynäkologen zur Behandlung übergeben, der die Adnexe per Laparotomiam entfernen zu müssen glaubt. Am 9. October Laparotomie. Zahlreiche Adhäsionen werden mit der Hand gelöst. Man gelangt zunächst in einen alten verödeten Abscess, dessen Aetiologie durch einen Kothstein klar ist. Sodann werden Tube und Ovarium, das den von der Vagina eröffneten Eitersack darbot, entfernt. 11. October Exitus letalis an Peritonitis.

7. Zander, Clara, 25 Jahre alt, Näherin, verheirathet. Aufnahme 18. August 1896. 25. September entlassen.

Anamnese: Menses mit 16 Jahren, regelmässig, ohne Beschwerden. Zwei normale Partus mit glatten Wochenbetten. Im Juli spontaner Abort mit glattem Verlauf. Seitdem angeblich rosa gefärbter Ausfluss. Am 16. August erkrankte Pat. plötzlich mit Schmerzen in der Magengegend, Appetitlosigkeit, Frost und Hitze; seit 17. August haben sich die Schmerzen nach dem rechten Unterbauch gezogen, mehrmals täglich dünner Stuhl. Seit gestern kein Stuhlgang und keine Winde, heute 2 mal Erbrechen. Seit gestern ist der Leib etwas höher geworden.

Befund und Symptome bei der Aufnahme: Gracil gebaute Frau in leidlichem Ernährungszustande. Temp. 38,2°. Puls 88. Abdomen etwas meteoristisch aufgetrieben, besonders stark in der Ileocöcalgegend. Hier gedämpft tympanistischer Schall. Etwas oberhalb des r. Poupart'schen Bandes fühlt man eine undeutliche strangförmige Resistenz. Gynäkologische Untersuchung ergiebt eine Retroversio uteri, beiderseits verdickte und stark schmerzhafte Adnexe. Unter Opium- und Eistherapie verschwinden die peritonitischen Erscheinungen, die Schmerzhaftigkeit, Resistenz und Dampfung der Ileocöcalgegend. Nach 8 Tagen völliges Wohlbefinden. Gynäkologische Untersuchung ergiebt denselben Befund wie Anfangs. Am 23. September gebessert entlassen.

8. Laukant, Margarete, 20 Jahre, Arbeiterin. Aufgenommen 12. December 1896.

Erste Menses mit 14 Jahren, 4 wöchentlich, regelmässig, stark, 5- bis 6 tägig, in den ersten beiden Tagen mit starken Kreuz- und Leibschmerzen, Uebelkeiten und Erbrechen, so dass Pat. das Bett hüten musste. Seit einigen Monaten besteht gelblicher, fressender Ausfluss. Letzte Menses Mitte November mit starken Leibschmerzen und ständigem Frost. Stuhlgang angehalten. Wasserlassen ohne Beschwerden. Nach 5 Tagen zogen die Schmerzen in die rechte Seite. Der behandelnde Arzt diagnosticirte Blinddarmentzündung. Die Schmerzen in der rechten Seite hielten 6 Tage an, von da ab wieder Schmerzen im ganzen Leibe. Während der ganzen Zeit geringe Blutung.

Befund und Symptome bei der Aufnahme: Gracil gebautes, anämisches Mädchen. T. 38,2°. Puls 80.

Abdomen nicht aufgetrieben, in der Ileocöcalgegend und dicht oberhalb des Poupart'schen Bandes stark empfindlich, keine Dämpfung. In der Höhe der Spina anterior superior und etwas nach innen von ihr eine undeutliche, strangförmige, sehr schmerzhafte Resistenz fühlbar.

Genitalbefund: Uterus retroflectirt, beweglich, bei Bewegungen sehr empfindlich. Rechts neben und etwas hinter dem Uterus eine sehr schmerzhafte, teigige Resistenz palpirbar.

16. December: Zeit der Menses. Hauptsächlich Morgens und am Nachmittag kolikartige Schmerzanfälle, die in die rechte Seite localisirt werden. Mitunter sitzen sie in der Höhe der Spina anterior superior, 3 Querfinger breit nach innen. Daselbst eine undeutliche, walzenförmige Resistenz fühlbar. Manchmal ist die Gegend dicht oberhalb des Poupart'schen Bandes empfindlich, dann strahlen die Schmerzen in den rechten Oberschenkel aus. Kein Erbrechen, kein Fieber. Wasserlassen ohne Beschwerden.

Diagnose: Appendicitis simplecx. Perimetritis dextra.

9. W., Grete, Malerin, 38 Jahre alt. Aufgen. 2. März 1896, entlassen 17. Mai 1896.

Anamnese: Vor 24 Jahren den ersten, sehr schweren Anfall von Blinddarmentzündung mit Rückfall und Bauchfellentzündung. Seit dieser Zeit alljährlich mehrere Anfälle leichterer Art, stets jedoch mit hohem Fieber, Delirien, aber ohne Erbrechen und Schüttelfrost. Am Abend des 29. Februar Erbrechen. In der folgenden Nacht stellten sich unter

Schüttelfrost mit nachfolgendem starken Hitzgefühl sehr heftige Schmerzen im rechten Hypogastrium ein, dass es Pat. selbst bei ruhiger Lage kaum aushalten konnte. Der Hausarzt verordnete warme Umschläge. Am Abend des 1. März von neuem Erbrechen, dass während der Nacht anhielt. Stuhlgang angehalten, Wasserlassen ohne Beschwerden. Regel vierwöchentlich, sehr stark, mit heftigen Beschwerden.

Befund und Symptome bei der Aufnahme: Gracil gebaute Dame. T. 37,8°. Puls 90, gut gespannt. Abdomen normal gewölbt; im rechten Hypogastrium etwas oberhalb der Spinallinie und innen vom äusseren Rectusrand eine gut fünfmarkstückgrosse, äusserst druckempfindliche Zone; innerhalb derselben eine harte, strangförmige Resistenz. Keine deutliche Dämpfung. Zeitweise Erbrechen. Stuhlgang angehalten. Nach dem Anfall Operation. Typischer Schnitt. Hinter dem Coecum der durch zahlreiche Adhäsionen mit den angrenzenden Darmschlingen verwachsene Wurmfortsatz. Derselbe zieht direct von oben nach unten ins kleine Becken, und ist seine Kuppe durch einen derben, $^1/_2$ Cm. breiten Strang mit dem rechten Ovarium verwachsen. Diese Adhäsion wird abgebunden, durchtrennt, der Wurmfortsatz luxirt und nahe dem Coecalansatz amputirt. Uebernähung des Stumpfes durch die vorher gebildete Serosamanchette.

Glatter Verlauf. Menses nach der Operation weniger reichlich und viel weniger schmerzhaft.

10. Rothkirch, Ida, 20 Jahre alt. Nicht virgo. Aufgenommen am 29. Juni 1897.

Anamnese: Es besteht seit langer Zeit gelblicher Ausfluss. Beschwerden beim Wasserlassen sind nie vorhanden gewesen. Menses regelmässig, 4 tägig, ohne Beschwerden. Januar bis März d. J. der erste Anfall von Blinddarmentzündung mit Erbrechen, Schmerzhaftigkeit des ganzen Leibes, später der rechten Unterbauchgegend, aber ohne Fieber.

Am 19. Juni zweiter Anfall unter denselben Erscheinungen. In der Ileocöcalgegend blieb eine schmerzhafte Geschwulst zurück. Pat. liess sich deswegen zur Operation ins Krankenhaus aufnehmen.

Befund und Symptome bei der Aufnahme: T. 36,7°. Puls 72, gut gespannt.

Mässig genährtes, etwas anämisches Mädchen. Leib nicht aufgetrieben, bis auf die rechte Unterbauchgegend nicht druckempfindlich. Hier besteht eine mannsfaustgrosse, runde Resistenz, welche bis zur Höhe der Spina anterior superior reicht und sich nach unten bis 2 Querfinger breit oberhalb der Symphyse verfolgen lässt. Sie überschreitet nicht die Linea alba und bleibt rechts 3 Cm. vom Becken entfernt. Ueber der Resistenz ist Dämpfung, zwischen Tumor und Beckenwand befindet sich eine freie Zone. Bei der Genitaluntersuchung fühlt man von dem anteflectirten, kleinen Uterus nach rechts einen federkieldicken Strang ziehen, der in den von aussen palpablen Tumor übergeht. Linksseitige Adnexe normal. Es besteht starker Fluor albus.

Operation: Typischer Flankenschnitt. Nach Freilegung der Fascia transversa quillt aus einem beim Einsetzen eines stumpfen Hakens in dem brüchigen Gewebe entstandenen Loche gelblicher, fäcal riechender Eiter hervor. Nach Erweiterung dieses Loches kommt man in eine senkrecht

ins kleine Becken ziehende Abscesshöhle, die median von schwartig verdicktem Netz begrenzt wird. Bei der Trennung der Schwarten quillt plötzlich aus dem unteren Wundwinkel dicht unterhalb der Musculatur glasige, gelbliche, eitrige Flüssigkeit ohne Fäcalgeruch hervor, und der sondirende Finger gelangt in eine anscheinend dicht am Uterus gelegene, unmittelbar unter den Bauchdecken befindliche Abscesshöhle. Jodoformgazetamponade. Bei der weiteren Lösung der Schwarten im oberen Wundwinkel kommt plötzlich Eiter zu Gesicht, welcher aus einer unmittelbar der Fascia iliaca aufliegenden Abscesshöhle stammt. Hierbei kommt auch der Proc. verm. zum Vorschein, der nach unten bis zur Höhe der Spina anterior inferior reicht. Er wird aus seinen schwartigen Verdickungen gelöst, soweit als möglich isolirt und abgebunden. Gesonderte Schürzentamponade der verschiedenen Abscesshöhlen.

11. Frau Preuss, 29 Jahre alt. Aufgenommen am 14. Juni 1897.

Anamnese: Im März 1895 1. Anfall von Blinddarmentzündung während der Schwangerschaft im 5 Monat. Am 8. April Abort. 16. Mai 1896 2. Anfall. Am 21. December 1896 dritter, sehr schwerer Anfall.

Regelmässig menstruirt, 4—5tägig, mittelstark, Anfangs ohne Beschwerden. Nach dem ersten Anfall verspürte Pat. während der ersten Tage der Regel einen leisen, ziehenden Schmerz in der rechten Seite, der sich auch ausserhalb der Regel nach längerem Gehen bemerkbar machte. Die Blutung war nicht stärker wie vor dem 1. Anfall.

Nach dem letzten Anfall rieth der behandelnde Arzt zur Operation.

Befund und Symptome bei der Aufnahme: Gracil gebaute Frau im mittleren Ernährungszustande. Innere Organe nicht nachweisbar erkrankt. Abdomen überall weich, leicht eindrückbar. In der rechten Unterbauchgegend in der Höhe der Spinallinie fühlt man bei tiefem Druck eine unter dem Finger dahingleitende, walzenförmige Resistenz, die leicht empfindlich ist.

Stuhlgang regelmässig.

Genitalbefund normal.

Operation: Typischer Schnitt. Nach Durchtrennung der Musculatur zeigt sich die Fascia transversa stellenweise mit dem Peritoneum verwachsen, so dass die Freilegung der Umschlagsfalte nicht ganz leicht ist. Das Peritoneum wird mit Pincette seitlich eröffnet, das Coecum liegt vor. Vom Coecum abwärts ins kleine Becken zieht der Proc. vermiformis. Bei seiner Abtastung fühlt man, dass er im kleinen Becken durch flächenhafte Adhäsionen mit dem rechten Ovarium verbunden ist, sich dann posthornförmig umschlägt und wieder nach oben zieht. In seiner ganzen Ausdehnung zarte Adhäsionen mit Dünndarmschlingen vorhanden, die sich leicht lösen lassen. Bei dem Versuch, die Verwachsung mit dem Ovarium zu lösen, reisst der Proc. vermiformis ein. Nach provisorischer Abbindung wird nach Versorgung des stark verdickten Mesenteriolums der Stumpf ins Coecum versenkt und übernäht. Tamponade nach Mikulicz. Einige Hautnähte.

Das Präparat zeigte einen stark verdickten, 4½ Cm. langen Wurmfortsatz mit stark ausgebildeter Gefässinjection der Serosa. Muscularis und Mucosa gleichfalls verdickt, letztere gewulstet, schmierig verfärbt. In dem abgerissenen Stück finden sich 3 Kothsteine, zwei von Kirschkerngrösse, einer etwas grösser als ein Schrotkorn. Glatter Verlauf.

12. Fräulein K., 19 Jahre alt. Operirt im Sanatorium. Anamnese: Vor 2 Jahren der erste, im Mai 1896 der zweite Anfall von Blinddarmentzündung. Am 14. Februar 1897 von neuem heftig erkrankt, nachdem eine starke Massage der Ileocöcalgegend vorangegangen war mit Schmerzen im rechten Unterbauch, Schüttelfrost und Fieber. In der folgenden Nacht und am 15. Februar mehrfach Erbrechen; am 16. Februar Ueberführung ins Sanatorium. Abends Temperatur 38,8°, Puls 114. Ab und zu Singultus, doch kein Erbrechen. Wasserlassen spontan nicht möglich.

Befund und Symptome vor der Operation: Gut entwickeltes Mädchen. Beide Hypogastrien von der Nabelhorizontale bis zur Symphyse ungemein druckempfindlich; diese druckempfindliche Zone reicht links fast bis zum Darmbeinrand, so dass oberhalb des Darmbeinkammes nur die eigentlichen abhängigen Partien freibleiben. Hingegen befindet sich rechts eine fast 2 Querfinger breite freie Zone zwischen Beckenrand und dem Gebiete der Druckempfindlichkeit; dieselbe ist am Schnittpunkt der Spinallinie mit dem äusseren Rectusrand am stärksten ausgesprochen, überall aber so lebhaft, dass eine genauere Abtastung unmöglich ist. Im ganzen angegebenen Gebiet der Druckempfindlichkeit völlige Dämpfung. In Narkose zeigt sich nach Erschlaffung der Bauchdecken, dass das im Allgemeinen nicht aufgetriebene Abdomen im linken Hypogastrium stärker gewölbt ist als im rechten. In Beiden fühlt man entsprechend den Grenzen der Dämpfung und der Druckempfindlichkeit eine derbe, tumorartige Resistenz, welche im linken Hypogastrium deutliche Fluctuation zeigt. Gynäkologische Untersuchung wegen des virginellen Status unterlassen.

Operation 17. Februar 1897. Typischer Schnitt am rechten Darmbeinrand. Nach Spaltung der Fascia transversa zeigt sich das präperitoneale Gewebe stark ödematös durchtränkt, das Peritoneum selbst etwas injicirt, aber zart und dünn. Auch nach Abhebung des Bauchfelles ist nirgends eine Resistenz von der Wunde aus zu fühlen; überall liegt verschieblich unter dem Peritoneum weicher Darm vor. Daher Schnitt am linken Darmbeinkamm. Hier keine seröse Durchtränkung der präperitonealen Gewebe. Nach Spaltung des ganz normal erscheinenden Bauchfelles entleerten sich 100—150 Ccm. wasserheller, geruchloser Flüssigkeit. Alsdann präsentirt sich die Kuppe eines grossen, bläulich schimmernden Tumors, der bequem in die Wunde gewälzt, aber nicht weiter vorgezogen werden kann. Punction des Tumors ergiebt wasserklare, geruchlose Flüssigkeit, völlige Entleerung der gut mannskopfgrossen Cyste durch Troicar und allmähliche Entwicklung des Tumors. Derselbe geht mit breitem Stiel ins rechte Hypogastrium; der Stiel selbst ist gedreht; Rückdrehung des Tumors; es ergiebt sich, dass derselbe $2^1/_2$ mal um seine Axe gedreht war. Der nunmehrige Stiel ist etwa 3 Querfinger breit; er verläuft dicht unterhalb der rechten, nicht veränderten Tube zur Hinterfläche des rechten Lig. latum. Abbindung des Stieles hart neben der rechten Tube, Abtragen der Cyste, Versenkung des Stumpfes. Linksseitige Adnexe normal. Die nunmehr zu Gesicht kommenden Dünndarmschlingen der Ileocöcalgegend zeigen im Gegensatz zu allen anderen eine leichte Injection; der dort liegende Netzrand ist merklich verdickt, steif und infiltrirt. Daher nach Tamponade der linksseitigen Wundhöhle nach Mikulicz nunmehr Spaltung des in der rechtsseitigen Wunde schon freigelegten Bauchfelles. Sofort,

findet sich hinter dem Coecum der 12—13 Cm. lange, hochroth injicirte und steif turgescirte Wurmfortsatz; er zeigt etwa in der Mitte eine starke Knickung; der periphere dickere Abschnitt ist fest verwachsen mit seiner Spitze durch breit sich anzufühlende Adhäsionen im kleinen Becken, nicht weit vom deutlich fühlbaren Corpus uteri, so dass er durch den hakenförmig gekrümmten Finger mit einiger Mühe aus den Adhäsionen nach aussen luxirt werden kann. Mesenteriolum breit, durch Fetteinlagerung etwas verdickt. Abbinden des letzteren, Bildung der Serosamanschette, Abtragung des Wurmfortsatzes, Uebernähen des Stumpfes und Einnähen desselben in den oberen Wundwinkel. Tamponade auch der rechtsseitigen Wundhöhle nach Mikulicz. Das Präparat des Wurmfortsatzes, 10 Cm. lang, zeigt in seiner centralen Hälfte ganz normale Schleimhaut. Im Gegensatz hierzu ist die Schleimhaut der peripheren Hälfte dick quergewulstet, stellenweise bläulich injicirt. Lumen überall erhalten, Inhalt wenig blutiger Schleim. Die entfernte Cyste wies ausser der intra operationem entleerten Hauptkammer noch zwei wallnuss-, resp. kleinapfelgrosse Nebenkammern auf, deren seröser Inhalt stark blutig gefärbt war.

13. Bieser, Emilie, 46 Jahre alt, Näherin. Aufnahme 25. Jan. 1896. Mit 26 Jahren angeblich ein Leberleiden. Menses regelmässig, ohne Beschwerden. 9. Partus. Letzter Partus vor 7 Jahren, im Wochenbett Fieber. Seitdem Menopause. Im vorigen Sommer zeitweise geringe Blutung, so dass sie die Regel wieder zu bekommen glaubte. Vor 14 Tagen stellten sich Unterleibsschmerzen ein, besonders rechts, die allmählich sich steigerten. Stuhlgang regelmässig, Wasserlassen ohne Beschwerden.

Befund und Symptome bei der Aufnahme: Kräftige Frau. Temperatur 38,7°. Puls 90. Abdomen normal gewölbt. In der rechten Ileocöcalgegend gedämpft tympanitischer Schall. Durch die schlaffen Bauchdecken ist eine deutliche, schmerzhafte Resistenz fühlbar.

Genitalbefund: Uterus anteflectirt, Fundus nach links verdrängt durch einen rechts neben ihm sitzenden Tumor von Faustgrösse, der die Scheidenwand vorwölbt, fluctuirt und im deutlichen Zusammenhange mit der von aussen fühlbaren Resistenz in der Ileocöcalgegend steht.

Operation zweizeitig 28. Januar 1896. Typischer Schnitt. Nach Eröffnung des Peritoneums liegt ein grosser Klumpen Netz vor, welches mit dem Tumor fest verwachsen ist. Man fühlt den Tumor sich etwas nach oben, vor allem aber nach unten in das kleine Becken hinein erstrecken. Durch Druck von der Scheide wird er emporgedrängt. Umstopfung des Tumors mit Jodoformgaze, Fixation seiner Kuppe mit einer Naht.

31. Januar 1896. Probepunctionen des Tumors nach den verschiedensten Richtungen negativ. Im Verlaufe der Operation zeigt es sich, dass der Tumor aus dicken, schwartigen Massen besteht, in die der Processus vermiformis eingebettet ist. Er ist nach allen Richtungen verwachsen, mit Darmschlingen, der Blase, im kleinen Becken mit der stark verdickten Tube. Amputation des Wurmfortsatzes. Der Tumor lässt sich infolge seiner zahlreichen und sehr derben Verwachsungen nicht völlig exstirpiren. Bei den Versuchen, die Verwachsungen stumpf zu lösen, wird der Darm eröffnet. Fixation des Darmes im oberen Wundwinkel am Peritoneum. Jodoformgazetamponade.

6. Februar 1896. Exitus letalis an Peritonitis.

Sectionsbefund: In der Umgebung der Wunde sind die Darmschlingen mit der Bauchwand verklebt. Das Peritoneum parietale matt, mit Exsudat bedeckt. Die Dünndarmschlingen sind im oberen Theile des Abdomens beweglich, in der unteren verklebt, mit gelblich-grünen Massen bedeckt. Im Duodenum gallig gefärbter Inhalt. Ein Theil des Netzes ist stark zusammengelegt, zum Wulst verklebt, lebhaft geröthet, mit missfarbenen Exsudatmassen bedeckt. Proc. verm. fehlt. Coecum, Colon ascendens, Ileum nicht verändert.

Im Rectum ein für den Finger durchgängiges Loch, welches mit der Operationswunde in Verbindung steht. Die rechte Tube ist in enorm dicke, schwartige Massen eingebettet, ihr Gang für eine feine Sonde eben durchgängig. Die Fimbrien sind stark ödematös geschwollen, geröthet. Das rechte phlegmonöse Ovarium ist 5 Cm. lang, 3 Cm. hoch, 1½ Cm. dick, liegt zwischen Tube und dem perforirten Rectum. Die rechte Tube verläuft in ihrem medialen Theil nach rechts, macht dann eine spitzwinklige Knickung nach hinten, um dann mit ihrem äussersten Theil wieder nach rechts zu verlaufen. Linke Niere getrübt, mässig geschwollen, rechte Niere ebenfalls.

14. Sommer, Emilie, 60 Jahre alt. Aufgenommen am 5. Mai 1896.

Vor 8 Jahren litt Pat. längere Zeit an Magendrücken, vor 2 Jahren an plötzlich auftretenden, nur 1 Tag anhaltenden Leibschmerzen. Im Februar vorigen Jahres „angeblich" Lungen- und Rippenfellentzündung; doch hatte Pat. damals keine Brustschmerzen, keinen Auswurf und auch kein Fieber, dagegen häufiges Erbrechen und war 8 Wochen bettlägerig. Am 3. und 4. October v. J. Blutbrechen, vom 3. bis 21. December Behandlung wegen Ulcus ventriculi im hiesigen Krankenhause. Seit 6 Tagen wieder krank mit häufigem Erbrechen und Schmerz in der Magengegend, sowie in beiden Seiten des Unterleibes. Stuhlgang regelmässig, Wasserlassen ohne Beschwerden.

Seit 2 Jahren besteht ein linksseitiger Schenkelbruch.

Befund und Symptome bei der Aufnahme: Kräftig gebaute Frau. Temperatur 37,2°. Puls 100, gut gespannt. Zunge etwas belegt.

Abdomen normal gewölbt. Im rechten Hypogastrium grosse, tumorartige Resistenz, von der Darmbeinschaufel durch keine deutliche freie Zone getrennt und nach innen bis zum inneren Rectusrand reichend. Druckempfindlichkeit gering, über ihr deutliche Dämpfung. Der übrige Leib weich, unempfindlich. Unterhalb des l. Lig. Poupartii ein hühnereigrosser, derber und unempfindlicher Tumor, der in die Bauchhöhle nicht zurückführbar ist.

Während des 24stündigen Aufenthaltes 6maliges Erbrechen nicht kothig riechender Massen, kein Stuhl, doch Abgang von Flatus.

Operation: Schnitt über den Tumor senkrecht zum linken Lig. Poupartii. Freilegung und Spaltung des Bruchsackes. Inhalt etwas verdicktes, mit dem Bruchsack verwachsenes Netz, das abgebunden und abgetragen wird. Nach Versenkung des Stumpfes in die Bauchhöhle entleert sich aus der letzteren dünnflüssiger, kothig riechender Eiter. Spaltung des Schenkelkanales durch Verlängerung des Schnittes nach

oben; die der inneren Bruchpforte anliegenden Darmschlingen mit eitrigen Gerinnseln bedeckt, doch nirgends eine Veränderung der Darmwand. Tamponade.

Rechts typischer Flankenschnitt. Nach Spaltung des Peritoneums entleert sich ein Strom kothig stinkender Eiter. Hinter dem Coecum der mit der purpurrothen rechten Tube verklebte Wurmfortsatz.

Abbinden und Abtragen der Tube und des Wurmfortsatzes. Breite Tamponade.

8. Mai. Exitus letalis.

Sectionsbefund: Dünndarmschlingen trocken, mit Netz, Bauchfell und untereinander verklebt, theils schiefrig, theils fleckig roth. Im kleinen Becken eitriger Inhalt. Die Umgebung des Colon ascendens mit Eiter bedeckt. Milz etwas geschwollen, schlaff, teigig, blassroth. Magen mit Diaphragma verwachsen.

Im Duodenum gallig gefärbter Inhalt. Sanduhrform des Magens. Im Magen kaffeesatzähnlicher Inhalt. Leber mit Magen und Diaphragma verwachsen. Gallenblase prall gefüllt mit sehr zähflüssiger Galle. Leber trüb, blass. Acini klein. In der verengerten Stelle des Magens befindet sich ein markstückgrosses Ulcus, dessen Grund von dem indurirten Pankreas gebildet wird. In der Umgebung dieses alten, in Vernarbung begriffenen Magengeschwüres bräunliche Induration. Im Coecum harte Scybala, ebenso im Colon ascendens. Blase nicht verändert. Das abdominale Ende der rechten Tube fehlt. Ovarium klein, atrophisch. Parametrium beiderseits frei.

Bei Fall 7 und 8 liegen für die Erkrankung des Appendix sowohl wie für die Entzündung der Adnexe so charakteristische Symptome vor, dass die Diagnose der gleichzeitigen Erkrankung wohl berechtigt ist. Bei Fall 6, 9, 10 und 11 wurde die gleichzeitige Erkrankung erst bei der Operation gefunden, was bei 9 und 11 besonders nicht wunderbar ist, da die Genitalbeschwerden durch die häufigen Blinddarmentzündungen in den Hintergrund gedrängt wurden

Ein ähnlicher Fall, bei dem sich jedoch bei der Operation nur eine Verwachsung des Proc. vermiformis mit einem rechtsseitigen Pyosalpinx ohne weitere Complicationen vorfand, wurde in jüngster Zeit operirt. Pat. war 5 Tage vor ihrer Einlieferung plötzlich mit Schmerzen in der linken Seite, Fieber und Uebelkeiten erkrankt. Bei der Aufnahme, T. 37,8°, Puls 90, gut gespannt, fand sich ein linksseitiger, länglich-ovaler Adnextumor, leicht verschieblich, fluctuirend und gering druckempfindlich. Während der Bettruhe entwickelt sich nach einigen Tagen eine starke Schmerzhaftigkeit der rechten Unterbauchgegend unter höherem Fieber ohne Schüttelfrost und Erbrechen. Nach 2 Tagen ist in der rechten Unterbauchgegend eine deutlich abgrenzbare, sehr schmerzhafte Resistenz äusserlich zu palpiren, die sich bei der combinirten Untersuchung als rechtsseitiger Adnextumor ergiebt. Das Fieber steigt in den nächsten Tagen, das Allgemeinbefinden verschlechtert sich, so dass zur Operation geschritten wird. Bei der Laparotomie zeigt sich der sehr lange, ins

kleine Becken reichende Wurmfortsatz an seiner Spitze mit dem rechtsseitigen Pyosalpinx verwachsen. Nach leichter Lösung dieser Verwachsung zeigt sich die Spitze des Proc. verm. gering rigide und die Serosa hier mässig injicirt, der übrige Theil, sowie das Mesenteriolum sind normal. Er wird deswegen nach oben gelagert und nicht abgetragen. Die Bauchwunde wird geschlossen. Glatter Verlauf. Wahrscheinlich hat sich die Verwachsung in diesem Falle erst bei der Entwicklung des Adnextumors herausgebildet. Durch das Grösserwerden des Pyosalpinx dextr. wäre der Proc. verm. noch mannigfachen Schädlichkeiten durch Zerrung und Dehnung ausgesetzt gewesen, die wohl secundär zu einer Entzündung desselben und somit zu einer Complication der Adnexerkrankung mit Appendicitis geführt hätten, wodurch wegen infectiösen Charakters die Erkrankung zu einer viel ernsteren geführt worden wäre.

Im Fall 7 ist wohl das in der Anamnese angegebene Leberleiden als Blinddarmentzündung anzusehen, durch die die Verwachsungen des Appendix mit den rechtsseitigen Adnexen hervorgerufen wurde. Denn wie es sich bei der Operation zeigte, handelt es sich um ganz alte Processe, die durch irgend eine Schädlichkeit recidivirten. Hier konnte, wie in dem oben von Kümmell mitgetheilten Falle, die Diagnose durch den Palpationsbefund gestellt werden. Bei Fall 8 handelte es sich wohl um eine frische gleichzeitige Erkrankung, die als solche noch keine Erscheinungen gemacht hatte.

III. Fälle, bei denen im Verlaufe oder nach der Operation der Appendicitis Erkrankungen der Adnexe auftraten.

15. Häse, Frida, Hausmädchen.

Anamnese: Vor 3/4 Jahren hatte Pat. 3 Tage lang heftige Schmerzen im ganzen Leibe, Tage lang keinen Stuhlgang, Erbrechen. Als nach Ricinusöl reichlicher Stuhlgang eingetreten war, besserte sich der Zustand sofort. Vor 3 Tagen plötzlich Erkrankung mit Schmerzen im ganzen Leibe, häufigem Erbrechen und Fieber. Pat. nahm wieder Ricinusöl, wonach reichlicher Stuhlgang eintrat, die Krankheitserscheinungen blieben aber bestehen.

Befund und Symptome bei der Aufnahme: Kräftiges Mädchen, macht den Eindruck einer Schwerkranken. Zunge dick belegt. Abdomen mässig aufgetrieben, überall druckempfindlich, besonders aber in der Ileocöcalgegend. Deutlicher Schallunterschied zwischen links und rechts ist nicht vorhanden. Palpation unmöglich, da Pat. die Bauchdecken zu stark spannt. Genitale Untersuchung vor der Operation in Narkose ergiebt normalen Befund.

Operation. Typischer Schnitt. Nach der Eröffnung des Peritoneums entleert sich leicht getrübte, etwas kothig riechende Flüssigkeit. Nachdem das Coecum nach vorn und aussen luxirt ist, findet sich dahinter ihm anliegend der Proc. vermiformis. Er ist hochroth gefärbt, das Mesenteriolum verdickt.

Amputation. Ausgiebige Tamponade. 8 Tage nach der Operation guter Verlauf. Danach Abends Temperatursteigerungen mit Klagen über Schmerzen im Leibe. Dieser Zustand hält längere Zeit an. Ausser einem geringen Meteorismus lässt sich objectiv nichts nachweisen. Ueber Nacht, 4 Wochen nach der Operation, erfolgte aus der Vagina die Entleerung einer reichlichen Menge dünnflüssigen Eiters von fäculentem Geruch. Die Untersuchung ergiebt im hinteren Scheidengewölbe etwas nach rechts von der Mittellinie eine etwa kirschkerngrosse Perforationsstelle. Nach stumpfer Erweiterung entleert sich weisser Eiter. Der untersuchende Finger kommt in eine über hühnereigrosse, von schwammigen Granulationen erfüllte Höhle, die sich hauptsächlich nach rechts erstreckt.

Bei diesem Falle lässt sich wohl sicher annehmen, dass der Abscess im Parametrium zur Zeit der Operation noch nicht bestanden hat. Denn in diesem Falle hätte er bei der Narkosenuntersuchung von der Scheide aus gefühlt werden müssen, ferner wären die ersten Tage nach der Operation nicht fieberfrei verlaufen. Erst allmählich ist die Entzündung auf das Parametrium übergegangen und hat hier einen Abscess gebildet, der dann spontan in die Scheide durchbrach. Solche Fälle meint wohl auch Fritzsch, wenn er sagt: „Dunkle Fälle sind manchmal in Zusammenhang mit Paratyphlitis zu bringen. Ich sah einige Male Paratyphlitis, welche schliesslich zur Parametritis wurde und in das Rectum durchbrach."

Einen ähnlichen Fall beschreibt Oppenheimer, wo von einer Appendicitis perforativa der ganze Genitaltractus inficirt wurde. Es handelte sich dabei um eine im 7. Monat schwangere Frau, die unter den Erscheinungen einer Peritonitis erkrankte. Nach 3 Tagen wird ein lebendes Kind geboren. Nach weiterer 3tägiger Beobachtung kommt die Frau auf den Operationstisch, wo bei der Narkosenuntersuchung ein in der rechten Bauchseite gefühlter kindskopfgrosser Tumor als Nierentumor angesprochen wurde. Bei der Genitaluntersuchung werden jauchige Massen aus dem Uterus befördert. Nur schwer vermochte Herr Oppenheimer die übrigen Herren zu überzeugen, dass es sich um einen dem gewöhnlichen Verlaufe entgegengesetzten Process handle, dass das Peritoneum nicht secundär von der primär inficirten Placentarstelle aus erkrankt sei, sondern umgekehrt, die Placentarstelle secundär von dem primär inficirten Peritoneum, denn anders hätte kein lebendes Kind geboren werden können. Die Kranke wurde nicht operirt und starb nach wenigen Tagen. Die Section erwies die Richtigkeit der Ansicht von Oppenheimer.

16. Schmidt, Ida, 30 Jahre alt, Milchkühlerin.

Anamnese: Zwei normale Partus.

Am 7. Januar 1896 erkrankte Pat. mit Frost und Hitze, allgemeiner Mattigkeit. Am 10. Januar Morgens heftige Schmerzen in der Magengegend, die an diesem und am folgenden Tage anhielten. Am 12. Januar concentrirten sich die Schmerzen im r. Unterbauch, seit dem 17. Januar

zunehmende Auftreibung des Leibes, noch zweimal Stuhlgang. Am 14. Januar zweimal Einlauf ohne Erfolg. Am Mittag 15. Januar Kothbrechen, das nach einer Magenausspülung aufhörte.

Pat. hat seit 5 Jahren einen linksseitigen Bruch.

Keine Beschwerden beim Wasserlassen.

Befund und Symptome bei der Aufnahme: Leidlicher Allgemeinzustand. Temp. 38°, Puls 136, gut gespannt, Zunge stark belegt, etwas trocken. Abdomen stark meteoristisch aufgetrieben, keine sichtbare Peristaltik, gespannt, wenig eindrückbar, nicht schmerzhaft. Nur in der Ileocöcalgegend eine kleinhandtellergrosse, circumscripte, sehr ausgesprochene Schmerzhaftigkeit; über derselben undeutliche Dämpfung. In Narkose fühlt man im rechten Hypogastrium einen 3 Cm. langen, fingerdicken Tumor, 3 Querfinger breit unterhalb der Spinallinie und zwei Querfinger breit entfernt vom Beckenrand.

Typischer Schnitt. Nach Eröffnung des Peritoneums entleert sich krümeliger, kothig riechender Eiter. Vorliegt das Coecum. Unter ihm der Processus vermiformis, dessen Luxirung erst nach gewaltsamer Einreissung seines Mesenteriolums gelingt.

Amputation. Tamponade.

Während der folgenden Zeit andauernd Fieber. Nach einigen Tagen eine Pneumonie nachweisbar. Allmähliches Verfallen der Kräfte. 1. Februar Exitus letalis.

Sectionsbefund: Peritoneum mit dem Netz verklebt, dieses mit den Darmschlingen und der Symphyse fest verwachsen; beim Lösen ergiebt sich, dass zwischen den Darmschlingen theils Verwachsungen, theils Abscesse bestehen. Links in der Höhe des X. Intercostalraumes etwas nach hinten von der Axillarlinie eine einfache, abgekapselte Eiteransammlung am hinteren Pol der Milz, ebenso rechts am unteren Leberrand. Im kleinen Becken eine stärkere Eiteransammlung; der Eiter quillt hier beim Lösen der Darmschlingen hervor. Der Eiter ist theils gelblich grün, theils missfarben stinkend, so besonders im kleinen Becken. Dort in der Gegend der rechten Anhänge ein abgesackter, jauchiger Abscess, der sich etwas nach links hertiberzieht. Die Organe des kleinen Beckens sind ziemlich fest mit einander verwachsen. Blase nicht verändert. Uterus stark vergrössert, an der vorderen Fläche Endometrium stark gewuchert. Tuben sind beide nach hinten verlagert; aus der rechten entleert sich dicker, rahmiger Eiter.

17. Frau P., 31 Jahre alt. Aufgenommen am 20. Novbr. 1893.

Anamnese: In den letzten 5 Jahren in unregelmässigen Zwischenräumen und im Anschluss an reichliche Mahlzeiten sehr heftige, kolikartige Schmerzanfälle in der rechten Seite. Am 22. Mai trat Appendicitis perforativa ein. Lebhafte Schmerzen in der Ileocöcalgegend, Fieber, Erbrechen. Deutlich fühlbares Exsudat in der rechten Seite. Ordination: Ruhe, Opium, Diät. Reconvalescenz geht sehr langsam vor sich. Am 22. August plötzlich wieder Fieber, Schmerzen, Peritonitis. Perforation in der Blasengegend. Tumor von der Scheide aus fühlbar. Peritonitis kapselt sich ab. In 8 Wochen verkleinert sich der Tumor; Besserung der Ernährung und des Allgemeinbefindens. Am 5. November wurde

Herr Prof. Sonnenburg von den behandelnden Aerzten consultirt und constatirte neue Perforationsperitonitis. Dämpfung nun auch auf der linken Seite, dort neues Exsudat. Die allgemeine Peritonitis geht auch dieses Mal zurück. Nachdem Pat. sich in den nächsten 3 Wochen etwas erholt hat, kann zur Operation geschritten werden. Befund und Symptome vor der Operation. Elende, stark abgemagerte Patientin. Puls 130, kaum fühlbar. Leib stark aufgetrieben, in der rechten und linken Unterbauchgegend ausgebreitete Dämpfung und Infiltration. Febris continua. Oedem der Knöchel. Urin eiweissfrei.

Operation. Schnitte auf der rechten und linken Seite von der Spina ant. sup. oss. il. bis über die Mitte des Poupart'schen Bandes. Ausserdem rechts von der Mittellinie noch Schnitt, da der grössere rechte Abscess sich bis zur Blase und hinter derselben ausbreitet. Von beiden Oeffnungen wird die rechte Abscesshöhle tamponirt, die linke, deren Communication mit der rechten nicht mehr nachgewiesen werden kann, für sich mit Jodoformgaze tamponirt. Vom Proc. vermiformis konnten in der Abscesshöhle keine Reste mehr vorgefunden werden.

Fieberloser Verlauf. Allmähliches Zunehmen der Kräfte. 1894 wird eine links mit der Narbe verwachsene Ovarialcyste operirt. Befinden 1895 sehr gut.

18. Frl. Anna Th., 20 Jahre alt, virgo. 12. Juli 1896. Sanatorium. Chronische Appendicitis. 3 Anfälle. Der letzte vor etwa 1/4 Jahr, mehrwöchentliches Krankenlager. Pat. entschliesst sich leicht zur Operation.

Am 14. Juli Operation. Typischer Schnitt. Die vorher leicht zu fühlende, wurstartige Verdickung führt direct auf den in Adhäsionen an das Coecum gehefteten verdickten Appendix. Es gelang ohne grosse Mühe, denselben zu lösen. Bei dem Versuch einer Manchettenbildung quellen einige Tropfen Eiter aus seiner Wand, deswegen Abbinden des Proc. verm. und Jodoformgazetamponade 11. Aug. geheilt entlassen. Mitte Oct. leidet Pat. an heftigen Menstruationsbeschwerden. Sie selbst hat in der unteren Gegend des Bauches eine Geschwulst gefühlt. Kein Fieber. Untersuchung in Narkose, auch von einem Gynäkologen ausgeführt, ergiebt einen links vom Uterus gelegenen, kindskopfgrossen Tumor.

Operation: Laparotomie. Man gelangt auf eine durch Adhäsion mehrfach fixirte Geschwulst, die man einstweilen, ohne dieselbe zu eröffnen, in die Bauchwunde einheilen lässt. Mehrere Tage darauf Incision. Es entleert sich Eiter aus einem linksseitigen Ovarialabscess.

19. Wagas, Anna, 46 Jahre alt, verheirathet. Aufgenommen 19. Februar, entlassen 2. April 1897. Bisher gesund. Seit einiger Zeit litt Pat. an heftigen Leibschmerzen, die besonders im rechten Unterbauch sassen. Kein Erbrechen.

Befund und Symptome bei der Aufnahme: Kräftige Frau in leidlichem Ernährungszustande. Abdomen leicht aufgetrieben, überall in geringerem Grade druckempfindlich, besonders am Schnittpunkte von der Spinallinie und äusserem Rectusrand. Hier eine etwa gänseeigrosse Resistenz fühlbar, darüber Dämpfung. Ordination: Bettruhe, Eisblase.

20. Februar. Allgemeine Druckempfindlichkeit geschwunden, nur

noch in der Ileocöcalgegend vorhanden. Hier ist bei tiefen Eindrücken eine fingerdicke, schräg verlaufende Resistenz zu fühlen.

Operation in Aethernarkose. Typischer Schnitt. Weichtheile serös durchtränkt. Eröffnung des Peritoneums. Unter dem vorliegenden Coecum wird sofort nach Abfluss ziemlicher Menge kothig riechenden Eiters der Proc. verm. gefühlt und leicht bis etwa zur Hälfte geboren. Das stark verdickte Mesenteriolum wird dann hier abgebunden und der Proc. verm. scharf bis zu seinem Cöcalansatz gelöst, abgebunden und abgetragen. Die ziemlich grosse, nach der Mittellinie zu gehende Höhle wird mittelst Jodoformgaze tamponirt. Darüber Schürzentamponade. Der Wurmfortsatz von Bleistiftdicke ist 7 Cm. lang. Die Serosa und Muscularis stark verdickt. Etwa in der Mitte findet sich eine Perforation, im Bereich derselben Gangrän der Schleimhaut, die fast bis zur Serosa geht.

4. März. Bisher glatter Verlauf. Heute Fieber. Klagen über Leibschmerzen. Stuhl mit starken Schleimbeimengungen. Zunehmender Meteorismus. Ab und zu Erbrechen.

10. März. Genitaluntersuchung: Portio gegen die Symphyse gedrängt. Das hintere Scheidengewölbe stark vorbuckelnd, eine pralle, fluctuirende Geschwulst. In Aethernarkose Incision von der Vagina aus. Es entleert sich reichlich übelriechender Eiter. Mit dem Zeigefinger tastet man eine überall abgeschlossene, hoch hinaufreichende Abcesshöhle. Jodoformgazetamponade. Glatter Verlauf. 2. April geheilt entlassen.

IV. Fälle von Schwangerschaft, die durch Appendicitis complicirt waren.

Zwei Sectionsprotokolle von sehr interessanten Fällen dieser Art theilt Frankfurter mit. Hierher gehört auch der vorhin schon mitgetheilte Fall von Oppenheimer. In unserem Krankenhause wurden 2 Fälle beobachtet, wo bei Tubargraviditäten der Appendix mit dem Fruchtsack derb und fest verwachsen war.

20. Frau G. Aufgenommen am 1. December 1896.

Anamnese: Zwei normale Geburten. Letzte Regel Mitte September. Pat. fühlte sich schwanger, öfters Erbrechen und abnorme Empfindungen. Vor 4 Wochen plötzlich Schmerzen im ganzen Leibe. Zustand besserte sich. Am 15. November Schmerzen in der rechten Seite und geringe Blutung. Am 18. November stärkere Schmerzen, stärkere Blutung, Ohnmachtsanfall. Schüttelfrost. Nach 8 Tagen derselbe Anfall.

Befund und Symptome bei der Aufnahme: Leib weich, in der Fossa iliaca druckempfindlich. Dämpfung nirgends vorhanden. Rechts neben und etwas hinter dem anteflectirten und gering vergrösserten Uterus ein orangegrosser, beweglicher, empfindlicher, weicher Tumor. Es besteht geringe Blutung.

Laparotomie in Aethernarkose. Bauchdecken sehr blutreich.

Nach Eröffnung des Peritoneums werden zahlreiche Blutgerinnsel und der Tumor in der rechten Beckenhälfte verwachsen mit Darmschlingen sichtbar. Als mit der Hand in die Bauchhöhle eingegangen wird, um

den Fruchtsack von seinen Adhäsionen zu lösen, kommt der Finger etwas nach rechts und oben unter eine Brücke, deren Dach durch den Processus vermiformis gebildet wurde, der eine derbe und feste Verwachsung mit dem Fruchtsack eingegangen war. Die Verwachsung wird gelöst. Sein Mesenteriolum ist gering verdickt, sonst ist es normal.

Die Frage, ob man ihn reseciren solle, wird verneint, wegen der zu grossen Infectionsgefahr, die dadurch hervorgerufen wurde, und weil die Bauchwunde durch Naht geschlossen werden sollte. Selbst bei sorgfältigster Vernähung des Stumpfes des Proc. verm. werden normale Verhältnisse nicht wieder hergestellt. Den in dem Wurmfortsatz enthaltenen Infectionskeimen ist somit das Auswandern erleichtert. Sie finden in den in der Bauchhöhle zurückgelassenen Blutcoagulis — denn selbst durch die sorgfältigste Toilette lässt sich nicht alles entfernen — einen selten guten Nährboden. Glatter Verlauf.

21. Raue, Louise, verheirathet, 30 Jahre. Aufgenommen 30. April.

Anamnese: Zwei normale Partus. Wochenbetten glatt. Letzte Partus vor 4 Jahren. Im Januar vorigen Jahres Abort mens III. Glatter Verlauf. Letzte Regel vor 3 Wochen. Am 2. April Abends plötzlich Uebelkeiten, starkes Erbrechen und Leibschmerzen im ganzen Leibe. Leib sehr druckempfindlich. Stuhlgang während der ersten Tage angehalten. Nach 5 Tagen nach Ricinusöl Stuhlgang. Ordination: Eisblase, Bettruhe.

Die Empfindlichkeit des Leibes ging zurück, Erbrechen hielt an. Die Schmerzen zogen sich nach der rechten Seite des Unterbauches. Wasserlassen ohne Beschwerden.

Befund und Symptome bei der Aufnahme: Mittelgrosse Frau in mässigem Ernährungszustande. Temperatur 39,1° Puls 120.

Innere Organe nicht nachweisbar erkrankt. Genitalbefund: Portio nahe der Symphyse, Uterus klein, anteflectirt, gegen die Symphyse gedrängt. Hinter dem Uterus und rechts von ihm die hintere Scheidenwand vorwölbend, eine prall-elastische Resistenz, die nach oben bis zur Spina anterior sup. reicht. Sie ist in geringen Grenzen verschieblich, auf Druck stark empfindlich, fluctuirend. Stuhlgang angehalten, Wasserlassen ohne Beschwerden.

Operation in Aethernarkose: Rechtsseitiger Flankenschnitt. Bauchdecken blutreich. Nach Eröffnung des Peritoneums entleert sich eine geringe Menge dunkelschwarzen, fade riechenden Blutes. Die Bauchhöhle ist mit grossen Blutcoagulis ausgefüllt. Die Sackwand ist theilweise erhalten. Mit ihr ist der verdickte und geröthete Proc. verm. fest verwachsen. Die Verwachsungen werden gelöst. Die rechte Tube und das linke Ovarium werden gestielt, abgebunden und abgetragen. Der Proc. verm. wird nach Abbindung resecirt. Hier wurde der Wurmfortsatz ohne Bedenken entfernt, da die übrige Bauchhöhle durch unter sich verklebte Darmschlingen gegen die Hämatocele abgeschlossen war, ferner der Inhalt der Hämatocele nicht mehr steril sein konnte (hohes Fieber, Erbrechen), und die Wunde deswegen offen behandelt werden sollte. Temperatur fiel nach der Operation auf die Norm, Erbrechen hörte auf, Allgemeinbefinden hob sich. Glatter Verlauf.

Es sind dies zwei sehr interessante Fälle. In dem ersten hatte die Verwachsung noch zu keinen weiteren Complicationen geführt, während bei dem zweiten die Complicationen begannen. Nach dem Befunde ist es wohl zweifellos, dass in kurzer Zeit die Hämatocele infolge der Verwachsung mit dem entzündeten Wurmfortsatz vereitert wäre. Es war hier den im Proc. verm. befindlichen Infectionserregern Gelegenheit geboten, durch seine im entzündlichen Stadium befindlichen Wandungen auszutreten und dann in dem sehr günstigen Nährboden sich weiter zu entwickeln.

Lennander hat einige Male beobachtet, dass sich der Abscess, von einer Appendicitis ausgehend, ausschliesslich im kleinen Becken entwickelt hat. Da er diese Beckenabscesse noch nicht von den Gynäkologen erwähnt fand, so vermuthete er, dass sie wohl oft mit Suppurationen, die von den Adnexen des Uterus ausgegangen sind, verwechselt werden. Wie wir gesehen haben, wird in den neueren gynäkologischen Lehrbüchern dieser Beckenabscesse gedacht und auf die mitunter entstehende Schwierigkeit der Differentialdiagnose hingewiesen. Auch noch einiger anderer Beziehungen zwischen Appendix und rechtsseitigen Adnexen, die, wie wir gesehen haben, recht zahlreich und verschiedenartig sind, wird Erwähnung gethan. Nach den oben mitgetheilten Fällen gehört es nicht gerade zu den Ausnahmen, dass bei den Erkrankungen, die durch den Proc. verm. oder durch die rechtsseitigen Adnexe hervorgerufen werden, infolge der fast gleichen Lage und der mitunter sehr ähnlichen Krankheitsbilder irrthümliche Diagnosen gestellt wurden. Nach unserer Ansicht ist es bei sorgfältig aufgenommener Anamnese und richtig ausgeführter Untersuchung stets möglich, die betreffende Krankheit richtig zu erkennen, wenn es sich um eine einfache Erkrankung, entweder vom Appendix oder von den rechtsseitigen Adnexen ausgehend, handelt. Ganz anders verhält sich die Sache bei gleichzeitiger Erkrankung beider Organe. Hier tritt meistens sowohl in der Anamnese, wie im klinischen Bilde nur die Erkrankung des einen Organes in den Vordergrund. Es müssen besonders günstige Verhältnisse vorwalten, wenn bei diesen gleichzeitigen Erkrankungen, namentlich, wenn es sich um die chronischen Formen handelt, eine präcise Diagnose gestellt werden kann.

Zum Schlusse ist es mir eine angenehme Pflicht, meinem hochverehrten Chef, Herrn Prof. Dr. Sonnenburg, für die Unterstützung bei vorstehender Arbeit meinen ehrerbietigen Dank auszusprechen.

XVIII.

Aus der chirurgischen Klinik zu Greifswald (Prof. Helferich).

Zur Kenntniss der Wirbelbrüche.

Eine Studie über die klinische Diagnose des Sitzes einer Wirbelfractur aus den nervösen Ausfallserscheinungen

von

Dr. Trapp,

Assistenzarzt I. Classe im Füsilier-Regiment von Gersdorff (hessischen) Nr. 80, commandirt zur Klinik.

(Mit einer Abbildung und Tafel II, III.)

Während Brüche des Schädels durch die Mitverletzung des Gehirnes häufiger zu unmittelbarem Tod führen, finden wir bei Mitbetheiligung des Rückenmarkes bei Wirbelfracturen den Tod häufiger durch chronisches Siechthum eintreten und nur bei Verletzung ganz bestimmter Abschnitte ihn ebenfalls sich der Verletzung direct anschliessen. Des öfteren aber bleiben nach Rückenmarksverletzung infolge von Wirbelbruch dauernde Schäden bestehen, welche ihren Träger schwer beeinträchtigen und sein Leben zu einem sehr traurigen gestalten. Zur Beseitigung solcher Störungen sind schon häufig chirurgische Eingriffe unternommen, die jedoch im Ganzen zu einem nur wenig befriedigenden Ergebniss geführt haben. Dies hat seinen Grund darin, dass sich nicht leicht eine stricte Indication für den Zeitpunkt des chirurgischen Handelns aufstellen lässt, und dass die genaue Localisation der betroffenen Rückenmarksstelle auf Schwierigkeiten stösst. Umsomehr ist es erwünscht, gleich von Anfang an darauf hinzuwirken, dass bei Fracturen der Wirbelsäule die Mitbetheiligung des Markes, womöglich der Sitz der Verletzung in demselben, bestimmt und durch geeignete Behandlung einem Weiterschreiten der Veränderungen Einhalt gethan wird. Besonders traurig sind aber jene Fälle, bei welchen die Rückenmarksverletzung in ihrem vollen Umfange nicht sofort durch die Fractur eintritt, sondern erst durch secundäre Verschiebung der Bruchstücke zu Stande kommt. Manchmal ist dies Ereigniss durch unrichtige Hülfeleistung, ein ungeschicktes Aufrichten des Patienten und dergl. bewirkt worden,

Wirbelsäule 4/9 nat. Gr. (nach Gefrierdurchschnitt v. Braune)	Wirbel	Nerven-Wurzel	Motorische Störung	Sensibilitäts-Störung Vorn		Hinten	Reflexe	Bemerkungen
	1 u. 2	1, 2, 3	Sofortige Atmungslähmung.					Abbruch des proc. odont. kann latent bleiben. Charakterist. Kopfhaltung bei Fractur des 1. u. 2. H.-W.
	3	4	Gesamte Muskulatur von Rumpf und Extremitäten. Blase u. Mastdarm gelähmt.		Anaesthesie bis unterhalb der Schlüsselbeine. Extremitäten total.		Sämtliche Haut-Sehnen und Periostreflexe fehlen.	Diaphragmatische Atmung. Priapismus häufig. Vorsprung im Pharynx!
	4	5	Paralyse bis zur II. Rippe. (Phrenicuslähmung!) Blase und Mastdarm.		Anaesthesie bis zur II. Rippe. Extremitäten total.		Desgl.	Bei Phrenicuslähmung sofortiger Tod. Vorsprung im Pharynx.
	5	6	Paralyse bis ungef. III. Rippe. Oberarm teilweise, Beine völlig gelähmt. Blase und Mastdarm.		Anaesthesie bis zur II. Rippe. Partielle Anaesthesie der Oberarme.		Desgl.	Priapismus. Häufig Atmungsstörungen.
	6	7	Paralyse von der III. Rippe abwärts. Ulnarisgebiet (lange Vorderarmmuskeln). Blase, Mastdarm.		Anaesthesie bis III. Rippe. Häufig Vorderarm, Ulnarisgebiet.		Fehlen von der III. Rippe an abwärts.	Vorsprung im Pharynx kann noch vorkommen. Aeusserste Grenze dafür.
	7	8	Paralyse von der IV. Rippe. Kleine Handmuskeln. Blase, Mastdarm.		Anaesthesie von der IV. Rippe abwärts. Ulnarseite der Hand.			
	1	1	Paralyse von der Basis des Thorax. Arme frei. Finger gelähmt. Blase, Mastdarm.		Anaesthesie bis zur Basis des Thorax. Arme und Hand frei.			Oculopupilläre Symptome können auftreten.
	2	2	Paralyse ungef. in derselb. Ausdehnung. Arme und Hand frei. Blase und Mastdarm.		Anaesthesie ungef. in derselben Ausdehnung.			
	3 bis 12		Lähmung d. Brust- u. Bauchmuskulatur. Bauchpresse nicht ausführbar.		Die anaesthetische Zone rückt immer weiter herab bis zur Gegend der pubes.			Die Verletzungsstelle liegt stets oberhalb der höchsten Grenze der Anaesthesie.

Trapp, Wirbelbrüche. F. C. W. Vogel

University of California LIBRARY

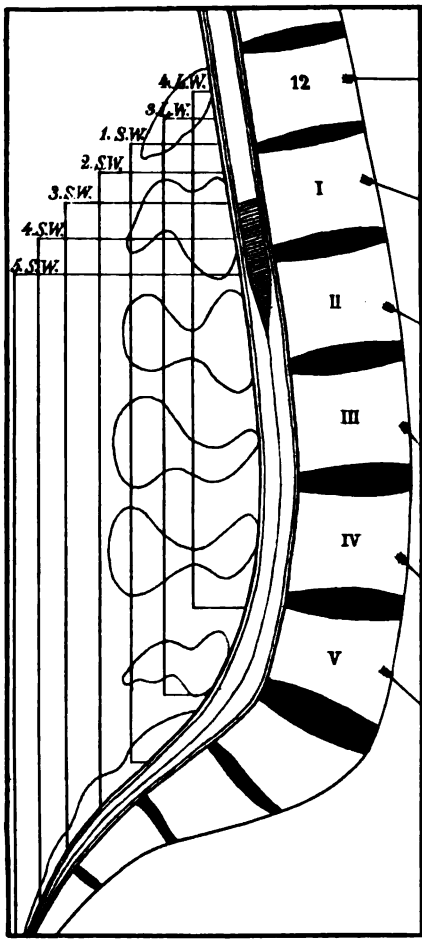

12	Lendenmark	Völlige Paraplegie der Beine. Blase und Mastdarm gelähmt.		Anaesthesie mit Freibleiben d. Gebietes des lumboinguinalis.		Haut- u. Sehnenreflexe fehlen. (Cremasterrefl. 1–3 L.W. Patellrefl. 2 bis 4 L.W.)	Hyperaesthesie im Gebiet d. lumboinguin. deutet auf Mitbeteiligung der Lendenanschwellung.
I	Conus	Völlige Paraplegie. Blase u. Mastdarm. (Dies der häufigst beobacht. Befund.)		Anaesthesie bis zur Leistengegend, hinten bis zum 4. L. Wirbel.		Sehnen- u. Hautreflexe an d. Beinen fehlen.	
II	medullaris	Lähmung von Blase u. Mastdarm. Schwäche der Geschlechtsfunction.		Anaesthesie; Haut des Penis und Scrotum (Hoden sind druckempfindlich!) des Dammes und des Gebietes des n. cutan. fem. poster.		Cremaster- und Patellarreflex vorhanden. Achillesschn.-Reflex fehlt.	Dieser Befund nur bei reiner Conusterminalis-Verletzung.
III	Nur cauda	Lähmung im Gebiet des Ischiadicus. Cruralis kann betroffen sein. Er und n. obturatorius aber meist frei.		Hinterbacken, Damm, Scrotum, Hinter- u. Aussenseite von Ober- und Unterschenkel sind gefühllos.		Patellarreflex kann noch fehlen.	Vom III. L.W. ab reine Cauda-Verletzung. „Paraplegia dolorosa" ist charakteristisch für sie. Schlaffe Lähmung im Cauda-Gebiet.
IV	equina	Meistens die n. peronei allein betroffen. Cruralis frei.		Anaesthesie an der Aussenseite der Unterschenkel. Fussrücken.			Von den Wurzeln d. Cauda sind stets die tiefer abgehenden mehr betroffen, weil am meisten medial gelegen Die lateralen verschont.
V		Blase u. Mastdarm allein gelähmt.		Anaesthesie bis z. Knie kann vorkommen. Erklärt sich aus dem wechselnd. Versorgungsgebiet des coñ. peronei u. saphenus.			

und es wäre denkbar, dass bei einer genauen Untersuchung, namentlich Forschen nach dem Sitz der Bruchstelle, gelegentlich dieser unglückliche Zufall sich ereignet. Es ist daher von einem gewissen Werth, wenn wir Mittel haben, den Sitz der Fractur bestimmen zu können, ohne die Lage des Patienten zu verändern.

Diejenige Rückenmarksverletzung, welche zu unheilbarem Schaden führt, ist die Vernichtung eines zur Leitung dienenden Querschnittes, sei es durch völlige Querdurchtrennung, sei es durch starke, dauernde Compression. Beide kommen zu Stande durch vorspringende Knochentheile, meistens durch die Verlagerung der gebrochenen, ineinander gestauchten Wirbelkörper, von denen Spangen und Leisten verengend gegen den Wirbelkanal vorspringen, seltener durch dislocirte Stücke der Bögen. Der Compression kann auch eine erheblichere Blutung in dem Rückenmarkskanal, die Meningen, zu Grunde liegen.

Für unsere Untersuchungen hier kommt aber allein das Vorhandensein von Knochentheilen als des schädigenden Momentes in Betracht. Nur knöcherne, bewegliche Theile sind im Stande, plötzlich aus einer Rückenmarksquetschung durch weitere Verschiebung eine völlige Querdurchtrennung zu erzeugen und damit die vielleicht noch heilbare Schädigung zu einer schweren, dauernden, schliesslich zum Tode führenden zu machen.

Für die Erkennung der Bruchstelle stehen uns die bekannten localen Erscheinungen des Knochenbruches zur Verfügung. Da aber nur die Dornfortsätze als unmittelbar sichtbarer Theil der Wirbelsäule sich uns darbieten, müssen wir zu ihrer eingehenden Besichtigung wenigstens Seitenlagerung der Patienten eintreten lassen. Ist das Rückenmark betheiligt, so haben wir aber eine Reihe von Ausfallserscheinungen, welche je nach dem Sitz der Verletzung verschieden sind, und deren wir uns, die anatomischen Beziehungen der einzelnen Rückenmarkssegmente zu den Wirbeln benutzend, als diagnostischen Anhaltspunktes für den Sitz der Wirbelverletzung bedienen können. Hierbei kann in aller Ruhe, bei flacher Rückenlage, der Patient untersucht werden. Sind dann die nöthigen Hülfskräfte und Mittel vorhanden, so kann die Behandlung eingeleitet und später der locale Befund unter Extension, ohne Schädigung des Kranken festgestellt werden. Welch ungeheure Wichtigkeit gerade der absoluten Ruhelage bei Wirbelbrüchen zukommt, wie schwerste Compression des Rückenmarkes zurückgehen kann, zeigt die Arbeit von Faisst.[5]) Vermuthlich wäre in jenem Falle auch völlige Querdurchtrennung eingetreten, hätte man den Gestürzten sofort aufgerichtet, wie es in unserem Fall (Nr. 11) geschah.

Zur Feststellung jener Beziehungen zwischen Wirbelfracturen und Ausfallserscheinungen im Gebiet der spinalen Nerven habe ich auf Anregung meines hochverehrten Lehrers und Chefs, Herrn Prof. Helferich, eine Reihe von Mittheilungen über diesen Gegenstand einer genauen Durchsicht unterworfen. Für die Anregung zu dieser Arbeit, sowie die vielfache Unterstützung bei ihrer Ausführung statte ich an dieser Stelle Herrn Prof. Helferich meinen verbindlichsten Dank ab.

Eine amerikanische Arbeit von Dennis[3]) schien der Beachtung werth, da sie denselben Gegenstand behandelt. Sie zog durch die praktische Anordnung, welche es ermöglicht, durch einen Blick auf eine Tafel leicht die Veränderungen im Gebiet der einzelnen Spinalabschnitte zu erkennen, die Aufmerksamkeit auf sich, und sie hat mir als Vorbild zur Anfertigung meiner Tabelle gedient. Die ganze Anordnung ist dieselbe wie bei Dennis, jedoch habe ich das Bild der Wirbelsäule nach dem bekannten Gefrierschnitt von Braune gezeichnet, um die Lage und Grösse der Wirbel, das Verhalten der Dornfortsätze anatomisch richtig dargestellt zu haben, und habe in den Lenden- und Kreuzbeintheil das Rückenmark u. s. w. eingezeichnet, indem ich als Muster das in der Arbeit von Schiff[16]) befindliche Schema von Raymond benutzte, da mir die Projection der Wurzeln der Cauda equina ausserhalb des Wirbelkanales ein sehr anschauliches Bild zu geben scheint, und das Verhalten des Conus medullaris sehr deutlich zu Tage tritt.

Die Schwierigkeiten, welche einer genauen Bestimmung des verletzten Rückenmarksabschnittes und somit des Wirbels entgegenstehen, sind nicht gering. Bei Verletzungen ist der Bluterguss, der in der Umgebung des Markes oder in dieses selbst hinein erfolgt, dem Zustandekommen eines Symptomencomplexes, wie er der glatten Querdurchtrennung entspricht, hinderlich. Sodann kommen Wirbelbrüche meistens durch schwerste Gewalteinwirkung zu Stande, welche eine Erschütterung des ganzen Markes bedingt, und deren Erscheinungen das reine Bild einer Querschnittsdurchtrennung trüben. Ferner tritt im Verlauf derartiger Rückenmarkserkrankungen in dessen einzelnen Bahnen die secundäre Degeneration ein. Aus diesem Grunde habe ich aus der Fülle der Beobachtungen nur solche Fälle ausgewählt, bei denen ein Sectionsbericht vorlag, und bei denen eine totale Querdurchtrennung des Markes stattgefunden hatte. Für den klinischen Befund habe ich denjenigen, der einige Tage nach der Verletzung aufgenommen war, berücksichtigt, um die Shockwirkung, die Erschütterungserscheinungen, sowie die Einflüsse der secundären Degeneration auszuschliessen. Auch diejenigen Fälle wurden ausge-

schieden, bei denen die Section das Vorhandensein von ausgebreiteten Blutungen, sowohl von intra- wie extramedullären, ergab.

Auf diese Weise ist eine Reihe von Beobachtungen gewonnen, die sich direct miteinander vergleichen lassen, und die im Grossen und Ganzen eine grosse Uebereinstimmung im Befund zeigen. Durch deren Zusammenstellung ist dann eine Art Durchschnittsbild gewonnen, das der vorliegenden Tabelle zur Grundlage gedient hat.

Allerdings gilt dies in vollem Umfang nur für die Halswirbelsäule. Bei dem Conus medullaris und der Cauda equina sind die Verhältnisse complicirter, und namentlich musste dem praktischen Interesse Rechnung getragen werden. Durch die Lagerung der Nerven im Gebiet der Cauda ist ein Theil derselben geschützter als andere, und so kommen bei Fracturen Ausfallserscheinungen ganz bestimmter Art vor, welche durch das Verschontbleiben jener bedingt sind. Völlige Querdurchtrennungen sind nur selten beobachtet. Nur bei solchen Abschnitten, für welche wenig oder keine Beobachtungen bei Fracturen vorlagen, habe ich zur Ergänzung die in der Goldscheider'schen Diagnostik der Nervenkrankheiten (2. Aufl. 1897) befindlichen Tabellen herangezogen.

Ich bin mir bewusst, dass in dieser Arbeit manches Anfechtbare ist. Sie soll ja aber nur ein Versuch sein für ein Zusammenarbeiten von Neurologie und Chirurgie und soll eine Anregung geben zur genaueren Beachtung jener Zustände im Interesse und zum Heil der Patienten.

Es seien einige kurze Notizen über die anatomischen und physiologischen Verhältnisse der Wirbelsäule und des Rückenmarkes unter Berücksichtigung der neuesten Forschungsergebnisse, vorausgeschickt, soweit sie für den vorliegenden Gegenstand von Wichtigkeit scheinen. Die Angaben sind theilweise entnommen aus Goldscheider.[6])

1. Die unter der Rückenhaut fühlbaren Spitzen der Proc. spinosi entsprechen, wie bekannt, nicht ganz den Wirbelkörpern des zugehörigen Wirbels, letzteres ist im Grossen und Ganzen nur der Fall im Hals- und Lendentheil. (Siehe die Gefrierschnitte von Braune, Rüdinger u. A.)

2. Die aus den Zwischenwirbellöchern austretenden Spinalwurzeln laufen nicht senkrecht zum Rückenmark, sondern ziehen, je weiter nach unten, desto schräger nach abwärts.

3. Das Rückenmark geht im Wirbelkanal nur bis zum 12. Brustwirbel oder 1. Lendenwirbel. Von da ab wird der Wirbelkanal ausgefüllt von dem äussersten, conisch zulaufenden Ende des Rücken-

markes, dem Conus medullaris und den schon vom Lendentheil herabkommenden Wurzeln, der Cauda equina.

4. Die Segmente des Rückenmarkes entsprechen deshalb nicht den einzelnen Wirbeln, und je tiefer nach unten, desto grösser ist die Abweichung. In Höhe des unteren Randes des 1. Lendenwirbels hört auch der Conus terminalis auf. Manchmal kann er sich noch bis zur Mitte des 2. Lendenwirbels erstrecken (s. Tafel).

5. Vom 1. Hals- bis 1. Brustwirbel erstreckt sich die Halsanschwellung, die die motorischen und sensibeln Centren und Bahnen für die oberen Extremitäten enthält. Im 1. Dorsalsegment sind die oculo-pupillären Symptome localisirt. Vom 10.—12. Rückenwirbel liegt die Lendenschwellung.

6. Die Innervation eines einzelnen Muskels ist gewöhnlich nicht in einem, sondern mehreren benachbarten Rückenmarksegmenten vertreten. Die Kerne functionell zusammengehöriger Muskeln liegen häufig zusammen.

7. Die Versorgungsgebiete der sensiblen Wurzeln greifen in einander über, bei Anästhesie ist die Verletzung stets oberhalb des obersten Randes der anästhetischen Zone gelegen.

8. Bei Verengung des Wirbelkanales durch Verletzung, Tumoren u. s. w. können geschädigt sein a) das Rückenmark, b) die austretenden Wurzeln, c) beide zugleich.

Sind sensible Wurzeln betroffen und durch den Insult gereizt, so tritt eine Hyperästhesie in dem von ihnen versorgten Hautbezirk auf. Diese Hyperästhesie gestattet unmittelbaren Schluss auf die Höhe der Rückenmarksverletzung. Austretende Wurzeln allein sind betroffen unterhalb des 2. Lendenwirbels.

9. Querdurchtrennung des Rückenmarkes oder ihr gleichwerthige Einwirkung, starke, dauernde Compression, hat zur Folge dauernde sensible und motorische Lähmung unterhalb der betroffenen Stelle. Die Wurzeln, deren Kerne im durchtrennten Abschnitt liegen, degeneriren. Die Sehnenreflexe fehlen dauernd unterhalb einer völligen Querdurchtrennung und nach Unterbrechung des Reflexbogens. Kehren sie nach einiger Zeit wieder, so ist völlige Querdurchtrennung ausgeschlossen; die Leitungsbahn war dann nur vorübergehend unterbrochen (Compression) oder die Reflexe waren durch Shockwirkung erloschen. Gesteigerte Sehnenreflexe sind die Zeichen von Schädigung der Pyramidenbahn.

10. Bei Querdurchtrennung oberhalb der Lendenanschwellung ist Urinretention mit consecutivem Harnträufeln vorhanden. Sphincteren-

lähmung an Blase und Mastdarm besteht bei Verletzung im Gebiet der Cauda und Verletzung des Conus medullaris, der das Centrum ano-vesicale enthält.

11. Trophische Störungen der Muskeln (Atrophie, E. A. R.) treten ein nach ihrer Trennung vom trophischen Centrum in den grauen Vorderhörnern. Trophische Störungen der Haut und ihrer Anhänge kommen vor bei Querdurchtrennung. (Acuter Decubitus. Oedem, glossy skin, Haar-, Nagelausfall).

Unterziehen wir die Verletzungen des Rückenmarkes bei Fractur einzelner besonders wichtiger Rückgratsabschnitte einer genaueren Betrachtung, so finden wir folgende Verhältnisse:

Rückenmarksverletzung im Gebiet der vier obersten Halswirbel kann unmittelbaren Tod an Athmungslähmung zur Folge haben durch Lähmung der Nerv. Phrenici. Eine Anzahl von Abbrüchen des Zahnfortsatzes der Epistropheus ist aber beobachtet, ohne dass sofort der Tod erfolgte. In diesen Fällen war keine Verlagerung und also auch keine Zerquetschung des Markes eingetreten, sondern die Fractur war „latent" geblieben (Sonnenburg[17])). Gerade bei dieser Art Fractur wurde aber auch mehrfach secundäre Dislocation und dadurch bedingter Tod berichtet. Fracturen im Gebiet der zwei obersten Halswirbel erzeugen ein Symptom, das Augenblicksdiagnose gestattet und in ganz derselben Weise auch bei Tuberculose dieser Knochen beobachtet wird, die unter dem Namen der „Rust'schen Krankheit" bekannt ist. Die betreffenden Patienten stützen in ganz charakteristischer Weise den Kopf mit den Händen beim Aufrichten, Drehen u. s. w. (Beobachtungen von Leyden[12]), Gurlt[9]), Sonnenburg[17]) mitgetheilt).

Hyperpyretische Temperaturen, Priapismus sind häufig bei Halswirbelverletzung beobachtet.

Bei Bruch der oberen Halswirbel, bis zur Höhe des sechsten, kann noch die Abtastung der Wirbelkörper vom Pharynx aus vorgenommen und so eine etwaige Dislocation entdeckt werden. Dass selbst noch der 6. Halswirbel abgetastet werden kann, ist in der Arbeit von Demme bewiesen. (Diss. Berlin, 1893). Der abnorme Vorsprung gegen den Rachen kann Behinderung des Schluckens und Sprachstörungen zur Folge haben.

Im 6. und 7. Cervicalsegment sind die Centren für Schulter- und Armmuskeln gelegen. Bei entsprechender Verletzung derselben kann Lähmung nach dem Oberarmtypus (Deltoideus, Biceps, Brachialis intern., Supinator longus betroffen) eintreten. Völlige Durchtrennung in dieser Höhe muss complete Lähmung aller Armmuskeln zur Folge

haben, da dann auch die unterhalb bis zum 1. Dorsalabschnitt gelegenen Centren für Vorderarm und Hand in ihrer Function ausgeschaltet sind. Oculo-pupilläre Symptome können zur Beobachtung kommen bei Verletzung des 1. Dorsalsegmentes. Mit dem Oberarmtypus ist eine Anästhesie der Radial-, mit dem Unterarmtypus eine solche der Ulnarseite des Armes verbunden. Da im Gebiete des 2.—12. Dorsalsegmentes die Centren für die Brust-, Rücken- und Bauchmuskeln enthalten sind, ist die Verletzung derselben, je höher oben desto mehr, mit Lähmung derselben verbunden. Daher finden wir bei hohem Sitz der Rückenmarksverletzung stets die rein diaphragmatische Athmung und Lähmung der Bauchpresse.

Durch Ausfall der Letzteren sind kräftige Ausathmungsbewegungen, Husten, Niesen etc. unmöglich, ein Umstand, der das Zustandekommen hypostatischer Pneumonien sehr begünstigt. Ebenso ist auch der Ausfall der Bauchpresse der Defäcation ausserordentlich erschwert und oft nur durch manuelle Ausräumung oder Klysmata zu ermöglichen. Die anästhetischen Zonen am Rumpf verlaufen schräg absteigend, bandartig. Die Intercostalräume werden sämmtlich von den 7—8 oberen Dorsalwurzeln versorgt.

Besondere Verhältnisse bedingt das Aufhören des Rückenmarkes hoch vor dem Ende des Wirbelkanales. Ueber die Höhe des letzten Endes des Rückenmarkes, welches noch als Centralorgan von Bedeutung ist, des Conus terminalis, sind verschiedene Angaben zu finden. Nach Rauber's (Lehrbuch der Anatomie) Angaben liegt das letzte Ende des Markkegels mit geringen Schwankungen am unteren Rande des 1. Lendenwirbels, beim Weibe etwas tiefer, bis zur Mitte des 2. Lendenwirbels. Valentini[19]), Enderlen[4]) fanden es ebenfalls in der angegebenen Höhe. Raymond, dessen Arbeit die Nerveneinzeichnung auf der Tafel entstammt, giebt die Mitte des 2. Lendenwirbels an. Er bezeichnet als Conus terminalis den Abschnitt, der unterhalb der Austrittsstelle des 3. Sacralnerven liegt, eine Bezeichnung, welche er durch das Verhalten dieses Theiles als Centralorgan für Blase und Mastdarm begründet. In der That sind durch sicher festgestellte, acute Erkrankungen des Conus terminalis völlig gleiche Krankheitsbilder bekannt geworden, welche seine in gewisser Weise selbständige Bedeutung kennzeichnen. Schiff[16]) namentlich schliesst sich der Auffassung von Raymond völlig an. Seiner Arbeit (Ein Fall von Hämatomyelie) entstammen auch diese Angaben und die Zeichnung.

Unterhalb des 2. Lendenwirbels liegen beim Erwachsenen nur die abwärts steigenden Wurzeln der Cauda equina, und bei Ver-

letzung unterhalb dieser Stelle könne nur sie in directer Weise getroffen werden.

Ausser den individuellen Schwankungen in der Lage des Rückenmarksendes kann noch an eine Verschiebung dieses Punktes während des Zustandekommens der Verletzung gedacht werden. Gehören ja doch erhebliche Gewalteinwirkungen namentlich zum Zustandekommen der Compressionsbrüche. Letztere kommen durch stärkste Beugestellung zu Stande, und da wäre es denkbar, dass das ganze Mark eine gewisse Verschiebung erleidet, bedingt durch seinen Ursprung aus der Medulla oblongata. Wird die Wirbelsäule nach vorn gebogen bei festliegendem Gesäss (Verschüttung durch Erdmassen z. B.), so muss das Mark den Zug, den der abwärts sich neigende Kopf mit seinem Inhalt ausübt, folgen, und das ganze Mark etwas kopfwärts verschoben werden. Eine Fractur in der Lendenwirbelsäule wird dann ganz andere Theile des untersten Rückenmarksabschnittes mit beschädigen können, als bei Zustandekommen durch directe Gewalt, etwa Ueberfahrung, ohne Beugung der Wirbelsäule. Gerade in dieser Gegend aber hat die geringste Verschiebung grossen Einfluss auf das klinische Bild der Nervenläsion, da hier sehr verschiedenartige Theile neben- und dicht bei einander liegen.

Ferner ist der Mechanismus der Caudaverletzungen zu berücksichtigen. Schultze (l. c.) sieht eine Verengerung des Wirbelkanales in dem sagittalen Durchmesser nach Verletzungen als regelmässiges und vielleicht gesetzmässiges Ereigniss an. Durch diese Art der Verengerung käme dann die Schonung des Cruralis und Obturatorius zu Stande, da beide am meisten lateralwärts von den Wurzeln der Cauda verlaufen.

Enderlen[4]) weist aber darauf hin, dass das Gebiet dieser Nerven mitbetroffen ist, auch wenn die Verletzung erst in Höhe des 2. Lendenwirbels sitzt, wenn eine vollständige Querläsion in dieser Höhe stattgefunden hat, so dass auch diese seitlichsten Aeste mit lädirt sind. Andererseits aber könnte durch die umschriebene Verengerung des Kanales in Höhe des untersten Markabschnittes dieses allein, ohne Betheiligung seiner Wurzeln, getroffen sein, und auf diese Weise gleiche, ununterscheidbar ähnliche Symptomenbilder zu Stande kommen. Selbst im Verlauf lässt sich nicht entscheiden, ob das Mark allein, die Cauda allein oder Beide zugleich betroffen sind.

Die beigefügte Zeichnung nach Schultze führt dieses Verhalten gut vor Augen. „Es erhellt sofort aus der Zeichnung, dass sowohl der Längsherd *A* im Lendenmark als der Längsherd *B* in der Höhe des 3. Lendenwirbels die gleichen motorischen und sensiblen Stö-

rungen im Ischiadicusgebiete mit Freilassung des Cruralis- und Obturatoriusgebietes hervorrufen muss." (Cit. n. Enderlen.[4])).

Ist so in manchen Fällen die Stellung der Diagnose unmöglich, so haben doch weitere Forschungen noch allerhand Anhaltspunkte ergeben, welche dazu beitragen, sie zu einer genaueren zu gestalten.

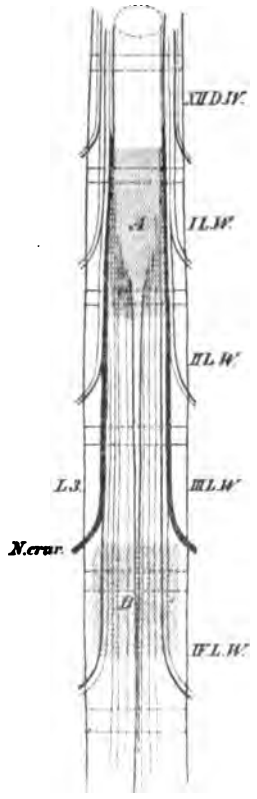

So weist Ziegler[20]) darauf hin, dass bei reinen Conusverletzungen Analgesie beobachtet wird. Er erklärt sie aus der Zusammensetzung des Conus terminalis, der grösstentheils aus grauer Substanz besteht, welche als die Leitungsbahn für die Schmerzempfindung angesehen wird.

Gerade im Gegentheil zur Conusverletzung besteht Schmerzempfindung, „Paraplegia dolorosa", bei Verletzungen der Cauda equina, wie aus der schon citirten Arbeit von Schiff[16]) hervorgeht. Die Stelle, an welcher die Verletzung ihren Sitz hat, lässt sich noch aus Folgendem genauer ermitteln: im Gebiet des 2. Lendenwirbels sitzt sie, wenn das Gebiet des Nn. Cruralis und Obturatorius frei bleiben. Ihr Sitz befindet sich unterhalb des Abganges der 1. und 2. Sacralwurzel, wenn neben Blasen-Mastdarmstörungen noch Anästhesie im Bereich des N. cutan. femoris posterior., am Damm und der Scrotalhaut besteht.

Differential diagnostisch wichtig für Betroffensein der Cauda allein oder Mitbetheiligung des Lendenmarkes ist eine Hyperästhesie im Gebiet der Nerv. Ileo.-inguinalis, ileohypogastricus und genito-cruralis, die vom Lendenmark entspringen. Auf diesen Umstand weist Valentini[19]) hin.

Unter Berücksichtigung aller dieser Umstände kann es dann gelingen, die Diagnose auf Verletzung der Cauda oder des Rückenmarkes und auf die ungefähre Höhe ihres Sitzes zu stellen. Es ist ja gerade von besonderer Wichtigkeit, die Verletzung der Cauda equina festzustellen, da bei ihr am allerersten etwa ein chirurgischer Eingriff in Betracht kommen kann, der bekanntlich doch unter Umständen noch Besserung oder Heilung bringen kann. Verhält sich doch die Cauda wie ein peripherer Nerv und kann selbst nach lang-

dauernder Compression wieder functionsfähig werden (Goldscheider[7]).

Im Zusammenhang möchte ich das Verhalten dieser Abschnitte noch einmal nach Goldscheider's Diagnostik der Nervenkrankheiten anführen:

Verletzung des untersten Theiles des Rückenmarkes, des Conus medullaris bis 4. Sacralsegment einschliesslich: Blasen-Mastdarm-(Sphincteren)-Lähmung, Anästhesie des Anus und der angrenzenden Hautpartien der Glutäalgegend des Dammes, der Geschlechtstheile und Innenfläche der Oberschenkel (Plexus pudendalis und coccygeus), der Hoden ist druckempfindlich, Cremasterreflex vorhanden. Ist das 1. Sacralsegment noch mit betroffen: Lähmung im Gebiet des N. Tibialis und die Musculi peronei gelähmt. Die Anästhesie reicht auf die Hinterseite des Ober- und Unterschenkels bis zur Fusssohle. (Am Knie abschneidende Anästhesie erklärt sich durch die wechselnde Versorgung der Haut durch den Saphenus und N. peroneus, welch Letzterer für den Saphenus eintreten kann (Ziegler[20]), Valentini[19]). Verletzung bis einschliesslich zum 4. Lendenabschnitt erzeugt Lähmung im ganzen Ischiadicus-Gebiet. Aber erst bei Mitbetroffensein des obersten Lumbalsegmentes tritt Anästhesie im Bereich der ganzen unteren Extremität ein, stets natürlich eine Affection des Markes vorausgesetzt, welche den gesammten Querschnitt schädigt.

Zu den Tafeln seien noch einige kurze Worte bemerkt. Für den Halstheil brauche ich nichts Genaueres mehr zu erläutern; nur das soll bemerkt sein, dass die Anästhesie auf der Rückseite nur der Vollständigkeit halber mit angeführt ist. Bei ihrer Feststellung sind bei einigen Figuren auch theoretische Untersuchungen herangezogen, da nicht immer die Anästhesie des Rückens bei den Fällen mit angeführt war.

Für den 2.—11. Rückenwirbel habe ich keine bildliche Darstellung gewählt, dem Vorgang von Dennis[3]) folgend, da doch nur ein ziemlich einförmiges Bild herausgekommen wäre: die Anästhesiegrenze stets um einige Cm. tiefer gerückt wäre. Ausserdem wären die Tafeln zu umfangreich geworden.

Bei Fractur des 12. Rückenwirbels war einige Male der hier eingezeichnete Anästhesie-Befund angeführt, deshalb habe ich ihn für diesen Abschnitt genommen, während beim 1. Lendenwirbel, von dessen Fractur mit Rückenmarksverletzung eine grosse Anzahl von Beobachtungen vorliegt, in der grössten Mehrzahl der Fälle Anästhesie

beider Beine bis zur Leistengegend verzeichnet ist. Nach den oben gemachten Angaben sollte man dies nicht erwarten.

Der Befund im Gefach des 2. Lendenwirbels entspricht dem bei reiner Conusverletzung erhobenen.

Für die nächstfolgenden Abschnitte sind, wie schon oben erwähnt, auch andere Beobachtungen als nur Fracturen mit benutzt, auch die oben gegebenen Ausführungen mit verarbeitet. Es lagen nicht für alle diese Theile Beobachtungen von Fracturen vor.

Vielleicht gewähren die Tafeln einen gewissen Nutzen bei Feststellung des Höhensitzes einer Rückenmarksverletzung nach Fractur, und unter Umständen auch bei Tumoren. Für Blutergüsse, die sich in grösserer Längenausdehnung erstrecken, könnten sie nur mit Einschränkungen verwandt werden.

Zum Schluss möge eine kurze Mittheilung der seit 1889 in hiesiger Klinik behandelten Wirbelbrüche mit Rückenmarkscomplicationen Platz finden.

1. Gebesserte und geheilte Fälle.

Fall 1. Fractur des 5. Halswirbels. Schluckbeschwerden, Sprachstörung. Besserung.

Bruhn, Karl, 61 Jahre alt. 22. August 1888. Fall aus 16 Fuss Höhe auf den Kopf. Bewusstlosigkeit, Schlucken, Schnauben, Husten unmöglich. Aufnahme nach 8 Tagen.

Schwächlicher Mann. Prominenz in Höhe des 5. Halswirbels. Crepitation. Drehung des Kopfes behindert. Zunge kann nicht vorgestreckt werden, Sprache sehr erschwert, Schlucken sehr schwierig, aber schmerzlos. Radiusfractur. Keine sonstigen nerv. Störungen, keine Lähmungen der Extremitäten. Extension am Kopf.

Entlassung am 29. September 1888. Sprache normal. Schluckbeschwerden noch vorhanden, aber geringer.

Fall 2. Fractur des 12. Brustwirbels. Parese des linken Beines. Urin- und Kothretention. Ruhelage, Gypsverband. Allmähliche Wiederkehr der spontanen Entleerung. Heilung

Schultz, Henriette. Fall aus dem Scheunenfach auf die Tenne. Sofortige Schwäche der Brust, heftige Rückenschmerzen. Urinretention. Aufnahme nach 3 Tagen, 17. Juli 1893.

Kräftige Frau. Dornfortsatz des 12. Brustwirbels springt vor, sehr druckempfindlich, weniger der des 1. Lendenwirbels. Urinretention, Kothretention. Keine Sensibilitäts-Störung. Rechtes Bein normal beweglich, links Bewegungen sehr verlangsamt, allgemeine Schmerzen darin. Rechte Trochantergegend sehr empfindlich auf Druck. Hyperästhesie. (Bluterguss in Höhe der 3. Lendenwurzel?) Cystitis purulenta. — Bettruhe in flacher Rückenlage, Extension am Kopf. Katheterismus. Blasenspülungen. — 23. Juli Urin spontan gelassen. 30. Juli Reizungserscheinungen im linken Bein geschwunden, Wirbelsäule wenig schmerz-

haft. 8. September Gypscorset. In der Zwischenzeit localer und Nervenbefund gänzlich zurückgebildet, nur Cystitis und Complic. bilden Gegenstand der Behandlung. Pat. steht damit auf und geht ohne Beschwerden. 23. September entlassen. Bruchstelle schmerzfrei. Motilität und Sensibilität der Beine völlig normal. Urin- und Kothentleerung nicht gestört.

Fall 3. Fractur des 2. und 3. Lendenwirbels. Verletzung des Cauda equina. Gebessert eingeliefert.

Marlow, Wilh. Fall aus 6 Mtr. Höhe auf's Gesäss. Sofort nachher Retent. Urin und faec. Schmerzen im Kreuz. Geschlechtstrieb erloschen. Aufnahme 8 Monate später.

Sonst gesunder und kräftiger Mann. Prominenz des Dornfortsatzes am 1. und 2. Lendenwirbel. Keine Schmerzhaftigkeit der Wirbelsäule bei Beklopfen, Stauchung, Bücken. Reflexe vorhanden. Anästhesie der Haut der Nates und Innenseite der Oberschenkel bis handbreit oberhalb der Kniekehle. (Nur zur Begutachtung geschickt.)

Fall 4. Fractur des 5. Lendenwirbels. Verletzung einzelner Wurzeln der Cauda equina.

Henke, Henriette. 25 Jahre alt. Fall von einem Fuder Korn auf linke Schulter und Hüfte. Sofort heftiger Schmerz, geringere Beweglichkeit des linken Beines, Brust- und Athembeschwerden. Aufnahme 1 Tag später. 9. August 1894.

Sonst gesunde Frau. Druck auf den Proc. spinos. des 5. Lendenwirbels schmerzhaft. Der Dornfortsatz zeigt kyphot. Vorsprung. Sensibilität 5 Cm. unterhalb des Knies aufgehoben. An der Fusssohle geringe Sensibilität vorhanden. Motilität nicht angegeben, Patellarreflexe vorhanden. Fusssohlenreflexe fehlen. Bettruhe in flacher Rückenlage.

14. August. Sensibilität links etwas wiedergekehrt. Sonst keine Aenderung.

30. August. Mit demselben Befund auf Wunsch entlassen.

2. Ungeheilte Fälle.

Fall 5. Fractur des 4. Brustwirbels. Anfangs keine, später geringe sensible und trophische Störungen.

Grimm, Friedr. 35 Jahre alt. Verunglückt beim Ausladen von Kleinbahnwagen durch Fall auf Kopf und Genick. Bewusstseinsverlust. Sofortige Aufnahme 27. Mai 1895.

Kräftiger Mann, lebhafte Schmerzen im Nacken, so dass bei Herausnahme aus dem Tragkorb manuelle Extension nöthig ist. Bluterguss vom 1.—4. Brustwirbel. Keine nervösen Erscheinungen. Extension bei flacher Lagerung. 26. Juni. Geringe Atrophie der Beine. 25. Juli. Gypscorset. 1. September. Oedeme am rechten Bein. Sonstiger Zustand unverändert, namentlich Schmerzhaftigkeit im Nacken andauernd. 6. Octbr. Entlassung.

Klagt über Schmerzen im Nacken und Hinterhaupt, Taubsein im rechten Bein. Prominenz in Gegend des 4. Brustwirbels, 4 Cm. l., wenig empfindlich. — Mässiges Oedem am rechten Unterschenkel. Rechte Tast-

kreise erweitert, Temperatursinn leicht abgeschwächt. Patellarreflexe beiderseits leicht gesteigert. Sonstige Symptome von Seiten des Nervensystems fehlen. Völlig arbeitsunfähig. (Bluterguss?)

Fall 6. Fractur des 3. Brustwirbels. Totale sensible und motorische Lähmung, von den Brustwarzen abwärts. Geringe Besserung der Symptome unter Extension. Später trophische Störungen. Ungeheilt entlassen. (Starke Compression des Markes.)

Oestreich, Friedrich, 57 Jahre alt. Fall vom Boden auf einen Balken, von da auf die Scheunentenne. Bewusstseinsverlust. Sofortige Aufnahme. Kräftiger Mann. Gibbus, Schmerzhaftigkeit, Crepitation am 3. Brustwirbeldorn, 1 und 2 auch druckempfindlich. Totale sensible und motorische Lähmung von den Brustwarzen abwärts. Retention von Urin und Koth.

Extension am Kopf.

Bis auf ganz geringe Beweglichkeit der Zehen am linken Fuss und wechselndes Vermögen, spontan Urin zu lassen, tritt bis 25. August keine Besserung ein. An den unteren Extremitäten hat sich eine erhöhte Reflexerregbarkeit für Berührung eingestellt. Mehrfach Anfälle von Herzschwäche mit Lungenödem. Allmähliche Entwicklung von Decubitus am Kreuzbein. 9. September. Auf seinen Wunsch entlassen. Grosser Decubitus, Lähmungen wie vorher, hypostat. Pneumonie.

3. Gestorben.

Fall 7. Fractura vertebrae Colli IV u. V. Erscheinungen von Halbseitenläsion. Blasenlähmung. Rückgang der letzteren. Besserung der Motilität unter Extension. Laminectomie. Eintritt völliger Lähmung. Tod unter Erscheinung von Zwerchfelllähmung.

Möller, Heinrich. Fall 6 Fuss hoch auf den Hinterkopf. Bewusstlosigkeit. Nach Erwachen Unfähigkeit, sich zu rühren, Schmerzen. Schon 1 Jahr früher einmal Verletzung der Halswirbelsäule ohne weitere Folgen. Aufnahme sofort. 19. Februar 1889.

Kräftiger Mann. In Höhe des 3. und 4. Halswirbels eine schmerzhafte Prominenz. Diaphragmat. Athmung. Motorische Lähmung der linken Körperseite, Arme inbegriffen, sensible Lähmung rechts bis zur 2. und 3. Rippe, theilweise motorische Lähmung der rechten Armmusculatur. Patellarreflex fehlt links. Blasenlähmung. Priapismus. Extension bei flacher Rückenlage.

Allmählicher Rückgang der Motilitätsstörungen beider Arme und der Blasenlähmungen, dagegen bleiben die Sensibilitätsstörungen rechts und Motilitätsstörungen links im Bein stationär. 6. März ist undeutliches Tastgefühl rechts an Bauch und Brust vorhanden, Temperaturempfindung aber erloschen, ebenso das stereometrische Gefühl in den Händen. Bildung knöcherner Massen an dem Querfortsatz des 4. und 6. Halswirbels. 19. März Abtragung des 3.—6. Wirbelbogens, 4 und 5 sind gelockert, der 4. nach vorn verschoben. Dura unverändert, pulsirt, nach punktförmiger Eröffnung Entleerung klarer Flüssigkeit im Strahl. 23. März

besteht Urinretention mit sensibler Lähmung auch der linken, und motorischer der rechten Körperseite. 24. März Anfälle von Dispnoe, schnappende Athmung ohne sichtliche Betheiligung des Zwerchfelles an den Athembewegungen. Tod.

Die Section ergab: Myomalacia partialis cervical. Prostatitis apostematosa Peritonitis fibrino purul. Nephritis parench.

Im Bereich der Halsanschwellung auffallende Weichheit des Rückenmarkes, die sich $2^1/_2$ Cm. der Wundstelle (der Resection) entsprechend hinzieht. Beim Einschneiden erscheint das Mark weich, im grossen Umfang in hellrothen Brei verwandelt. Besonders der Goll'sche Strang rechts, Seitenstränge linkerseits roth; ausserdem ein Theil des rechten Vorder- und Hinterhornes. Pyramidenvorderstränge anscheinend intact. Körnchenzellen am frischen Präparat nicht nachweisbar, ebensowenig secundäre Degeneration.

Fall 8. Fractur des Dornfortsatzes des 4., des Körpers und Bogens des 5. Halswirbels. Quetschung des Halsmarkes.

Prokora, Jacob. 42 Jahre alt. Fall aus 2 Stockwerk Höhe auf den Rücken, sofortige Bewusstlosigkeit, unwillkürlicher Kothabgang, Urin noch spontan kurz vor Aufnahme gelassen. Aufnahme mehrere Stunden nach Verletzung. 24. Juli 1893.

24. Juli. Kräftiger Mann, kleine Wunde der Kopfschwarte. Schmerzhaftigkeit der Halswirbelsäule. Paralyse der Beine und Vorderarme. Motilität der Oberarme (hauptsächlich Beugung) erhalten. Sensibilität überall erhalten. Penis in Halberection.

Extension am Kopf.

25. Juli. Tod unter Erscheinungen von Herzschwäche.

Sectionsbefund: Längsfractur des 5. Halswirbelkörpers. Durch Beugung der Halswirbelsäule nach vorn lässt sich bedeutende Verengerung des Wirbelkanales erzeugen. Auch der Bogen des 5. Halswirbels ist gebrochen. Der Dornfortsatz des 6. abgerissen. Der Körper des 5. Halswirbels ist in mehrere, gegeneinander verschiebliche Stücke zerspalten. Bluterguss im Wirbelkanal bis zur Höhe des 3. Halswirbels. Meningen mit Blut infiltrirt. Bluterguss im Centralkanal. Das Rückenmark ist gequetscht. Hepatisation in der rechten Lunge (wahrscheinlich von abgelaufener Pneumonie).

Fall 9. Bogenfractur des 6. Halswirbels. Paraplegie. Compression des Rückenmarkes.

Rotter, Gustav, 24 Jahre alt. Ueberfahrung durch Ackerwalze von den Beinen nach oben zu. Sofortige Aufnahme 12. Mai 1890.

Kräftiger Mann. Schmerzpunkt am Dornfortsatz des 6. Halswirbels. Motorische Lähmung beider Beine und der Vorderarme. Urinretention. Sensibilität überall herabgesetzt, aber vorhanden. Patellarreflexe fehlen. Priapismus.

13. Mai. Hyperpyrexie (40,4). Acuter Decubitus ad nates. Urin eiweiss- und zuckerhaltig. Tod durch Athmungslähmung unter Bewusstseinsverlust.

Section: Querbruch des Körpers und Bogens des 6. Halswirbels. Bogen gegen den Wirbelkanal stark verschoben. Das Rückenmark ist

dadurch stark gequetscht. Bluterguss im hinteren Mediastinum und beiden Pleurahöhlen. Aspir. Blut in den Lungen.

Fall 10. Bruch des 6. und 7. Halswirbels. Querdurchtrennung des Rückenmarkes.

Ahrens, Auguste, 33 Jahre alt. Fall vom Heuwagen, dem sofortige Lähmung der Beine folgt. Alsbaldiger, sachgemässer Verband und vorsichtiger Transport, Aufnahme 28. Juni 1889.

Kräftige Frau. Vorsprung in Höhe des 5. Halswirbeldornes, der sich auf Zug am Kopf ausgleicht. Halswirbelsäule activ unbeweglich. Totale motorische und sensible Lähmung bis zur 3. Rippe. Schulter- und Oberarmmusculatur intact. Beugung des pronirten Vorderarmes ausführbar. Anästhesie: Innenseite der Oberarme und Hände. Reflexe erloschen. Retention von Urin und Koth. Extension am Kopf.

Nach 2 Tagen geringe Besserung der Motilität, von da ab Zustand stationär.

5. Juli Tod durch Athmungslähmung.

Section: Bruch der Körper des 6. und 7. Halswirbels, deren Bruchstücke stark gegen den Wirbelkanal vorspringen und ihn verengen. Das Rückenmark ist völlig quer durchtrennt.

Fall 11. Fractur der Körper des 6. und 7. Halswirbels. Völlige Plattdrückung des Rückenmarkes.

Knüppel, Otto, 20 Jahre alt. Fall vom Reck auf den Hinterkopf bei nach vorn gebeugtem Hals. Sofortige Lähmung. (Wurde von zueilenden Personen aufgerichtet.) Aufnahme nach 12 Stunden. 5. August 1895.

Kräftiger, junger Mann. Am Dornfortsatz des 7. Halswirbels Schwellung. Schmerzhaftigkeit. (Untersuchung unter Extension am Kopf). Motorische und sensible Lähmung von der 3. Rippe abwärts, hinten bis Dornfortsatz I. dorsalis. Diaphragmatische Athmung. Priapismus. Urinretention. Patellarreflex erloschen. Sofortige Extension am Kopf.

In der Folge allmählich zunehmende, motorische Lähmung der Vorderarme, sensible Lähmung der Ulnarseite, dauernder Priapismus. 27. August Patellarreflexe wiedergekehrt. Dauernde Retention von Urin und Koth. Decubitus am Kreuzbein und Fersen. Cystitis, Pyelitis. Bei Druck auf den Leib oder Oberschenkel reflexartige Zuckungen im Quadricep, und den Adductoren. Tod durch Sepsis 1. October 1895.

Section: Fractur der Körper des 6. und 7. Halswirbels. Am letzteren starke Dislocation. Mark völlig platt gedrückt, Dura an dieser Stelle wie schlaffer Sack. Mikroskop: Vom Mark nur schmaler, bindegewebiger Strang an der Quetschungsstelle, nur ganz vereinzelte undeutliche Nervenfasern. Auf- und absteigende Degenerationen. Ober- und unterhalb der Verletzungsstelle Höhlenbildung in der grauen und weissen Substanz. In den Höhlen detritusartige Massen, Ränder der Höhlen leicht narbig verändert. (Das Rückenmark wurde mir von Herrn Prof. Grawitz gütigst überlassen, wofür ich demselben meinen ergebensten Dank ausspreche.)

Fall 12. Bruch des 12. Brustwirbelkörpers. Compression der Conus medullaris.

Brandenburg, Johanna. 28 Jahre alt. Fall vom Heuboden auf die Tenne. Sofortige Lähmung der Beine, unfreiwilliger Abgang von Koth und Urin. Beinbewegungen kehrten bis zum gewissen Grad wieder, allmählich bildeten sich Decubitalstellen am Kreuzbein aus, die sie zur Aufnahme, die vorher verweigert wurde, veranlassten.

Mittelkräftige Frau mit hohem Fieber. Proc. spinos. vert. dor. XII. springt vor, ist nicht schmerzhaft. Riesiger Decubitus am Rücken, Kreuzbein, Nates. Abscedirung der Leistendrüsen. Schmerzen an Stelle des Decubitus. Urin fliesst, bei leerer Blase, tropfenweise ab, ebenso geht der Koth unbemerkt ab. Ober- und Unterschenkel können wenig und mühsam gebeugt und gestreckt werden. Sensibilität an Fusssohlen und an der dorsalen und plantaren Seite der Zehen erloschen, an den Unterschenkeln herabgesetzt, sonst vorhanden. (Angaben wegen Fieberbenommenheit nicht ganz zuverlässig.) Patellarreflexe vorhanden, mittelstark. Fusssohlenreflexe fehlen. Tod 2 Tage nach Aufnahme an Sepsis.

Section: Starker Vorsprung eines Wirbelkörpers in den Kanal an der Grenze der Brust- und Lendenwirbelsäule. Dura mit dem Periost verwachsen. An dieser Stelle Abplattung des Rückenmarkes in Höhe der Lendenanschwellung, Erweichung nur in der rechten Hälfte, linke Hälfte bräunlich pigmentirt. Eiterbelag der Dura (Sacralkanal durch Decubitus eröffnet). Mikroskop. Unters. ergab narbige Veränderung des Conus termin., aufsteigende Degeneration der Hinterstränge.

Fall 13. Bruch des 1. Lendenwirbels. Verletzung des Conus terminalis.

Lindgroen, Christof. 30 Jahre alt. Fall aus 60 Fuss Höhe unter Aufschlagen des Rückens, Fall auf die Füsse. Sofortiger Bewusstseinsverlust. Aufnahme am Tag nachher 25. Mai 1894.

Schmerzhaftigkeit in Höhe des 6. Dornfortsatzes der Brustwirbelsäule, am Dornfortsatz des 1. Lendenwirbels. Keine Lähmung der Beine. Anästhesie: hintere Fläche der Oberschenkel, Damm, Scrotum, Penishaut und Nates. Incontin. urin. und alvi. Im Verlauf: Amputation beider Oberschenkel wegen der gleichzeitigen Complic. Fractur der Fusswurzelknochen mit Infection. Atrophie der Oberschenkelmusculatur. Tod an Lungentuberculose $^1/_2$ Jahr später.

Section: Fractur des 6. Brustwirbels ohne Rückenmarks-Läsion; des 1. Lendenwirbels mit Verengung des Wirbelkanales auf 4 Mm. Makroskopisch an Dura, die mit der vorderen Wand des Wirbelkanales verwachsen und an den Strängen der Cauda adhärent sind, keine Veränderung. Rückenmark nicht abgeplattet und erweicht. Mikroskopisch: Vom 2.—5. Sacralnerven nahezu vollkommene Querschnittsläsion. Starke Degeneration der dorsalen Hälfte des Rückenmarkes. Ausserdem secundäre Degeneration der Hinterstränge.

(s. Enderlen[4]).

Sämmtliche Autopsien sind im pathologischen Institut der Universität Greifswald gemacht. Herrn Prof. Grawitz spreche ich an dieser Stelle für gütige Ueberlassung der Protokolle meinen verbindlichsten Dank aus.

Verzeichniss der benutzten Literatur.

1. Bruns, Ueber einen Fall totaler traumatischer Zerstörung des Rückenmarkes an der Grenze zwischen Hals- und Dorsalmark. Zeitschr. f. Psychiatrie. XXV. S. 759.
   Sehr ausführliche neurologische Studie mit genauen klinischen und mikroskopischen Befunden.
2. Chipault, Études de Chirurgie médullaire. Paris 1894.
   Monographie mit sehr zahlreicher Casuistik.
3. Dennis, The Treatment of injuries of the spine and cord by Sayre's plaster of Paris jakzet. Annals of Surgery 1895. p. 267.
   Casuistische Mittheilung und im Anschluss daran eine Tafel, wie die hier beigegebene. Diese Arbeit war das Vorbild für diese.
4. Enderlen, Ein Beitrag zur Lehre von den Fracturen der Lendenwirbelsäule, mit besonderer Berücksichtigung der operativen Behandlung. Deutsche Zeitschr. f. Chirurgie. XLIII. Bd.
   Die vorhandene Casuistik ist einer kritischen Beleuchtung in Hinsicht auf operative Behandlung unterworfen. Ein Fall mit genauen klinischen, neurologischen und mikroskopischen Details.
5. Faisst, Beitrag zur Kenntniss der Halswirbelbrüche. Bruns' Beitr. 142.
6. Goldscheider, Diagnostik d. Krankheiten d. Nervensystems. 2. Aufl. Berlin 1897.
   Compendium mit Berücksichtigung der neuesten Forschungsergebnisse.
7. Derselbe, Ueber Chirurgie der Rückenmarkserkrankungen. Deutsche med. Wochenschrift. 1894. Nr. 29.
   Kritik der durch Operation erzielten Erfolge. Festlegung der Indication für chirurgischen Eingriff.
8. Derselbe u. Flatau, Ueber Hämatomyelie. Zeitschr. f. klinische Medicin. Bd. XXXI. 3 u. 4.
   Experimentelle Untersuchung über Ausbreitung der Röhrenblutungen an Leichen und lebenden Hunden.
9. Gurlt, Lehre von den Knochenbrüchen.
   Grosse Casuistik.
10. Jaeger, Ein Beitrag zur chirurgischen Behandlung von acuten Rückenmarksquetschungen. Dissert. Strassburg.
    Casuistik. Literatur und Tabellen nach Chipault.
11. Kirchhoff, Zur Localisation des Centrum ano-vesicale im menschlichen Rückenmark. Zeitschr. f. Psychiatrie. XV.
    Klinische und anatomische Beobachtungen.
12. Leyden, Klinik der Rückenmarkskrankheiten. Berlin 1874.
13. Poller, Ueber Wirbelsäulenbrüche und deren Behandlung. Langenbeck's Archiv. LIV. 2.
    Casuistische Mittheilungen. Erfolge des Redressement forcé.
14. De Reynier, Einige Bemerkungen über 17 Fälle von Wirbelfractur.
    Casuistische Mittheilung.
15. Sarbo, Beiträge zur Localisation des Centrums für Blase und Mastdarm. Archiv f. Psychiatrie. XXV. 411.
    Casuistischer Beitrag mit Autopsiebefund.
16. Schiff, Ein Fall von Hämatomyelie des Conus medullaris. Zeitschr. f. klin. Medicin. 1896. Heft 1 u. 2.
    Klinische und kritische Untersuchungen. Die Nervenzeichnung der 1. Tafel ist dieser Arbeit entnommen.
17. Sonnenburg, Beiträge zur Kenntniss der Halswirbelbrüche. Deutsche Zeitschrift f. Chirurgie. XXIV. Bd.
    Klinische und kritische Untersuchungen. Casuistik.
18. v. Thaden, Ueber Wirbelverletzungen. Langenbeck's Archiv.
    Casuistik.
19. Valentini, Erkrankungen des Conus terminalis und der Cauda equina. Deutsche Zeitschr. f. klin. Medicin. 1893.
    Klinische Untersuchungen.
20. Ziegler, Ueber Läsionen im Sacraltheil des Rückenmarkes. Langenbeck's Archiv. XLIII. 4.
    Klinische und kritische Untersuchungen.

Anzeigen literarischer Neuigkeiten, welche der Redaction zugeschickt worden sind:

Bulletin of the Johns Hopkins Hospital. Baltimore, Mai 1897. Vol. VIII. No. 74.

Revista de Chirurgie, herausgegeben von Jonnescu in Bukarest. Bd. I, Heft 2 (Mai 1897). Verlag von Socecu & Comp. in Bukarest.

Revista Médica Rural, herausgeg. von Alabern u. Balvey. 1897. II. No. 15.

Le Languedoc médico-chirurgical, herausgegeben von Maynard, Toulouse (Gimet-Pisseau). Zweite Serie. 5. Jahrg. No. 1 und 2. (Mai u. Juni, 1897.) Enthält eine Arbeit von Maynard über Operation umfangreicher Fibrome des Uterus mit extraperitonealer Stielbehandlung.

Therapie der Gegenwart, herausgeg. von Loebisch. XXXVIII, 6. 1. Juni 1897. Wien (Urban u. Schwarzenberg).

Nordiskt medicinskt Arkiv, herausgeg. von Axel Key. Neue Folge. Bd. VII, Heft 2 (1897).

Enthält u. a.:

Schmiegelow, Ueber den Krebs des Larynx, seine Diagnose und Behandlung (34 Fälle).

Ljunggren, Fall von überzähliger Blase mit Harnverhaltung.

Bd. VIII. Zwei Theile. Festschrift zu Ehren Axel Key's mit dessen Bildniss. Enthält 37 Originalabhandlungen, darunter folgende chirurgisch wichtigen:

Nr. 4. Wettergren, Casuistische Mittheilungen aus dem Krankenhaus Heijkens kjöld in Arboga.

Nr. 10. Petrén, Beiträge zur Kenntniss der multiplen allgemeinen Neuroma.

Nr. 12. Quensel, Zwei Fälle von Pankreasapoplexie mit multipler Fettnekrose.

Nr. 16. Nicolaysen, Ueber Diagnose und Behandlung der Fractura colli femoris.

Nr. 19. Berg, Zwei Fälle von Axendrehung des Magens — Operation — Heilung.

Nr. 23. Josephson, Urethraldivertikel beim Weibe.

Nr. 24. Flensburg und Vestberg, Ein Fall von Urethral-Cyste bei einem einjährigen Mädchen sammt einem Beitrag zur Klinik und Pathologie der Urethral-Cysten des Weibes, nebst einer Uebersicht über die Geschwülste der weiblichen Harnröhre im Kindesalter.

Nr. 27. Wallis, Die Phosphorfrage in Schweden.

Nr. 30. Heuschen und Lennander, Röntgenstrahlen im Dienste der Hirnchirurgie (1 Fall).

Nr. 31. Hjort, Offene Wundbehandlung bei Augenoperationen (141 Fälle mit glücklichem Ausgang).

Nr. 35. Jolin, Beiträge zur Kenntniss des Jodgehaltes schwedischer Kröpfe.

Revue de chirurgie, herausgegeben von Ollier, Terrier, Berger und Quéner. Paris (Alcan). XVII. 6. Juni 1897.

Enthält:

Laval, Des déformations de la balle cuirassée.

Berger, Tumeurs mixtes du voile du palais (Suite) Malherbe. De l'évidement pétro-mastoidien appliqué au traitement chirurgical de l'otite moyenne chronique sèche.

Gangolphe et Duplant, Typhlite et appendicite actinomycosique.

Dr. Ulrich Rose.

Von Zeitschriften sind der Redaction eingesandt:

Knapp und Schweigger, Archiv für Augenheilkunde. Wiesbaden 1896 XXXIV, 1. 1897. XXXIV, 2, 3.

Loebisch, Die Therapie der Gegenwart. Medicinisch-chirurgische Rundschau für praktische Aerzte. (Wien, Urban und Schwarzenberg.) Neue Folge. II, 12. und III, 1—5.

Axel Key, Nordiskt medicinskt Arkiv. Ry Följd. Bd. VII, 1. Stockholm 1897. Enthält unter anderen: Ueber Nephropexie. Ein Beitrag zur Behandlung der Wanderniere, von Prof. Otto Engström in Helsingfors. Er stützt sich auf 10 eigene Operationen.

University medical magazine. Philadelphia 1897. Vol. IX. 6—8. Von den Originalartikeln heben wir hervor:

1. Bemerkungen von S. Weir Mitchell, Charles K. Mills, Wharton Sinkler, F. H. Dercum, James Hendric Lloyd, Barton Cooke Hirst, E. E. Montgomery, Charles P. Noble, George Erety Shoemaker, James Tyson, James M. Anders, Soloman Solis-Cohen über den Zusammenhang von Nervenstörungen bei der Frau mit Beckenkrankheiten.
2. Alfred Stengel, Ueber Endocarditis gonorrhoica.
3. John Swan, Ein Fall von Malum coxae senile, mit schönen Abbildungen.
4. William White, Ueber Kastration und Vasectomie bei Prostatahypertrophie.
5. Ralph Seiss, Ueber conservative Behandlung von Warzenfortsatzeiterungen.
6. Charles Oliver, Ueber Operation von Narbenectropium infolge Krankheiten des Antrum.

Revue de Chirurgie. Paris, Alcan. 1896.
16. Jahrg. 12. und 1897. 17. Jahrg. 1—5. enthalten folgende Originalarbeiten:

1. Le Dentu, Beziehungen der Leukoxeratose zum Epitheliom.
2. Kousnetzoff und Pensky, Ueber theilweise Leberresection.
3. Quénu, Ueber Mastdarmkrebs.
4. Terrier und Auvray, Ueber Verletzung der Gallenwege.
5. Féré, Ueber symptomatische Verrenkungen.
6. Peyrot und Roger, Ueber einen Fall von Leberabscess mit Amöben.
7. Tuffier uad Marchais. Ueber Pylorusstenose nach Leberleiden.
8. Samfirescu et Salomovici, Neue Abänderung der Pasquier-le-Fortschen Amputation des Unterschenkels. Der Calcaneus wird horizontal durchsägt, und von der Tibia wird fast nur der Knorpel des Gelenkes entfernt.
9. Féré, Ueber Metatarsalgie.
10. Marion, Ueber Zungensarkom.
11. Lambret, Ueber Incision der Nierenkapsel.
12. Monod und Vanverts, Ueber Perforativperitonitis im Typhus.
13. Berger, Ueber Mischtumoren im Gaumen.
14. Bazy, Ueber die Chirurgie des Ureters.
15. Vitrac, Ueber Hydatiden der Schilddrüse.
16. Ollier, Ueber die Verschliessung von Knochenhöhlen.
17. Gérard Marchant und Herbet, Ueber Resection des Gasser'schen Knotens.
18. Auvrey, Studien über Leberresection. Ausserdem finden sich Nekrologe von Murray Humphry, Erichsen, Spencer-Wells, Saint-Germain und Maisonneuve.

Kallay, Medicinische Revue für interne Medicin und Therapie. 1897. 1. Jahrg. I. (Wien und Leipzig, Franz Deuticke.) Enthält ein Bild von Kussmaul.

Treatment, eine Zeitschrift für praktische Medicin und Chirurgie. (London, The Rebman Publishing Co., Ltd. 1. Jahrg. 1897, 1—4.) Die Herausgeber dieser neuen Zeitschrift, welche besonders die Therapie berücksichtigen will und monatlich zweimal erscheint, sind George Johnston, D'Arcy Power, R. Lake, Hector Mackenzie.

Johns Hopkins Hospital Bulletin (Baltimore 1897. Vol. VIII. No. 71—73) enthalten unter Anderen:

1. Gilchrist, Ueber Hautentzündungen durch Röntgen-Strahlen, mit Abbildungen.
2. Dobbin, Ueber Infection mit Bacillus aorogenes capsulatus.
3. Platt, Ueber Radicalcur der Hernien durch Schwammimplantation.
4. George Brown (Birmingham Ala.), Heilung einer Herzruptur mit Pneumopericardium durch Verschütten.

Houdé, Revue Thérapeutique des Alcaloïdes. (Paris. 8. Jahrg. 1897. No. 73.)

M. Nitze, Centralblatt für Krankheiten der Harn- und Sexual-Organe. (Leipzig, Georgi. 1896. VII, 7. 1897. VIII, 1.)

Campostano, Elettricità Applicata alla Medicina. (Mailand.) No. 7.

Edm. Rose.

Einladung

zur

69. Versammlung deutscher Naturforscher und Aerzte in Braunschweig.

20. bis 25. September 1897.

Braunschweig hat seit der 19. Versammlung im Jahre 1841 nicht die Ehre gehabt, die Deutschen Naturforscher und Aerzte in seinen Mauern begrüssen zu können. Mit grosser Freude haben es daher alle der Naturforschung und Medicin nahe stehenden Kreise unserer Stadt begrüsst, als auf wiederholte Einladung von Seiten des Lehrer-Collegiums der Herzoglichen technischen Hochschule, des Vereins für Naturwissenschaft, des ärztlichen Kreis-Vereins und des Vereins für öffentliche Gesundheitspflege die vorjährige Versammlung zu Frankfurt a. M. unter freudiger Zustimmung unseres Stadt-Magistrates beschloss, die nächste Tagung in Braunschweig abzuhalten.

Das wohlwollende Entgegenkommen, das wir bei dem Herzoglichen Staats-Ministerium und den Städtischen Behörden in unserem Bestreben gefunden haben, die Versammlung zweckmässig vorzubereiten, das entgegenkommende Verhalten aller von uns um ihre Mitarbeit gebetenen Behörden und Privatpersonen, nicht minder auch die bis jetzt schon in Aussicht gestellte zahlreiche Betheiligung hervorragender Gelehrter des deutschen Sprachgebietes und des Auslandes geben uns die Hoffnung auf ein gutes Gelingen der bevorstehenden Versammlung.

Indem wir, als die in Frankfurt a. M. erwählten Geschäftsführer dieser Versammlung, im Folgenden den Naturforschern und Aerzten das Programm derselben, soweit es sich bisher hat aufstellen lassen, zur Kenntniss bringen, laden wir im Namen unserer hiesigen Fachgenossen und der gesammten Bürgerschaft Braunschweigs alle deutschen Naturforscher und Aerzte, nicht minder auch alle fremden Gelehrten und Freunde der deutschen Forschung, welche sich an unseren Verhandlungen betheiligen wollen, herzlichst ein, an der

Versammlung Theil zu nehmen. Unsere mehr als tausendjährige Stadt, die ehrwürdige Stadt Heinrichs des Löwen, wird allen fremden Gästen ein freudiges Willkommen bereiten.

Auszug aus der Allgemeinen Tagesordnung.

Sonntag, 19. September:

Morgens 10 Uhr: Sitzung des Vorstandes der Gesellschaft deutscher Naturforscher und Aerzte in Brüning's Saalbau (Clubzimmer).

Morgens 11 Uhr: Sitzung des wissenschaftlichen Ausschusses in Brüning's Saalbau (Weisser Saal).

Nachmittags 2½ Uhr: Besichtigung der auf dem Leonhardplatze zu veranstaltenden Volks- und Jugendspiele (geleitet auf Veranlassung des deutschen „Ausschusses für Volksspiele" und der Geschäftsführung von Herrn Prof. Dr. Konr. Koch).

Nachmittags 5 Uhr: Gemeinschaftliches Mittagsessen der Vorstands- und Ausschuss-Mitglieder der Gesellschaft und der Mitglieder der Braunschweiger Orts-Ausschüsse im „Deutschen Hause".

Abends 8 Uhr: Begrüssungs-Abend in der Egydienhalle (mit Damen).

Montag, 20. September:

Morgens 9 Uhr: I. Allgemeine Sitzung in Brüning's Saalbau (Grosser Saal).

1. Eröffnung durch den ersten Geschäftsführer der Versammlung, Herrn Geh. Hofrath Prof. Dr. Wilh. Blasius.
2. Begrüssungsansprachen.
3. Mittheilungen des ersten Vorsitzenden der Gesellschaft deutscher Naturforscher und Aerzte, Herrn Hofrath Prof. Dr. Victor Edler von Lang (Wien).
4. Vortrag des Herrn Prof. Dr. Rich. Meyer (Braunschweig): Chemische Forschung und chemische Technik in ihrer Wechselwirkung.
5. Vortrag des Herrn Geh. Medicinalrath Prof. Dr. Wilh. Waldeyer (Berlin): Befruchtung und Vererbung.

Nachmittags 3 Uhr: Bildung und Eröffnung der Abtheilungen. Wahl der Wahlmänner für den wissenschaftlichen Ausschuss.

Abends 7 Uhr: Fest-Vorstellung im Herzoglichen Hoftheater: Der wilde Jäger. Grosse romantische Oper in 4 Acten frei nach Julius Wolff's gleichnamiger Dichtung von G. Wagner und G. Langenbeck. Musik von A. Schulz.

Nach dem Theater zwanglose gesellige Vereinigung.

Dienstag, 21. September:

Morgens 9 Uhr: Sitzungen der Abtheilungen. Wahl der Wahlmänner für den wissenschaftlichen Ausschuss, wenn nicht schon am Tage vorher vollzogen.

Mittags 12½ Uhr: Ergänzungswahlen zum wissenschaftlichen Ausschusse durch die Wahlmänner im Polytechnikum, Zimmer Nr. 41 (Hörsaal für Chemie)

Nachmittags 3 Uhr: Sitzungen der Abtheilungen.

Abends 6 Uhr: Allgemeines Fest-Essen in der Egydienhalle.

Einladung zur 69. Versammlung deutscher Naturforscher u. Aerzte in Braunschweig.

Mittwoch, 22. September:

Morgens 8 Uhr: Geschäftssitzung der Gesellschaft in Brüning's Saalbau (Gr. Saal).

Tagesordnung: 1. Wahl des Versammlungsortes für 1898; 2. Wahl der Geschäftsführer für 1898; 3. Ergänzungswahlen für den Vorstand; 4. Vorlegung des Kassenberichts für 1896; 5. Berathung über Anträge des Vorstandes auf Abänderung der Statuten (s. Haupt-Programm).

Morgens 10 Uhr: Gemeinsame Sitzung der Abtheilungen der naturwissenschaftlichen Hauptgruppe unter Betheiligung aller interessirter medicinischen Abtheilungen in Brüning's Saalbau (Grosser Saal). Vorsitzender: Herr Geh. Hofrath Prof. Dr. Johannes Wislicenus (Leipzig).

Thema: Die wissenschaftliche Photographie und ihre Anwendung auf den verschiedenen Gebieten der Naturwissenschaften und Medicin.

Bis jetzt haben freundlichst Vorträge und Referate übernommen:

Herr Prof. Dr. H. W. Vogel (Berlin): Einleitender Vortrag über den jetzigen Stand der wissenschaftlichen Photographie.

Herr Dr. René du Bois-Reymond (Berlin): Die Photographie in ihrer Beziehung zur Lehre vom Stehen und Gehen.

Herr Ingenieur Dr. Max Levy (Berlin): Ueber Abkürzung der Expositionszeit bei Aufnahme mit Röntgen-Strahlen.

Herr Prof. Dr. Oscar Lassar (Berlin): Referat über die medicinische Anwendung der Photographie.

Auch erbietet sich auf dringenden Wunsch der Geschäftsführung freundlichst Herr Prof. Dr. Emil Selenka (München), über die Anwendung der Photographie bei Forschungsreisen unter Vorführung der von seinen indischen Reisen mitgebrachten Glasphotographien zu sprechen.

Weitere Vorträge und Referate stehen in Aussicht.

Weitere Anmeldungen werden erbeten.

Nachmittags 3 Uhr: Fortsetzung der gemeinsamen Sitzung der Abtheilungen und der Discussion über die wissenschaftliche Photographie und ihre Anwendung etc.

Nachmittags 5 bis 7 Uhr: Besichtigung der Uebungen in ersten Hülfeleistungen bei Unglücksfällen, welche in der Samariter-Schule (Turnhalle des Realgymnasiums, Scharnstrasse 7) der Schulleiter Herr Dr. med. Willibald Eydam vorzuführen beabsichtigt.

Abends 8 Uhr: Fest-Commers (mit Damen) in der Egydienhalle.

Donnerstag, 23. September:

Morgens 9 Uhr: Sitzungen der Abtheilungen.

Nachmittags 3 Uhr: Sitzungen und Ausflüge der Abtheilungen.

Abends 8 Uhr: Fest-Ball im Wilhelmsgarten (Eingang an der Catharinenkirche).

Freitag, 24. September:

Morgens 9 Uhr: II. Allgemeine Sitzung in Brüning's Saalbau (Grosser Saal).

1. Vortrag des Herrn Geh. Medicinalrath Prof. Dr. Johannes Orth (Göttingen): Medicinischer Unterricht und ärztliche Praxis.
2. Vortrag des Herrn Dr. Hermann Meyer (Leipzig): Im Quellgebiet des Schingu. Landschafts- und Volksbilder aus Centralbrasilien.
3. Schluss-Reden.

Einladung zur 69. Versammlung deutscher Naturforscher u. Aerzte in Braunschweig.

Mittags 1½ Uhr: Einfaches Mittagsessen in dem Bahnhofs-Restaurant und in benachbarten Gasthäusern: Hôtel Kaiserhof, Hôtel Monopol etc.

Nachmittags: Ausflüge mit Damen (zur Auswahl nach Wolfenbüttel oder nach Königslutter). Genaueres im Haupt-Programm, das von der unterzeichneten Geschäftsführung erhältlich ist.

Abends von 9 Uhr an: Abschiedszusammenkunft im Altstadt-Rathhause zu Braunschweig (unter festlicher Beleuchtung des Rathhauses und Brunnens von Seiten der Stadt).

Sonnabend, 25. September:

Tagesausflug mit Damen nach Bad Harzburg. Abfahrt mit Extrazug 9 Uhr 5 Minuten früh. Ankunft in Bad Harzburg 10 Uhr 30 Minuten. Besichtigung von Bad Juliushall. Dann in drei verschiedenen Gruppen (nach Wahl) entweder

1. über den Burgberg, die Rabenklippen, die Sennhütte nach den „Eichen", oder
2. über das Molkenhaus, die Rabenklippen, den Burgberg nach den „Eichen", oder
3. kleinere Spaziergänge ins Radauthal, zum Wasserfall, sowie in der näheren Umgebung von Bad Harzburg, mit Besichtigung des Herzogl. Gestüts, das auch den anderen Gruppen zugänglich sein wird.

Mittags 12 Uhr: Frühstück entweder 1. auf dem Burgberge oder 2. auf dem Molkenhause oder 3. in Bad Harzburg.

Nachmittags 3½ Uhr: Mittagsessen im Actien-Hôtel und in einigen anderen Hôtels von Bad Harzburg (nach Wahl).

Kaffee im Kurhause. Concert unter den Eichen. Beleuchtung des Burgberges. Rückfahrt nach Braunschweig 9 Uhr 30 Minuten Abends.

Sonntag, 26. September:

Tagesausflüge mit Damen (zur Auswahl). Genaueres im Haupt-Programm.

Braunschweig, im Juli 1897.

Prof. Dr. **Wilh. Blasius**,
Geheimer Hofrath.

Prof. Dr. **Rich. Schulz**,
Oberarzt am Herzogl. Krankenhause.

XIX.

Aus dem pathologischen Institut (Geheimrath Marchand) und der chirurgischen Klinik (Geheimrath Küster) zu Marburg.

Histologische Untersuchungen über die Einheilung von Pfropfungen nach Thiersch und Krause.

Von

Dr. Enderlen,

Secundärarzt der Klinik und Privatdocent.

(Mit 3 Abbildungen im Text und Tafel IV, V.)

I.

Im Folgenden gebe ich die Resultate der histologischen Untersuchung von Pfropfungen nach Thiersch wieder.

Bezüglich der Benennung „Pfropfung" erlaube ich mir auf die von Herrn Geheimrath Küster auf dem XXII. Chirurgencongress 1893 geführte Discussion hinzuweisen.

Im Anfange der Untersuchung bestand die Absicht, nur die Vorgänge an den elastischen Fasern zu beachten; es ergab sich aber bald die Nothwendigkeit, sämmtlichen Theilen der Pfropfung die Aufmerksamkeit zu schenken.

Das Material zur Untersuchung wurde verschieden lange Zeit nach Ausführung der Operation excidirt, womöglich in der Weise, dass ein Stück der normalen Umgebung mit zur Untersuchung kam. Der kleine Defect wurde, wenn angängig, sofort mit Seidennähten verschlossen. Nur in wenigen Fällen wurde eine der Amputation verfallene Extremität gepfropft und nach der Amputation das Präparat gewonnen. Zu erwähnen ist vielleicht noch, dass in jedem Falle auf eine frische Wundfläche gepfropft wurde, entweder direct nach der Operation oder nach sorgfältiger Entfernung der Granulationen.

Die Fixirung der excidirten Stücke geschah in Alkohol, Sublimat, Formol und Formol zusammen mit Müller'scher Flüssigkeit. Alle diese Flüssigkeiten erlaubten eine gute Tinction der elastischen

Fasern; die zuletzt genannte Mischung hatte noch den Vortheil, das Blut in sehr deutlicher Weise zur Anschauung zu bringen.

Die reichlichen Mittheilungen über die Ausführung der Pfropfung, und die damit erzielten Resultate glaube ich übergehen zu dürfen und referire nur die wichtigsten histologischen Arbeiten in diesem Gebiete, einschliesslich einzelner Aeusserungen, welche auf die Anheilung oder Blutversorgung der Pfropfung Bezug haben.

In erster Linie nenne ich:

Plessing.[1]) Dieser giebt an, dass die Streifen, wenn man sie auch noch so fein schneidet, immer ausser den Papillen noch eine Schicht des glatten Hautgewebes enthalten. Er hält es mit Thiersch gar nicht für wünschenswerth, Schnitte aufzusetzen, welche nur Papillen enthalten. Ein derartiges Hautstück würde unter erschwerten Bedingungen der Anheilung stehen. Da nach Plessing alles darauf ankommt, das Blut in kurzer Zeit in die Gefässe der aufgesetzten Haut einzuleiten, so wird dieser Vorgang leichter erfolgen, wenn das in dem glatten Stroma horizontal liegende Gefässnetz zum Theil darin enthalten ist. Denn hat das Blut auch nur an einigen Stellen Eingang gefunden, so wird es sich in allen Gefässen verbreiten und seinen Zugang in die aus dem Basalnetz sich senkrecht erhebenden Papillargefässe finden; würde die Haut nur Papillen enthalten, so müsste sich der Vorgang der Bluteinleitung an jeder Papille einzeln vollziehen, da es zwischen den Gefässen der einen Papille keine Verbindung mit denen der anderen giebt.

Selbst wenn feine Schnitte leichter anheilen als dicke, soll nach Plessing das Bestreben sein, die Bedingungen festzustellen, unter welchen möglichst dicke Schnitte mit Sicherheit angeheilt werden können; je dicker die aufgeheilte Haut, desto vollkommener der Erfolg.

Karg[2]) erwähnt von einer 4 Wochen alten Pfropfung, dass das Epithel von den Rändern her gegen die Mitte erheblich an Dicke abnimmt. Im Centrum beträgt seine Stärke nur $^1/_4$—$^1/_5$ der normalen. Die Cutispapillen im Centrum sind klein, abgeflacht, oft ganz verstrichen. Nach 8 Wochen findet er nicht selten Kerntheilungsfiguren innerhalb des Stratum germinativum. Hin und wieder findet Karg einen abgeschnürten Epithelzapfen in der Cutis, der in seinem Bau an die Charaktere der Epithelperlen mit Verhornung erinnert, wie man sie bei einem Carcinom der Haut findet. Die Cutis der transplantirten Haut ist reichlich von jugendlichen Bildungszellen durchsetzt. Auch zahlreiche Leukocyten, nie grössere Anhäufungen bildend, und Gefässe neuer Bildung fehlen nicht. Das Netz der Cutisfasern ist zum Theil geschwunden, zum Theil auseinandergedrängt. Die Lederhaut ist also der Sitz einer intensiven Gewebsneubildung. Nach weiteren 4 Wochen ist die Cutis härter, die zellige Infiltration derselben geringer geworden, wenn auch die Zahl der vorhandenen Bindegewebs- und fibroplastischen Zellen diejenige der normalen Cutis noch erheblich übersteigt.

1) Langenbeck's Archiv für klin. Chirurgie. Bd. XXXVII. 1888.
2) Studien über transplantirte Haut. Archiv für Anatomie und Entwicklungsgeschichte. 1888.

Fig. 1

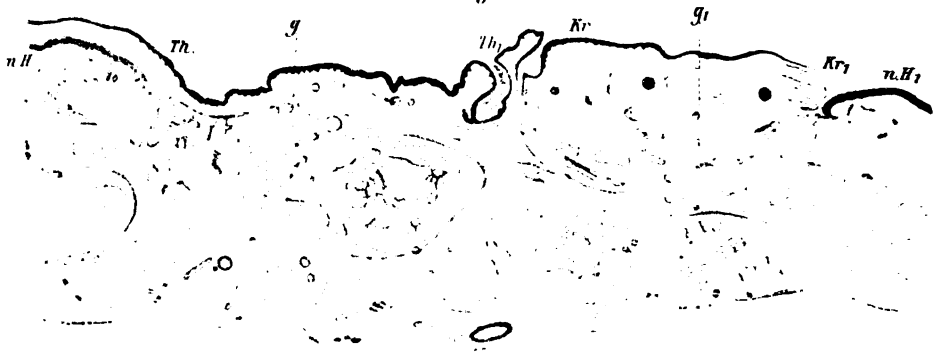

Fig. 2

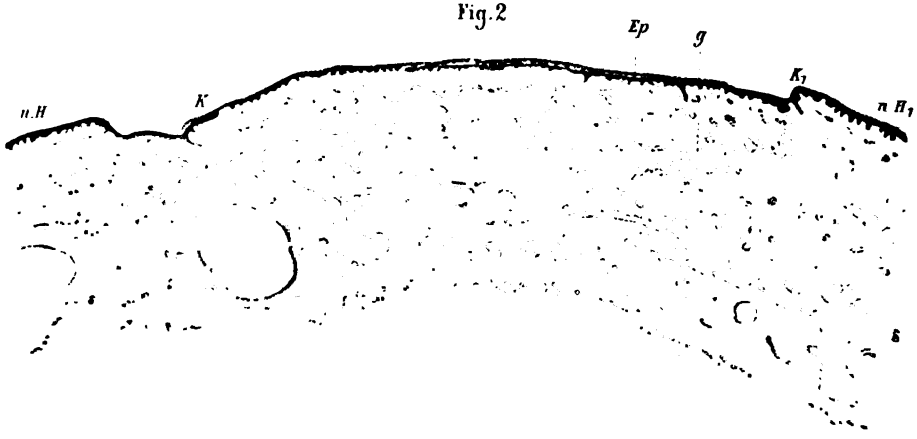

Fig 4.

g

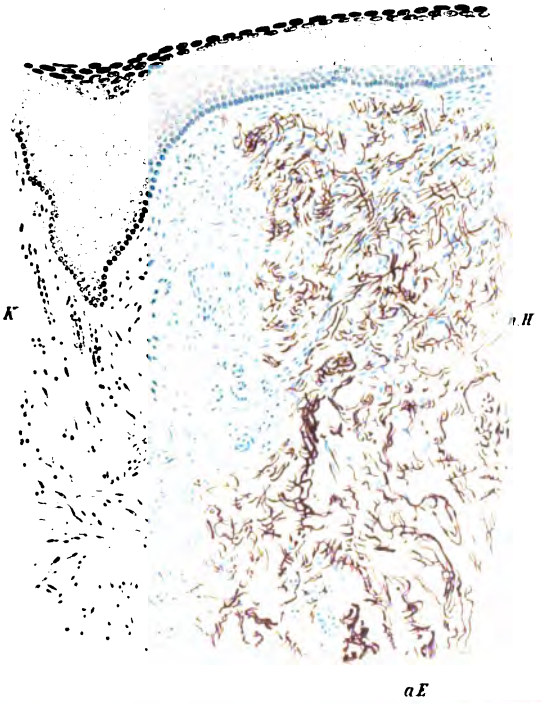

Fig. 5.

Fig 3.

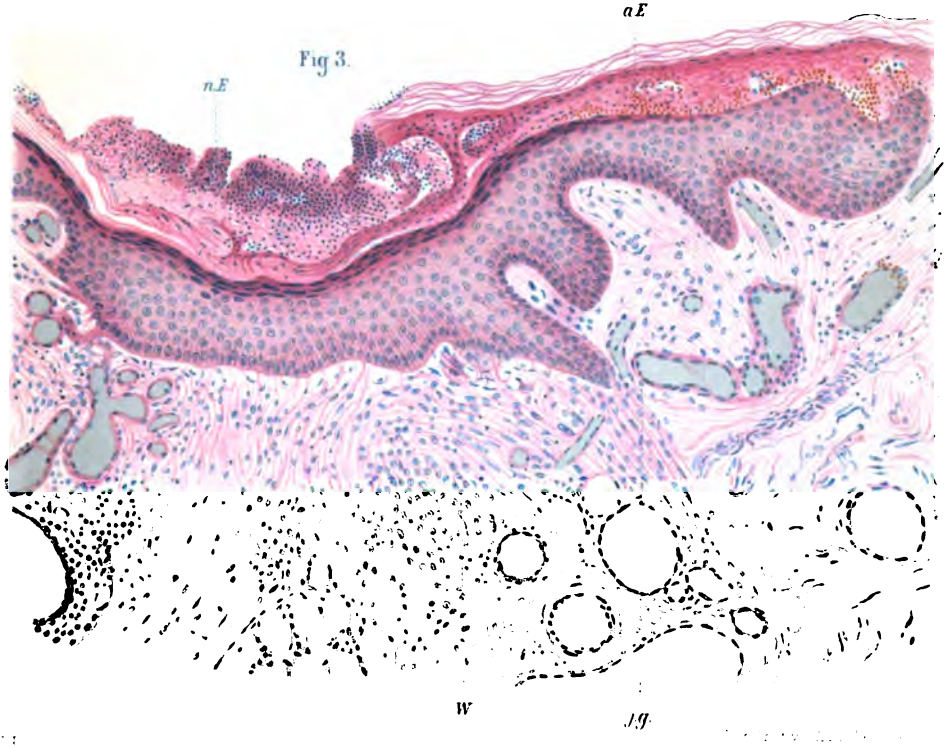

Garrè[1]) findet in der Mehrzahl der Fälle eine Exsudatschicht zwischen Pfropfung und Mutterboden. Die Schicht kann von verschiedener Dicke sein. In seltenen Fällen wird sie vermisst. In das Fibrinnetz mit rothen Blutscheiben wandern bald mehrkernige Rundzellen ein, neben ihnen treten grosskernige Fibroblasten auf. Letztere bilden Granulationsgewebe, aus welchem die spätere Narbe entsteht.

Das Exsudat nimmt immer mehr den Charakter eines Keimgewebes an, auf dem Untergrunde wird das Fibrinnetz grobfädiger, derber. Es besteht lebhafte Kerntheilung. Die rothen Blutkörperchen verschwinden langsam.

Nach 3—4 Tagen beginnt die Gefässneubildung; die Gefässe durchsetzen senkrecht das Exsudat.

Das Exsudat schwindet allmählich; an seine Stelle tritt junges, gefässreiches Bindegewebe, welches auch Riesenzellen enthält.

Wo die Exsudatschicht fehlt, kommt es zu primärer Verklebung, ist sie in geringer Dicke vorhanden, so ist sie schon am 10. Tage durch das junge Bindegewebe substituirt; war sie hingegen massig, so braucht das Keimgewebe viel länger zum Ersatze.

14 Tage nach der Pfropfung fehlt Exsudat und Granulationsgewebe, die Verheilungsstelle ist vollständig verwischt, eine eigentliche Narbe besteht nicht.

Im Untergrunde findet rasch eine Durchsetzung des Bodens durch Leukocyten statt, am stärksten in der Nähe von Gefässen. Vom 3. Tage treten Fibroblasten auf, daneben Wucherung der Gefässendothelien; Gefässsprossen werden am 4. Tage sichtbar. Auch die fixen Bindegewebszellen des Untergrundes zeigen Theilungsvorgänge.

Bei Pfropfung auf die von Periost entblösste Corticalis hatte Garrè Misserfolg, dagegen gelang sie auf Spongiosa.

Die Hautläppchen werden durch das Blut auf der Unterlage fixirt und sind schon nach 5 Stunden fest verklebt.

Nach 9 Stunden kommen aus dem Exsudat Leukocyten in die Bindegewebsspalten der Unterfläche der Pfropfung; manchmal findet man sie auch im Lumen der leeren Gefässe.

Die Papillargefässe sind nach 48 Stunden bis in die Spitzen mit Rundzellen vollgepfropft; die Rundzellenanhäufung ist demnach eine Zugweise. Mehrkernige Rundzellen dringen bis in das Epithel vor. An die Stelle der Leukocyten treten bald Fibroblasten, nach 10 Tagen finden sich Riesenzellen, mit Vorliebe in den Gefässen.

Der bindegewebige Theil der Pfropfung erscheint aufgelockert.

Spät erst treten in den fixen Bindegewebszellen der Pfropfung Mitosen auf; die Wucherungsvorgänge stehen wahrscheinlich mit der Gefässbildung im Zusammenhange.

Die Mehrzahl der Gefässe in der Pfropfung degenerirt und verödet; nach 6 Tagen kann man hyaline Degeneration der Wandungen constatiren; Hohlräume, die sich in späterer Zeit vorfinden, resultiren wahrscheinlich aus alten degenerirten Gefässen.

---

1) Ueber die histologischen Vorgänge bei der Anheilung der Thiersch'schen Transplantationen. Beiträge zur klinischen Chirurgie. 1889. Bd. IV. S. 625.

Eine kleine Anzahl von Gefässen nimmt am 3. Tage ihre Function wieder auf und bleibt erhalten.

Nach Garrè sind 62 Stunden der früheste Termin, wo durch neugebildete Blutgefässe eine Circulation zwischen Körper und Hautläppchen stattfindet; durch diese neugebildeten Gefässe geschieht der Hauptsache nach die Blutversorgung. Die Gefässendothelien des Untergrundes weisen nach 42—48 Stunden Wucherungsvorgänge auf. Die neugebildeten Gefässe haben gewöhnlich einen geraden Verlauf, theilen sich in spitze Winkel, wachsen nicht selten in die alten Gefässe hinein.

Ein Theil der neugebildeten Gefässe verödet, die anderen erweitern sich und bilden sich aus.

Das Epithel verhält sich in den ersten 3 Tagen vollkommen passiv; es treten Degenerationsprocesse auf, infolge deren am 3. und 4. Tag die Hornschicht sammt den obersten Reteschichten verloren geht. Die mittleren Lagen der Retezellen degeneriren blasig und stossen sich sammt der Hornschicht ab.

Schon nach einigen Tagen regeneriren sich dieselben durch Nachschub von unten, indem mit der neuen Gefässversorgung die Kerntheilung im Rete Malpighi wieder beginnt.

Bei dünnen Läppchen treibt das Epithel in das Exsudat hinein Zapfen, die zum Theil den Untergrund direct überkleiden.

Pfropfungen auf Unterschenkelgeschwüren sind deshalb von mehr oder minder kurzem Bestande, weil infolge von Stase das Epithel weniger gut ernährt wird; ausserdem kann das Epithel sich infolge von Entzündungsvorgängen abstossen.

Hübscher[1]) glaubt, dass der Erfolg der Pfropfung nach Thiersch der Hauptsache nach nicht in der baldigen Verbindung der Gefässe unter sich und in der Versorgung des gefässarmen Lappens mit Blut zu suchen sei. Es spielt nach ihm die Ernährung durch plasmatische Circulation eine viel grössere Rolle. „Je dünner der Schnitt ist, desto leichter geht dieselbe vor sich; die Gefässneubildung kommt erst hintendrein und ist daher erst in 2. Linie wichtig. Die 1. Vorbedingung aber für eine rasche Ernährung durch Plasma ist eine möglichst innige Verbindung der getrennten Theile. Dies ist nun bei dünnen Lappen in ungleich höherem Grade der Fall als bei dicken."

Goldmann[2]) fand, dass die alten Gefässe des überpflanzten Hautstückchens zu Grunde gehen, dass eine Neubildung von Gefässen statt hat.

Es ist nach ihm nicht die Inosculation von den Gefässen der transplantirten Haut mit denen des Bodens, welche die Ernährung des Hautlappens besorgt, sondern eine Neubildung von Gefässen aus dem Mutterboden. Bis zur Neubildung der Gefässe ist der Lappen wohl auf 2 Factoren angewiesen: 1. auf die plasmatische Circulation von Lymphe, vielleicht im Verein mit dem durch die exsudirten Rundzellen gelieferten Nährmaterial und die erhöhte Lebensenergie der Epidermis.

1) Beiträge zur klinischen Chirurgie. Bd. IV. Heft 2. 1889. Beiträge zur Hautverpflanzung nach Thiersch.

2) Die künstliche Ueberhäutung offener Krebse durch Hauttransplantationen nach Thiersch. Centralblatt für allgemeine Pathologie und pathologische Anatomie. 1890. Bd. I. S. 16.

Jungengel[1]) untersuchte Pfropfungen vom 1. bis zum 6. Tage; in einem Falle war zwischen Operation und Excision ½ Jahr verstrichen.

Er findet am 1. Tage in dem Blutextravasate von verschiedener Mächtigkeit einzelne degenerirende rothe Blutkörperchen; in den fixen Bindegewebszellen des Mutterbodens in der Nähe der Wunde, ferner in einzelnen Endothelzellen der Gefässe des Bodens Mitosen.

Zwischen den Epithelzellen der Pfropfung constatirt er Leukocyten.

Enthielt das Läppchen Cutis, so sieht diese eigenthümlich gequollen aus. Liegt das Epithel direct dem Mutterboden auf, so zeigt es Mitosen in geringer Anzahl; stellenweise treibt das Epithel Sprossen durch das Blutextravasat hindurch bis in den Boden. Die Hornschicht ist häufig etwas gelockert. Schon nach 48 Stunden beginnt das Blutextravasat zu schwinden; die Leukocyten nehmen bedeutend an Zahl zu.

Das Epithel zeigt da, wo ihm noch Cutis unterliegt häufig Mitosen; wo es dem Boden aufliegt, besitzt es kolbige Auswüchse mit vielen Karyokinesen.

In der Hornschicht des Streifens macht sich erhöhte Lockerung bemerkbar, vielfach finden sich cystische Degenerationen.

Am 3. Tage kann die Degeneration so weit gediehen sein, dass die ganze Epidermis sich bis auf die Malpighi'sche Schicht ablöst. Die Haarbälge senden um diese Zeit zapfenförmige Fortsätze in das Exsudat hinein. Am 6. Tage ist gewöhnlich das Blutextravasat geschwunden, und an seine Stelle ein Keimgewebe von verschiedener Mächtigkeit getreten.

Gefässsprossen sieht Jungengel am 3. Tage in dem Fibrinnetz. Er stimmt Garrè bei, dass diese Gefässe von dem Boden aus in den Streifen einwuchern und sich dort theilweise mit den noch nicht verödeten Gefässen der Pfropfung durch Inosculation verbinden.

Mit Ausbildung der Gefässversorgung werden die Intercellularräume des Streifenepithels enger, die cystischen Degenerationen verschwinden; nach Abstossung der obersten Schichten entstand ein neues Stratum corneum.

½ Jahr nach Ausführung der Pfropfung fand Jungengel die genaue Grenze zwischen dem Streifen und dem Boden verwischt. „Unter den Papillen beginnt allenthalben derbes Narbengewebe, welches bis in die Subcutis reicht. In demselben zahlreiche Anhäufungen körnigen Pigments. Das Epithellager ist von normaler Mächtigkeit. Die Hornschicht ist ziemlich stark entwickelt."

Goldmann[2]) kommt bezüglich des Verhaltens der Gefässe an den gepfropften Hautbezirken zu etwas anderer Anschauung als Garrè.

Er fand an der Grenze zwischen Mutterboden und aufgepflanzter Haut der Körperoberfläche parallel verlaufende Gefässstämme. Von diesen zweigten sich in Entfernung einer Papillenbreite feine Aestchen ab, die zunächst gegen die Oberhaut verliefen.

Unmittelbar unter der Basalschicht derselben, von ihr durch eine helle, schmale Zone getrennt, bog das Gefässchen um, verlief abermals

1) Verhandlungen der physikalisch medicinischen Gesellschaft zu Würzburg. N. F. Bd. IV. 1891.

2) Ueber das Schicksal der nach dem Verfahren von Thiersch verpflanzten Hautstückchen. Beiträge zur klinischen Chirurgie. Bd. XI. 1894.

parallel zu der Körperoberfläche und anastomosirte mit dem benachbarten, ähnlich sich verhaltenden Gefässe. Eine geringe Aenderung trat nur bei grösserer Papillenhöhe ein.

Abgesehen von diesem Befunde weist Goldmann hauptsächlich darauf hin, dass sich in seinem Falle noch nach Monaten in der gepfropften Haut Gefässneubildung fand. Er glaubt, dass für die dauernde Anheilung der Pfropfung die Ausbildung eines subpapillären Gefässnetzes (Spalteholz) von Bedeutung sei.

Diese Gefässwucherung, welche lange anhält, führt im Vereine mit neugebildeten, elastischen Fasern und jungem Bindegewebe dazu, dass Niveaudifferenzen zwischen Pfropfung und umgebender Haut ausgeglichen werden.

Die Hohlräume, an der Grenze der Pfropfung (seltener im Gebiete derselben), welche Garrè als alte degenerirte Gefässe ansieht, hält Goldmann für alte dilatirte Lymphbahnen. Er glaubt, dass eine vollkommene Regeneration der Venen ausbleibt, und dass diesem Ausfalle von Venen entsprechend, bei ausgebildetem, arteriellem Netze eine Aenderung der Lymphbahnen erfolgen müsse.

Eingangs wurde erwähnt, dass dem Verhalten des elastischen Gewebes ebenfalls Berücksichtigung geschenkt wurde.

Es liegt ausserhalb des Rahmens der Arbeit, auf die zahlreichen Arbeiten über die elastischen Fasern näher einzugehen; die verschiedenen Meinungen darüber finden sich bei Hansen (l. c.) eingehender angeführt.

Ueber die Versorgung der Pfropfung nach Thiersch mit elastischen Fasern hat meines Wissens nur Goldmann[1]) Mittheilungen gemacht.

Goldmann hatte Gelegenheit eine Hauttransplantation 3 Monate nach der Operation zu untersuchen. Ich gebe die Schilderung des mikroskopischen Befundes möglichst getreu wieder: „In starken, senkrecht zur Oberfläche der Haut verlaufenden Schlingen von groben Fasern strebten die elastischen Elemente gegen die Pars articularis der Cutis. Hier vereinigten sie sich zu einem engmaschigen, dicht verfilzten Netze, von dem aus abermals ein feineres Faserwerk zum Theil bündelweise der Pars papillaris der Cutis zu hinaufzog, um hier ein weiteres Maschenwerk zu bilden. Die feinsten Ausläufer derselben konnte man bis an die Spitze der Papillen verfolgen, wo sie unmittelbar unterhalb der Epidermis zu enden schienen.

Was die Vertheilung an der Begrenzungslinie zwischen transplantirter Haut und Mutterboden anlangt, so fand sich (obwohl im Wesentlichen die Begrenzungslinie verwischt war) an vielen derselben entsprechenden Stellen eine Anhäufung von Rundzellen, und zwar nicht selten in Gestalt von runden Häufchen. Hier liess sich die bogenförmige Anordnung der elastischen Fasern gut erkennen. Nur vereinzelte Fäserchen drangen in das

1) Ueber das Schicksal der nach dem Verfahren von Thiersch verpflanzten Hautstückchen. Bruns' Beiträge. Bd. XI. 1894.

Innere der Rundzellenherde. Dagegen bildeten sie an deren Peripherie einen dichten Kranz von Strängen, die weiterhin bündelweise in die angrenzende Papille ausstrahlten.

Es kann demnach die transplantirte Haut mit elastischen Elementen in ausgiebigster Weise versorgt werden.

Aus Präparaten von Garrè schloss Goldmann, dass bereits in der 2. Woche die Regeneration elastischer Elemente beginnen kann.

Ueber den Ort der Entstehung äussert sich Goldmann, dass sie nicht in loco an der Begrenzungslinie durch Umwandlung der leimgebenden Substanzen des jungen Bindegewebes entstehen, sondern dass sie aus der Tiefe, vielleicht auch aus der Umgebung des Defectes in die transplantirte Haut hineinwuchern, und zwar als Fortsätze der daselbst befindlichen elastischen Elemente.

In den Granulationen sieht Goldmann ein Hinderniss für das Einwachsen elastischer Fasern und glaubt, dass die Transplantation auf eine frische Wundfläche bessere Resultate zeitigen muss. Die mit elastischen Elementen versehene Haut ist eher im Stande, dem auf sie einwirkenden Druck und Zug zu widerstehen, als eine solche, welche die elastische Substanz entbehrt.

Nach Zenthöfer[1]) „hat das elastische Fasergewebe ja wohl hauptsächlich den Zweck, die Haut in ihrer normalen Lage zu erhalten, bei gewaltsamer Verschiebung dieselbe in ihre frühere Lage zurückzuführen. Ist die Beweglichkeit auf der Unterlage auf ein Minimum reducirt, so ist auch der Entfaltung elastischer Kräfte kein Spielraum mehr gelassen, wir dürfen in diesem Falle kein besonders stark ausgeprägtes Fasernetz erwarten. Ist dagegen die Haut an einer Stelle des Körpers in Falten leicht abhebbar, ist sie, wie unter anderem in der Umgebung der Gelenke, stetigen formverändernden Insulten ausgesetzt, so dürfen wir auch hier zum mindesten auf eine stärkere Ausbildung des elastischen Fasernetzes rechnen".

Kölliker[2]) nimmt mit Bezug auf die Entwicklung der elastischen Fasern als ausgemacht an, dass die elastischen Fasern aller Art weder aus Kernen, noch aus Zellen hervorgehen, sondern einfach durch eine besondere Umwandlung der Grundsubstanz bindegewebiger Anlagen sich bilden. Alle Organe des elastischen Gewebes bestehen anfänglich aus rundlichen Zellen, zwischen denen bald eine Zwischensubstanz sich ablagert. Während diese sich vermehrt und in Bindegewebsfibrillen zerfällt, werden die Zellen spindelförmig, dann treten auch bald zwischen denselben in der Grundsubstanz feine, von Anfang an netzförmig verbundene Fäserchen auf, die ersten Anlagen der elastischen Elemente. Ueber die genaueren Vorgänge bei der Bildung der elastischen Fasern ist nach Kölliker keine Antwort zu geben. Wahrscheinlich entstehen sie durch eine Umsetzung leimgebender Substanz, und wahrscheinlich entstehen die Fasern gleich als Ganzes, wenn auch ursprünglich in grosser Feinheit. Kölliker vermuthet andererseits, dass eine Bildung elastischer Fasern durch Aneinanderreihung von Körnchen vorkommt. Ueber die Art des Wachsthums besteht die Ansicht, dass dasselbe durch Ansatz von aussen auf die schon gebildeten Fasern geschehe.

1) Dermatologische Studien. Herausgegeben von Unna. Heft 14.
2) Handbuch der Gewebelehre des Menschen. 1889. S. 116ff.

Eine Wiedererzeugung des elastischen Gewebes ist nach Kölliker nicht bekannt, hingegen sind Neubildungen desselben nicht selten.

Unna[1]) schildert das Verhalten des elastischen Gewebes bei chronischem Oedem folgender Weise: Das elastische Gewebe schwindet immer mehr, je länger das Oedem dauert. Zuerst merkt man die Einwirkung an dem Elastin des Papillarkörpers; die feinen Ranken desselben sind verdünnt, schwierig färbbar und schwinden schliesslich ganz vom Epithel nach abwärts. In allen Fällen sind auch die elastischen Fasern der Cutis grösstentheils geschwunden, die zurückbleibenden verdünnt und schwächer färbbar, häufig in der Richtung der Hauptanschwellung der Cutis langgestreckt.

Unna (l. c.) erwähnt ferner, dass sich in der Narbe endlich wieder neue elastische Substanz einstellt. „Das Aussehen der letzteren ist so eigenthümlich, dass dieselbe mit alten, etwa bei der Secunda intentio verschonten Resten von Elastin gar nicht verwechselt werden kann, abgesehen davon, dass dieselben nach so langer Zeit gewöhnlich verschwunden oder in einzelnen Schollen an der Peripherie der Narbe versprengt sind. Bei guter Orceïnfärbung sieht man ziemlich breite Elastinfäden parallel in der horizontal geschichteten, collagenen Substanz verlaufen, welche auf dem Durchschnitt eine runde oder ovale Form zeigen. Quergetroffene Bündel machen daher leicht den Eindruck von Tropfen. Doch scheint mir die elastische Substanz an dieser Stelle gleich in Form von Fäden zu entstehen. Dieselben zeigen noch nichts von den krausen Windungen und Netzbildungen des normalen Elastins der Haut. Sie sind ausserdem breiter und etwas schwächer färbbar, und bei guter Färbung wird an vielen ein hellerer, centraler Cylinder bemerkbar. Doch möchte ich aus diesem Bilde nicht den Schluss ziehen, dass das junge Elastin Röhrchenform besitzt. Ich habe bisher die Entstehung von neuem Elastin nur bei vier alten Narben beobachtet, aber ich halte die Möglichkeit einer solchen für sehr wichtig in Betreff der Reorganisation der Narbe."

Beneke[2]) fand elastisches Gewebe bei seiner Methode (2 Anilinöl, 3 Xylol) meistens leuchtend roth gefärbt. Wo Bindegewebe ulcerös an einer Stelle zu Grunde ging, seine Farbe verlor, blieb das elastische Netz noch in aller Klarheit bestehen; wurde auch das elastische Gewebe zerstört, so sah er dichte, feine, unentwirrbare rothe Knäuel entstehen, die weiterhin in kleine Körnchen zerfielen; zuverlässig war allerdings die Rothfärbung der elastischen Fasern nicht, bisweilen waren sie auch blassblauviolett.

Busse[3]) sieht nach 24 Stunden: in dem Verlaufe schwärzlicher, elastischer Fasern länglich ovale kleinste Chromatinhäufchen, grössere ovale Kerne, endlich typische Endothelkerne mit feinstem Chromatingerüst eingeschaltet.

Am 4. Tage enthalten die elastischen Fasern vielfach endotheliale Kerne und Zellen; am 6. Tage grosse Endothelkerne mit regelmässig angeordnetem Chromatingerüst.

---

1) Die Histopathologie der Hautkrankheiten.

2) Centralblatt für pathol. Anatomie. 1893. Ueber einige Resultate einer Modification der Weigert'schen Fibrinfärbungsmethode.

3) Virchow's Archiv. CXXXIV. Ueber die Heilung aseptischer Schnittwunden der menschlichen Haut.

Am 20. Tage gelingt es leicht, an der Grenze zwischen altem und neuem Gewebe Zellreihen aufzufinden, die sich direct in eine dunkelgefärbte, elastische Faser des Cutisgewebes fortsetzen.

Hansen[1]) berichtet, dass von Orcein nur die normal sich verhaltenden, durchaus unveränderten elastischen Fasern tingirt werden.

Bei seinen Untersuchungen fand er den Uebergang von elastischen Fasern in Kerne ohne umgebendes Protoplasma. „Zeigt sich nun wirklich um ein solches Kerngebilde im Verlaufe einer elastischen Faser eine zarte Protoplasmaspindel, so geschieht dies auf Kosten der Faser selbst, die an den Stellen der Protoplasmafärbung unterbrochen erscheint, als wenn ein unmittelbarer Uebergang der protoplasmatischen in elastische Substanz erfolge. Die so entstandene Zelle bewahrt ihren Zusammenhang mit der elastischen Faser bis zum völligen Schwund der letzteren. Daher beobachten wir in der Nähe des Wundspaltes, wo der Zellenreichthum am grössten ist, das Fehlen der elastischen Fasern, ein Befund, der auch von V. Mibelli und Saffianti in entzündlichen Geweben gemacht wurde. Am Rande dieses Maschenwerkes von anastomosirenden Zellen sieht man noch einzelne Fasern im Zusammenhange mit den aus ihnen hervorgegangenen Zellen, im Gebiete der Zellen selbst fehlt aber jede Spur von elastischem Gewebe."

Meissner[2]) hebt hervor, dass man bei der Beurtheilung der physiologischen Functionen der elastischen Fasern verschiedene Gesichtspunkte zu beachten habe. Die elastischen Fasern, wie jeder elastische Körper, suchen einer 3fachen Gestaltsveränderung entgegenzuwirken, der Dehnung, der Torsion und dem Druck. Danach ändern sich naturgemäss auch die Functionen. Man nimmt allgemein an, dass das elastische Gewebe in der Haut wesentlich dazu diene, der Haut ihre charakteristische Formation, ihre Oberflächengestaltung zu verleihen, ausserdem dienen die elastischen Fasern dazu, die gedehnte Haut in ihre alte Lage zurückkehren zu lassen. Dies scheint Meissner nicht der einzige Zweck dieses besonderen Gewebes zu sein, sondern er glaubt vielmehr, dass ihre Hauptverwendung darin besteht, der physiologischen Schrumpfung des übrigen Bindegewebes entgegenzutreten. Der Uebergang einer zelligen Granulation in fibrilläres Bindegewebe bedingt an und für sich eine Volumsverminderung; bei Abwesenheit der elastischen Fasern würde die Volumsverminderung dazu führen, dass das Bindegewebe fest aneinanderschliesst und sich verfilzt, so aber bilden die elastischen Fasern ein Gerüst, ein Balkenwerk, und ermöglichen (hindern können sie natürlich diese physiologische Schrumpfung nicht) die Bildung von Spalträumen, diese sind aber unbedingt nöthig, da, wie bekannt, der Säfteverkehr in der Haut wesentlich durch Spalträume vermittelt wird.

Entgegen Heller glaubt Meissner, dass es sich beim Auftreten von Elastin in Körnchenform stets um einen physiologischen Zerfall handle. Er konnte nie den Uebergang von Zellen in Fasern feststellen und glaubt sich der intercellulären Theorie anschliessen zu müssen. Eine Thatsache konnte er mit Sicherheit constatiren, dass die elastischen Fasern ganz un-

1) Ueber Bildung und Rückbildung elastischer Fasern. Virchow's Archiv. Bd. CXXXVI.

2) Berliner medicinische Gesellschaft, Sitzung vom 26. Februar 1896.

abhängig von der Umwandlung des zelligen in fibrilläres Bindegewebe entstehen können.

Als Kriterium für das Alter der elastischen Fasern giebt Meissner an, dass die alten Fasern (bei Anwendung der Tänzer'schen Methode) dunkelbraunroth bis schwarzroth erscheinen, während die jungen, frisch entstandenen Elemente hellweissrothe Farbe zeigen.

Gardner[1]) untersuchte Fruchthüllen von Schweine-, Schaf-, Kaninchen- und Meerschweinchen-Embryonen. Er kommt bezüglich der Histogenese des elastischen Gewebes in den Fruchthüllen zu folgenden Schlüssen:

1. Die elastische Substanz tritt im Zellprotoplasma in Form feinster, meist sphärischer, seltener unregelmässig gestalteter Ablagerungen auf. Weder dem Kerne, noch der die Zellen umgebenden Zwischensubstanz ist irgend eine unmittelbare, resp. überhaupt sichtbare Betheiligung an dem Processe zuzuschreiben.

2. Die Ablagerungen der elastischen Substanz fliessen dann später zu feinsten Fädchen zusammen. Diese Confluenz geschieht sowohl in den Grenzen einer einzigen Zelle, als auch in den Grenzen mehrerer unter einander anastomosirenden Zellfortsätze; in beiden Fällen aber stehen die neugebildeten Fäden in keiner Beziehung zum Zellkerne und verlaufen parallel seiner Krümmungsfläche in einiger Entfernung von ihm.

3. Die in den benachbarten Zellen gebildeten elastischen Fäden vereinigen sich zu einem dickeren Faden, zu dem sich in einiger Entfernung noch ein aus mehreren Fäden zusammengesetzter Faden hinzugesellt; es resultirt somit eine mehr dickere Faser, deren Durchmesser gleich der Summe der die Faser zusammensetzender Componenten ist.

4. Die Vertheilung des elastischen Gewebes, wie verschieden sie auch erscheinen mag, in Form weit- oder feinmaschiger Netze, in Form einzelner verzweigter oder unverzweigter Fortsätze, wird immer durch eine ähnliche charakteristische Vertheilung der Zellen, die die Fasern produciren, präformirt; irgend ein actives Auswachsen von elastischen Fasern in die extraprotoplasmatische Substanz wird nirgends beobachtet. Das Wachsthum der Fasern geschieht nach dem Typus der Apposition.

Ich gehe nun zur Beschreibung meiner eigenen Präparate über und beginne mit dem

2. Tage.

Ganz frischer Defect. Streifen der Thoraxhaut entnommen, Pfropfung auf Fettgewebe.

Bei ganz schwacher Vergrösserung bemerkt man, dass der Streifen nicht allenthalben von gleicher Dicke ist; die Ränder sind dünner gerathen als die mittleren Partien.

Stellenweise besteht der Streifen nur aus Epithel, ohne Papillenspitzen, anderenorts sind Epithel und Papillenspitzen zur Pfropfung verwendet; wieder an anderen Orten besteht das Läppchen aus dem Epithellager und einem schmalen Cutisbande.

1) Histogenese des elastischen Gewebes. Biologisches Centralbl. 1897. Nr. 11.

Weiter ist zu bemerken, dass der Streifen nicht überall dem Fettgewebe (Untergrund, Mutterboden Garrè's) aufliegt, sondern manchmal durch eine mehr oder minder hohe Exsudatschicht von ihm getrennt ist.

Dort, wo das Epithel dem Fettgewebe direct anliegt, sieht man zwischen den Epithelzellen zahlreiche Leukocyten, die zum Theil bis unter das Stratum corneum gedrungen sind; nirgends aber sind sie zu kleineren oder grösseren Häufchen zusammengelagert.

Das Epithel weist manches Mal entschieden Lockerung auf. Mitosen vermisst man in dem ganzen Bereiche fast vollkommen; es muss aber dennoch eine Epithelwucherung stattgefunden haben, denn an einer Stelle ist ein in das Fettgewebe vorgeschobener Epithelzapfen von Dreiecksform bemerkbar.

Da, wo das Epithel direct an das Exsudat grenzt, hat es lange, keulenförmige Zapfen, meist in schräger Richtung in dasselbe vorgeschoben. Mitosen sieht man auch hier nur nach langem Suchen. Garrè hat diese Epithelzapfen ebenfalls gesehen, glaubt aber nicht, dass es sich um eine Wucherung des Epithels handle; er vermisste an diesen Stellen, ebenso wie im Epithel der Pfropfung die Kerntheilungsfiguren. Man muss nun nach Marchand bei dem Epithel auch eine Vermehrung der Zellen auf amitotischem Wege annehmen; deshalb liegt kein Grund vor, von der Annahme einer Wucherung abzugehen.

Dort, wo Epithel und Cutis übertragen wurden, hat an manchen Stellen ebenfalls eine rege Epithelproliferation stattgefunden; die schmalen, langen Zapfen ziehen in ziemlich senkrechter Richtung nach unten. An den Partien, an welchen ein Exsudat zwischen Streifen und Mutterboden besteht, kann man kleinere und grössere Epithelhäufchen in dem Exsudat nachweisen. Die Epithelzellen, welche in die Cutis vorgeschoben sind, sind langgestreckt und schmal; diejenigen, welche man in dem Exsudat vorfindet, sind ohne Besonderheiten. Bei genauerem Zusehen kann man an ihnen die Riffelung erkennen.

Leukocyten sind da, wo Cutis mit übertragen wurde, zwischen den Epithelien seltener.

Die Lockerung im Epithellager ist hier ebenso deutlich, wie an der früher beschriebenen Stelle. Mitosen sind hier äusserst spärlich vertreten.

Die Hornschicht ist nirgends in Blasenform abgehoben.

Die übertragene Cutis ist gequollen; in derselben findet man reichlich Leukocyten mit gelappten Kernen (die einzelnen grösseren Kernfragmente sind durch feine Chromatinfäden untereinander verbunden).

Einzelne Zellen des Bindegewebes weisen entschieden Degenerationsformen auf (die Kerne sind diffus gefärbt, dunkler als im normalen Zustande, ein Chromatingerüst ist nicht zu unterscheiden; die Contouren der Kerne sind unregelmässig, buchtig). Daneben finden sich grosse, vollsaftige Kerne und auch ganz vereinzelte Mitosen. Selten sind Leukocyten in grösserer Anzahl in den Papillargefässen.

Nahe an einer Stelle, wo Epithelzapfen in dem Exsudat (rothe und weisse Blutkörperchen, Fibrin), das hier eine sehr dünne Schicht darstellt, nachzuweisen sind, glaube ich eine Gefässverbindung zwischen dem Mutterboden und der Pfropfung gesehen zu haben. Sicher ist, dass an manchen Stellen vom Mutterboden aus Gefässsprossen in das Exsudat hineinragen.

In den Capillaren des Untergrundes sind manchmal in den Endothelien Mitosen nachzuweisen.

Zwischen den Fettzellen besteht eine reichliche Zunahme der Kerne; Leukocyten sind in grosser Zahl vertreten. Der Kernreichthum nimmt nach der Tiefe zu langsam ab. An mehreren Stellen taucht ein Streifen ergossenen Blutes ziemlich tief in das Fettgewebe hinein.

Nachzutragen ist noch, dass sich in der Cutis manchmal Pigment vorfindet, dass das Pigment in ovaler oder Sternform angeordnet ist, und dass sich Pigment auch ganz vereinzelt in der basalen Schicht des Epithels zwischen den Zellen vorfindet. Irgend welche Ausläufer konnte ich an dem letztgenannten Orte nicht nachweisen.

An den elastischen Fasern waren keine Veränderungen zu constatiren; es ergab sich dies aus dem Vergleiche mit Stückchen des Streifens, welche nicht zur Pfropfung verwendet wurden, sondern gleich bei der Operation zur mikroskopischen Untersuchung in Alkohol fixirt wurden.

3. Tag.

Pfropfung auf eine frische Wunde des Fussrückens, Entnahme des Streifens aus der Haut des Fussrückens.

Bei schwacher Vergrösserung (Seibert Oc. 1. Obj. III) wird ein mehr oder minder breiter Epithelstreifen sichtbar. An einzelnen Stellen sendet derselbe schmale, aber ziemlich lange Zapfen in die Tiefe; vielfach finden sich Epithelhäufchen in dem Exsudat, rundlich oder langgestreckt, in letzterem Falle parallel zur Oberfläche gelagert.

Vielfach begegnet man kleineren und grösseren, vorwiegend rundlichen Stellen, an welchen das Epithel zu Grunde gegangen ist. An einer Partie hat dies auf eine lange Strecke hin stattgefunden. Die obersten Lagen des Epithels ziehen aber stets über diese Degenerationsherde hinweg. Die letzteren sind äusserst blass tingirt, es treten nur vereinzelte Leukocyten in denselben deutlich zu Tage.

Die Exsudatschicht zwischen Pfropfung und Mutterboden ist von wechselnder Ausdehnung; manchmal stellt sie nur einen schmalen Streifen dar, manchmal ist sie von erheblicherem Umfange. Sie besteht aus einem ziemlich grobmaschigen Fibrinnetz, mit spärlich eingestreuten weissen Blutkörperchen. Eine nennenswerthe Blutansammlung besteht an keiner Stelle (allerdings muss bemerkt werden, dass die Stückchen in Alkohol fixirt wurden).

In dem Mutterboden ist eine bemerkenswerthe Reaction eingetreten. Das Fettgewebe, welches ihn grösstentheils darstellt, ist bedeutend zellreicher geworden.

Untersucht man das Epithel mit stärkerer Vergrösserung (Seibert Oc. 1. Obj. I. Immers. $^1/_{12}$), so lässt sich die Entstehung der Degenerationsherde verfolgen.

In den ersten Anfängen sind die Kerne einiger Epithelzellen minder gut tingirt, geschrumpft, zackig; im weiteren Verlaufe nehmen sie überhaupt keine Tinction mehr an und liegen mit undeutlichen, buchtigen Contouren in der äusserst schwach tingirten Zelle.

Zwischen den Epithelien beobachtet man einzelne Leukocyten, deren Kerne die Hämatoxylintinction intensiv aufgenommen haben.

Je nach der Menge der zu Grunde gehenden Zellen kommen kleinere oder grössere Räume zu Stande, die mit blass gefärbten amorphen Massen gefüllt sind; unterbrochen werden die letzteren von vereinzelten, gut erhaltenen Leukocyten und einzelnen Kerntrümmern, die offenbar von zerfallenen Leukocyten stammen.

Die Epithelien, welche den Herd begrenzen, umgeben denselben schalenartig; die innerste Schicht weist sehr schmale Zellen auf mit ziemlich langgestreckten Kernen, welche der Peripherie des Degenerationsherdes parallel verlaufen. Nach 2 bis 3 Reihen werden die Zellen wieder grösser (mit Ausnahme nach oben hin), ausserdem sind sie wieder vollkommen gut gefärbt. An einer Stelle sind mehrere derartige Herde confluirt, so dass (wie schon früher erwähnt) die oberste Epithelschicht in ziemlicher Ausdehnung abgehoben ist. In derselben begegnet man zahlreichen, im Zerfall begriffenen Zellen, welche die verschiedensten Uebergänge darbieten; manchmal ist die abgehobene Partie schon in ihrer ganzen Dicke zu Grunde gegangen; offenbar verfällt das ganze abgehobene Stück diesem Schicksale.

Die Zellen gegen den Mutterboden zu sind gut erhalten, mit grossem Kern und breitem Plasmasaume versehen, die Riffelung ist deutlich kennbar.

Weiter bemerkt man, dass das Epithel hier in Wucherung begriffen ist; man sieht ausser vereinzelten Mitosen zahlreiche Kerne, welche sich zur Karyokinese anschicken. Der Beweis für die stattgehabte reichliche Vermehrung wird auch noch auf andere Art erbracht. Dort wo das Exsudat dicht an das Epithel grenzte, wo es geringe Mächtigkeit besass, ist es von Epithelsträngen durchbrochen, die nach Erreichung des Mutterbodens meist umbiegen und parallel der Hautoberfläche verlaufen.

In den Papillen hat um diese Zeit ebenfalls eine Degeneration Platz gegriffen. Die Kerne sind von unreglmässer Form, das Chromatingerüst kann nicht differenzirt werden, da eine diffuse Färbung eingetreten ist. Stellenweise bemerkt man auch Kerntrümer. Leukocyten sind in sehr geringer Anzahl vertreten; in den Capillaren vermisst man sie vollkommen. Neben den zu Grunde gehenden Kernen bemerkt man auch gut erhaltene Formen, allerdings nirgends Vermehrung des Chromatins oder Mitosen.

Die Endothelkerne der Capillaren in den Papillen weisen ebenfalls manchmal Degenerationserscheinungen auf, indirecte Kerntheilungsfiguren können in ihnen nirgends nachgewiesen werden.

In den tieferen Schichten der Cutis spielen sich ebenfalls degenerative Vorgänge ab: Quellung und Lockerung des Bindegewebes, Schrumpfung der Kerne; daneben bestehen ebenso wie in dem papillären Theil der Cutis gut erhaltene Zellen; die letztgenannten weisen allerdings nirgends Proliferationserscheinungen auf.

Was die Exsudatschicht anlangt, so ragen an den Stellen, an welchen das Läppchen dünn gerathen ist, vielfach schmälere und breitere Epithelzapfen in dasselbe hinein. In diesen Fortsätzen finden sich reichliche Mitosen in allen Stadien der Entwicklung. Vielfach liegen auch Haufen von Epithelien in dem Exsudat, bei welchem die centralen

Zellen eine ziemliche Grösse besitzen, Riffelung aufweisen, während die am Rande gelegenen schmal sind und ziemlich schlanke Kerne besitzen.

Von dem Mutterboden aus lassen sich Gefässsprossen in das Exsudat hinein verfolgen, allerdings immer nur auf eine kurze Strecke. Nur an einer Stelle kann man (unter vielen Präparaten) beobachten, dass eine Capillare die schmale Schicht vollkommen durchsetzt und in die Pfropfung übergeht. In dem Gefässe des Mutterbodens, von welchem sie ausgeht, kann man eine indirecte Kerntheilungsfigur beobachten.

Von dem Mutterboden ist bereits angedeutet worden, dass in demselben eine ziemliche Zellvermehrung besteht; letztere setzt sich zusammen aus Leukocyten, Bindegewebszellen (manchmal in mitotischer Theilung begriffen). Am reichlichsten sind die Zellen in der Umgebung der Gefässe vertreten. Anzuführen ist noch, dass in den obersten Schichten des Mutterbodens sich Lockerung des Bindegewebes (nicht überall ist Fettgewebe) und Schrumpfung der Kerne vorfindet.

Manchmal ist auch ein mehr oder minder tiefer und breiter Fortsatz des Exsudates in das Fettgewebe hinein zu verfolgen, während es sich bei dem Bindegewebe nur um Ausfüllung der oberflächlichen kleineren und grösseren Buchten handelt.

Die elastischen Fasern sind gut erhalten, namentlich in den Papillen bis in ihre feinsten Verästelungen zu verfolgen.

In dem Mutterboden sind die Fasern mehr oder minder breit und reichen bis zu dem Exsudat heran. Die Contouren der dickeren Fasern sind scharf, die mittleren Partien scheinen manchmal etwas heller tingirt zu sein.[1])

Fasst man das eben Angeführte zusammen, so ergiebt sich:

Es bestehen in der Pfropfung in allen Schichten Degenerationserscheinungen, namentlich in den obersten Lagen der Epidermis. Hier kann eine Abhebung der obersten Partie in Blasenform stattfinden. In der basalen Schicht des Epithels sind zahlreiche progressive Vorgänge zu constatiren, das Epithel hat Zapfen gegen seine Unterlage vorgeschoben.

In dem Exsudat treten Gefässsprossen auf, die ihren Ursprung im Mutterboden haben; in letzterem bemerkt man ebenfalls Wucherungsvorgänge.

Als Aenderung gegenüber dem 2. Tage wären anzuführen:

Die Degenerationsherde in dem Epithel, die Mitosenbildung in letzterem und die deutlichere Gefässsprossung in das Exsudat hinein.

---

1) Eine Pfropfung aus dem Oberarm auf einen frischen Defect der Schläfe bei einem 73jährigen Manne wies bedeutend geringere Epithelvermehrung auf.

4. Tag.

Pfropfung auf eine frische Wunde des Handrückens; Frau, 65 Jahre alt. Entnahmestelle am Oberarm.

Präparate von diesem Falle bieten ein wesentlich verschiedenes Bild.

Bei schwacher Vergrösserung fällt sofort der schmale Epithelsaum auf, dessen Fortsätze kaum angedeutet sind (die geringe Ausdehnung des Epithellagers besteht übrigens in der Haut des Handrückens überhaupt).

Zahlreich finden sich die schon am 3. Tage gesehenen und beschriebenen Degenerationsherde; dieselben sind ausgedehnter, namentlich gegen die Tiefe zu; hier ist öfter nur eine Zellenreihe intact. Wenn zwei oder mehrere Reihen bestehen, so sind die Zellen schmal, die Kerne langgestreckt und parallel der Oberfläche verlaufend. Als Nebenbefund möchte ich anführen, dass sich in der basalen Schicht des Epithels Pigment vorfindet.

In den Degenerationsherden bemerkt man die verschiedenen Stadien des Zerfalles an den Epithelzellen. Ausserdem findet man hier noch Zellen, welche der Grösse und Form nach Epithelien gleichen. Kern und Protoplasma sind geringgradig tingirt, sie führen Pigment in sich; entweder stellt letzteres kleine Häufchen dar, oder es ist so reichlich vorhanden, dass der Kern fast überdeckt ist. Daneben liegen Leukocyten, deren Kerne alterirt sind.

Von der reichlichen Epithelwucherung, welche wir für die vorhergehenden Tage notirten, ist nichts zu bemerken; Fortsätze nach abwärts vermissen wir vollkommen; nach längerem Suchen findet man mitotische Theilung einzelner Zellen in der basalen Schicht.

Auch in den übrigen Theilen der Pfropfung beherrscht die Degeneration das Bild. Zwischen den aufgelockerten, gequollenen Bindegewebsfibrillen liegen ziemlich reichlich Leukocyten oder deren Kernreste in Form kleiner, stark tingirter Körner. Manchmal sind die Leukocyten in Form von länglichen Haufen in das Bindegewebe eingelagert.

Die Endothelkerne der Capillaren sind vorwiegend geschrumpft, man sucht vergeblich nach Mitosen in denselben; die Kerne der Gefässwandungen in der Pfropfung haben ebenfalls gelitten.

Von Mitosen trifft man nur ganz vereinzelte Exemplare im Bindegewebe, aber nur in einiger Entfernung von dem Epithel; direct unter letzterem fehlt jede Spur von Wucherung.

Das elastische Gewebe bietet ebenfalls Verschiedenheiten dar; die feinen Verästelungen und Verzweigungen, welche wir an den Präparaten von den vorhergehenden Tagen in den Papillen und auch sonst unter dem Epithel beobachteten, fehlen. Von dem verhältnissmässig dichten Faserlager gehen nur kurze, breitere Fortsätze nach oben hin; zwischen Epithel und dem groben Fasernetz ist eine schmale Zone, in welcher nur einzelne feine Fäserchen nach oben gegen das Epithel streben; die letzteren sind blasser tingirt als gewöhnlich und bieten Körnung dar. Besonders deutlich werden die letztgenannten Veränderungen an einer Stelle, wo das dicke Fasernetz unterbrochen ist, und nur feinere Fäden sich vorfinden.

Bei dem Verhalten der elastischen Fasern möchte ich nur auf die Tinction und auf die Körnung Gewicht legen. Die mangelnde Verästelung ist dem Alter der Haut zuzuschreiben, ebenso das Fehlen der Papillen.

Ich hatte Gelegenheit, die Haut einer 105 Jahre alten Frau auf elastische Fasern zu färben; dabei zeigte es sich, dass die feinen Verästelungen in den kaum ausgeprägten Papillen fehlten, ebenso an den anderen Partien unter dem Epithel. In einiger Entfernung von dem letzteren trat ein dickes, dichtes Fasernetz auf, mit spärlichen Fortsätzen nach oben hin. [1])

5. Tag.

Granulirender Defect auf dem Rücken, Pfropfung aus dem Oberschenkel. Granulationen nur oberflächlich abgeschabt.

Die obersten Epithelschichten sind abgehoben und zum grössten Theil abgestossen; unter demselben präsentirt sich das Epithel als mehr oder minder breites Band, von welchem Zapfen in die Tiefe ziehen, welche das ziemlich dick geschnittene Läppchen vollkommen durchsetzen; einzelne rundliche Epithelherde liegen zwischen dem Granulationsgewebe und dem Streifen. In den letzteren und in den Epithelfortsätzen constatirt man einzelne Mitosen; in reichlichster Anzahl sind diese in der mittleren und basalen Schicht des Epithels vorhanden. Zwischen den Epithelzellen liegen da und dort Leukocyten eingestreut, reichlicher in den Fortsätzen und Inseln als in dem Deckepithel, in den Capillarschlingen der Papillen sind sie nur sehr spärlich vertreten.

Die Zellkerne der übertragenen Cutis sind vielfach geschrumpft; an der Grenze gegen den Untergrund sieht man reichlich wohl ausgebildete Zellen mit langen Fortsätzen, welche vom Mutterboden herstammen; ausserdem findet man vielfach junge Gefässe.

Die Bindegewebsbündel sind gequollen, Leukocyten beherbergen sie in mässiger Menge.

Die elastischen Fasern weisen da und dort Degenerationserscheinungen auf. Namentlich an einer Stelle sind dieselben deutlich ersichtlich; hier geht ein breiter Epithelzapfen in die Tiefe und hat die Fasern verschoben; die dislocirten Fasern sind näher aneinandergerückt, sehr blass, die feineren Fasern gekörnt; auch in den Fäserchen der Papillen bemerkt man da und dort Körnung, ebenso an den Partien, an welchen Granulationsgewebe vom Mutterboden her einwuchert.

6. Tag.

Lupusexcision aus der Wange, Läppchen dem Oberarm entnommen; W., 19 Jahre alt.

Es ergeben sich zu dieser Zeit gegenüber den früheren Tagen wesentliche Unterschiede.

Deutlich tritt die Uebergangsstelle von normaler Haut auf die Pfropfungen zu Tage, indem sich der schmale

1) Das Hautstückchen verdanke ich Herrn Dr. Saxer, Assistent am pathologischen Institut und Privatdocent.

Der geringe Grad der Wucherungsvorgänge ist wohl auf das Alter der Patientin zurückzuführen.

Epithelsaum der letzteren scharf von der breiten Schicht der ersteren scheidet.

Von dem Streifen ist die Hornschicht auf weite Strecken hin abgehoben, offenbar durch das Confluiren der früher erwähnten Degenerationsherde. Unter der abgehobenen Schicht sind zahlreiche Epithelzellen im Zerfall, ausserdem Pigment führende Zellen und zahlreiche Chromatinreste in Form unregelmässiger Striche und Körnchen. Vielfach sind die obersten Partien schon vollkommen entfernt, und die nunmehrigen äussersten Epithelreihen sind mit reichlichen Eleïdinkörnchen beladen. Gleichmässig ist die Vertheilung der letzteren nicht, an manchen Stellen vermisst man sie vollkommen.

Die Epithelzapfen, welche in der Tiefe vordrangen, confluiren hier manchmal unter einander und schliessen Papillen mit elastischen Fasern ein (ausdrücklich möchte ich hervorheben, dass es sich nicht um Schrägschnitte handelt). Es hat im Grossen und Ganzen eine ausgedehnte Regeneration des Epithels stattgefunden; auf die Fortdauer der Epithelwucherung deuten die Karyokinesen in der mittleren und basalen Schicht.

Als neu aufgetretener Befund in dem Epithel führe ich Pigmentzellen an; sie sind auf ein oder 2 Zellreihen beschränkt, ohne lange Fortsätze zu besitzen. In dem Epithelsaum der Pfropfung sind sie vorwiegend in der basalen Schicht; dort aber, wo Fortsätze in die Tiefe bestehen, die sich dann unten gabelig theilen, finden sich Pigmentzellen in den oberen Schichten. Das Pigment bildet entweder einen dünnen Streifen um den ovalen Kern, oder es liegt in kleineren Häufchen an einem oder an beiden Polen der Zelle. Wenn eine Pigmentzelle einen Fortsatz besitzt, dann ist er nach oben zu gerichtet.

An der Uebergangsstelle von der umgebenden Haut auf die Pfropfung sind reichlich Pigmentzellen nachweisbar; diese besitzen lange, verzweigte Fortsätze, welche zwischen den Epithelzellen sich durchwinden. Einen solchen Fortsatz konnte ich auf die Länge von 12 Epithelzellen verfolgen. Die Enden dieser Fortsätze sind meist knotig verdickt; ein Eindringen in Epithelzellen ist nicht sicher nachzuweisen.

Die schon mehrfach erwähnte Uebergangsstelle ist auch dadurch kenntlich, dass das elastische Gewebe durch das Epithel an der Berührungsstelle hindurchzieht und frei in ein Bläschen hineinragt, das durch Abheben der obersten Epithelschichten zu Stande kam. In dem Bläschen bemerken wir zwischen und um die elastischen Fasern Leukocyten und einige Fibrinbalken.

Die elastischen Fasern liegen hier in unregelmässigen Knäueln vielfach verschlungen, entbehren der feineren Fortsätze; die schmälsten und am meisten distal gelegenen haben ein körniges Aussehen, sind ausserdem blasser tingirt. Dort, wo sie das Epithel durchziehen, haben sie anscheinend auch etwas von dem satten Farbenton eingebüsst, ausserdem sind sie von dem neugebildeten Epithel verschoben, theils auseinander, theils zusammengedrängt.

An dieser Stelle findet man, wie nebenbei bemerkt werden soll, noch verhältnissmässig viele Leukocyten in dem Epithel.

In den Papillen hat die Anordnung und die Zahl der elastischen Fasern eine Einbusse erlitten, ebenso die Tinction.

Die feinsten elastischen Fäserchen sind äusserst blass tingirt (auch bei verschiedener Einstellung!). Die Schlängelung ist noch ziemlich gut zu sehen. Vergleicht man die Menge der elastischen Fasern mit derjenigen in normaler Haut, so hat sie entschieden abgenommen.

Die Anordnung der Fasern ist gestört durch das vom Mutterboden her aufstrebende Granulationsgewebe; letzteres verdrängt und verschiebt die Fasern. An einer Stelle z. B. bemerkt man eine Capillare die parallel zur Hautoberfläche verläuft: die Umgebung derselben ist vollkommen frei von elastischen Fasern.

Degenerirten Zellen begegnet man in der Pfropfung in bescheidener Anzahl, jedenfalls in viel geringerer Menge als am 3. und 4. Tage; Leukocyten sind noch ziemlich reichlich vertreten.

Von dem alten Gewebe der Pfropfung bestehen nur mehr geringe Reste, der Hauptsache nach ist es durch junges, zell- und gefässreiches Granulatiosgewebe ersetzt. In dem Granulationsgewebe findet man eine ziemliche Anzahl Mitosen, sowohl in den freiliegenden Zellen, als auch in den Capillarendothelien.

Von den alten Gefässen der Pfropfung sind entschieden viele zu Grunde gegangen, manche noch dem Untergange verfallen. In diesen fehlt das Endothel, die Kerne der Wandung sind unregelmässig vertheilt, manchmal liegen Riesenzellen in derselben; an einer Stelle konnte ich in der Wandung und deren nächsten Umgebung 6 Riesenzellen constatiren; in geringer Entfernung davon verlaufen dann junge Capillaren mit langgestreckten Endothelkernen.

Das Exsudat ist in diesem Falle vollkommen geschwunden, der Uebergang von dem Mutterboden auf die Pfropfung dadurch etwas verwischt.

Hervorzuheben wäre demnach für diesen Zeitpunkt die Epithelwucherung, das Auftreten von Pigmentzellen, der nahezu vollkommene Ersatz der gepfropften Cutis durch Granulationsgewebe und die Degeneration der elastischen Pasern.

Um zu sehen, ob die an den elastischen Fasern beschriebenen Veränderungen wirklich der Degeneration entsprechen, wurden verschiedene Präparate von Frostgangrän, diabetischem Brande, Phlegmonen und Abscesswandungen untersucht.

Deutliche Bilder finden sich bei Gangrän an denjenigen Stellen, an welchen überhaupt keine Kernfärbung mehr zu Stande kam.

Die Fasertrümmer und Reste von Fäserchen ergaben dieselben Bilder, welche oben angegeben wurden, welche im Laufe der weiteren Schilderung noch öfter wiederkehren werden.

Bei einer Phlegmone im Unterhautzellgewebe des Vorderarmes fehlen in den oberen Schichten der Cutis die elastischen Fasern

vollkommen; in den tieferen Partien sind sie allerdings vorhanden, haben aber einen schmutzig braunrothen Ton angenommen und sind gekörnt.

Weiter führe ich Unna[1]) an:

„Man weiss im Allgemeinen, dass die Veränderungen des elastischen Gewebes nicht der Schwere der sonstigen Veränderungen entsprechen. Bei totaler trockener Nekrose der Haut und gegenüber Carcinomen zeigt das elastische Gewebe eine auffallende Resitenz, andererseits genügen schon geringe entzündliche Veränderungen in der Haut um die elastischen Fasern zum Schwund zu bringen."

9. Tag.

Ulcus cruris; Pfropfung aus dem Oberschenkel.

Das Epithellager stellt einen schmalen Streifen dar. Nach oben zu besitzt es an manchen Stellen einen Belag, welcher bei Eosinfärbung eine diffuse Tinction angenommen hat. In diesen zu Grunde gegangenen Partien, denn nur um solche kann es sich hier handeln, sieht man noch einzelne Kernreste liegen.

Die degenerirte Zone ist scharf von dem neugebildeten Epithel geschieden, dessen oberste Zellschichten reichlich Eleïdinkörnchen führen, allerdings nicht im ganzen Bereiche des Saumes.

In der basalen Schicht des Epithels constatirt man Mitosen, welche in mässiger Anzahl vertreten sind. Etwas reichlicher sind dieselben in einem Epithelzapfen vertreten, welcher sich auf eine ziemlich weite Strecke in die Tiefe fortsetzt.

Das elastische Fasernetz bietet mancherlei Veränderungen, besonders in seiner Anordnung. An einer Stelle z. B. sieht man direct unter der basalen Schicht des Epithels einen wirren Knäuel dicht aneinander liegender Fasern. Die letzteren sind ziemlich breit und haben nur nach dem Epithel zu feinere Fortsätze. Zwischen den Fasern sieht man gut geformte und gut tingirte Bindegewebskerne. Man gewinnt entschieden den Eindruck, dass es sich hier um eine Verschiebung, resp. um eine Verdrängung durch das von unten aufschiessende Granulationsgewebe handelt. An anderen Stellen ist diese Erscheinung des Verdrängtwerdens noch deutlicher in die Augen springend, nämlich dort, wo die Fasern weiter auseinander liegen, wo sich Capillargefässe zwischen sie hineingeschoben haben. Hier findet man ausserdem unter dem Epithel eine schmale Zone, in welche feine Fasern hineinragen, welche aus dickeren Fasern entspringen. Man vermisst hier das feine Netzwerk, ausserdem die tief dunkle Färbung der Fasern; letztere hat einem helleren Ton Platz gemacht; weiter kommt die Körnung der Fasern hinzu.

In der übertragenen Cutis finden sich in spärlicher Anzahl degenerirte Zellen; vorwiegend begegnet man Zellen mit gut tingirten Kernen und deutlichem Protoplasmasaum. Das Granulationsgewebe (als solches

1) Ueber Elacin. Biologische Abtheilung des ärztlichen Vereines Hamburg. Sitzung 13. October 1896. Münchener med. Wochenschr. 1897. Nr. 4.

müssen wir den subepithelialen Theil der Pfropfung bezeichnen) birgt in verhältnissmässig geringer Anzahl Mitosen; in vielen Kernen ist aber die chromatische Substanz in reichlicher Menge vertreten.

An manchen Stellen ist in dem Gewebe Fibrillenbildung eingetreten; diese Partien sind den mehr oder minder breiten Fibrillenzügen entsprechend zellärmer.

Ziemlich zahlreiche Zellen beherbergen Blutpigment; letzteres ist oft so dicht gelagert, dass der Zellkern vollkommen von ihm überdeckt ist; manchmal liegen wieder nur spärliche Pigmentpartikelchen in der Zelle, nahe oder fern von dem Nucleus, nur auf einer Seite oder auf beiden. Die Veranlassung zu diesem Pigmentreichthum ist ein Bluterguss, welcher an einer Stelle unterhalb der Insition gelegen ist.

Die Capillaren verlaufen von dem Mutterboden ziemlich senkrecht nach oben gegen die Epithelschicht. Wo ein grösserer Epithelzapfen in die Tiefe ragt, sieht man deutlich die Capillare umbiegen und zwischen die beiden Lager hinein verlaufen.

10. Tag.

Granulirender Defect der Temporalgegend; nach Anfrischung Pfropfung aus dem Oberarm.

Das Epithel zieht als schmales, ziemlich gleichmässiges Band über den ehemaligen Defect. Nur an einer Stelle hat es schmälere oder breitere Ausläufer in die Tiefe geschickt; solchen Fortsätzen dürften auch einzelne anscheinend isolirt liegende Epithelherde entsprechen, welche eben in den Schnitt fielen; einige der Epithelinseln verdanken Drüsenresten ihr Dasein. In der Basalschicht des Epithels findet man verhältnissmässig reichlich Mitosen. Weiter treten hier ziemlich viele Pigmentzellen auf; irgendwelche nennenswerthen Ausläufer besitzen die letzteren nicht.

Die elastischen Fasern liegen in Form ziemlich breiter Balken oft parallel zur Hautoberfläche, stellenweise zu mehr oder minder dichten Knäueln angeordnet; manchmal zweigen feinere Fäserchen von ihnen ab; die letzteren sind dann blass und gekörnt; die eben genannte Erscheinung ist besonders an denjenigen Fasern zu erkennen, welche an vereinzelten Stellen dicht unter dem Epithel liegen. Mehrfach hat das Granulationsgewebe (wie schon früher erwähnt) die Fasern auseinander gedrängt. Besonders auffallend ist diese Thatsache in der Nähe von Gefässen; in der Umgebung der letzteren treten Mitosen zu Tage. Von den alten Gefässen der Pfropfung sind manche zu Grunde gegangen; die Gründe für diese Annahme sind bei Schilderung der Präparate vom 6. Tage bereits angegeben worden. In diesem Falle ist die Fibrillenbildung ziemlich vorgeschritten, namentlich bei der Färbung nach van Gieson heben sich die neuen Bündel in grosser Deutlichkeit von den alten (spärlich bestehenden) ab. Sehr evident ist diese Differenzirung auch an der Grenze des ehemaligen Defectes gegen die Umgebung.

Präparate, welche der Pfropfung einer Verbrennung entstammen, ergeben folgendes Bild, welches ich abgekürzt wiedergebe:

Zwischen den Epithelien liegen in den tieferen Schichten Leuko-

cyten; in der basalen Schicht finden sich Mitosen; kleinere und grössere geschichtete Epithelzellenhaufen bemerkt man in den oberen Partien der Cutis. Pigmentzellen mit mehr oder minder deutlichen Fortsätzen sind hier und da in der basalen Schicht des Epithels nachzuweisen; die Fortsätze sind nach oben gerichtet. In den Capillaren der Pfropfung sind ziemlich zahlreiche Mitosen; die Umgebung der Gefässe weist Rundzellenanhäufung auf, allerdings weniger im papillaren Theil der Cutis, als vielmehr in den tieferen Theilen nahe dem Mutterboden. Die Grenze von letzterem und dem Streifen ist stellenweise schwer zu bestimmen, an anderen Orten aber leicht nachzuweisen. Das Exsudat ist vollkommen geschwunden. In dem Untergrund nahe der Pfropfung bemerkt man einzelne degenerirte Kerne, ausserdem spärliche Riesenzellen und Mitosen.

Die elastischen Fasern sind in verschiedener Mächtigkeit vertreten, entsprechend der Dicke des übertragenen Streifens. Vielfach sind sie von den aufsteigenden Gefässen durchbrochen und verdrängt. Diese verschobenen Fasern sind im Ganzen blasser tingirt, die feineren gekörnt. Die hellere Färbung und die Körnung sind namentlich dort deutlich, wo der Streifen sehr dünn gerathen war.

Ein Vergleich mit der Menge der Fasern in dem frisch entnommenen Streifen ergiebt, dass eine Abnahme der Anzahl stattgefunden hat.

13. Tag.

Object: Ulcus varicosum cruris; Entnahmestelle: Oberschenkel.

Streckenweise ist das elastische Fasernetz ziemlich gut erhalten, die feinsten Verästelungen desselben bis nahe zum Epithel verfolgbar; dann sind aber Stellen vorhanden, wo die Fasern nur mehr als blasse Streifen kennbar sind.

In der basalen Schicht des Epithels sind Mitosen in geringer Zahl vertreten, reichlicher Pigmentzellen.

Die Pars papillaris zeigt allenthalben gut erhaltene Kerne; die elastischen Fasern, welche sich in ihr befinden, sind manchmal durch Granulationsgewebe dislocirt. In der Pars reticularis unterbrechen einzelne zellreichere Herde die mässig zellreiche Schicht, in welcher sich neben alten Fibrillen neugebildete vorfinden. Die alten Fibrillen sind etwas weniger tingirt, als die neu entstandenen. In der Pars reticularis finden sich ausserdem noch Pigmentzellen; Mitosen sind erst nach längerem Suchen zu constatiren. Die Gefässe durchziehen in ziemlich senkrechter Richtung die Stätte des ehemaligen Exsudates und die Pfropfung. Die Gefässe in der letzteren (das Läppchen war sehr dünn gerathen) besitzen durchweg grosse und gut tingirte Kerne, so dass man wohl annehmen darf, dass der grösste Theil derselben neugebildet ist; ausgedehntere Pigmentablagerungen lassen sich in ihrer Nähe nicht nachweisen.

14. Tag.

Pfropfung aus dem Oberarm auf das Gesicht.

In Präparaten von diesem Falle ist die Degeneration der elastischen Fasern namentlich in dem Papillartheil gut sichtbar. Dort, wo die feineren

Fasern von den breiten Bändern nach obenhin abzugehen pflegen, sind die Letztgenannten oft in wirre, dichte Knäuel geballt. Die mittelbreiten abgehenden Fasern zeigen nur die beiden Ränder intensiver tingirt, die Mitte erscheint verhältnissmässig blass. Ausserdem sind die Ränder nicht ganz scharf; die letztgenannte Veränderung wird in den feineren Fasern deutlicher. Diese weisen Körnung auf, sind im Grossen und Ganzen blass. Die Papillenspitzen sind faserlos, ebenso ein kurzer Streifen der Pfropfung.

In der basalen Schicht des Epithels findet man einzelne Mitosen; an einer Stelle constatirt man einen kleinen Degenerationsherd in den oberen Partien des Epithels, welcher denjenigen gleicht, welche wir am 3. Tage so reichlich vorfanden.

An anderen Stellen liegen manchmal Leukocyten zwischen den Epithelzellen; in einem Zapfen, welcher sich nach unten zu weit erstreckt, sind sie in geringerer Anzahl vorhanden. Zahlreicher findet man sie wieder in der Pfropfung, doch nie in kleineren oder grösseren Haufen beisammen liegend; auch trifft man sie nicht ausschliesslich in der Nähe der Gefässe. Ausser den Leukocyten constatirt man in der Pfropfung vereinzelte Karyokinesen, weiter neben alten blassen Fibrillen neugebildete, intensiver tingirte, schliesslich reichliche junge Gefässe und einige verödete alte Blutbahnen.

15. Tag.

Substanzverlust in der Gegend der Spina ant. sup., Streifen dem Oberschenkel entnommen.

Der schmale Epithelsaum sendet nur stellenweise mehr oder minder breite, längere oder kürzere Zapfen in die Tiefe. In der basalen Schicht sind reichlich karyokinetische Figuren nachzuweisen. Degenerationsherde und Leukocyten fehlen in dem Epithel. In den tieferen Schichten beobachtet man mehrfach mit Ausläufern versehene Pigmentzellen.

Die elastischen Fasern sind auf ziemlich weite Strecken vollkommen verschwunden; an einzelnen Stellen finden sich in der Pars papillaris (wenn man überhaupt von ihr sprechen darf bei dem fast vollkommenen Mangel an Papillen) Reste in Form feiner, nicht ganz scharf contourirter blasser, manchmal gekörnter Fäserchen; hier und da liegt eine Anzahl derselben in Knäuelform beisammen. In den tieferen Schichten, wo reichlichere Fasernetze bestehen, sieht man wieder die öfter erwähnte Erscheinung der Verdrängung durch Gefässe und Granulationsgewebe. Wo eine Gefässtheilung stattfindet, wird ein Theil der Fasern in Dreiecksform abgeschnitten. Alte, zu Grunde gehende Gefässe beobachtet man auch in diesem Falle.

In der Pfropfung wechseln zellreichere Territorien mit zellärmeren ab; es besteht ziemlich reichliche Fibrillenbildung; der Zug der Fibrillen geht ziemlich parallel der Hautoberfläche. Pigmentführende Zellen sind ganz vereinzelt zu sehen, reichlicher Mitosen. Eine scharfe Grenze zwischen Mutterboden und Pfropfung fehlt.

Die elastischen Fasern nehmen also mehr und mehr ab; die Pfropfung selbst besteht zum grössten Theil aus neugebildetem Gewebe, und zwar in allen Schichten.

16. Tag.

In dieser Beobachtung besteht an einer Stelle noch ein umfangreicheres Exsudat. Bei schwacher Vergrösserung erscheint das Epithel wie in den früheren Fällen als ziemlich schmaler Saum. Als Nebenbefund wäre ein kleiner Degenerationsherd zu erwähnen.

Grosse Strecken der Pfropfung entbehren vollkommen die elastischen Fasern; in einem Bezirke (schwache Vergrösserung) sieht man ein dicht verfilztes Netzwerk elastischer Fasern, nahe der basalen Schicht des Epithels, von ihr nur durch einen hellen, schmalen Saum getrennt.

Bei starker Vergrösserung lassen sich in der basalen Schicht des Epithels Mitosen nachweisen, doch nicht in solch reichlicher Anzahl, wie dies in den Präparaten vom 15. Tage der Fall war. Pigmentzellen finden sich ebenfalls eingestreut, doch nicht in der Nähe des Exsudates.

Untersucht man den früher erwähnten Streifen elastischer Fasern bei stärkerer Vergrösserung, so ergiebt sich Folgendes:

Er besteht aus ziemlich breiten Fasern, welche vielfach durcheinander verflochten sind. Man gewinnt den Eindruck, dass die Fasern durch das unter ihnen liegende Gewebe nach oben verschoben und zugleich zusammengedrückt worden seien. Kleine abzweigende Fasern sehen etwas gekörnt aus; die feine Verästelung, welche man in der normalen Haut desselben Schnittes nachweisen kann, fehlt hier vollkommen.

In das oben erwähnte Exsudat ziehen zahlreiche Capillaren; besonders reichlich sind die letzteren in dem Granulationsgewebe, welches das Exsudat umgiebt. In der Nähe des letzteren findet man kleine Reste alten Bindegewebes (eine solche Partie ist von einem dichten, elastischen Fasernetz umschlossen); in die Bindegewebsreste sind junge Gefässe eingedrungen.

Wie schon vom 15. Tage angegeben wurde, ist eine reichliche Fibrillenbildung eingetreten, namentlich in einiger Entfernung von dem oben erwähnten Exsudat.

18. Tag.

Defect an der Wange, gepfropft aus dem Oberarm. 52 Jahre alt.

In diesem Fall sind in dem Epithel keine Mitosen zu entdecken, auch da nicht, wo es ziemlich weit in die Tiefe vorgeschoben ist. Es soll damit nicht gesagt sein, dass keine Vermehrung stattfindet.

Die elastischen Fasern vermisst man auf ziemlich weite Strecken hin; wo sie noch vorhanden sind, bilden sie im Gegensatze zu der vorher geschilderten Beobachtung keine Netze, sondern die kurzen dickeren Faserreste stehen senkrecht zur Hautoberfläche, sind durch Zellen von einander getrennt und besitzen nur kleine, schwach tingirte, körnige Fortsätze.

In der Pfropfung sind alte und neue Fibrillen vermöge ihrer Tinction gut zu unterscheiden; vorwiegend liegen sie parallel zur Hautoberfläche; zwischen ihnen liegen hier und da regellos eingestreute Stücke von elastischen Fasern, welche ausser jedem Zusammenhang mit den übrigen sind.

An einem grösseren Gefässe der Pfropfung lässt sich constatiren, dass die Degeneration alle Schichten ergriffen hat, auch die elastischen Fasern der Gefässwandung.

19. Tag.

Angefrischtes Ulcus cruris, Pfropfung aus dem Oberschenkel.

Von dem Epithel ist nur zu erwähnen, dass es an einzelnen Stellen breitere Fortsätze in die Tiefe schickt; in diesen kann man einzelne Mitosen constatiren.

An den elastischen Fasern bemerkt man wieder die bekannte Verschiebung, ausserdem die Abnahme der Fasern der Zahl nach, schliesslich die Körnung und die blasse Färbung; vielfach vermisst man die elastischen Fasern überhaupt vollkommen.

In der Cutis sind an manchen Stellen Leukocyten zu beobachten, namentlich in der Nähe von Gefässen; in einem Bezirke sind sie sogar sehr reichlich vertreten und liegen hier oft in langen Reihen zwischen den etwas blass gefärbten Granulationszellen. Einige Leukocyten weisen Degenerationserscheinungen auf, jedoch nur dort, wo sie in grösserer Menge liegen. An anderen Orten der Pfropfung liegen Riesenzellen im Gewebe; in einem Gesichtsfelde waren drei neben einander liegend aufzufinden. Einmal sah ich eine Riesenzelle mit wandständigen Kernen, welche an einem Gefäss mit vollkommen homogener Wandung lag. In dem übrigen Theile der Pfropfung sind einige Mitosen bemerkenswerth.

21. Tag.

Mädchen, 9 Jahre alt; Defect in der Regio inguinalis, Pfropfung aus dem Oberschenkel.

In einem der vorliegenden Fälle zieht das Epithel als schmales Band, nahezu ohne jeden Fortsatz in die Tiefe über den einstigen Defect.

In der basalen Schicht sind verhältnissmässig reichlich Mitosen; Pigmentzellen fehlen in dem jungen Epithel vollkommen, während sie in den angrenzenden Partien der normalen Haut in reichlicher Zahl vertreten sind.

In der Cutis verlaufen die Zell- und Fibrillenzüge parallel der Hautoberfläche. Die Menge der Zellen ist etwas verringert; allerdings findet man noch da und dort Mitosen in den Zellen der Cutis. Die vorhin erwähnten Züge werden von Capillargefässen durchzogen, welche nahezu senkrecht zu ihnen verlaufen. Nach Mitosen der Endothelien suchte ich vergebens. Ausser den Zellen haben die Gefässe der Pfropfung eine Abnahme ihrer Zahl erfahren; an einigen Stellen sieht man sehr weite Lumina, wie man sie in diesem Bezirke zu constatiren nicht gewohnt ist; ich glaube, dieselben als Blutbahnen ansehen zu dürfen (Venen?).

Weite Strecken der Insition sind ohne elastische Fasern; nur da und dort bestehen kleine Netze derselben mit den zur Genüge geschilderten Degenerationserscheinungen; weiter liegen in der Cutis regellos zerstreute Fasern, einzelne verhältnissmässig gut erhalten. An der Grenze von dem ehemaligen Defect und der Pfropfung sieht man parallel der Oberfläche verlaufende, in die junge Narbe hineinragende, scharf contourirte, gut tingirte, zarte, gestreckte Fasern. Nur das Ende derselben ist manchmal etwas umgebogen oder auch in leichtem Grade geschlängelt.

An einer äusserst geringen Anzahl derselben kann man feinste Fäserchen auf eine kurze Strecke abgehen sehen. Sie verlassen die stärkere Faser auf der Seite; das Ende der letztgenannten weist absolut keine Auffaserung auf, ist stets scharf abgeschnitten.

Weiter ist der Befund von Riesenzellen zu erwähnen; man constatirt dieselben an der Grenze von Mutterboden und Pfropfung; im Mutterboden selbst begegnet man ebenfalls einzelnen Exemplaren. Sonst ist von dem Untergrunde noch eine herdweise, zellige Infiltration zu erwähnen.

In anderen Präparaten, welche der Insition eines Unterschenkelgeschwüres entstammen (die Streifen wurden dem Oberarm entnommen), fehlen die elastischen Fasern vollkommen. Da und dort sind Rundzellenherde in der Nähe des Epithels; in der Cutis reichliche Zellen, welche Blutpigment führen.

24. Tag.

Gepfropftes Unterschenkelgeschwür.

Hier liegt an einer Stelle unter dem schmalen Epithelsaume ein Bluterguss in Form eines ziemlich langen Streifens. Die rothen Blutkörperchen sind zum Theil gut erhalten; ganz vereinzelt finden sich Leukocyten zwischen ihnen, ausserdem noch feine, zarte Fibrinfäden. Nach abwärts zu schliesst sich an das Blut junges Bindegewebe an, das einzelne Mitosen in sich schliesst.

Gegenüber den früher geschilderten Präparaten fällt es auf, dass die Gefässe in geringerer Anzahl in senkrechter Richtung durch die Pfropfung nach oben verlaufen. In dem eben geschilderten Schnitte vermisst man die elastischen Fasern vollkommen.

Andere Schnitte (welche einer Stelle entnommen sind, die einige Millimeter von der erst erwähnten entfernt ist) zeigen neben vollkommen faserlosen Partien solche, welche noch Reste von elastischen Fasern führen. Da diese gegenüber den früheren Befunden keine Verschiedenheiten bieten, kann ihre Beschreibung lediglich unterbleiben.

Zur erwähnen wäre nur noch die Existenz von Mastzellen, welche sich in der Nähe der basalen Schicht des Epithels vorfinden [1]).

39. Tag.

Der Uebergang von der umgebenden Haut auf die Pfropfung ist ziemlich schroff; er wird gekennzeichnet durch den fast vollkommenen Mangel an Papillen. Chromatinreichere Kerne findet man mehrfach in der basalen Schicht, einmal constatirte ich eine typische Mitose. An einzelnen Stellen der Cutis bestehen kleinere Zellanhäufungen; hier trifft man auch vereinzelte, Pigment führende Zellen.

Die schlanken Bindegewebskerne, ferner die Fibrillen liegen parallel zur Oberfläche; die letzteren werden von Gefässen unterbrochen, welche aus der Tiefe nach oben ziehen; einzelne Gefässe sieht man allerdings auf dem Querschnitt. Im Grossen und Ganzen entspricht jedem aufstre-

1) Präparate vom 30. Tage lieferten infolge minder guter Einbettung nur für die Degeneration der elastischen Fasern brauchbare Bilder.

benden Gefäss in dem Epithelsaume eine flache Delle, die man eventuell als Andeutung einer Papille bezeichnen kann. In den Gefässendothelien vermisst man Mitosen. Die schon früher erwähnte Abnahme der Gefässzahl ist noch deutlicher geworden. Mit der Annahme eines Gefässschwundes befinde ich mich in Uebereinstimmung mit Garrè, während Goldmann gegentheiliger Ansicht ist.

Was die elastischen Fasern anlangt, so findet sich nahe der Grenze der Pfropfung gegen die umgebende Haut ein Netz feinster Fasern. Viele verlaufen parallel zur Oberfläche, viele aber auch in schräger Richtung nach oben, indem sie die Fibrillenzüge kreuzen.

Besonders erwähnenswerth dürfte sein, dass die Fasern äusserst zart sind, dass sie auf lange Strecken eine gleichmässige Breite besitzen, und dass die Contouren vollkommen scharf sind. Die volle, dunkle Färbung der in normaler Haut vorhandenen Fasern fehlt ihnen allerdings; im Gegensatze zu den degenerirenden weisen sie nirgends Körnung auf. Eine grosse Zahl dieser neugebildeten Fasern lässt sich bis zu dem alten Fasernetze verfolgen. Der Zusammenhang mit den alten Fasern wird in den späteren Tagen deutlicher, deshalb möge er hier nur angedeutet werden. Die jungen Fasern verlassen die alten seitlich unter einem mehr oder minder spitzen Winkel; die alte Faser zeigt an ihrem Ende keine Theilung.

40. Tag.

Das Epithel zeigt in diesem Falle deutlich ausgeprägte Fortsätze in die Tiefe; allerdings sind die letzteren nicht gleichmässig lang und verschieden breit. In einem schmalen, aber sehr langen Zapfen sind die central gelegenen Zellen zum Theil in Verhornung begriffen, zum Theil führen sie Eleïdinkörner. Pigmentzellen sind an verschiedenen Stellen der basalen Epithelschicht zu bemerken. Einzelne tragen sehr schön ausgebildete Fortsätze; zu bemerken ist, dass die letzteren nach oben, gegen die Hornschicht zu gerichtet sind; nach unten zu scheinen die Pigmentzellen ziemlich scharf abgeschnitten. In den obersten Lagen der Cutis findet man nur äusserst selten eine Mitose.

Im Vergleiche mit den früheren Tagen hat die Zahl der Gefässe abgenommen; es macht sich eine gewisse Regelung der Vertheilung bemerkbar. Es entspricht je einer Papille ein die Narbe von unten nach oben durchsetzendes Gefäss. In den Blutbahnen gelang es mir nicht, Proliferationserscheinungen nachzuweisen. Die nächste Umgebung der Gefässe ist meist etwas zellreicher, manchmal finden sich auch Zellen, welche Blutpigment führen.

Besonderer Erwähnung werth scheint die grosse Anzahl elastischer Fasern, welche vorwiegend parallel zu der Oberfläche verlaufen; diese ebengenannte Richtung erfährt dann eine Aenderung, wenn Capillaren nach oben ziehen; ihnen schliessen sich dann die elastischen Fasern an. Die letzteren tauchen am reichlichsten dort auf, wo die Pfropfung in die umgebende Haut übergeht, wo ein mässiges Lager derber, gut tingirter elastischer Fasern besteht.

Zu bemerken wäre noch, dass in dem alten Netze ebenfalls eine Neubildung elastischer Fasern stattgefunden hat, und dass an beiden

Stellen, in Pfropfung und Umgebung, der Nachweis der neuen Elemente nur mit Hülfe von starker Vergrösserung gelingt.

53. Tag.

Verbrennung auf dem Fussrücken, Pfropfung aus dem Oberarm.

Präparate von diesem Falle bieten im Gegensatze zu den eben geschilderten nur eine Andeutung von Papillenbildung. Trotz Durchmusterung der ganzen Länge des Streifens gelang es nicht, eine Mitose in dem Epithel nachzuweisen. Es ist nur die basale Schicht des Epithels reichlich mit Pigmentzellen besetzt, so dass sie schon bei ganz schwacher Vergrösserung als bräunlich gefärbter Saum erscheint. Isolirte Epithelzellenhaufen sind in der Pfropfung nur sehr spärlich vertreten. Die Bindegewebskerne liegen parallel der Oberfläche, ebenso die leicht gewellten Fibrillenzüge. Die Narbe ist im und Grossen Ganzen zellärmer geworden, wenn man auch da und dort noch eine Mitose einer Bindegewebszelle nachweisen kann. Kleine Anhäufungen von Rundzellen sind da und dort eingestreut, meist in der Nähe der spärlich gewordenen Gefässe. Die weiten Gefässlumina, von welchen schon die Rede war, treten in diesen Präparaten besonders deutlich zu Tage.

Nahe der Grenze von Pfropfung und normaler Haut bemerkt man vereinzelte feine, gut tingirte Fäserchen; an einer anderen Stelle bemerkt man, dicht unter dem Epithel, reichliche feine, gut tingirte, elastische Fäserchen. Sie verlaufen parallel zur Hautoberfläche und haben im Vergleiche zu denjenigen aus früheren Tagen eine merkliche Veränderung erlitten. Von den jüngsten Fäserchen wurde notirt, dass sie vollkommen gestreckt verlaufen; diese nun zeigen eine ausgesprochene Schlängelung.

56. Tag.

In dem schmalen Epithellager ist in der basalen Schicht nach längerem Suchen eine Mitose aufzufinden. Eigentliche Fortsätze in die Tiefe fehlen, nur da und dort zeigt der Epithelsaum eine Verbreiterung. In der ganzen Pfropfung existirt nur eine isolirte Epithelinsel. Pigmentzellen bestehen wohl (mit Fortsätzen, welche nach oben gerichtet sind), sind aber in geringerer Menge vorhanden, als am 53. Tage.

Die Gefässvertheilung ist entsprechend dem Papillenmangel unregelmässig; diejenigen Blutbahnen, welche nach oben streben, nehmen nicht mehr die oft erwähnte, nahezu senkrechte Richtung gegen die Epitheldecke, sondern haben einen schrägen Verlauf. Diese Richtung der Gefässe dürfte wohl mit dem Zuge in Zusammenhang zu bringen sein, welchem die Haut ausgesetzt ist.

An der Grenze von Pfropfung und umgebender Haut sind die elastischen Fasern zahlreich vertreten. Dieselben sind schlank, etwas gewunden, die Contouren scharf. Die Tinction der Fasern ist vollkommen gleichmässig. Vorwiegend verlaufen sie parallel zu den Bindegewebsfibrillen.

Auch zwischen den alten Fasern, welche an der Grenze gelagert sind, begegnet man neu entstandenen; die letzteren sind schmal, etwas geschlängelt.

Die alten Fasern sind unverändert; eine Auffaserung konnte ich weder an den Enden, noch an den Seiten entdecken. Das Endstück der alten Fasern verläuft entweder ziemlich gerade (allerdings in seltenen Fällen), oder es ist hakenförmig gekrümmt. Mit dem Ende selbst hängen die neugebildeten Fasern nicht zusammen; sie lassen sich bis an die Seiten der alten Fasern verfolgen, von welchen sie unter einem mehr oder minder spitzen Winkel abgehen. Manchmal verlässt die junge Faser die alte unter einem spitzen Winkel, legt sich dann nach Bildung eines kurzen Bogens ihr wieder auf eine kurze Strecke an, um schliesslich vollkommen von ihr abzuzweigen.

In einiger Entfernung von der Grenze der Pfropfung hören die elastischen Fasern auf, in den tieferen Partien früher als in der oberflächlichen.

Als Nebenbefund sind zahlreiche, Blutpigment führende Zellen zu erwähnen, welche da und dort regellos in der Insition zerstreut liegen.

60. Tag.

Präparate von dieser Zeit weisen gegenüber denen vom 56. Tage keine besonderen Verschiedenheiten auf.

Die Bindegewebsfibrillen zeigen eine etwas stärkere Wellung, und dieser entsprechend sind die elastischen Fasern mehr gewunden.

81. Tag.

An vielen Stellen sieht man unterhalb des schmalen Epithelsaumes neu entstandene, elastische Fasern. Vergleicht man sie mit denjenigen, welche am 56. und 60. Tage zu Gesicht kommen, so haben sie an Breite gewonnen, ausserdem sind sie etwas mehr geschlängelt als jene, liegen näher nebeneinander und haben schliesslich noch an Zahl zugenommen.

Es wurde öfter angeführt, dass sich Stücke breiterer, elastischer Fasern als Reste in der Pfropfung vorfinden. Von diesen kann man keine Fortsätze abgehen sehen.

4 Monate.

Der Epithelsaum ist im Grossen und Ganzen schmal, nur einige längere Fortsätze, welche sehr bald eine Umbiegung erfahren, gehen von ihm aus. Die Papillenbildung ist dementsprechend wenig ausgeprägt. Die Narbe ist von derbem, stark gewelltem Bindegewebe eingenommen; die Gefässvertheilung ist unregelmässig, die Zahl der Blutbahnen gering. Längs der Gefässe besteht meist kleinzellige Infiltration, welche sich aber in bescheidenen Grenzen hält.

Bei schwacher Vergrösserung bemerkt man nur an einigen Stellen im Bereiche der Pfropfung elastische Fasern; bei starker Vergrösserung findet man eine stattliche Menge. In den tieferen Schichten verlaufen sie mehr oder minder stark geschlängelt, parallel zu den Fibrillenbündeln. Eine Aenderung in ihrem Verlaufe tritt nun dort ein, wo Gefässe die Narbe nach oben hin durchsetzen; wo dies geschieht, geht die Richtung der Fasern ebenfalls nach oben gegen das Epithel zu.

In den subepithelialen Theilen der Narbe (wo noch einzelne Zellen Mitosen führen) ist die Anordnung der elastischen Fasern eine andere,

als oben beschrieben. Hier winden sich die Fasern korkzieherartig in ziemlich senkrechter Richtung nach oben zu dem Epithel. Sie lassen sich bis an die basale Schicht des letzteren verfolgen. Manche sind büschelförmig angeordnet, doch ist die Form der Büschel lang und schmal.

1¼ Jahr.

Defect der Bauchdecken; Pfropfung aus dem Oberschenkel.

Hier finden sich ziemlich gut ausgeprägte Papillen und in letzteren büschelförmig angeordnete, elastische Fasern; letztere trifft man auch in Menge in allen Theilen der Pfropfung.

Anzuführen ist, dass die Pfropfung leicht in Falten abhebbar war. Gegenüber der Umgebung bestand eine Niveaudifferenz von 2—3 Mm.; die Sensibilität war gelegentlich der Excision leicht nachzuweisen.

1½ Jahr.

Lupusexcision im Gesicht; Pfropfung aus dem Oberarm.

Hier findet sich ebenfalls ein reichliches, elastisches Fasernetz; die feine Verästelung richtet sich nach der Ausbildung der Papillen; wo diese hoch gerathen sind, bestehen lange Verästelungen; sind sie niedriger, so kommen nur kurze Büschel elastischer Fasern zur Anschauung.

Die Narbe ist kern- und gefässarm; nur in der Umgebung der Gefässe ist da und dort ein schmaler Streifen von Rundzellen sichtbar.

Verschiedene Pfropfungen, welche

2 Jahre

nach der Operation gewonnen wurden, weisen ebenfalls reichlich elastische Fasern auf. Die Anordnung und feinere Verzweigung geht Hand in Hand mit der Ausbildung der Papillen.

Zusammenfassung.

In dem Epithel der Pfropfung gehen Anfangs Degenerations- und Regenerationsvorgänge nebeneinander einher. Die ersteren, welche sich vorwiegend in den oberen Schichten abspielen, documentiren sich durch Lockerung des Gewebes, undeutliche Zellen und durch das Auftreten von Bläschen, welche unter Umständen confluiren. Die Leukocyten, welche in diesen Herden vorkommen, tragen zur Lockerung des Epithels bei.

Der Leukocytenreichthum des Epithels hängt von der Dicke der Pfropfung ab (wenigstens in der ersten Zeit); je dicker die Cutis ist, welche mit übertragen wurde, desto weniger Leukocyten sind in dem Epithel.

Die Regeneration des Epithels wird unleugbar bewiesen durch die verschiedenen Fortsätze, welche sich in das Exsudat, resp. in die Pfropfung hinein erstrecken. Man muss annehmen, dass

die Vermehrung der Zellen auch vielfach auf amitotischem Wege zu Stande kommt.

Die Degeneration erstreckt sich nicht nur auf das Epithel, sondern auch auf die Cutis. In der letzteren tritt Quellung und Lockerung auf, ferner Schrumpfung der Kerne und Leukocyteninfiltration.

Die erwähnten grossen, gut tingirten Kerne stammen zum grössten Theil aus dem Mutterboden; eine kleinere Anzahl von Zellen der Pfropfung, nahe dem Untergrunde, ist dem Untergange nicht verfallen.

Weiter macht sich die Degeneration im obersten Bereiche des Mutterbodens geltend, wohl immer als Folge der Operation, mag es sich nun um einen frischen Defect handeln oder um ein Abtragen der Granulationen.

Am wenigsten leiden entschieden die elastischen Fasern, wenigstens in den ersten Tagen.

Nach 2 bis 3 Tagen beginnt bereits Gefässneubildung, die von den Gefässen des Mutterbodens ihren Ausgang nimmt.

Die Regeneration des Epithels ist so energisch, dass die Decke der Pfropfung am 6. bis 8. Tage nur aus neugebildeten Epithelien bestehen dürfte; auch weiterhin, nach Wochen noch findet Epithelvermehrung statt, worauf die oft citirten Mitosen hinweisen. Die Hauptmasse der neugebildeten Epithelien geht von der basalen und mittleren Schicht aus. Die isolirten Epithelhaufen dürften zum Theil mit dem Deckepithel im Zusammenhange stehen, zum Theil aber von den drüsigen Partien der Pfropfung ausgegangen sein.

Trotz dieses üppigen Wucherns stellt das Epithel später (in vielen Fällen wenigstens) einen schmalen Streifen mit spärlichen Fortsätzen dar. Erst nach $^5/_4$, $1^1/_2$ und 2 Jahren kann eine regelmässigere Anordnung eingetreten sein.

In der übertragenen Cutis nimmt die gleich Anfangs auftretende Degeneration ihren Fortgang; ich glaube nicht zu weit zu gehen, wenn ich annehme, dass allmählich der ganze oder nahezu der ganze Streifen ersetzt wird. Das Ersatzmaterial wird vom Mutterboden geliefert, in Form des üppig einwachsenden Granulationsgewebes.

Wie in den einzelnen Fällen angegeben wurde, lässt sich auch die Neubildung von Fibrillen constatiren, welche mit dem 9. Tage einsetzt und langsam an Ausdehnung gewinnt. Es wurde angeführt, dass bei Hämatoxylin-Eosintinction die jungen Fibrillen den Farbstoff intensiver aufnehmen, ferner wurde auf die verschiedene Rothfärbung bei Anwendung des Gieson'schen Gemisches aufmerksam gemacht.

Das substituirende Granulationsgewebe erleidet im Laufe der Zeit die gewohnten Veränderungen: Abnahme der Zellen und Gefässe, Zunahme der Fibrillen.

Goldmann (l. c.) bestreitet zwar, dass eine Abnahme der Gefässe stattfinde, und nimmt im Gegentheil eine lange dauernde Vermehrung an. Nach den mir vorliegenden Präparaten kann ich mich seiner Anschauung nicht anschliessen.

Bei Erwähnung der Gefässe dürfte es sich wohl empfehlen, eine Trennung derselben vorzunehmen und die der Pfropfung von denjenigen des Granulationsgewebes zu scheiden.

Von den ersteren gehen wohl viele zu Grunde; man beobachtet die schlecht tingirten Kerne des Endothels und der Wandung, im Weiteren das Fehlen der Kerne in der Wand; schliesslich noch Riesenzellen, welche dem Gefässrohr anliegen.

Es soll damit nicht in Abrede gestellt werden, dass manche Gefässe, wie Garrè sich ausdrückt, ihre Function wieder aufnehmen. Ob die weiten Lumina (mit Endothelzellen ausgekleidet), welche wir nach Ablauf von 4 Wochen zu Gesicht bekamen, mit den alten Gefässen der Pfropfung in Zusammenhang zu bringen sind, wage ich nicht zu entscheiden.

Die Gefässe, welche aus dem Untergrunde in die Pfropfung hinein wachsen, durchziehen dieselbe Anfangs in nahezu senkrechter Richtung; die letztere macht später einer mehr schrägen Platz, wohl infolge des Zuges des Bindegewebes. Verfolgt man das Gefäss in seinem Verlaufe, so findet man, dass es einer Papille zustrebt, welche nach dem früher Gesagten mehr oder minder schwach ausgebildet ist. Die Umgebung der Blutbahnen zeichnet sich in den meisten Fällen durch kleinzellige Infiltration aus.

Die Grenze zwischen Untergrund und Pfropfung ist bald undeutlich, vorausgesetzt, dass kein ausgedehnteres Exsudat bestand; war letzteres sehr klein, so fehlen schon nach 6—8 Tagen seine Spuren.

Die Reaction, welche sich im Untergrunde einstellt, ist ziemlich ansehnlich, steht aber mit der Dignität des Gewebes im Zusammenhange. Im Fettgewebe scheint sie ausgedehnter zu sein und tiefer zu gehen als im strafferen Bindegewebe.

Am längsten leisten die elastischen Fasern der Degeneration Widerstand. Je nach der Dicke des Läppchens wird eine verschieden grosse Zahl derselben übertragen.[1])

1) Im praktischen Falle dürfte es technisch unmöglich sein, nur Epithel und keine elastischen Fasern zur Pfropfung zu gewinnen.

Die Veränderungen, welche sich der Reihe nach einstellen, sind: blasse Tinction und Körnung; mit der letzteren ist das Schwinden der scharfen Contouren eng verknüpft. Zuerst stellen sich diese Erscheinungen an den feineren Fasern ein; die Körnung vermisst man an den breiteren vollkommen. Die Letztgenannten zeigen nur blassere Färbung und büssen an Schärfe der Contouren ein. Dem aufstrebenden Granulationsgewebe gegenüber verhalten sich die elastischen Fasern rein passiv; sie werden von demselben nach oben verschoben, auseinander, eventuell auch zusammengedrängt. So kommen die wirren Knäuel zu Stande, von welchen oftmals die Rede war. In einzelnen Fällen schwinden sämmtliche Fasern, in anderen behaupten sich da und dort ziemlich lange kleinere und grössere Reste.

Die ersten, allerdings sehr spärlichen und bescheidenen Anfänge einer Neubildung elastischer Fasern constatirten wir am 21. Tage (bei einem jugendlichen Individuum).

Deutlicher treten sie erst nach dem 30. Tage auf in Form feinster Fäserchen, die vorerst parallel zu den Fibrillen verlaufen. Diese Fasern sind auf keinen Fall Reste der einst übertragenen, sondern sicher neu entstandene. Sie gleichen vollkommen denen, welche ich in der 32 Tage alten Narbe einer per secundam intentionem geheilten Kopfwunde fand. Eine kurze Schilderung des erhobenen Befundes möge hier Platz finden.

In der Nähe des Ueberganges der Narbe in die umgebende Haut bestehen reichliche feine, elastische Fäserchen. Ihre Zahl mehrt sich mit dem Vorrücken gegen die (so zu sagen) normale Haut; sie stehen mit den Fasern der letzteren in Zusammenhang. Die alte Faser endet vollkommen scharf, sei es nun mit gebogenem oder geradem Ende.

Von den letzteren sieht man nie eine Faser ausgehen, nur von den Seiten. Der Winkel, unter welchem die neue Faser die alte verlässt, ist verschieden spitz; manchmal lagert sie sich nochmals an nach Beschreibung eines kleinen Bogens, um nach kurzem gemeinsamen Verlauf definitiv allein weiterzuziehen.

In der Pfropfung kann man von einzelnen gut erhaltenen, alten Faserresten ebenfalls dann und wann neue Fasern abgehen sehen.

Verhältnissmässig gering ist der Nachschub von unten her.

Nach 4 Monaten ist die Pfropfung schon reichlich mit elastischen Fasern versehen, in ausgezeichneter Weise nach 1¼, 1½ und 2 Jahren.

Die Versorgung der Pfropfung mit elastischen Fasern nach 1½ Jahren war bedeutend besser als die der Narbe einer Kniegelenkresection von demselben Alter. In beiden Fällen handelte es

sich um jüngere Individuen (der Patient mit der Resection war 19, der Kranke von welchem die Pfropfung stammte, 34 Jahre alt. Die Narbe war auf der Unterlage kaum verschieblich, die Insition konnte, wie schon bei Beschreibung des Präparates angeführt wurde, in einer Falte erhoben werden.

Schlusssätze.

Der grösste Theil der übertragenen Läppchen geht zu Grunde.

Am raschesten regenerirt sich das Epithel.

Die subepitheliale Schicht ist als Narbe zu betrachten, hervorgegangen aus dem vom Mutterboden aufschiessenden Granulationsgewebe.

Die elastischen Fasern gehen sehr langsam zu Grunde; es tritt erst spät eine Regeneration derselben ein.

Die neuen Fasern gehen vorwiegend von den alten der Umgebung aus; von den Resten der elastischen Fasern in der Pfropfung können ebenfalls neue Fasern ausgehen, doch sehr spärlich.

Nach $^5/_4$ und $1^1/_2$ Jahren kann die Pfropfung wieder reichlich mit elastischen Fasern versorgt sein; die Vertheilung und Anordnung ist allerdings nicht so regelmässig, wie in der normalen Haut.

Für die Praxis ergiebt sich, dass man an die Leistungen der Pfropfung nicht zu früh hohe Ansprüche stellen darf.[1])

Einen Theil der Präparate nach Thiersch gewann ich in der Klinik des Herrn Geheimraths Helferich, der andere stammt aus der Klinik des Herrn Geheimraths Küster (aus letzterer bekam ich alle im nächsten Abschnitte zu schildernden Lappen nach Krause).

Für die Ueberlassung des Materiales bitte ich die beiden hochgeehrten Herren, meinen ergebendsten Dank entgegenzunehmen. Zu ganz besonderem Danke bin ich Herrn Geheimrath Marchand verpflichtet für die mir reichlichst gewährte Unterstützung bei der Anfertigung der beiden Abschnitte.

II.

Ueber die Einheilung von ungestielten Hautlappen.

Krause hat auf dem XXII. Congresse der Deutschen Gesellschaft für Chirurgie über die Transplantation grosser ungestielter Hautlappen berichtet. Auf die Technik seines Verfahrens brauche

1) Hierauf wies Goldmann (l. c.) ebenfalls hin.

ich hier nicht näher einzugehen und möchte nur die Hauptbedingungen anführen, welche nach Krause zu erfüllen sind, um ein Gelingen zu garantiren. Dieselben bestehen in der Herstellung einer frischen Wundfläche, vollkommener Blutstillung und in völlig aseptischem trockenem Operiren.

Der erste Verbandwechsel wird nach 3—4 Tagen vorgenommen, weil sich zuweilen auf den Hautlappen Blasen bilden, welche zweckmässiger Weise aufgeschnitten werden müssen.

Nach 4 Tagen sehen die Lappen blass oder infolge von Durchtränkung mit Blutfarbstoff bläulich roth und livide aus. Mitunter lassen sie eine gewisse Schwellung wahrnehmen. Nach 7—8 Tagen zeigen sie einen rosa Farbenton, der nach 14 Tagen sehr viel deutlicher hervortritt, zumal wenn man die schmutzige graue Epidermis, welche sich stets abstösst, in langen Fetzen abzieht. Hier und da werden zuweilen kleine oberflächliche Schichten nekrotisch oder auch an einzelnen Stellen die ganze Dicke des Lappens.

Wenn oberflächliche Schichten sich abstossen, so bleiben doch die drüsigen Gebilde in der Tiefe der transplantirten Haut erhalten, und von diesen Epidermiseinstülpungen aus geht die Ueberhäutung rasch vor sich. Nach der Heilung ist die Haut verschieblich, ja bei der Excision eines Stückchens der transplantirten Haut zur mikroskopischen Untersuchung wurde schon nach 22 Tagen eine dünne Schicht schönen, gelben Fettgewebes unter der Haut gefunden, obschon die Ueberpflanzung der völlig fettfreien Cutis auf die Muskelfascie erfolgt war; dies Fettgewebe hatte sich also neugebildet.[1])

Eingehendere histologische Untersuchungen der Lappen konnte ich in der Litteratur nicht auffinden; die Resultate, welche ich bei der mikroskopischen Untersuchung der Lappen gewann, erlaube ich mir im Folgenden mitzutheilen.

Vorausschicken möchte ich noch, dass stets die Vorschriften von Krause genau befolgt wurden.

5 Fälle sind bei Amputationen experimentell gewonnen worden; in 4 Beobachtungen war es möglich, eine Injection mit blauem Leim von der Arterie aus vorzunehmen. Letztere führte Herr Geheimrath Marchand im pathologischen Institut aus. Sowohl für diese Mühe, als auch für die reichlichst gewährte Unterstützung spreche ich Herrn Geheimrath Marchand meinen ehrerbietigsten Dank aus.

---

1) Weitere Mittheilungen von Krause finden sich in dem Berichte über die Verhandlungen der Abtheilung Chirurgie auf der LXVII. Versammlung deutscher Naturforscher und Aerzte in Lübeck 1895. Sammlung klinischer Vorträge. N. F. Nr. 143. 1896. Centralblatt für Chirurgie. 1896. Nr. 12.

2. Tag.

Pfropfung nach Thiersch und Krause nebeneinander.

Zur Zeit der Amputation hafteten beide Insitionen fest an der Unterlage, waren mässig blutig durchdrängt. Die Anordnung der Lappen, sowie die Richtung der Schnitte ist aus nebenstehender Zeichnung wohl ohne weiteres ersichtlich. Fig. 1.

Nach Injection und Fixirung konnte man auf Durchschnitten wohl in dem Läppchen nach Thiersch, nicht aber in der Krause'schen Pfropfung Gefässfüllung mittelst der Lupe nachweisen.

Mikroskopisch ergab sich, dass von der umgebenden normalen Haut und von dem Streifen nach Thiersch eine Epithelwucherung ausgegangen war, welche sich auf den ungestielten Lappen fortsetzte. Das vordringende Epithel hatte sich dabei unter dasjenige des Lappens geschoben. Das letztere ist mit wenigen Ausnahmen im ganzen Bereiche des Lappens zu Grunde gegangen; nur da und dort sind in der basalen Schicht einzelne, gut erhaltene, lebensfähige Zellen. Von diesen aus findet, wie die Präparate von späteren Tagen zeigen eine Epithelneubildung statt. Weiter sind die Schweissdrüsen und Haarzwiebel intact, bis auf einige in den centralen Theilen des Lappens (hier findet man Schrumpfung der Kerne der Epithelien und diffuse Tinction derselben).

Fig. 1.

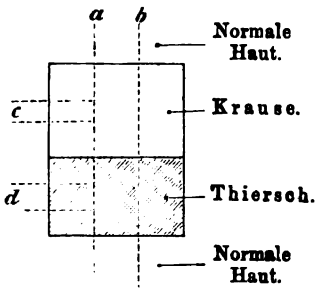

Natürliche Grösse.

Zu Schnitten wurden verwendet die Streifen *a*, *b*, dass Thiersch und Krause nebeneinander kamen, ferner *c* und *d*.

In der Cutis finden wir Schrumpfung der Kerne, diffuse Tinction derselben und Quellung der Bindegewebsfasern. Zwischen den Fibrillenbündeln liegen zahlreiche Leukocyten.[1]).

In dem ganzen Lappen vermissen wir die Injectionsmasse in den Gefässen. In der Umgebung einiger Blutbahnen finden sich Leukocyten (vorwiegend in den tieferen Schichten der Cutis), daneben rothe Blutkörperchen. In den Blutgefässen sind vielfach gut conservirte rothe Blutkörperchen. Weniger gut sind dagegen die Endothelkerne und bei grösseren Gefässen die Kerne der Wandung erhalten. Manchmal findet man neben geschrumpften Endothelkernen gut erhaltene Exemplare. An einer Stelle bemerkte ich eine kurze Gefässsprosse, welche von dem Mutterboden in den Lappen hineinzog. In den Hautmuskeln trifft man Schrumpfung der Kerne, ausserdem Leukocyten.

Das Exsudat zwischen Lappen und Unterlage hat nirgends eine besondere Ausdehnung angenommen. Stellenweise erstreckt es sich in den Lappen hinein, wo Spalten in dem letzteren bei der Abpräparirung zu

1) Leukocyten finden sich auch zwischen den Epithelien in ziemlich reichlicher Anzahl, namentlich dort, wo das Epithel in Blasenform abgehoben ist.

Stande kamen. In diesen findet man ein Fibrinnetz und in den Maschen des letzteren rothe und weisse Blutkörperchen. Erst nahe dem Mutterboden treten Gefässe auf; einzelne grössere Gefässe sind mit Injectionsmasse gefüllt.

In dem Mutterboden herrscht rege Zellneubildung; in einzelnen Zellen sind Mitosen zu constatiren.

Kurz muss ich noch auf den nebenanliegenden Streifen nach Thiersch eingehen. In diesem hat eine reichliche Epithelneubildung stattgefunden; an einzelnen Stellen reichen die Zapfen bis zu dem Exsudat und da, wo dieses fehlt, bis zum Mutterboden. Die normale Haut wird von dem Läppchen auf eine ziemlich weite Strecke hin überragt. In dieser findet keine Zellvermehrung statt, man sieht nur Degenerationserscheinungen und eine grosse Menge Leukocyten. Die Veränderungen der mit übertragenen Cutis darf ich wohl übergehen. Besonders erwähnenswerth erscheint mir dagegen das Verhalten der Gefässe. Mit geringen Ausnahmen sind sie mit der Leimmasse injicirt. Die Endothelkerne präsentiren sich zum Theil gut erhalten, zum Theil weisen sie Schrumpfung auf. Nach Mitosen suchte ich in den Gefässendothelien vergeblich. Die spärlichen, nicht gefüllten Blutbahnen zeigen eine stärkere Schrumpfung der Kerne und diffuse Tinction derselben.

3. Tag.

Pfropfung einer ganz frischen Wundfläche über dem Metatarsus, bei Gelegenheit einer Exarticulation im Chopart'schen Gelenke. Der Lappen war ungefähr 2 Cm. lang und 2 Cm. breit. Bei der Gewinnung des Präparates haftete die Pfropfung fest auf der Unterlage an, war im Ganzen blutig durchtränkt.

Mikroskopisch sind Lappen und normale Umgebung scharf von einander zu trennen. Dort, wo sie aneinander stossen, besteht in der Tiefe ein schmaler Exsudatstreifen; in dem letzteren sind ausser einem nicht besonders mächtigen Fibrinnetz spärliche Leukocyten nachzuweisen. Eine reichliche Menge neugebildeter Epithelien überbrückt das Exsudat. An einer Stelle hat sich das Epithel in den zackigen Rand der Pfropfung hineingeschoben. In anderen Präparaten ist ein grosser Theil des Epithels abgestossen, unter demselben aber eine reichliche Neubildung von Epithelien, welche von der umgebenden normalen Haut herüberwucherten.

Der Rand der Pfropfung zeigt Lockerung der Cutis; zwischen den Fibrillenbündeln liegen ziemlich viele Leukocyten. Die Bindegewebskerne sind geschrumpft; nahe dem Rande liegen zwischen den mehr oder minder auseinander gewichenen Fibrillenbündeln rothe Blutscheiben.

In dem Epithelsaum finden sich reichlich Leukocyten, ausserdem kleine umschriebene Degenerationsherde, welche vollkommen denjenigen gleichen, die sich in den Pfropfungen nach Thiersch vorfinden. Einzelne Epithelzapfen weisen gegen die Tiefe hin Verlängerungen auf; die neu entstandenen Zellen sind an ihrem schlanken Bau und an ihren heller tingirten Kernen deutlich zu erkennen. In der Cutis, namentlich in deren papillärem Theil sind reichlich Leukocyten nachweisbar.

Die Schweissdrüsen, welche nahe dem Rande gelegen sind, besitzen

gut erhaltene Epithelien; die weiter abgelegenen weisen mehrfach Degeneration ihrer Zellen auf; zwischen den degenerirten Zellen liegen Leukocyten.

Die Kerne der Gefässendothelien verhalten sich ähnlich wie in den Präparaten von dem vorhergehenden Tage.

Im Anschlusse hieran möchte ich ein Präparat beschreiben, welches seiner Zeit von Herrn Prof. Barth gewonnen, von Herrn Geheimrath Marchand injicirt wurde.

An der Grenze von Pfropfung und Umgebung besteht wie im vorhergehenden Falle eine ziemlich reichliche Epithelneubildung; zwischen den Epithelien sind Leukocyten nachweisbar; in den vorgeschobenen Zapfen sind Mitosen zu entdecken; allerdings in sehr geringer Anzahl.

Das Epithel auf dem Lappen hat an Höhe bedeutend eingebüsst; stellenweise ist nur mehr die basale Schicht vorhanden. In den oberen Partien sind zwischen den Epithelzellen reichlich Leukocyten. Die Kerne des Epithels sind geschrumpft, gleichmässig tingirt, eine genauere Differenzirung des Chromatingerüstes ist unmöglich.

Von der basalen Schicht aus hat eine Zellwucherung stattgefunden; die jungen Epithelien, welche nach der Tiefe vordringen, sind sehr schlank, manchmal ist nur eine Reihe vorgeschoben, manchmal kurze, breite Zapfen.

Die Degeneration geht hier in ausgedehnterem Maasse vor sich, als in dem Streifen nach dem Verfahren von Thiersch.

In dem papillären Theil der Cutis sind ziemlich reichlich Leukocyten. Die Kerne des Bindegewebes sind durchweg in Form und Tinction alterirt. Die Gefässe der Papillen sind, mit Ausnahme der Capillarschlingen, ganz nahe am Rande frei von Injectionsmasse; es finden sich in ihnen rothe Blutkörperchen, welche der Form nach gut erhalten sind. Die Gefässe des Lappens, welche nahe der normalen Umgebung liegen, sind injicirt. In den höher gelegenen Schichten vermisst man, wie schon angedeutet, die Injectionsmasse in den Gefässlichtungen.

Viele von den injicirten Blutbahnen weisen Degenerationserscheinungen auf, manche in allen Bestandtheilen, manche führen neben degenerirenden Zellen solche, deren Form und Tinction auf Lebensfähigkeit schliessen lässt; letzteres ist namentlich bei Endothelzellen der Fall.

In dem ganzen Bereiche des Lappens sind Leukocyten, ferner deutliche Zeichen der Degeneration sowohl an den Zellen des Bindegewebes, als auch in einzelnen Drüsenepithelien. Hier bemerken wir die ebenfalls schon angedeutete Thatsache, dass die Drüsengruppen, welche nahe dem Rande gelegen sind, gut erhaltenes Epithel besitzen, während die in den centralen Theilen Schrumpfung der Kerne und Leukocyteninfiltration aufweisen.

Auch die elastischen Fasern haben entschieden eine Einbusse erlitten. Sie sind weniger gut tingirt, die feinsten Fäserchen weisen Körnung auf. Die erwähnte Schädigung giebt sich namentlich in dem papillären Theil der Cutis kund.

Das Exsudat zwischen Lappen und Unterlage ist von verschiedener Dicke, in ihm zwischen dem Fibrinnetz rothe und weisse Blutkörperchen;

dort, wo das Exsudat dem Mutterboden anliegt, enthält es auch junge Gefässe, ausserdem schmälere und breitere Epithelzapfen, von welchen die letzteren vereinzelte Mitosen führen. Die eben erwähnten Epithelien stammen wohl von Drüsenresten; von den Drüsen des Lappens sind diejenigen, welche nahe dem Mutterboden liegen, gut erhalten, ihre Zellen offenbar vermehrungsfähig; in denjenigen, welche gegen die Mitte des Lappens zu liegen, bemerkt man, wie schon erwähnt, da und dort mehr oder minder ausgedehnte Degeneration der Epithelzellen.

In den Hautmuskeln finden wir geschrumpfte Kerne, ausserdem Leukocyten.

$4^1/_2$. *Tag.*

Normale Haut und Pfropfung sind in dem vorliegenden Präparate[1]) durch eine schmale Spalte von einander getrennt. An dem normalen Rande ist das Epithel eine Strecke weit heruntergewuchert. Der Grund der Spalte wird durch Granulationsgewebe gebildet. Geht man von hier aus auf die Pfropfung über, so bemerkt man an dem Wundrande da und dort kleine Epithelstreifen; bei einem der letzteren ist der Zusammenhang mit einer Schweissdrüse deutlich nachzuweisen; erst an der Oberfläche tritt ein zusammenhängender, längerer, schmaler Epithelstreifen auf. Von diesem gehen spärliche und wenig breite Fortsätze in die Tiefe. Die Zellen der Fortsätze sind schlank, lang gestreckt. Das alte Epithel besitzt geschrumpfte, diffus tingirte Kerne.

In den Schweissdrüsen, welche sich nahe den Wundrändern befinden, herrschen gut erhaltene Epithelien vor; zwischen ihnen und namentlich da, wo die Zellen gelitten haben, findet man Leukocyten. In den centralen Theilen des Lappens sind die Epithelien der Schweissdrüsen mehr geschädigt; dementsprechend hat die Leukocytenzahl eine Zunahme erfahren.

Die Gefässe der Cutis sind mit gut erhaltenen, rothen Blutkörperchen versehen; die Gefässfüllung ist ziemlich beträchtlich, ausserdem bemerkt man rothe Blutkörperchen in dem Gewebe des Lappens, die wohl als ein Zeichen bestehender Stase aufzufassen sind. Die Kerne der Gefässwandungen zeigen in den weiter von den Rändern entfernten Partien ebenfalls Degenerationserscheinungen. Nahe dem unteren Rande treten ganz vereinzelte Gefässe mit gut erhaltenen Kernen auf, die offenbar dem Mutterboden entstammen. Die geringe Zahl derselben führe ich auf die verhältnissmässig dicke Exsudatschicht zurück, welche Lappen und Mutterboden trennt. Damit dürfte auch die geringe Zahl gut erhaltener Bindegewebskerne im Zusammenhange stehen, welche am 3. Tage reichlicher vorhanden waren.

Neben den Bindegewebskernen weisen die Kerne der Hautmuskeln Schrumpfung auf; in den Nerven findet man Quellungserscheinungen.

In der Exsudatschicht treten reichlich neugebildete Gefässe zu Tage, welche dem Mutterboden entstammen; ausser den Blutbahnen sind zahlreiche Leukocyten zu erwähnen, ferner da und dort ziemlich grobmaschige Fibrinnetze. Der Mutterboden (grossentheils aus Fettgewebe bestehend)

1) Von Herrn Geheimrath Marchand überlassen.

weist an einzelnen Stellen Fortsätze des Exsudates auf, weiter rege Zell- und Gefässneubildung.

5. Tag.

Amputationsfall, Pfropfung auf den Handrücken. Als das Präparat gewonnen wurde, waren einzelne Partien von rosarother, die übrigen von blauroth livider Farbe; nach der Injection nahmen die ersteren (vorwiegend am Rande gelegenen) einen bläulichen Farbenton an. (Fig. 2.)

Auf Durchschnitten des fixirten Stückes ergaben sich verschiedene Bilder. An einigen Stellen sieht man die Injection auf dem Schnitte gleichmässig vertheilt, der Lappen besitzt die Farbe der Umgebung. An anderen Stellen wiederum ist die Pfropfung sofort durch ihre von der Umgebung abstechende Färbung erkennbar. Sie ist dunkler als die Umgebung, blutig imbibirt und weist nur am Rande Gefässinjection auf.

Fig. 2.

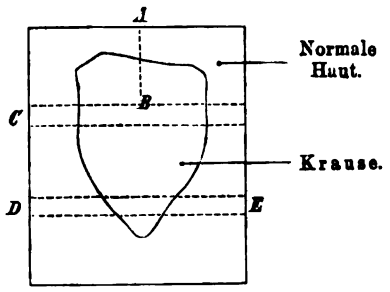

Natürliche Grösse.

Die Schnittrichtungen waren *AB*, *BC*, ferner *DE*. Das spitze untere Ende des Lappens war weniger gut injicirt; sehr schön drang die Masse in das von *A*, *B*, *C* umgrenzte Gebiet.

Schnittpräparate der letzt angegebenen Stelle weisen nach Hämatoxylin-Eosin-Tinction die Propfung makroskopisch ganz deutlich nach. Die letztere hat das Eosin bedeutend mehr angenommen als die normale Umgebung.

Die Betrachtung bei schwacher Vergrösserung ergiebt an der Grenze von Pfropfung und Umgebung eine reichliche Wucherung des Epithels. Dasselbe ist am Schnittrande in den Spalt zwischen Haut und Pfropfung hinein- und hinuntergewachsen, biegt dann um und zieht an der Pfropfung wieder nach oben. An dem Lappen sieht man, wie das aus der Umgebung zungenförmig vorgeschobene Epithel dasjenige der Pfropfung in ganzer Dicke abgehoben hat.

In dem wuchernden Epithel finden sich Mitosen in grosser Anzahl. An der Umbiegungsstelle auf die Pfropfung sendet das Epithel noch kleine Fortsätze in die Tiefe des ehemaligen Wundspaltes. Neben den Epithelzapfen lagern zwischen Lappen und Umgebung rothe und weisse Blutkörperchen, junge Bindegewebszellen, vereinzelte Riesenzellen und Gefässe; letztere sind theils längs, theils quer getroffen; viele derselben weisen Injectionsmasse auf. Mehrfach durchqueren junge Gefässe (von der Umgebung stammend) den ehemaligen Wundspalt und dringen auf mehr oder minder weite Strecken in die Pfropfung ein. Der Rand des Lappens ist zackig; in den Buchten bemerkt man Granulationsgewebe, das sich mit

seinen Gefässen mehr oder minder weit in die Bindegewebsspalten hinein erstreckt. In dem eindringenden Gewebe lassen sich Mitosen constatiren. Weiter bemerkt man in den Randpartien injicirte Gefässe mit gut tingirten Endothelkernen; in anderen Gefässen sind die Kerne der Endothelzellen geschrumpft; schliesslich fallen in dem Lappen noch einzelne gut gefärbte Schweissdrüsen auf.

Gehen wir nun zu den weniger gut erhaltenen und degenerirten Gewebspartien über.

Das Epithel ist, wie bereits erwähnt, am Rande durch neue Epithelzellen, welche von der Umgebung stammen, abgehoben. Die Kerne derselben sind diffus gefärbt, die ganze Schicht hat mehr das Eosin als das Hämatoxylin angenommen. In dem abgehobenen Theile und im weiteren Verlaufe des Epithelstreifens finden sich einzelne rundliche Degenerationsherde, welche neben zerfallenen Epithelzellen eingewanderte Leukocyten mit gut tingirten Kernen bergen.[1])

In der Cutis des Lappens finden sich reichliche Leukocyten vor, welche jedoch nirgends zu grösseren Gruppen vereinigt sind; die Bindegewebskerne sind schwer alterirt, viele Partien überhaupt kernlos. Auch an vielen Gefässen ist eine weitgehende Degeneration zu bemerken, sogar an einigen, welche injicirt sind. Die Degeneration der Gefässe, resp. ihrer Wandung wird um so ausgesprochener, je mehr man sich von den Rändern des Lappens entfernt, je näher man also den centralen Theilen kommt.

Die injicirten Gefässe lassen die Endothelkerne vielfach als schmale, unregelmässige, gezackte Streifchen erkennen; ähnlich verhalten sich diejenigen, in welche die Injectionsmasse nicht eingedrungen ist. Diese Blutbahnen müssen als abgestorben oder zum mindesten als degenerirt bezeichnet werden. Das Eindringen der Leimmasse bezeugt nur, dass die Circulation wieder hergestellt ist, für die Lebensfähigkeit des Gefässrohres ist dasselbe kein Beweis.

Nahe der Grenze des Lappens gegen den Untergrund sind die Verhältnisse dieselben, wie sie sich nahe dem Wundrande vorfanden; es sind hier dieselben Ernährungsbedingungen gegeben. Wir bekommen demnach neben Gefässneubildung, Gefässinjection und jungen Bindegewebszellen auch Degenerationserscheinungen.

Die Grenze zwischen Pfropfung und Mutterboden ist stellenweise etwas undeutlich; die Exsudatschicht war offenbar sehr gering und wurde durch das mehrfach erwähnte Granulationsgewebe ersetzt.

In dem Mutterboden endlich liegt zwischen einzelnen Bindegewebsbündeln Blut. Die Kerne des Bindegewebes sind gross, mit deutlichem Chromatingerüst, manchmal auch mit Karyokinesen versehen. An der Grenze zweigen Gefässe des Mutterbodens nach dem Lappen zu ab; Kerne mit deutlicher Chromatinvermehrung sind in ihnen nachzuweisen, doch gelang es mir nicht, eine Mitose zu entdecken.

Ich gehe nun zur Schilderung einer Stelle über, welche zur Zeit der Operation blassrosaroth ausgesehen hatte und nach der Injection blau erschien. (Fig. 2, *B C* Schnittrichtung.)

1) Eine nähere Beschreibung dieser Herde ist in der Schilderung der Pfropfungen nach Thiersch gegeben, ich darf wohl auf dieselbe verweisen.

Von der umgebenden Haut hat sich das Epithel in Form eines langen, ziemlich schmalen Keiles auf den Lappen hinübergeschoben und hier das Epithel in seiner ganzen Dicke abgehoben. Der Keil verjüngt sich allmählich, um schliesslich in eine einzige Zellenreihe überzugehen. In dem vorgeschobenen Epithel ist eine Unmenge Mitosen nachzuweisen; die Stachelzellen sind deutlich ausgesprochen; in den obersten Zellreihen bemerkt man reichlich Eleïdinkörnchen. Sehr hübsch präsentirt sich das Anlegen des Epithels an die Papillen, die nur ein Geringes an ihrer Höhe eingebüsst haben. Die Zellen des in toto abgehobenen Epithels sind vollkommen degenerirt. Manchmal liegen zwischen altem und neuem Epithel Leukocyten, ausserdem mehr oder minder gut conservirte Pigmentzellen. Von letzteren findet man einzelne Exemplare zwischen dem neugebildeten Epithel, allerdings nicht in der basalen, sondern in der Stachelzellenschicht. Weit ab vom Rande lassen sich ebenfalls schmale Epithelstreifen constatiren, oft nur eine oder 2 Zellreihen breit; an manchen Stellen ist der Zusammenhang dieser Epithelinseln mit Schweissdrüsen nachzuweisen.

Nahe dem Rande beobachtet man reichliche, junge Bindegewebszellen, von welchen manche Mitosen führen. Nebenbei findet man gut tingirte Bindegewebskerne, bei welchen man nicht mit Sicherheit die Entscheidung treffen kann, ob sie neu entstanden sind, oder ob es sich um lebensfähige und vermehrungsfähige alte Kerne der Cutis handelt. Weiter existiren junge Gefässe, welche von der Umgebung durch den ehemaligen Wundspalt hindurch in den Lappen hinein wachsen.

Die Injectionsmasse ist in sie hineingedrungen. Das letztere ist bei vielen Gefässen des Lappens der Fall; die Injection ist viel ausgedehnter als in dem vorher geschilderten Präparate. Eine ziemliche Anzahl dieser injicirten Gefässe weist Degenerationserscheinungen der Endothelzellen auf, auch wieder in in einiger Entfernung von den Rändern.[1])

An den Rändern des Lappens spielen sich neben den erwähnten progressiven Vorgängen in dem Bindegewebe auch regressive Processe ab; die letzteren nehmen an Ausdehnung zu, je mehr man sich von den Rändern des Lappens entfernt. Hand in Hand mit ihnen mehren sich die Leukocyten.

Von den degenerirenden Zellen stechen die Epithelien der Schweissdrüsen deutlich ab; dieselben sind in der Form gut erhalten und weisen Kerne auf, deren Chromatingerüst deutlich differenzirbar ist; Mitosen konnte ich in den Drüsenepithelien nicht nachweisen.[2])

Die Grenze gegen den Mutterboden ist manchmal schwer auffindbar; da und dort wird sie durch eine schmale Zone von Granulationsgeweben gekennzeichnet, in welchem sich Fremdkörperriesenzellen vorfinden; im Grossen und Ganzen weisen die jungen Gefässe darauf hin, dass man sich dem Uebergange nähert.

---

1) Auffallend erscheint, dass in der Umgebung dieser degenerirenden Gefässe das Sublimat sich trotz sorgfältigster Behandlung nicht vollkommen entfernen liess; in den Partien, welche normales Aussehen bieten (z. B. in der Umgebung des Lappens) fehlen diese Niederschläge vollkommen, am reichlichsten sind sie in der Umgebung der degenerirenden Gefässe und dann in denjenigen Stellen, welche eine stärkere blutige Durchtränkung erfuhren.

2) Einige in der Mitte gelegene Drüsen führen degenerirende Epithelzellen.

Die elastischen Fasern der Pfropfung weisen Degenerationserscheinungen auf, ausserdem Verdrängung oder Zusammenschiebung, je nach Anordnung und Menge des eindringenden Granulationsgewebes.

7. *Tag.*

Des Vergleiches halber war in diesem Falle der Defect mit einem Lappen nach Krause und mit einer Pfropfung nach Thiersch gedeckt worden (Fig. 3). Als die Amputation (Oberschenkel) stattfand, sassen beide Pfropfungen der Unterlage fest auf.[1])

Fig. 3.

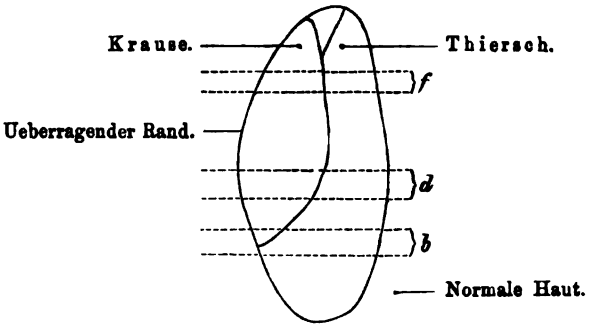

Natürliche Grösse.

Es wurden die Streifen *b*, *d*, *f* geschnitten, so dass beide Lappen in einem Präparate zur Untersuchung kamen.

Nach der Injection ergab sich auf Durchschnitten, welche die beiden Lappen trafen, dass der nach Krause mit seinem Rande die normale Haut der Umgebung etwas überragte. Weiter konnte man an ihm betreffs der Injection feststellen, dass die Masse sehr gut an den seitlichen Rändern, ebenfalls gut an der Basis, minder gut in die mittleren und oberen Partien eingedrungen war. Das Läppchen nach Thiersch war in seiner ganzen Ausdehnung ziemlich gleichmässig mit injicirten Gefässen versehen.

Zur mikroskopischen Untersuchung kamen die verschiedensten Stellen; da sie kaum nennenswerthe Unterschiede darbieten, dürfte es genügen nur eine Partie zu schildern und die Differenzen nebenbei anzuführen.

An der Grenze von Haut und Lappen, wo letzterer die erstere etwas überrragt, hat eine starke Epithelwucherung stattgefunden. Das Epithel

1) Der Lappen nach Krause war mässig blutig imbibirt, die Pfropfung nach Thiersch hatte eine blassrothe Färbung. An einer schmalen Stelle überragte der Krause'sche Lappen die umgebende Haut. (Vergl. Zeichnung und Tafel IV, V, Fig. 4.)

ist auf den Lappen hinübergewachsen und hat die alte Schicht (ähnlich wie wir es vom 5. Tage angaben) abgehoben. Es sendet in verschiedenen Abständen verschieden lange und breite Fortsätze in die Tiefe, so dass eine Art von Papillenbildung zu Stande kommt. In dem einstigen Wundspalt findet man ebenfalls einige Epithelinseln.

Verfolgt man das Epithel des Lappens in seinem weiteren Verlaufe, so ergiebt sich, dass es auf ziemlich lange Strecken in toto abgestorben ist, namentlich im Bereiche der überstehenden Partie; dann folgen wieder Stellen mit einem mehr oder minder breiten Saume (oft nur durch eine Zellreihe gebildet).

Die Neubildung des Epithels kann hier nur von der basalen Schicht oder von Schweissdrüsen ausgegangen sein; die oberhalb der Basalschicht gelegene Zone ist im Ganzen abgehoben. Am ausgesprochensten ist die Epithelneubildung dort, wo Gefässinjection des Lappens besteht. Die Epitheldecke wird erst an der Stelle wieder von beträchtlicherer Dicke, wo der ungestielte Lappen und die Pfropfung nach Thiersch sich berühren.

Ausser dem erwähnten Saume sind noch einige Epithelinseln in dem Lappen selbst zu constatiren; ein Theil stammt wohl von dem Deckepithel, der andere verdankt proliferationsfähigem Schweissdrüsenepithel oder Haarbalgen seine Existenz. Auffallend gering im Verhältniss zu der Zellvermehrung ist die Zahl der Mitosen.

Als Nebenbefund sind die Leukocyten zu erwähnen, sowohl zwischen, als auch unter dem degenerirten Epithel, ferner in der Lücke zwischen neu entstandener und abgehobener Epithelschicht.

Die Gefässversorgung des Lappens, resp. dessen Injection wurde oben kurz gestreift. Am besten ist dieselbe an den seitlichen Rändern, dann an der Basis; nach der Mitte, resp. nach oben zu nimmt sie bedeutend ab. Zum Theil liegt die Injectionsmasse in alten Gefässen des Lappens, zum Theil in neu entstandenen, die vom Mutterboden oder von der Umgebung stammen. In den jungen Gefässen lassen sich da und dort Mitosen nachweisen. Von den alten Gefässen der Pfropfung gehen viele zu Grunde, was sich durch die geschrumpften Kerne des Endothels, eventuell auch der Wandung kundgiebt; in einem grösseren Gefässe konnte ich z. B. das Fehlen des Endothels, eine homogene Media und Schrumpfung der Kerne in der Adventitia nachweisen In der Wandung liegen Leukocyten, in dem Lumen gut erhaltene, rothe Blutkörperchen. In ausgesprochener Weise ist die Degeneration in den Capillarschlingen der Papillen zu constatiren; in diesen finden sich auch weniger gut erhaltene, rothe Blutkörperchen vor.

Die Cutis führt ausser den zu Grunde gehenden Gefässen eine grosse Anzahl degenerirender Bindegewebszellen; ich glaube nicht zu weit zu gehen, wenn ich annehme, dass nahezu alle Bindegewebszellen dem Untergange verfallen sind, und dass höchstens an den Rändern die eine oder andere lebensfähig bleibt. Es ist aber ebensowenig wie am 5. Tage anzugeben, ob die betreffende gut erhaltene Zelle der Umgebung entstammt, oder ob sie dem Lappen selbst angehört (der Degeneration also entging). Die gut gefärbten und gut gestalteten Zellen schliessen sich ziemlich eng an die Gefässe an.

Die Schweissdrüsen haben gelegentlich der Besprechung des Epithels schon Erwähnung gefunden; sie verhalten sich wie an den früheren Tagen; einzelne sind mit lebensfähigem, andere mit degenerirendem Epithel versehen. In den Hautmuskeln bemerkt man eine mässige Anzahl von Leukocyten, ausserdem Kerntrümmer; in einige sind Capillaren vorgedrungen, welche die Fasern auseinanderdrängen. Je näher man den Rändern kommt, desto reichlicher ist das jugendliche Bindegewebe vertreten; stellenweise hat auch schon Fibrillenbildung stattgefunden. Mit der Zunahme des neuen Gewebes geht ein Schwund der Leukocyten Hand in Hand.

Das jugendliche Bindegewebe kennzeichnet ausserdem die Grenze von Lappen und Untergrund, die allerdings nicht mehr vollkommen scharf ausgesprochen ist. In einigen wenigen Präparaten liegt zwischen Untergrund und Pfropfung ein Bluterguss (oval, nicht das ganze Gesichtsfeld einnehmend). In diesem finden sich einige Epithelinseln vor, ohne Riffzellen.

Die elastischen Fasern sind verhältnissmässig wenig alterirt. Nahezu unversehrt sind die dickeren Fasern, während die subepithelial gelegenen feinen Verzweigungen blass sind und Körnung aufweisen. Entsprechend dem eindringenden jugendlichen Bindegewebe an den Rändern hat Verschiebung und Verdrängung der elastischen Fasern stattgefunden.

In Kürze möge noch das Verhalten der Pfropfung nach Thiersch Erwähnung finden.

Hier tritt uns eine continuirliche Epitheldecke ohne Degenerationserscheinungen entgegen. Das Exsudat ist zum grössten Theile durch Spindelzellen ersetzt; zwischen diesen bemerkt man ausgedehnte Epithelhaufen, deren Zusammenhang mit dem Oberflächenepithel bei einigen direct nachzuweisen ist. Die Pfropfung ist weiter reichlich mit Gefässen versorgt, theils alten, vorwiegend aber neuen. Die Injectionsmasse ist nahezu in alle Gefässe eingedrungen, auch in die Capillarschlingen. Da und dort bemerkt man in einem Gefässe neben vollsaftigen Endothelkernen geschrumpfte Exemplare. In Vergleiche zu denjenigen in dem ungestielten Lappen sind sie aber in sehr geringer Zahl vertreten. Neben alten zu Grunde gehenden Bindegewebszellen finden sich neue, die vorwiegend vom Mutterboden herstammen.

Die elastischen Fasern bieten schliesslich keine Differenzen; das Läppchen war sehr dünn genommen, mithin nur die feinen Fasern in die Pfropfung aufgenommen.

Während nach dem eben Erwähnten bei dem Verfahren nach Thiersch der Process (wenigstens was das Epithel anlangt) nahezu als abgeschlossen zu betrachten ist, eine reichliche Gefässversorgung besteht, nur mehr die Cutis Degeneration aufweist, sind in dem ungestielten Lappen (mit ganzer Dicke der Haut) die Degenerationsvorgänge noch überwiegend.

Das überhängende Stück zeigt einen Epithelstreifen, welcher von der normalen Haut auf dasselbe hinübergewuchert ist. Unter dem Epithel befindet sich eine injicirte Capillare, welche einige gut tingirte Endothelkerne besitzt; neben derselben liegen gut erhaltene Bindegewebskerne. Man gewinnt den Eindruck, dass die letztgenannte Gewebspartie dem Granulationsgewebe des Wundspaltes entstammt; dieses sendet schräg nach oben einen langen Fortsatz aus, der nahe zum Epithel heranreicht. Durch diesen Granulationsstreifen wird der grösste Theil des überhängenden Stückes von

dem übrigen Lappen abgetrennt; er ist als Demarcationszone zu betrachten, denn das nach aussen gelegene Gewebe ist abgestorben.

8. Tag.[1])

Die Grenze zwischen Pfropfung und umgebender Haut wird durch eine nach unten zu sich verjüngende Spalte deutlich gekennzeichnet. Das Epithel der normalen Haut hat sich auf eine ziemliche Strecke in diese Lücke zungenförmig vorgeschoben; einige von den Zellen sind mit Mitosen versehen. Auch unter dem Epithel besteht in dem Wundrande eine rege Zellneubildung, worauf die zahlreichen Zellen mit chromatinreichen Kernen und die Mitosen in den Bindegewebszellen hinweisen.

Das Granulationsgewebe, welches die Tiefe des Wundspaltes ausfüllt, sendet in den aufgefaserten Rand des Lappens zahlreiche Fortsätze; die Kerne der Granulationszellen, welche in den Lücken vordringen, sind sehr gut von den Kernen der Cutis zu trennen. Während die ersteren vollsaftig, gut tingirt, mit deutlichem Chromatingerüste versehen sind, bemerkt man an den letzteren mehr oder minder starke Schrumpfung. Einzelne Bündel sind vollkommen kernlos, in anderen sind noch Kernreste nachzuweisen. Das Eindringen von Granulationsgewebe mit Gefässen sieht man an allen Rändern des Lappens. In den tieferen Partien bemerkt man Degeneration der Bindegewebskerne, zwischen den Fibrillenbündeln Leukocyten in mässiger Anzahl. An einem quergetroffenen Nerven bemerkt man Quellungserscheinungen und einzelne Leukocyten. In dem Mutterboden findet eine rege Zellproliferation statt, daneben aber auch Degeneration, vor Allem dort, wo quergestreifte Musculatur den Untergrund bildet.

17. Tag.[1])

Lappen und umgebende normale Haut sind durch eine schmale, keilförmige Lücke getrennt. Von der umgebenden Haut ist das Epithel bis zum Grunde der Spalte hinuntergewuchert, hat den letzteren aber noch nicht vollkommen überdeckt. Das nun folgende Stück des Lappens ist nahezu ohne Epithelbedeckung; nur stellenweise trifft man einzelne Epithelzellen, höchstens in dreifacher Lage. In den zwischenliegenden Partien bildet Granulationsgewebe die obere Grenze. In dem Grunde der oben erwähnten Spalte findet man reichlich Riesenzellen. Erst in ziemlich weiter Entfernung von der normalen Haut beginnt ein continuirlicher Epithelstreifen. Die Zellschicht ist auch hier nicht von beträchtlicher Höhe. Ein Epithelstreifen, welcher weiter gegen die Cutis hin sich erstreckt, führt zu einer Schweissdrüse. Auch im weiteren Verlaufe ist mehrfach der Zusammenhang des Oberflächenepithels mit den Schweissdrüsen zu erkennen. Da und dort liegen zwischen den Epithelzellen Leukocyten. Von der Cutis ist in dem Grenzgebiete des Lappens alles zu Grunde gegangen und durch ein gefässreiches Granulationsgewebe ersetzt. In der Umgebung der Blutbahnen sind ziemlich reichlich Leukocyten wahrzunehmen. Auch im übrigen Bereiche der Cutis zieht Granulationsgewebe von dem Untergrunde nach oben, indem es die alten Bindegewebsbündel verdrängt. Dasselbe führt

1) Von Herrn Prof. Barth überlassen.

reichlich Gefässe mit sich. Die obersten Partien der Cutis sind nahezu durch neues, jugendliches Gewebe ersetzt. Junge und alte Fibrillen sind ohne besondere Mühe zu differenziren. Die neugebildeten sind feiner, weisen eine andere Tinction auf, ausserdem ist ihr Verlauf verschieden von demjenigen der alten Bündel.

Besonders bemerkenswerth erscheint die ausgedehnte Gewebsneubildung in den Papillen; dieselbe schmiegt sich nahezu vollkommen der alten Form der Papillen an. Dadurch unterscheidet sich die Pfropfung von einer Narbe, bei welcher keine Papillenbildung zu Stande kommt. Allerdings muss bemerkt werden, dass die Papillen manchmal eine geringe Einbusse an ihrer Höhe erleiden.

33. Tag.

Pfropfung eines Ulcus varicosum cruris.

Die Grenze zwischen Pfropfung und umgebender Haut ist ähnlich wie bei dem Verfahren nach Thiersch an dem Verhalten der Epitheldecke zu erkennen.

Der Pfropfung entsprechend ist ein dünner, schmaler Epithelsaum vorhanden, von welchem spärliche Zapfen von geringer Breite in die Cutis sich fortsetzen.

In der Tiefe der Cutis liegen nur vereinzelte, anscheinend isolirte Epithelzellennester. In der basalen Schicht des Epithels bemerkt man eine mässige Anzahl von Mitosen, dazwischen weit verästelte Pigmentzellen; am reichlichsten sind die letzteren an der Grenze der Pfropfung vertreten; an der eben genannten Stelle sind auch die Verästelungen am ausgedehntesten und längsten.

Die Cutis wird von ziemlich zahlreichen, im Grossen und Ganzen senkrecht aufsteigenden Gefässen durchzogen; Verästelungen derselben sind nicht häufig. An einzelnen Stellen findet man allerdings auch quer getroffene Gefässe. Ausgedehntere Zellanhäufungen bestehen nur in einzelnen ganz flachen Papillen. Hier liegen die Zellen nahe den Gefässen. Manche von den Kernen weisen entschieden Degenerationserscheinungen auf, Mitosen sind in der Cutis äusserst spärlich vertreten.

Besonders bemerkenswerth erscheint mir das Verhalten der Cutis; von den alten Bindegewebsfibrillen sind in der Pfropfung nur noch Spuren zu entdecken, die Hauptmasse wird von neu entstandenen Fibrillen gebildet, deren Züge sich vielfach durchkreuzen.

Besonders deutlich tritt diese Fibrillenneubildung (vielmehr das Resultat derselben) bei der Gieson'schen Färbung hervor, welche den neu entstandenen Bündeln einen anderen Farbenton verleiht, als den spärlichen, eingeschlossenen Resten der alten Fibrillen.

Die Darstellung der elastischen Fasern (vergl. Taf. IV, V, Fig. 5) ermöglicht ebenfalls eine scharfe Trennung des Lappens von der seitlichen Umgebung. Bei schwacher Vergrösserung sieht man die elastischen Fasern scharf an der Grenze abschneiden; in dem Lappen vermisst man sie vollkommen. Auch bei starker Vergrösserung lassen sich in der Pfropfung keine elastischen Fasern nachweisen, was nach den Befunden in Narben und Läppchen nach Thiersch eigentlich zu erwarten wäre.

45. Tag.[1])

Lappen und Umgebung sind nicht mehr so leicht wie in früheren Tagen von einander zu trennen; die Grenze ist durch einen buchtigen Streifen gefäss- und zellreichen Gewebes gegeben; auch das Epithel lässt an seiner Anordnung die Grenze herausfinden; die Zapfen, welche sich nach unten erstrecken, sind etwas niedriger als in der normalen Haut. In den oberen Schichten der Cutis verlaufen die jungen Bindegewebsfibrillen nahezu parallel zu der Oberfläche der Pfropfung. Dieselben erleiden an manchen Stellen eine Unterbrechung, welche durch Gefässe und kleinzellige Infiltration bedingt wird.

Die Gefässe verlaufen in ziemlich gerader Richtung nach oben; manche sind von einem Saume kleinzelliger Infiltration umgeben, andere wieder sind vollkommen frei davon; eine ausgedehntere Anhäufung von Rundzellen ist nirgends zu entdecken. Von altem Bindegewebe findet man da und dort in den tieferen Partien noch Spuren; im Grossen und Ganzen ist der Lappen durch neues Gewebe ersetzt.

An einer Stelle findet sich ein vollkommen degenerirtes Gefäss, nahe demselben bemerkt man mehrere neugebildete Gefässe, Rundzelleninfiltration und eine ziemliche Zahl Pigment führender Zellen.

50. Tag.[1])

Das Epithel zieht in verhältnissmässig geringer Höhe über den Lappen. In den Papillen sind sämmtliche Fibrillenzüge neu gebildet, grösstentheils verlaufen sie parallel zu der Oberfläche und erleiden nur da eine Aenderung in ihrer Richtung, wo Gefässe nach oben hin ziehen. Die letzteren verlaufen ziemlich senkrecht nach oben und weisen nur spärliche Verästelungen auf. Im Vergleiche mit den früheren Tagen hat die Zahl der Gefässe entschieden eine Einbusse erfahren. Geht man mehr in die Tiefe, so trifft man ausser den neugebildeten Fibrillenbündeln auch alte, welche massiger sind und eine geringere Anzahl von Kernen besitzen; die letzteren sind etwas kleiner als diejenigen, welche den neuen Fibrillen angehören. In einem der letzteren fand sich eine Mitose.

In der Nähe von Gefässen und Schweissdrüsen beobachtet man herdweise kleinzellige Infiltration.

Es dürfte sich wohl empfehlen, das Verhalten der einzelnen Bestandtheile des ungestielten Lappens getrennt in aller Kürze zu recapituliren.

Ich beginne mit dem **Epithel**. In diesem finden sich schon nach zweimal 24 Stunden ausgedehnte Degenerationserscheinungen, und zwar im ganzen Bereiche seines Verlaufes. Vielfach erstreckt sich der Zerfall auf sämmtliche Schichten; nur da und dort bleiben einzelne proliferationsfähige Reste. Die Degenerationserscheinungen sind am 7. Tage noch in ausgedehnter Weise vorhanden. Das Epithel wird entweder in ganzer Schicht abgehoben, oder es bilden sich

1) Von Herrn Prof. Barth überlassen.

in ihm kleinere und grössere, manchmal confluirende Herde, welche aus zerfallenen Epithelien und Leukocyten bestehen.

An den Rändern des Lappens findet man schon bald (2. Tag) unter der abgestossenen Decke eine neue Epithelschicht, welche von der umgebenden Haut stammt, den Wundspalt überbrückt und sich zungenförmig vorschiebt. Ist der Lappen nicht ganz genau der Umgebung adaptirt, so ist das Epithel der Breite der klaffenden Stelle entsprechend weniger weit auf die Pfropfung vorgedrungen. Einzelne Partien der basalen Schicht halten sich und proliferiren wie schon angegeben wurde. Man könnte daran denken, dass auch diese Epithelien von der umgebenden Haut stammen und von einer anderen Richtung her vorgedrungen seien. Schnitte, welche in anderen Ebenen durch den Lappen gelegt wurden, bewiesen, dass diese Annahme irrig ist.

Ausser von der basalen Schicht des Epithels geht die Regeneration der Epithelzellen auch von den Schweissdrüsen aus. In Serienschnitten lässt sich vielfach der Zusammenhang der schmalen Epithelstreifen mit Schweissdrüsen nachweisen. Alle Schweissdrüsen sind allerdings nicht fähig, zur Regeneration beizutragen, nur diejenigen, welche nahe den Rändern liegen. Die in den centralen Theilen des Lappens befindlichen verfallen vielfach der Degeneration und werden von Leukocyten durchsetzt.

Der Ersatz der Epitheldecke vollzieht sich langsamer, als dies bei dem Verfahren nach Thiersch der Fall ist, aber er wird ebenso vollkommen, wie bei jenen. Bei der Beschreibung der einzelnen Präparate wurde schon darauf hingewiesen, dass der Epithelsaum schmäler wird als in der normalen Haut.

Die Cutis erleidet ebenfalls eine ausgedehnte Schädigung, welche hochgradiger ist als diejenige, welche wir an dem Epithel constatiren.

Neben Blutaustritten infolge der eingetretenen Stase hat die Degeneration am 2. Tage Platz gegriffen und giebt sich in der Quellung der Bindegewebsbündel, der Schrumpfung und mangelhaften Tinction der Bindegewebskerne kund; weiter spricht die Leukocyteneinwanderung dafür. Die lebensfähigen Zellen, welchen wir im Laufe der ersten Woche begegnen, stammen von der Umgebung (sowohl von den Seiten, als auch von dem Untergrunde). Die Möglichkeit, dass die eine oder andere Zelle nahe dem Mutterboden, wo günstigere Ernährungsbedingungen bestehen, erhalten bleiben kann, will ich nicht bestreiten; der Hauptsache nach handelt es sich aber um Neubildung und Einwanderung von aussen her.

Auffallend ist das Erhaltensein der Papillen, was nur infolge der regen Gewebsneubildung zu Stande kommen kann, die sich den alten Formen anpasst. In 1. Linie trägt das Epithel zu der Erhaltung der Form bei. Hauptsächlich ist dies an den Rändern zu bemerken, wo wir mehrfach Gelegenheit hatten zu sehen, wie neues Epithel (das von der normalen Umgebung stammt) unter das alte sich vorschiebt und sich vollkommen seinen Ausbuchtungen anschmiegt. In die Cutis des Lappens dringt vom Mutterboden her Granulationsgewebe ein, welches sich hauptsächlich an den Verlauf der Gefässe hält, am 8. Tage kann man an einzelnen Stellen Neubildung von Fibrillen bemerken; die letzteren unterscheiden sich im Anfange von den alten nur durch ihre Tinction und ihren zarteren Bau. In der späteren Zeit kommt ausser den schlanken Formen der Fibrillenbündel und der verschiedenen Färbung noch die geänderte Richtung derselben zur Geltung. Einzelne Reste von alten Fibrillenbündeln können noch nach Ablauf eines Monates zwischen den neu entstandenen aufgefunden werden. Dabei fällt dann ihre Plumpheit noch mehr auf. Nach 50 Tagen verlaufen die Fibrillen im Grossen und Ganzen parallel der Oberfläche und erleiden nur dort, wo Gefässe von unten nach oben zu verlaufen, eine Ablenkung in ihrer Richtung.

Die Gefässe gehen fast insgesammt zu Grunde und werden durch neue ersetzt. Zuerst entsteht in dem Lappen Stase, welche Blutaustritte im Gefolge hat, wodurch makroskopisch das blaurothe Aussehen des Lappens bedingt wird. Die Verbindung zwischen den Gefässen des Mutterbodens und denjenigen des Lappens kommt so zu Stande, dass aus den angeschnittenen ersteren das Endothel in die Lumina der Gefässe der Pfropfung hineinwuchert. Letzteres ist namentlich an halbirten Gefässen deutlich zu sehen. Infolge dieses Einwachsens des Endothels ist es möglich, dass in einem Gefässrohre lebensfähige und degenerirte Endothelzellen neben einander gefunden werden; allerdings kann dieses Nebeneinander auch so zu Stande kommen, dass nur ein Theil der Endothelzellen zu Grunde geht, die anderen aber erhalten bleiben. So ergiebt sich, dass das Eindringen der Injectionsmasse in die Gefässe des Lappens nicht die Lebensfähigkeit derselben beweist; so und so viele gut injicirte Gefässe führen, wie früher des öfteren angegeben wurde, abgestorbene Zellen in ihren Wandungen. Die Ernährung des Lappens vollzieht sich demnach für die allererste Zeit auf dem Wege der Inoculation.

Das Eindringen junger Gefässe lässt sich schon nach 3 Tagen

University of California LIBRARY

mit Leichtigkeit nachweisen. In den späteren Tagen findet man in der Umgebung der nach oben ziehenden Gefässe jugendliches Bindegewebe. Allmählich wird der Lappen vollkommen und reichlich mit Blutgefässen versorgt, nur bleibt dieser Gefässreichthum nicht für immer bestehen. Die Zahl der Blutbahnen erleidet, wie in den Pfropfungen nach Thiersch, im Laufe der Zeit eine Einbusse.

Die **elastischen Fasern** erleiden ebenfalls eine Degeneration; am 7. Tage ist dieselbe an den feineren Fortsätzen deutlich ausgesprochen, nach 33 Tagen vermisst man sie vollkommen in der Pfropfung. Es ist also im Gegensatz zu Thiersch um die letztgenannte Zeit noch keine Neubildung von Fasern zu constatiren. Leider verfüge ich nicht über Material aus späterer Zeit, an welchem die Wiederversorgung mit elastischem Gewebe zu verfolgen wäre.

In den **Hautmuskeln** und **Nerven** bemerkt man ebenfalls Degenerationserscheinungen. Für die Untersuchung der Nerven war die Sublimat-, resp. Alkoholfixirung wenig geeignet. In den Muskeln fand sich in einigen Fällen Schrumpfung der Kerne und Leukocyteninfiltration.

Die **Schweissdrüsen** verhalten sich je nach ihrer Lage verschieden; diejenigen, welche nahe den Rändern zu gelegen sind, also unter guten Ernährungsbedingungen sich befinden, zeigen sehr bald Proliferationserscheinungen; es entwickelt sich von ihnen aus eine rege Epithelneubildung. Ausserdem sieht man (an Serienschnitten), dass das Oberflächenepithel vielfach von ihnen ausgeht. Man kann die Züge des letzteren, welche oft nur aus einer Zelllage bestehen, in die Schweissdrüse hinein verfolgen.

Anders verhält es sich mit den Schweissdrüsen, welche weiter ab vom Rande gelegen sind; bei diesen bemerkt man Degeneration und Leukocyteninfiltration. Der Uebergang zwischen den beiden erwähnten Formen ist aber nicht scharf, sondern allmählich, so dass man in einigen Drüsen gut erhaltene Epithelien neben zu Grunde gehenden und abgestorbenen constatiren kann; je weiter man sich allerdings von den Seitenrändern und dem Mutterboden entfernt, desto seltener werden die erstgenannten.

Die Schweissdrüsen bleiben zum grossen Theile erhalten und sind nach 50 Tagen in der Pfropfung noch nachweisbar.

Eine äusserst geringe Ausbeute lieferte die Suche nach dem Verhalten der **Talgdrüsen**; am 3. Tage sah ich an dem Rande des Lappens eine gut erhaltene Talgdrüse.

Nicht viel ergiebiger gestaltete sich die Untersuchung der **Haare**.

An den wenigen Exemplaren, die sich in den untersuchten Lappen vorfinden, kann man gut erhaltenes Epithel constatiren, aber hauptsächlich in denjenigen, welche nahe dem Rande liegen. In einiger Entfernung davon kann man neben gut erhaltenen Zellen Degeneration und Leukocyteninfiltration wahrnehmen.

Nach den allerdings spärlichen Befunden liegt die Möglichkeit des Erhaltenbleibens der Haare vor. Dass sie bestehen bleiben, unter Umständen (Augenbrauenbildung) sogar eine Kürzung erfordern, hat Krause auf dem Chirurgencongress 1893 hervorgehoben.

Das Facit ist demnach, dass weitaus der grössere Theil des ungestielten Lappens zu Grunde geht, aber so allmählich und vollständig durch neugebildetes Gewebe ersetzt wird, welches sich der alten Form sogar bis zur Wiederherstellung der Hautpapillen anpasst, dass ein sehr vollkommener Ersatz dadurch herbeigeführt wird. Es resultirt daraus, wie schon erwähnt, ein wesentlicher Unterschied im Vergleiche mit einer gewöhnlichen Narbe.

Es fragt sich nun, warum in einem Falle der Lappen anheilt, in dem anderen nicht, natürlich gleichmässiges aseptisches Operiren und aseptischen Defect vorausgesetzt.

Die Grundbedingung ist eine möglichst rasche und innige Verbindung zwischen Lappen und Mutterboden. Diese kommt durch Fibrinverklebung zu Stande. Mit dieser Verbindung hängt die Ernährung des Lappens zusammen; naturgemäss wird sie rascher den Rändern der Pfropfung zu Theil, deswegen können hier einzelne Zellen und Gefässe erhalten bleiben.[1]) Ein grösserer Bluterguss, welcher sich zwischen Lappen und Untergrund vorfindet oder auch nach dem Auflegen entwickelt, wird demgemäss zum Mindesten die rasche Verklebung und Ernährung verzögern, wenn nicht ganz aufheben.

Neben der Verbindung an den Rändern spielt das Epithel eine wichtige Rolle. Dieses muss auf den Lappen hinüberwachsen, resp. in ihm selbst neue Zellen schaffen, um einen Schutz für den Lappen zu gewähren. Ohne das deckende Epithel ist er der Gefahr der Vertrocknung ausgesetzt und kann dann im Ganzen absterben und abgehoben werden.[2])

1) Die Unsicherheit der Bestimmung dieser erhalten gebliebenen Zellen ist bei den einzelnen Fällen genügend hervorgehoben worden.

2) In einem von Prof. Barth experimentell beim Hunde gewonnenen Präparate sitzt der vollkommen eingetrocknete Lappen einer Epithellage auf, die sich von den Rändern her unter ihm durchgeschoben hatte.

Zum Schlusse sei noch auf die Unterschiede in der Einheilung der Lappen nach Thiersch und Krause hingewiesen.

Das Epithel bleibt bei dem Verfahren nach Thiersch im Grossen und Ganzen besser erhalten; die Degeneration und die Regeneration spielen sich rascher ab. Während wir nach 7 Tagen bei den Pfropfungen nach Thiersch einen vollkommenen oder nahezu vollkommenen Ersatz der Epitheldecke constatiren können, finden wir in den Lappen nach Krause noch Degenerationsherde in dem Epithellager.

Wenn wir nunmehr zu den Gefässen übergehen, so finden wir, dass zu einer Zeit, wo der dünne Streifen ausreichend mit Gefässen versorgt ist, in dem dickeren Lappen nur diejenigen Partien mit Blutbahnen versorgt sind, welche nahe dem Mutterboden liegen.

Weiter ist aus den Abbildungen ersichtlich, dass die Injection der Pfropfung nach Thiersch gelingt, während diejenige nach Krause nur wenige mit Leim gefüllte Blutbahnen aufweist.[1])

Die mitübertragene geringe Menge von Bindegewebe ist selbstredend früher durch neues Gewebe ersetzt, als dies bei den Lappen nach Krause der Fall sein kann.

Die Heilung ist nach alle dem bei den dünnen Streifen früher vollendet als bei den Lappen, welche die ganze Dicke der Haut umfassen.

Erklärung der Abbildungen.

Fig. I. Krause und Thiersch neben einander, 2 Tage. Vergrösserung 8 : 1.

n H = normale Haut.

Th bis Th_1, Läppchen nach Thiersch.

Kr bis Kr_1, Lappen nach Krause.

Bei *Th* ist die Grenze von normaler Haut und der Pfropfung nach Thiersch; von letzterer liegt ein Stück oberhalb der normalen Haut, dieselbe dachziegelförmig überragend.

Bei Th_1 ist Faltenbildung zu Stande gekommen.

In der Spalte unter Kr_1 sieht man einen schmalen Epithelstreifen, welcher von *n* H_1 herübergewuchert ist.

In den Läppchen nach Thiersch sind an der Grenze (*g*) gegen den Mutterboden einige Gefässe blau injicirt, in dem Krause'schen Lappen enthalten die Gefässe Blut; an der Grenze (g_1) gegen den Untergrund findet man einen Bluterguss. Die Degeneration in dem ungestielten Lappen ist ziemlich ausgedehnt.

---

1) Auf den Zusammenhang zwischen Injectionsmöglichkeit und Lebensfähigkeit ist früher hingewiesen worden.

Fig. II.

Vergrösserung 8 : 1. 5 Tage.

K bis K_1 ist die Pfropfung, zu beiden Seiten *n H*, $n H_1$ findet sich normale Haut. Man sieht unter dem mit Eosin tingirten abgehobenen Epithel (*Ep*) neues Epithel, welches theils von der umgebenden Haut stammt, theils von Schweissdrüsen ausging. Die Gefässfüllung ist gut, namentlich an der Grenze gegen den Mutterboden; in der Mitte des Lappens ist die Gefässinjection schlechter als an den Rändern. Die oberen Theile des Mutterbodens sind von einigen streifenförmigen Blutungen durchsetzt.

Fig. III.

Vergrösserung 200 : 1. 5 Tage. Stelle unterhalb *K* auf Fig. II.

Man sieht, wie von der normalen Haut (*n H*) das Epithel (*n E*) herübergewuchert ist und dasjenige der Lappen (*a E*) abgehoben hat.

a E hat eine ausgesprochene Eosintinction, deutlich tritt die Schrumpfung der Kerne hervor, ferner die Leukocyteninfiltration.

In dem ehemaligen Wundspalt (*W*) ist Granulationsgewebe, von welchem aus junge Gefässe (*j G*) in den Lappen hineinwachsen. In den Papillen ist die Schrumpfung der Kerne angedeutet.

In der normalen Haut herrscht rege Zellneubildung.

Fig. IV.

7 Tage; Thiersch und Krause neben einander.

Th, Th_1 ist die Thiersch-Pfropfung, welche ein Stück die normale Haut und den Krause-Lappen überdeckt.

K, K_1 ist der ungestielte Lappen, welcher die gesunde Haut mit seinem Rande überragt. In dem überstehenden Stück ist das Epithel und das Bindegewebe degenerirt; an der Uebergangsstelle (*U*) in die normale Haut ist von letzterer Epithel herübergewuchert, ferner sieht man an der Uebergangsstelle einige injicirte Gefässe. Von ihnen aus kann man bei stärkerer Vergrösserung einen Granulationsstreifen verfolgen, welcher nach oben und aussen zieht und gewissermaassen die überstehende Partie abschneidet. Die Gefässinjection ist nach der Pfropfung Th_1 hin deutlich sichtbar. Die Grenze (*G*) zwischen Lappen und Mutterboden ist durch den Zellreichthum kenntlich gemacht.

Bei der Pfropfung nach Thiersch ist eine vollkommene Epitheldecke nachzuweisen, die Injection viel gleichmässiger. Die oben aufliegenden Stücke bei *Th* und Th_1 sind degenerirt.

Fig. V.

Vergrösserung 100 : 1.

Krause-Lappen 33 Tage alt; Orceïnfärbung.

K die Pfropfung.

Die Gefässe sind in mässiger Zahl vertreten, haben gegen früher abgenommen. Die Fibrillenzüge sind schmäler als in der normalen Haut (*n H*) neben an. Die Papillenbildung ist deutlich ausgesprochen. Die dunklen elastischen Fasern schneiden an der Grenze scharf ab.

XX.

Ileus.

Von

John B. Murphy.

(Aus dem Englischen übersetzt von Dr. Alex Wiener in Chicago.)

Erörterungen über Ileus finden stets willige Zuhörer, und wird der Gegenstand so lange auf der Tagesordnung bleiben, bis die Methoden, die uns zu einer sicheren Diagnose verhelfen, noch um ein Bedeutendes gefördert und zuverlässiger geworden sind.

Bevor wir in die Erörterung unseres Gegenstandes eintreten, werfen wir einen Blick auf den Mechanismus des Darmkanales von dem Pylorus bis zum Sphincter ani.

Diese Strecke besteht in der Hauptsache aus einem Muskelschlauch von verschiedenem Lumen mit Einschnürungen an bestimmten Stellen, die entweder durch stärkere Ausbildung der Musculatur (Sphincteren) oder durch plötzliche Veränderung des Verlaufes (Flexuren) verursacht sind, oder auch durch eine allmähliche Verminderung des Durchmessers der Höhlung, wie z. B. am unteren Ende des Ileum. Neben der physiologischen Thätigkeit der Abgabe und Aufnahme von Säften hat der Darm die Aufgabe, vermittelst seiner Musculatur seinen Inhalt vorwärts zu treiben.

Eine Stauung dieses Inhaltes kann nun eintreten:

1. Wenn diese Muskelthätigkeit eine Lähmung erfährt, die entweder die centralen Ganglien, den zuführenden Nerv oder auch die Nervendigung treffen kann.
2. Infolge tonischer Contractur des Muskelschlauches, wie bei Vergiftungen mit Blei und gewissen Ptomainen, wie das Tyrotoxin.
3. Bei mechanischem Verschlusse, wie Abknickung des Darmes durch Druck von aussen oder Verstopfung durch einen Fremdkörper, z. B. durch Gallensteine oder eine Neubildung.

Dies vorausgeschickt, kommen wir zu dem Allgemeinbegriff Ileus. Mit Ileus bezeichne ich einen Symptomencomplex, der sich ausbildet, wenn der Darm, aus irgend welcher Ursache, nicht im Stande ist, seinen Inhalt in der normalen Richtung vorwärts zu bewegen. Die charakteristischen Symptome bestehen in der Hauptsache in Leibschmerzen, Unfähigkeit, Gase und Stuhl zu entleeren, Erbrechen und Aufgetriebensein des Leibes.

Aetiologisch unterscheidet man einen adynamischen, dynamischen und mechanischen Ileus.

Schema.

- Ileus
  - Adynamischer
    - 1. Operationen am Mesenterium.
    - 2. Lange anhaltende Strangulation.
    - 3. Pathologische Veränderungen im Rückenmark.
    - 4. Läsion der zuführenden Nervenbahnen
    - 5. Reflex . . .
      - a) Abgeklemmtes Netz.
      - b) Gallensteine.
      - c) Nierensteine.
      - d) Compression des Ovariums.
      - e) Diaphragmale Pleuritis.
    - 6. Septischer
      - a) Locale Periton.
      - b) Allgemeine Periton.
      - c) Embolie.
      - d) Thrombophlebitis.
    - 7. Urämischer
  - Dynamischer
    - Chronische Bleivergiftung.
    - Tyrotoxin-Vergiftung.
  - Mechanischer
    - Externer (Hernien)
      - a) Leisten.
      - b) Schenkel.
      - c) Nabel.
      - d) Bauch.
    - Interner
      - a) Periton-Taschen.
      - b) Zwergfellhernien.
      - c) Leistenhernien.
      - d) Nabelhernien.
      - e) Durch Adhäsionen entstandene Bänder (falsche Ligamente).
      - f) Divertikel.
      - g) Volvulus.
      - h) Intussusception.
      - i) Neubildungen.
      - k) Narbencontracturen.
      - l) Verhärtete Kothmasse.
      - m) Fremdkörper (Enterolith).

Adynamischer Ileus

ist stets durch partielle Lähmung des Darmes verursacht.

1. Lähmung durch ausgedehnte Operationen an dem Mesenterium, die zu Circulationsstörungen Anlass geben.
2. Lähmung einer eingeklemmt gewesenen Darmschlinge, besonders häufig bei Schenkelhernien.
3. Paralyse im Gefolge einer Verletzung des Rückenmarkes, durch Wirbelfracturen oder Geschosse.
4. Lähmung infolge Verletzung des zuführenden Nerv.
5. Lähmung durch Reflex, hervorgerufen durch Passiren von Gallensteinen, Nierensteinen, Einklemmung des Netzes oder durch Druck auf einen Eierstock.
6. Septische Lähmung infolge von Peritonitis, Cholecystitis, Salpyngitis oder Embolie der Mesenterialarterie.

Ad 1. Wenn Zwecks Entfernung von Tumoren oder nach Verletzungen das Mesenterium stark mitgenommen ist, so liegt stets die Gefahr des Absterbens der zugehörigen Schlinge nahe. Ich habe experimentell ausfindig zu machen gesucht, bis zu welchem Grad die Circulation im Mesenterium ausgeschaltet werden kann, ohne den Darm zu gefährden.

1. Versuch. Grosser Hund; aseptische Laparotomie; Unterbindung der Mesenterialgefässe auf eine Darmstrecke von 7 Cm.

Vorher war das Darmstück geleert und unterbunden worden, dabei die Längsarterie sorgfältig vermeidend. 48 Stunden später war die Schlinge noch in gutem Zustand. Es liess sich durch weitere Versuche feststellen, dass nach Unterbringung eines Stückes, dessen Länge mehr als 16,5 Cm. beträgt, sich Gangrän an der convexen Seite des Segmentes, nahe der Mitte einstellte. Daraus folgt, dass die Blutzufuhr durch die Längsarterie genügend ist, um die Schlinge für 48 Stunden lebend zu erhalten, selbst wenn die Mesenterialgefässe vollkommen ausser Thätigkeit gesetzt sind.

2. Versuch. Unterbindung sämmtlicher Gefässe, ohne Verschluss des Darmlumens, hatte Gangrän zur Folge, wenn mehr als 1,5 Cm. eingeschlossen waren.

3. Versuch. Aseptische Laparotomie an einem Hund. Unterbindung des Mesenteriums auf eine Strecke von 18 Cm., desgleichen der Längsarterie und des Darmlumens. Tod nach 48 Stunden. Die Ligaturen finden sich unverletzt, der Darminhalt war nicht entwichen. Das abgebundene Stück hatte das Aussehen eines grossen Blutgerinnsels, die Auflösung der Gewebe war eine so vollkommene, dass ich für dieselbe eine Selbstverdauung annehmen muss. Die Endotheldecke des Bauchfelles war überall zerstört, und enthielt die Bauchhöhle eine beträchtliche Menge Blut.

Diese Versuche, aus denen die grosse Bedeutung der Längsarterien erhellt, lehren, dass deren Verletzung durch eine Kugel oder

bei Operationen eine Resection des durch ihren Wegfall betroffenen Darmtheiles nothwendig zu folgen hat.

Ileus als Folge einer Reposition einer längere Zeit eingeklemmt gewesenen Schlinge, besonders bei Schenkelhernien hat seine Ursache in einer Thrombose der Vene, einer localen Lähmung oder Ischämie nach Verschluss der Längsarterie und verläuft nicht selten tödtlich, wo nach dem Aussehen des Darmes anzunehmen gewesen wäre, dass er sich nach der Reposition erholen würde. Diese Form hat natürlich nichts zu thun mit dem Ileus, der einer Reposition en bloc folgt, auf den ich später zurückkomme. Eine seltene Ursache für Ileus ist eine Embolie der Mesenterialarterie, auf die nacheinander Ischämie, Lähmung und Gangrän des betreffenden Abschnittes folgt.

Erkrankungen und Verletzungen der Wirbelsäule können zu einer Lähmung des Darmes führen, die durch Entwicklung eines gewaltigen, mehrere Tage dauernden Meteorismus ausgezeichnet ist. Durch die enorme Ausdehnung des Bauches wird die Athmung sehr beschwerlich, manchmal kommt es selbst zu Mastdarmvorfall. Unter günstigen Umständen verliert sich die Auftreibung 4—5 Tage nach der Verletzung.

Dass auch eine traumatische Blutung in den Duralsack ohne Wirbelfractur Darmlähmung zu erzeugen vermag, zeigt der folgende Fall:

Ein 32jähriger Mann wurde mit einer Schusswunde im Halse, die er vor wenigen Stunden von vorn empfangen hatte, im Cook County Hospital aufgenommen. Unmittelbar nach Empfang der Kugel fiel er gelähmt zu Boden, obwohl das Bewusstsein erhalten war. Eine kleine Kugelwunde fand sich gerade nach aussen von den grossen Halsgefässen, 1,5 Cm. unterhalb des Kieferwinkels; keine Ausschussöffnung. Totale Lähmung der Extremitäten und Aphasie. Nach 36 Stunden schwand das Bewusstsein, die Respiration wurde rein diaphragmal, die Peristaltik hörte auf, und der Bauch wurde colossal aufgetrieben, ein Priapismus entwickelte sich. Mit diesen Symptomen starb er am Ende des 4. Tages. Die Section zeigte, dass die ganze Rückenmarkshöhle mit Blut gefüllt war, und dass dies das Mark comprimirte. Ich bin überzeugt, dass operative Schaffung eines Abflusses für das Blut das Leben des Mannes gerettet hätte, da die Compression des Rückenmarkes die einzige Todesursache war.

Ein Schlag oder Stoss gegen den Bauch kann eine Lähmung des Darmes mit allen Erscheinungen der Obstruction bewirken. Ich habe selbst einen Fall beobachtet, in dem eine Kugelwunde des Mediastinum denselben Effect hatte.

Ein Polizist verfolgte einen Einbrecher eine Treppe hinauf, wobei der Letztere nach abwärts feuerte. Die Kugel drang am rechten Sternoclaviculargelenk in die Brusthöhle ein. Obwohl anscheinend die Lunge

so wenig wie ein grosses Gefäss, noch der Magen verletzt war, entwickelte sich allmählich unter geringen Schmerzen im Leib und leichter Druckempfindlichkeit und andauerndem Erbrechen eine Darmobstruction mit enormer Auftreibung des Leibes und gänzlichem Aufhören der Darmbewegungen. Der Puls ging im Verlaufe der nächsten 7 Tage bis auf 140, ohne dass die Temperatur 38° überstieg, die Athmung auf 46, und so wurde, da eine Perforationsperitonitis vorzuliegen schien, zur Eröffnung der Bauchhöhle geschritten, um das Leben des Patienten zu retten. Doch ergab sich, dass zwar die Därme zum Aeussersten durch Gase ausgedehnt waren, aber keine Zeichen einer Entzündung des Bauchfelles, nur eine kleine Menge Transsudat im kleinen Becken wurde gefunden. Die Dämpfung, die vor der Operation immer im abhängigsten Theile der Bauchhöhle festgestellt werden konnte und einen freien Erguss vorgetäuscht hatte, war dadurch zu Stande gekommen, dass infolge der totalen Lähmung des Darmes die im Lumen befindliche Flüssigkeit ebenfalls nach der abhängigsten Stelle hinfloss. Nach Schluss der Bauchhöhlung entwickelte sich, wohl durch den Reiz des Eingriffes, eine lebhafte Peristaltik, die bald Gase und Koth nach aussen beförderte; der vorher baldiges Ende kündende Gesichtsausdruck des Patienten änderte sich, das Erbrechen hörte auf, der Puls wurde rasch wieder normal, so dass der Patient bald wieder als genesen angesehen werden konnte. Dies ist ein typischer Fall eines Ileus infolge Verletzung zuführender Nerven.

Ileus als Folge einer Reflexwirkung wird bewirkt durch:

a) Abklemmung des Netzes,
b) Einklemmung eines Gallensteines im Duct. cyst.,
c) Einklemmung eines Nierensteines im Ureter,
d) Durchdruck auf einen Eierstock.

Abklemmung des Omentums äussert sich sehr bald durch heftiges Kotherbrechen, doch ist die Unterscheidung von einer mechanischen Verlegung des Darmes schwierig. Auch Ileus bei Einklemmung eines Steines in den Gallengängen ist heftig und andauernd, und habe ich in den letzten 2 Jahren drei solcher Fälle beobachtet. Kürzer an Dauer ist das Kotherbrechen bei Nierensteinen. Gelegentlich kann ein zwischen der Beckenwand und einer Geschwulst eingeklemmtes Ovarium zu Ileus Anlass geben, der erst mit der Befreiung des Organes steht.

Ileus kann ferner sich einstellen nach allgemeiner oder localer Infection des Peritoneums, entweder als Folge einer wirklichen Perforation des Darmes oder einer durch geschwürige Processe im Darm oder im Appendix verminderten Widerstandsfähigkeit der Wandung. Auch kann durch eine erkrankte Tube oder Gallenblase oder durch einen Eiterungsprocess im Grenzgebiete des Bauchfelles Infectionsstoff auf dasselbe übertragen werden. Das Resultat einer solchen Infection ist entweder eine acute destruirende Peritonitis, in der Obstructions-

symptome von Anbeginn im Vordergrunde stehen und bis einige Stunden vor Eintritt des Exitus anhalten, wo dann sich häufige diarrhöische Entleerungen einstellen. Dies Symptom ist charakteristisch für Peritonitis und stellt sich nie bei mechanischem Verschlusse ein. Bei der Autopsie findet sich dann das Peritoneum injicirt mit zahlreichen, punktförmigen Hämorrhagien übersäet, von Epithel entblösst, der Glanz fehlt, und der Darm ist stark erweitert; nur wenig Exsudat ohne flockige Eiterbeimischung, keine locale Eiteransammlung. In der vorantiseptischen Zeit war oft Gelegenheit, diese Erkrankung nach Laparotomien zu beobachten, jetzt ist sie glücklicher Weise recht selten geworden. Bei der subacuten umschriebenen Peritonitis tritt das Kotherbrechen niemals mit solcher Intensität auf und verliert sich bereits nach 48 Stunden gänzlich. Bei Eröffnung der Bauchhöhle sind die Gedärme mit einem sero-purulenten Exsudat bedeckt, die verklebten Schlingen schliessen Eiterherde ein. Die eitrige Infiltration der Darmwand resultirt in einer Lähmung der Peristaltik. Die Schwere und Dauer des Anfalles steht in geradem Verhältniss zur Giftigkeit der Noxe.

Urämischer Ileus.

Unter den mannigfachen Krankheitsbildern, unter denen eine Harnvergiftung auftreten kann, kommt eines einem mechanischen Darmverschluss sehr nahe. Der Unterschied besteht in dem Fehlen von erhöhter Peristaltik von Meteorismus und von umschriebenen Dämpfungsbezirken, während das Erbrechen und die Stuhlverhaltung gleich hartnäckig sind. Beide letzteren können unter Umständen die einzigen Symptome einer bestehenden Urämie sein, und erst der Eiweissgehalt des Urins klärt dann die Natur des Leidens auf. Dabei ist aber nicht zu vergessen, dass auch bei mechanischem Ileus der Harn kleine Mengen Albumin enthalten kann.

Dynamischer Ileus.

Entsteht infolge tonischer Contraction der circularen Darmmusculatur, die Tage lang andauern kann. Die Ursache ist Vergiftung mit Blei, Tyrotoxin oder anderen Giften.

Mechanischer Ileus

oder Darmverschluss auf mechanischem Wege.

1. Strangulation des Darmes innerhalb oder ausserhalb der Bauchhöhle (Hernien).
2. Invagination.
3. Verschluss des Darmes innerhalb der Bauchhöhle (Neubildung, Volvulus) und ausserhalb derselben (eingeklemmte Hernie).

1. Bei dem Ileus nach Strangulation des Darmes ist nicht allein das Lumen undurchgängig für seinen Inhalt, auch die Gefahr des Absterbens ist, da die Blutzufuhr unvollkommen oder ganz abgeschnitten ist, drohend. Zunächst sind die Gefässe des Mesenteriums bedroht, und halten dann die Parallelgefässe, die nach ihrer Lage längere Zeit vor Druck geschützt sind, die Ernährung aufrecht. In diese Abtheilung fallen die eingeklemmten Hernien an den verschiedenen Pforten, Abklemmungen durch Divertikel, peritoneale Stränge oder adhärentes Netz u. s. w., ferner Abklemmung dadurch, dass der Darm durch Oeffnungen im Netz oder Mesenterium oder in eine Tasche des Peritoneums sich verirrt, ferner durch Axendrehung einer Schlinge (Volvulus). In allen diesen Fällen kann sehr rasch die Schlinge absterben, und die Patienten gehen dem Tode entgegen.

2. Die Invagination steht zwischen Strangulation und Obturation des Darmes, in Bezug sowohl auf die Schwere der Symptome, als auf die Gefahr der totalen Nekrose. In der Regel sind die klinischen Erscheinungen weniger charakteristisch, aber dafür von längerer Dauer. Oft kommt es gar nicht einmal zum Absterben der invaginirten Partie, oder, wenn nekrotisch geworden, kann sie sich abstossen und auf natürlichem Wege abgehen.

3. Bei dem durch Obturation erzeugten Ileus enthüllt sich das Symptomenbild langsamer, die unmittelbare Gefahr für das Leben ist nicht nothwendig so drohend, da der ausgeübte Druck sehr verschieden gross ist, je nachdem es sich um einen tonischen Krampf des Darmes, einen allmählichen Verschluss des Lumens von innen durch einen wachsenden Tumor oder um eine plötzliche Verlegung des Lumens durch einen Gallenstein oder eine Abknickung des Darmes handelt.

Der durch den tonischen Krampf der Ringfasern hervorgerufene Ileus z. B. kann mit all den für Darmverschluss charakteristischen Symptomen viele Tage lang andauern.

Nach diesem kurzen Ueberblick über die Pathologie des Ileus gehen wir zur Diagnose über.

Ist es möglich, schon am Krankenbett mit einiger Sicherheit die Form und die Gruppe, zu der der gegebene Ileus gehört, herauszufinden? Sicherlich! Zur richtigen Diagnose wird uns zunächst leiten die Anamnese, die Aetiologie und der klinische Verlauf des Falles. Die Anamnese allein schon deutet auf die richtige Spur bei Darmlähmung nach Operationen am Mesenterium, nach der Taxis einer eingeklemmten Hernie, nach Verletzungen des Rückenmarkes oder des Sympathicus, in geringerem Maasse bei Thrombose oder Em-

bolie der Mesenterialgefässe, bei Reflexlähmungen, bei Gallensteinkoliken mit und ohne Icterus und endlich auch bei Nierenkoliken.

Bei Icterus, der auf entzündlichen oder mechanischen Ursachen beruht, hat man sich mehr an den klinischen Verlauf, die Symptome und die physikalische Untersuchung zu halten. Die Leibschmerzen deuten auf eine Reizung der Endverzweigungen der Nerven des Peritoneums hin und hängt die Heftigkeit, Dauer und der Ort des Auftretens von der vorhandenen Läsion ab. Die Unmöglichkeit, Stuhlgang zu erzielen, ist bereits erwähnt worden, und werde ich bei der Besprechung der verschiedenen Gruppen auf die Ursachen näher einzugehen haben.

Von den Theorien, die über das Zustandekommen des Erbrechens aufgestellt wurden, sind zwei besonders wichtig.

1. Dass das Kotherbrechen durch umgekehrte Peristaltik hervorgerufen wird.
2. Dass sich zuviel Inhalt an der proximalen Seite des Verschlusses ansammelt und dann einfach überläuft.

Dies Zuviel besteht aus einem Transsudat der durch die Zersetzung des Darminhaltes gereizten Schleimaut.

Schlange ist ein Anhänger dieser Theorie. Ich kann darin aber nicht die einzige Ursache des Erbrechens erblicken, da ja bei Anfällen, die durch Gallensteine oder Nierensteine hervorgerufen sind, kein Darmverschluss existirt, und somit auch die Ansammlung von Inhalt an der proximalen Seite fortfällt, und doch ist in diesen Fällen das Erbrechen recht hartnäckig. Wir werden wohl Reflexe als mächtigen Factor für die Auslösung des Erbrechens anerkennen müssen. Erbrechen von Koth wird nur bei mechanischem Verschluss des Darmes beobachtet, es lässt sich aber kein Schluss auf die Stelle und Art des Verschlusses daraus ziehen. Die Zuverlässigkeit der Beobachter, die von dem Erbrechen geformter Kothmassen zu berichten wissen, möchte ich in Frage stellen, da überhaupt schon recht selten das Erbrochene den charakteristischen Geruch der Fäces hat. Der Geruch des Erbrochenen ist von dem der Fäces ganz verschieden, er ist derselbe wie der des zersetzten Darminhaltes, wie wir ihn beim Darmverschluss treffen.

Nur in 2 Fällen habe ich den Geruch von Fäces angetroffen, und in beiden handelte es sich um einen Verschluss des absteigenden Colons. Geformte Fäces könnten doch nur vom Colon aus nach oben gelangen; ich glaube nicht, dass das jemals vorgekommen ist. Das Material, das für geformte Fäces gehalten wurde, bestand wahr-

scheinlich aus geronnener Milch, die im Magen Geruch und Farbe von dem anwesenden Darminhalt angenommen hatte.

Meteorismus entsteht an 3 Stellen im Verlauf des Darmes:

Oberhalb des Verschlusses, in der abgesperrten Schlinge oder in dem gelähmten Theil. Die Lähmung kann entweder auf diese Schlinge beschränkt sein oder auch den ganzen Tract befallen.

Der Inhalt des aufgeblähten Darmes ist bei diesen drei verschiedenen Zuständen wesentlich verschieden. Bei mechanischem Verschluss am proximalen Ende ist in der Regel nahe an dem Hinderniss der Darm mit flüssigen Fäces gefüllt, die hauptsächlich aus Darmtranssudat bestehen. Bei Verschluss oder Abschnürung einer ganzen Schlinge ist der Darm zu $^1/_3$ mit Gas und $^2/_3$ mit Flüssigkeit gefüllt. Dass Gas und Flüssigkeit einem Transsudat, das in Zersetzung begriffen ist, entstammen, habe ich durch folgendes Experiment entschieden:

4. Versuch. Bei einem 40pfündigen Hund wurden die Mesenterialgefässe, die eine Strecke von 15 Cm. des Ileums mit Blut versahen, mit Seide unterbunden. Das Segment wurde dann nach völliger Entleerung oben und unten abgebunden, wobei sehr sorgfältig vermieden wurde, die Parallelarterie mitzufassen. Nach 48 Stunden zeigte sich die Schlinge bedeutend ausgedehnt, die Wand war ödematös und leicht verfärbt an einer 10-pfennigstückgrossen Stelle, die genau in der Mitte der convexen Seite des Abschnittes lag. Das Lumen des Darmes enthielt $^2/_3$ Flüssigkeit und $^1/_3$ Gas. Dreimal wurde der Versuch wiederholt, jedesmal mit demselben Resultat, was doch sicher beweist, dass das Gas erst in der Schlinge gebildet war, und dass die Flüssigkeit der Darmwand entstammte. Bei dem letzteren Versuch fand sich nach 12 Stunden nur wenig Gas und noch weniger Flüssigkeit vor, die Schlinge erschien schwarz und brandig. In weniger als 24 Stunden war das Segment gänzlich zerstört.

Daraus folgt:

1. Dass die Ernährung des Darmes bei Strangulation durch die Parallelarterie für längere Zeit unterhalten wird.
2. Dass das Gas in der abgeschnürten Schlinge selbst gebildet wird.
3. Dass die in der Schlinge enthaltene Flüssigkeit nicht etwa von unten oder oben eintritt, sondern dass sie von der Schleimhaut ausgeschieden wird, solange als die Parallelarterie, die ja von keiner Vene begleitet ist, Blut herbeischafft.
4. Dass wenn die Strangulation schnell erfolgt war und vollständig ist, kein Transsudat und nur wenig Gas sich in der Schlinge findet.

Form und Lage der ausgedehnten Schlingen wird vortheilhaft für das Auffinden der Stelle, wo die Strangulirung ihren Sitz hat, verwendet.

Von Allgemeinsymptomen verdient vor allen die Ausscheidung von Phenol und Indican durch die Nieren Beachtung.

Indican wird nur bei Verschluss im Dünndarm, nicht aber des Dickdarmes angetroffen. Albumin enthält der Harn gewöhnlich auch.

Die Differentialdiagnose hat die Reihenfolge, die relative Heftigkeit der verschiedenen Symptome und den Ort ihres markantesten Auftretens zu berücksichtigen. Man wird weiter erwägen müssen, ob die Schmerzen ununterbrochen andauerten, oder ob Pausen eintraten, schliesslich hat man die pathologischen Erscheinungen mit dem physikalischen Befund in Einklang zu bringen. Die physikalische Untersuchung giebt dann über die Veränderungen der Form, über die Resistenz des Bauches und über Lage und Bewegung der Darmschlinge Aufschluss.

Wir betrachten nun die verschiedenen Formen des Ileus:

1. Ileus nach ausgedehnten Operationen am Mesenterium wird ohne Weiteres vom Operateur erkannt werden, und besteht die Therapie in sofortiger Resection des Darmstückes, dessen Nahrungszufuhr bei der ersten Operation abgeschnitten war.
2. Die Lähmungen nach langdauernden Strangulationen werde ich bei den Hernien besprechen.
3. Embolie der Mesenterialarterie giebt kein charakteristisches Krankheitsbild, doch wird die vorangegangene septische Infection an das sehr seltene Vorkommniss denken lassen.
4. Leicht zu erkennen sind Darmlähmungen nach Verletzungen des Rückenmarkes.
5. Verletzungen der zuführenden Nerven durch directe Gewalt oder durch Geschoss oder Dolchstich rufen Ileus hervor, auch dann, wenn die Bauchhöhle nicht unmittelbar betheiligt ist. Gewöhnlich besteht dann auch Urinverhaltung, die bei Perforation des Darmes nicht beobachtet wird.

Der durch Nierensteine ausgelöste Reflexileus ist ausgezeichnet durch das spastische Auftreten des Schmerzes, sein Beschränktsein auf den Verlauf des Uterus und die Gegend des Nierenbeckens, seine Intensität und Dauer. Blase und Testikel sind ausserdem reflectorisch gereizt, die Stelle der grössten Empfindlichkeit rückt immer weiter nach unten.

Schliesslich giebt noch der Urinbefund guten Aufschluss. Die Attacken der intermittirenden Hydronephrose verlaufen in ähnlicher Weise.

Schwieriger wird die Differentialdiagnose bei Gallensteinen. Solange sich der Stein noch in der Blase befindet, wird der Schmerz all-

mählich intensiver und erreicht die grösste Heftigkeit ungefähr 1 Stunde nach dem Beginn. Nach einigen Stunden lässt er nach, um nach kurzer Frist wiederzukehren. Der Patient empfindet ihn als Magenschmerz, der Arzt fasst die Sache wohl manchmal als Gastralgie auf. Stuhlgang folgt in der Regel einige Stunden nach dem Beginn des Anfalles. Die Gegend der Gallenblase ist druckempfindlich und bleibt es noch 2—3 Tage, je nach der Schwere des Anfalles. Wenn eine Entzündung der Gallenblase sich einstellt, steigt die Temperatur etwas an. Oft hört nach einem heftigen Brechanfall der Schmerz plötzlich auf. Gewöhnlich waren bei dem Patienten schon ähnliche Attacken voraufgegangen.

Ein classischer Fall ist folgender:

Frau R. J., 32 Jahre alt. Für mehrere Jahre hatte sie Schmerzanfälle, die mit einem Gefühl des Vollseins und Unbehaglichkeit in der rechten Reg. hyp. beginnend, sich im Laufe von 15—20 Minuten zum Schmerz steigerten, der nach 30 Minuten seine höchste Höhe erreichte. Es stellten sich Uebelkeiten ein und alle 30 Minuten Brechanfälle. Nach leichtem Erbrechen keine Erleichterung, nach heftigem Erbrechen Aufhören des Schmerzes.

Die Temperatur stieg gewöhnlich auf 38,5°. Während in normalen Zeiten ein mildes Abführmittel prompt wirkte, mussten während des Anfalles grosse Dosen zu wiederholten Malen genommen werden, um den erwünschten Effect zu erzielen. Bei leicht aufgetriebenem Leib war nur der Bezirk über der Gallenblase resistent und druckempfindlich. In der anfallsfreien Zeit konnte dort, oberhalb der rechten Niere gelegen, doch scharf von ihr abgegrenzt, ein kleiner Tumor gefühlt werden. Leichter Albumingehalt des Urins.

Niemals hatte die Patientin Icterus. Die Diagnose wurde auf Cholelithiasis gestellt. Bei der Cholecystostomie wurde die Gallenblase erweitert und ihr Hals mit grossen Gallensteinen vollgepfropft vorgefunden. Völlige Heilung.

Wenn der gemeinsame Gang verlegt ist, beginnen die Schmerzen plötzlich mit grösster Heftigkeit, und es entwickelt sich ein Krankheitsbild, mit dem jeder Arzt so vertraut ist, dass ich es unterlassen kann, ein Beispiel dieser Form zu geben.

Die 3. Abart des Reflexileus kommt zu Stande, wenn ein Ovarium durch ein Fibromyom comprimirt wird. Anamnese und Sitz des Schmerzes geben schon genügende Auskunft über die Natur des Leidens. Befreiung des eingeklemmten Organes bringt meist sofortige Erleichterung.

Als dynamischen Ileus bezeichnet man denjenigen, der durch spasmodische Contraction der Darmmusculatur hervorgerufen ist, entweder durch Vergiftung mit Ptomainen nach Genuss von verdorbenem Käse, Austern u. s. w. oder durch chronische Bleivergiftung.

Im 1. Fall sind die Schmerzen intensiv und werden häufig erleichtert durch Druck auf den Leib, der eingezogen und unempfindlich ist. Erbrechen ist anhaltend, kein Stuhlgang. Der Patient sieht collabirt aus. Unter diesen Symptomen kann der Tod durch Toxämie eintreten. Ueberlebt der Patient den unmittelbaren Einfluss des Giftes, so schliesst sich eine schwere Magendarmentzündung an.

Bei der Feststellung der Bleivergiftung erleichtern Anamnese, Beschäftigung und die bekannten Manifestationen des Giftes die Diagnose. Aber manchmal bringen uns vermehrte Peristaltik, localer Meteorismus und die Schmerzempfindung des Patienten an bestimmter Stelle in Verlegenheit, ob nicht doch am Ende noch dazu ein Darmverschluss vorliege, wie der folgende Fall sehr schön illustrirt.

Bei einem 40jährigen Manne traten 5 Tage vor seiner Aufnahme ins Alexianerbrüder-Hospital spasmodische Schmerzen im Leibe auf, gefolgt von Erbrechen und Stuhlverhaltung. Der Leib dehnte sich stark aus, alle Versuche, mit Abführmitteln und hohen Einläufen Stuhlgang zu erzielen, schlugen fehl. Sein Arzt, der ihn vorher bei einer Reihe von Bleikoliken behandelt hatte, gab an, dass dieser Anfall weit länger (5 Tage) dauerte, und der Patient weit mehr entkräftet wäre. Die Untersuchung des Abdomens war wegen der enormen Tympanie schwierig, doch gelang es, eine erweiterte Darmschlinge zu localisiren, die zur Reg. hyp. heraufführte, wo sie sich plötzlich verlor. An dieser Stelle klagte auch der Patient über Schmerz. Da ein sicherer Anhalt über die Natur des Leidens nicht zu gewinnen war, und doch möglicher Weise ein mechanischer Darmverschluss vorlag, so wurde nicht länger mit der Eröffnung der Bauchhöhle gezögert. Zunächst wurde aus der Reg. hyp. die stark erweiterte Schlinge herausgezogen, mit ihr kam eine ca. 20,5 Cm. lange, stark contrahirte Strecke zum Vorschein, die einem soliden Strang von fast 1 Cm. Durchmesser glich und so steif wie ein Tau von dieser Dicke war.

Zuerst glaubte ich, eine organische Strictur vor mir zu haben; oberhalb der Contractur maass der Darm im Durchmesser 6,5 Cm. und war durch flüssige Fäces und Gas aufgebläht. Unterhalb der zusammengezogenen Strecke war der Darm leer, weich und die Wand faltbar. Nachdem der Darm 10 Minuten der Luft ausgesetzt war, begann sich der Spasmus am oberen Ende zu lösen, und langsam schritt die Erweiterung nach unten vor. Nach 20 Minuten bereits hatte die contrahirte Strecke einen Durchmesser von $2^1/_2$ Cm.; sie wurde dann zurückversenkt und die Bauchhöhle verschlossen; nach 3 Stunden Stuhlgang, der Patient nach 10 Tagen geheilt entlassen.

Ich konnte keinen Fall in der Literatur finden, in dem die Richtigkeit der herrschenden Theorie über Bleivergiftung so direct beobachtet werden konnte, als in dem meinen.

Ileus als Symptom einer Peritonitis wird sowohl bei umschriebener, localer Entzündung, als auch bei Allgemeininfection der Serosa beobachtet. Veranlassung zu der ersteren Form wird meist eine An-

sammlung von Eiter in der Umgebung des Appendix geben; der Schmerz tritt dann plötzlich auf und kann vom Patienten an verschiedenen Plätzen über den ganzen Leib empfunden werden, er ist aber stets an einer bestimmten Stelle am markantesten. Uebelkeit und Erbrechen sind von kurzer Dauer, gewöhnlich nicht länger als ½ Stunde; innerhalb 6—8 Stunden steigt die Temperatur bis 38° C. oder höher, häufig begleitet von einem Frost. Die Untersuchung des Pulses giebt wenig Aufklärung. Die Palpation ist schmerzhaft und ruft Reflexcontraction der darüberliegenden Muskeln hervor, während auf der gegenüberliegenden Seite die Hand tief eindringen kann, ohne Widerstand zu finden. Der Bauch ist leicht aufgetrieben; das vorhandene Exsudat ist umschrieben. Im Anfang erhält man bei tiefer Percussion Darmschall, die oberflächliche Percussion ergiebt Dämpfung. Ich halte die oberflächliche Percussion für das beste Mittel, die Dämpfung über kleinen Exsudaten herauszufinden, und können die Grenzen selbst des kleinsten Exsudates festgelegt werden. Im entzündeten Bezirk hört man bei Auscultation keine Darmgeräusche, während im übrigen Abdomen die Peristaltik träge ist. Merkt man sich mit dem Jodpinsel den mit Hülfe des Stethoskops gewonnenen Bezirk der Darmlähmung an, so entspricht dieser genau dem Raum, der bei der Operation von Exsudat und Adhäsionen eingenommen gefunden wird. Nach 24—48 Stunden hört mit der acuten, localen Entzündung auch das Erbrechen auf, und ein gewöhnliches Abführmittel genügt, um reichlichen Stuhlgang zu bewirken.

Dieselben Erscheinungen, nur weniger ausgesprochen, stellen sich bei umschriebener Peritonitis ein, die durch infectiösen Inhalt der Gallenblase oder der Tube veranlasst waren. Die verschiedenen Formen sind durch Lage des Exsudates und ihre Anamnese unterschieden.

Wie verschieden hiervon ist dagegen der Ileus bei allgemeiner Peritonitis. Der Schmerz ist sehr heftig und über das ganze Abdomen verbreitet. Uebelkeitsgefühl und Erbrechen dauern Tage lang hartnäckig fort, wenn die Kräfte aushalten, bleibt die Temperatur über 38,5°, der Puls ist fadenförmig, klein und frequent, die Haut kalt, das Gesicht hat einen ängstlichen, hülfesuchenden Ausdruck. Der Meteorismus ist gleichmässig enorm, der Leib ohne respiratorische Bewegung, die Beine sind an den Leib herangezogen. Die Stelle, von der die Entzündung ausging, giebt bei der Palpation den grössten Widerstand, die Muskeln sind stark contrahirt. Tiefe Percussion ergiebt überall Resonanz, oberflächliche eine Dämpfung, da, wo Adhäsionen und Exsudat vorhanden sind. Die Peristaltik ist völlig aufgehoben. Man muss sich hüten, das Plätschern der im

Darm vorhandenen und durch die Athmung in Bewegung gesetzten Flüssigkeit mit dem Geräusch der Peristaltik zu verwechseln. Das Erstere ist synchron mit der Respiration, das Letztere wechselt beständig seinen Charakter. Unmöglich ist Stuhlgang zu erzielen, die Obstruction ist so vollständig, als ob der Darm unterbunden wäre, und bleibt so, bis wenige Stunden vor dem Tode die Erschlaffung eintritt.

In allen Fällen umschriebener sowohl als allgemeiner Peritonitis sollte sofort die Bauchhöhle eröffnet werden.

Bei umschriebener Peritonitis hat man die Aussicht, durch Entfernung des Herdes eine Weiterverbreitung der Entzündung zu verhindern. Nicht als ob alle Patienten unmittelbar an der vorhandenen Infection zu Grunde gehen müssten, nein, aber die Gefahr für das Leben in der Gegenwart und Zukunft ist ohne operativen Eingriff so viel grösser, als nach einem solchen. Bei eitriger Entzündung der ganzen Bauchhöhle ist natürlich auch der operative Eingriff sehr gefahrvoll. Ich bin aber fest davon überzeugt, dass durch frühzeitige Operation, d. h. innerhalb 24 Stunden nach Beginn der Krankheit ein grosser Procentsatz der Patienten gerettet werden kann. Ist der Patient bereits pulslos an der Radialarterie und ist der Auflösung nahe, dann ist jeder Eingriff nutzlos und unklug.

Die Wichtigkeit zeitigen Handelns in Fällen allgemeiner Peritonitis wird durch folgenden Fall illustrirt:

Ein 19jähriger, 220 Pfund schwerer, junger Mann wurde plötzlich nach dem Frühstück von so heftigen Schmerzen im Bauch, gefolgt von Erbrechen, befallen, dass er gezwungen war, zu Hause zu bleiben. Als sich der Zustand nach 26 Stunden nicht gebessert hatte, ging er zu einem mehrere Strassen entfernt wohnenden Apotheker, um sich über seinen Zustand Raths zu erholen. Erst Nachmittags stellte Jos. G. Berry bei dem Patienten eine Appendicitis fest. Der Puls war 140, Temperatur 39°. Auftreibung des Leibes ungeheuer, stärkste Empfindlichkeit bei tiefem Eindrücken über dem Proc. verm. Keine Peristaltik. Stuhl und Gasverhaltung. Der Gesichtsausdruck noch gut, die Schmerzen hatten nachgelassen, die respiratorische Bewegung fehlt, tiefe Percussion ergiebt vollen Schall, oberflächliche Dämpfung über dem ganzen Bauch. Unverzüglich wurde zur Laparotomie geschritten und der Bauch am äusseren Rand des rechten Musculus externus 5 Cm. von der Mittellinie entfernt eröffnet, wobei seropurulente Flüssigkeit entwich. Nirgends Adhäsionen. Eiter wurde in allen Richtungen angetroffen, eine grosse Menge hatte sich im kleinen Becken gesammelt. Die Ursache der allgemeinen Infection war ein durch einen Kothstein bewirkter Durchbruch des Appendix in die nicht durch Adhäsionen beschützte Bauchhöhle. Die Schleimhauträuder an der Stelle des Durchbruches waren nicht gangränös. Toilette des Bauchfelles mit trockenen Gazeschwämmchen, wobei sich herausstellte, dass der normale Glanz der Peritonealfläche nicht im geringsten gelitten hatte.

Selbst nicht die leiseste Injection war zu bemerken. Drainage mit einer Glasröhre, die mit Jodoformgaze locker gefüllt war. Der Patient genas ohne weitere Zwischenfälle.

Fall 2. Eine 21jährige Dame wurde Abends um 10 Uhr plötzlich von heftigen Schmerzen im Unterleib, Uebelkeiten und Erbrechen befallen. Dr. Connell fand eine Temperatur von 38,5° und stellte eine Appendicitis fest, nach 36 Stunden Laparotomie. Vor der Operation Temperatur 38,3°, Puls 120, der Leib gleichmässig aufgetrieben und druckempfindlich, keine Peristaltik. Die oberflächliche Percussion ergiebt Dämpfung an den abhängigen Theilen des Abdomens. Die Patientin erbrach fortwährend, hatte keine Winde entleert, Adhäsionen des Peritoneums, sämmtliche Darmschlingen waren mit Eiter bedeckt; 1/4 Liter Eiter im Douglas'schen Raum; das Peritoneum war leicht injicirt, hatte aber seinen Glanz behalten, nirgends ein Endothelverlust. Der Appendix war nicht perforirt, adhärent und mit einigen Flocken geronnener Lymphe bedeckt. In der Schleimhaut fand sich ein Geschwür. Die Quelle der Allgemeininfection war offenbar der Appendix, in dem die Eitererreger direct durch die durch das Geschwür verdünnte Wand oder durch die Lymphbahnen in die Bauchhöhle gelangt waren. Trockene Toilette des Bauchfelles. Glasdrainage. Rasche Heilung.

Dies Resultat zeigt, was ein zeitiger Eingriff bei allgemeiner eitriger Peritonitis leisten kann. Ganz anders freilich wird das Ergebniss bei der durch Streptokokken erzeugten Entzündung des Bauchfelles sein, das dann, mit Ekchymosen übersäet, von Endothel entblösst und trocken gefunden wird.

Noch nicht lange ist die Frist, dass Fälle von adynamischem Ileus dem Chirurgen überwiesen werden, und doch beweisen die wenigen vorgebrachten Fälle schon, zu welchen Erfolgen chirurgischen Könnens, basirt auf exacte Diagnose, der kaum betretene Weg führen wird.

Mechanischer Ileus. Bei innerer Strangulation des Darmes, gleichgültig aus welcher Ursache, sind die Symptome genau dieselben, wie bei der eingeklemmten Hernie, der Unterschied besteht nur in den physikalischen Befunden. Die Symptome sind folgende:

Plötzlich auftretende Schmerzen im Leib, die in der ersten halben Stunde allmählich immer schlimmer werden, gefolgt von Erbrechen und der Unfähigkeit, Gase zu entleeren. Nur wenn die Abklemmung gleich sehr schwer ist, ist die Pulsfrequenz erhöht, keine Erhöhung der Temperatur, der Leib ist nicht empfindlich. Wenn die abgeklemmte Schlinge gross ist, so kann sie im weiteren Verlauf bei einigermaassen dünner Bauchdecke an ihrer Ausdehnung erkannt werden, die zuführende Schlinge wird dann in geringer Entfernung eine andere umschriebene Erhebung bilden. Nach 24 Stunden haben sich all diese Symptome zu ihrer Höhe ausgebildet.

Die Ausdehnung der Schlinge ist noch grösser, das Abdomen ist mehr tympanitisch, die Stelle der Obstruction ist jetzt druckempfindlich, die abgeklemmte Schlinge bietet beim Zufühlen mehr Resistenz. Wenn die Schlinge selbst klein ist, kann wenigstens die zuführende Schlinge resistenter gefühlt und ihr Dämpfungsbezirk bestimmt werden. Dieser hängt von der Lage und der Grösse der abgeklemmten Schlinge ab, wie von Zoege-Manteuffel in seinen Tafeln gezeigt hat. Die Peristaltik ist bedeutend energischer und ist am lebhaftesten in der unmittelbaren Nachbarschaft der Obstruction; ihre Energie nimmt zu, bis sich eine Peritonitis entwickelt, alsdann sie gänzlich sistirt. Ist die Abklemmung genügend stark, um die Schlinge zum Absterben zu bringen, so ist zwar der Niedergang des Patienten rascher, die localen Befunde jedoch bleiben dieselben.

Opiate lähmen die Peristaltik stundenlang und dürfen deshalb bei acuten Darmerkrankungen nie gegeben werden, weil sie das ganze Krankheitsbild verdunkeln. Folgende Beispiele sind typisch:

37jähriger, kräftiger, immer gesund gewesener Mann wurde 6 Tage vor seiner Aufnahme ins Hospital von Leibschmerzen befallen, die nicht gerade heftig waren, und von Uebelkeit, anhaltendem Erbrechen und Stuhlverstopfung gefolgt waren. Die letztere hielt an, war auch durch hohe Einläufe und häufige Abführmittel nicht zu beseitigen. Bei der Aufnahme war der Puls 100, die Temperatur 37,8°; Gesichtsausdruck gut, Leib stark aufgetrieben, die grösste Ausdehnung gerade oberhalb des Nabels, gepaart mit grösster Resistenz und Druckempfindlichkeit an dieser Stelle; Diagnose wurde auf Darmverschluss gestellt. Bei der Laparotomie stellte sich heraus, dass ein congenitales Divertikel mit dem Nabelring verwachsen war, und dass sich darum eine Darmschlinge geschlungen hatte. Die Schlinge war aufgebläht, cyanotisch, aber nicht gangränös, Peritonealüberzug noch glänzend. Keine Peritonitis. Das Divertikel wurde resecirt und die Schlinge befreit; noch bevor der Bauch geschlossen war, hatte sich der Blutumlauf wieder eingestellt. Obwohl die Operation nur 25 Minuten dauerte, und hernach das Erbrechen aufgehört und Stuhlgang sich eingestellt hatte, starb Patient unter beständiger Zunahme der Pulsfrequenz nach 9 Stunden. Bei der Autopsie fand sich keine Peritonitis; der abgeklemmt gewesene Theil des Darmes war venös hyperämisch, doch nicht perforirt, Schleimhaut von Ekchymosen durchsetzt, die kleinen Venen waren thrombosirt.

Was war hier die Todesursache? Sicherlich nicht die Strangulation, noch auch eine Peritonitis; wohl aber konnte eine durch Resorption der aus den zersetzten Eiweisskörpern stammenden Gifte, (die nach Befreiung der Schlinge rasch in die Circulation gelangen mussten), erzeugte Intoxication den tödtlichen Ausgang verschuldet

haben. Es könnte aber auch an eine Autoinfection, deren Quelle die thrombosirten Venen war, gedacht werden. Ich neige mehr der ersteren Annahme zu, da der Ausgang in anderen Fällen, wo die brandige Schlinge mit den verstopften Venen vorher resecirt war, genau derselbe gewesen ist.

In einem anderen Falle handelte es sich um eine Abklemmung in einer Peritonialtasche am linken inneren Leistenring:

Ein 22jähriger Druckereigehülfe hatte plötzlich, nach Aufheben einer schweren Kiste, das Gefühl, als ob etwas in der linken Leistengegend nachgäbe; der Schmerz wurde so heftig, dass er zu Bette gehen musste. 6 Stunden hernach stellte sich Erbrechen ein, das in Zwischenräumen bis zum 3. Tag anhielt, wo ich folgenden Status praesens feststellte: Eingesunkene Züge, ängstlicher Gesichtsausdruck, Puls 90, Temperatur normal, Athmung etwas beschwerlich, Leib aufgetrieben, am meisten in der linken Leistengegend, woselbst die Palpation sehr empfindlich war, doch konnte eine leichte Verhärtung nach links oben vom inneren Leistenring gefühlt werden. Der Kanal selbst war frei, und konnte der Zeigefinger ungehindert in ihn eindringen. Die Percussion liess in diesem Falle im Stich, ebenso die Untersuchung durchs Rectum; stürmische Peristaltik. Der Patient gab selbst an, dass das Hinderniss in dem linken Leistenbezirk zu finden sein müsse.

Bei der Operation fand die durch den Mittelschnitt eingeführte Hand eine Darmschlinge fest am Ring anhängend, wo sie in eine Tasche zwischen dem parietalen Peritoneum und der tiefen Bauchfascie geschlüpft war. Der einschnürende Ring wurde gelöst und die Tasche geöffnet, dann resecirt und die Oeffnung vernäht. Der Darm war in guter Verfassung; normaler Wundverlauf.

Ein seltener Fall einer eingeklemmten Zwergfellshernie gehört ebenfalls hierher:

Ausserordentlich kräftiger, 21jähriger Mann giebt an, dass er in den letzten 6 Jahren Anfälle von Leibschmerzen mit Erbrechen und hartnäckiger Stuhlverstopfung, von gewöhnlich 10—12stündiger Dauer, gehabt habe. Der Schmerz war immer auf das linke Hypochondrium beschränkt, ein Trauma hat er niemals erlitten. Der jetzige Anfall hatte vor 6 Tagen mit den gewöhnlichen Symptomen begonnen, seitdem war weder Gas, noch Koth entleert worden, zuweilen Erbrechen von galligen Massen.

Status praesens: Gesichtsausdruck normal, Temperatur nicht erhöht, Abdomen sehr stark aufgetrieben. Borborygmus konnte in jedem Theil des Zimmers gehört werden, Leibschmerz gering; ebenso die Druckempfindlichkeit des Leibes, nur im linken Hypochondrium wurde die Palpation als Schmerz empfunden; die Peristaltik im ganzen Leibe erhöht, am meisten jedoch in dem rechten Hypochondrium. Dämpfungsbezirke wurden in der unteren Hälfte des Leibes festgestellt, der ausgedehnteste rechts unter dem Nabel; sie waren mit Jodpinseln angezeigt worden und hatten während des Transportes nach dem Hospital ihre Lage wesentlich

verändert. Am meisten war das aufsteigende und Quercolon aufgebläht, ihre Lage konnte durch Inspection und Percussion bestimmt werden. Medianschnitt, wobei eine Menge Serum ausfloss; die Flexura sigm. zusammengezogen und leer; daran arbeitete ich mich empor bis zur Flex. splen., und liess sich dieselbe nicht in das Gesichtsfeld hervorziehen. Es wurde nöthig, den mit flüssigen Fäcalmassen überfüllten Dünndarm aus der Bauchhöhle zu entfernen und zur Stelle der Obstruction zu gelangen; es zeigte sich dann, dass eine Einklemmung der Flexura splenica an dem Punkt, wo die hinteren und mittleren Zwergfellschenkel zusammentreffen, eine Stelle, die sehr schwierig zu erreichen ist, da bei vorsichtigem Zug die eingeklemmte Schlinge nicht folgen wollte, musste sich die Spitze des Zeigefingers unter grossen Schwierigkeiten einen Einlass unter den Rand des Ringes erzwingen, der dann mit einigen Scherenschlägen getrennt werden konnte. Jetzt erst gelang es, den Darm zu befreien, und es zeigte sich, dass eine Resection unnöthig war, da der Blutumlauf sich rasch wieder einstellte. Die in warme Tücher eingeschlagenen Dünndärme wurden mittelst der Handtuchmethode leicht in die Bauchhöhle zurückgebracht und die Wunde geschlossen. Während der Operation erbrach der Patient grosse Mengen von wirklichen Fäces, was sich aus dem Sitz der Obstruction so tief unten leicht erklärt. 3 Stunden nach der Operation entleerte der Patient massenhaft Stuhl auf normalem Weg. Der Zustand wurde jedoch bald bedenklich, nach 17 Stunden hatte der Puls eine Frequenz von 142, und die Temperatur war bis 41° gestiegen; der Tod trat 43 Stunden nach der Operation ein. Leider konnte die Erlaubniss zu einer Obduction nicht erlangt werden.

Der Volvulus stellt eine seltene Form des inneren Darmverschlusses dar. Unter Volvulus verstehe ich die Drehung einer Schlinge um die eigene Axe, um mehr als $^3/_5$ ihres Umfanges; ist die Drehung kleiner, so wird das Lumen nicht verlegt. Alle Symptome des Darmverschlusses sind vorhanden, der Leibschmerz ist mild, das Erbrechen aber anhaltend, Gase werden keine entleert, weder die Temperatur, noch der Puls sind erhöht; im Beginn zeigt auch der Patient nur wenig Depression. Sobald die Schlinge sich genügend ausgedehnt hat, kann ihre Contour bei mässig dicken Bauchdecken direct abgelesen werden; wir finden ferner localen Meteorismus und erhöhte locale Resistenz. Die Peristaltik ist stürmisch bis zu dem Zeitpunkt, wo eine Peritonitis sich entwickelt. Ein typisches Beispiel ist folgendes:

68jähriger Mann wurde plötzlich von Symptomen des inneren Darmverschlusses befallen. Als ich ihn nach 30 Stunden zum ersten Male sah, hatte er nur wenig Schmerzen im Leib, dagegen litt er an häufigem und quälendem Erbrechen von gelbem, stinkendem Material. Puls 72, Temperatur normal, Leib aufgetrieben, am meisten an einer Stelle rechts unten vom Nabel, wo sich auch die grösste Resistenz und Tympanie befand; reichlich Indican im Urin. Bei der Laparotomie konnte die ausgedehnte Schlinge leicht erreicht und in das Operationsfeld gezogen

werden, ihr Durchmesser betrug mehr als 6,5 cm.; der Verschluss war dadurch zu Stande gekommen, dass sich eine Schlinge von ungefähr 30 Cm. Länge um die eigene Axe gedreht hatte. Bei der Zurückwindung wurde ein knallartiges Geräusch vernommen, das von dem Entweichen des Gases herrührte. Schlinge und Bauchfell in gutem Zustand, und so genas der Patient bald wieder.

Eine häufige Ursache des mechanischen Darmverschlusses ist eine Narbencontraction der Darmwand selbst. Selbstverständlich haben dann die Patienten an Darmstörungen schon lange Zeit vor Eintritt des gänzlichen Verschlusses gelitten, der sich dann mit einem acuten Anfall von Schmerzen im Leib, Uebelkeit, Erbrechen und Unvermögen Gase zu entleeren, bemerklich macht. Temperatur und Puls sind zunächst normal.

Bemerkenswerth ist folgender Fall:

53jährige Dame war 3 Tage vor der Operation an Erscheinungen des inneren Darmverschlusses erkrankt. Eine harte Geschwulst von der Grösse eines Kindskopfes konnte gerade über der Symphyse gefühlt werden; der Leib aufgetrieben, leicht druckempfindlich, grösste Resistenz an der linken Seite der Geschwulst, Schall voll, mit Ausnahme der Area über dem Tumor; Puls 96, Temperatur normal. Die Diagnose wurde auf eine Dermoidcyste gestellt, die wahrscheinlich durch bandartige Verwachsungen den Verschluss des Darmes herbeigeführt hatte, obwohl die Patientin hartnäckig behauptete, dass die Geschwulst vor dem Schmerzanfall nicht vorhanden gewesen sei. Die Dermoidcyste wurde durch den Medianschnitt entfernt, und nachdem die erweiterte Darmschlinge an das Tageslicht gezogen war, zeigte sich, dass eine Narbencontractur das Lumen des Darmes auf eine Strecke von 1,5 Cm. total verschlossen hatte. 5 cm. des Darmes wurden resecirt und die Enden mit meinem Knopf wieder vereinigt. Die Zeit, welche die Resection in Anspruch nahm, betrug 5½ Minuten; die Zeit für die gesammte Operation, einschliesslich der Resection, 19 Minuten. Der Knopf wurde am 10. Tage entleert. 1 Jahr später sah ich die Patientin wieder, und erfreute sie sich einer ungetrübten Gesundheit.

Invagination (Intussusception) des Darmes wird häufiger bei Kindern als bei Erwachsenen angetroffen.

Der Anfall kommt wie ein Blitz aus heiterem Himmel.

Der Patient stösst gewöhnlich, plötzlich von heftigen Schmerzen im Leib befallen, einen durchdringenden Schrei aus, und collabirt dann rasch, die Augen sinken ein, kalter Schweiss bricht aus, rasche Zunahme der Pulzfrequenz, anhaltendes Erbrechen. Nach 2 Stunden lassen die Erscheinungen allmählich nach, das Erbrechen wird weniger heftig. Nach 24 Stunden kann schon Blut im Stuhl bemerkt werden.

Dr. F. S. Hartman zog mich zu folgendem Fall zu:

7 Monate altes Baby stiess, bald nachdem es Nahrung empfangen hatte, plötzlich einen Schmerzschrei aus und begann zu erbrechen und zu collabiren. Nach einigen Stunden konnte Dr. Hartmann unterhalb

des rechten Rippenrandes eine ovale Geschwulst deutlich fühlen; der Schmerz war jetzt geringer, doch konnte kein Stuhlgang erzielt werden. 10 Stunden nach dem Auftreten des Anfalles Bauchschnitt. Die Geschwulst bestand aus Coecum und Colon, in das das Ileum hineingeschlüpft war. Es hatten sich bereits leicht zerreissliche Adhäsionen gebildet, doch kam bei Druck auf das Colon der Dünndarm wieder zum Vorschein, ohne dass ich daran zu ziehen hatte. Das Kind verliess geheilt das Hospital.

Wenn der Verschluss durch einen Gallenstein oder einen sonstigen Fremdkörper im Lumen verschuldet ist, so ist das Erbrechen ein hervorstechendes Symptom, der Meteorismus und die Depression sind geringer, da das Hinderniss fortwährend im Darmkanal vorrückt.

Ein interessanter Fall von Enterolith ist folgender:

47jähriger, dem Alkohol- und Tabakgenuss übermässig ergebener Mann giebt an, dass er als Knabe einen Typhus überstanden habe; vor ungefähr 20 Jahren wäre er zum 1. Male mit heftigen, krampfartigen Schmerzen, die mehrere Stunden anhielten, befallen worden, und habe er seitdem zahlreiche, ähnliche Attacken gehabt. Vor 5 Tagen stellte sich nach einem reichlichen Stuhlgang ein heftiger, anhaltender, scharfer Schmerz in der Magengegend ein, der ihn zwang, im Bett zu bleiben; am nächsten Abend Erbrechen von schwarzgefärbten Massen, die rasch in faulige Zersetzung übergingen; kein Stuhlgang. Diese Symptome haben sich seit 5 Tagen nicht verändert.

Status praesens: Wohlgenährter Patient, Zunge trocken und stark belegt; Athem übelriechend; gequälter Gesichtsausdruck; Knie an den Leib gezogen; Leib aufgetrieben mit unregelmässig erhobener Stelle an der Oberfläche; Leberdämpfung normal; stürmische Peristaltik, am markantesten im Epigastrium und der rechten Bauchseite; Bauch nur links oben vom Nabel bei tiefem Eindrücken empfindlich; Puls 90, Temperatur normal.

Die Diagnose wurde auf einen mechanischen Darmverschluss, jedoch nicht auf Abklemmung des Darmes beruhend, gestellt.

Nach Eröffnung der Bauchhöhle in der Mittellinie fand sich der Dünndarm stark aufgebläht. Ich fand zunächst die Flex. splen. leer und contrahirt und folgte von hier dem Colon transversum bis nahe zur Mittellinie, wo im Dünndarm eine verhärtete Stelle gefühlt werden konnte, die, in das Operationsfeld gezogen, leicht erkennen liess, dass sie in einem grossen Fremdkörper im Lumen ihre Ursache hatte. Der Durchmesser des Darmes oberhalb der Stelle betrug 2,5 Cm., unterhalb höchstens 1,5 Cm., Längsschnitte durch die Darmwand, Entfernung des Steines und Verschluss mit Czerny-Lembert Naht; das Gewicht des Steines 25 Grm.; Längsdurchmesser 4,5 Cm., Querdurchmesser 2,75 Cm., Umfang 12 Cm. Der Kern schien aus einer alten, trockenen Masse von Plumpudding, an die sich anderes Material angeheftet hatte, zu bestehen. Es wäre sicher interressant, zu erfahren, ob dieser Fremdkörper die Ursache der Anfälle während der letzten Jahre war, und ob er sich immer an derselben Stelle aufhielt, wo ich ihn fand.

Als Analogie möge die Erfahrung dienen, dass der Anastomosenknopf monatelang im Darm verbleiben kann, ohne Erscheinungen zu

machen. Die differentielle Diagnose zwischen Strangulations- und Obturations-Ileus war durch die Thatsache ermöglicht, dass der Patient, obwohl bereits seit 5 Tagen an Obstruction leidend, doch nicht ernstlich gelitten oder gar collabirt war.

Der Patient wurde wieder gesund.

Bei eingeklemmter Hernie haben wir dieselben Symptome, wie bei innerer Strangulation, dazu kommt die Krankengeschichte, die auf die Anwesenheit eines Bruches hinleitet und das Vorhandensein einer nicht reducirbaren Schwellung. Die Peristaltik ist zwar verstärkt, doch fühlt sich der Leib weich an, falls keine Peritonitis vorhanden ist. Ist das Bauchfell aber betheiligt, so findet sich eine wohl begrenzte Induration am Sitz des Verschlusses, und fehlt jede Peristaltik daselbst.

Als Illustration mögen 2 Fälle dienen.

58jähriger Mann, der seit 12 Jahren eine Hernie hatte, erlitt einen Stoss gegen den Hodensack, während sich die Hernie draussen befand; obwohl Schmerzen empfindend, setzte Patient seine Arbeit noch fort, doch war es ihm unmöglich, am Abend im Bett seinen Bruch wie immer zurückzuschieben. Am nächsten Tage stellte der herbeigerufene Arzt eine Einklemmung des Bruches fest. Temperatur 38,5°; Puls 100; Leib aufgetrieben; Induration erstreckte sich vom Leistenkanal 12 Cm. nach oben; Fehlen jeder Peristaltik nach oben. Ein Versuch zur Taxis wurde nicht gemacht, da aber augenblicklich der Patient einen Eingriff verweigerte, erst 24 Stunden später Herniotomie. Bei Eröffnung des Bruchsackes zeigte sich der Darm an 2 Stellen perforirt, augenscheinlich eine Folge des erlittenen Traumas. Die Schlinge war in ein eitriges Exsudat eingebettet, der Blutumlauf war nicht unterbrochen. Der Bruchschnitt wurde nach oben verlängert und die Bauchhöhle eröffnet, dabei zeigte sich, dass sich die eitrige Entzündung 15 Cm. nach oben erstreckte, und dass die daselbst liegenden Dünndarmschlingen in einer Länge von 3—4 Fuss mit einem eitrig-fibrinösen Exsudat bedeckt und mit einander verklebt waren.

In der Nachbarschaft des Leistenkanales wurde noch eine grosse Eitertasche entdeckt; sorgfältige Toilette des Bauchfelles; die Perforationen wurden vernäht und der Darm so zurückgebracht, dass die Suturen an die Oeffnung nach aussen zu liegen kamen. Es wurde eine Glasdrainage in die Bauchhöhle eingelegt und der ganze infiltrirte Bezirk mit Jodoformgaze ausgepackt. Für 15 Stunden ging es dem Patienten gut; er hatte Stuhlgang, dann begannen seine Kräfte plötzlich zu verfallen, und er starb 20 Stunden nach der Operation. Eine Autopsie wurde leider nicht gestattet.

Fall 2. Seit 3 Tagen bestehende, eingeklemmte Hernie. Gewaltsame Versuche zur Taxis waren von dem Patienten selbst vergeblich vorgenommen worden. Ein herbeigerufener Arzt hatte dann anscheinend den Bruch reducirt, doch bestanden nichtsdestoweniger die Einklemmungserscheinungen weiter fort. Temperatur 38,7°; Leib gleichmässig aufgetrieben; keine respiratorischen Bewegungen des Leibes; eine kreisförmig

umschriebene Verhärtung erstreckte sich 12 Cm. vom inneren Leistenring nach oben.

In dieser Area keine Peristaltik, während sie an der anderen Seite des Leibes vorhanden ist. Die Diagnose musste auf eine durch Perforationsperitonitis complicirte eingeklemmte Hernie gestellt werden.

Bei der Eröffnung enthielt der Bruchsack einen kleinen Abschnitt nicht eingeklemmten Dünndarmes, mit einem 1 Cm. langen Loch, das nicht durch Gangrän entstanden, sondern offenbar von dem scharfen Einklemmungsring bei den gewaltsamen Taxisversuchen eingeschnitten war. Ausserdem Fäces und Eiter.

Umschriebene Peritonitis, 1/4 Liter Eiter in der Fossa iliaca, 50 Cm. Dünndarm waren mit einem fibrinopurulenten Exsudat bedeckt.

Es wurde im Uebrigen wie bei dem vorigen Fall verfahren; 3 Tage ging alles gut, dann stellte sich hartnäckiger Singultus ein und Erbrechen alle 6—8 Stunden; dieser Zustand hielt 4 Tage an. Am 2. Tage war der erste Stuhlgang erzielt worden, und waren die Entleerungen von da an regelmässig. Am 10. Tage wurden die Gazestreifen entfernt; der Patient erholte sich sehr langsam.

Die 2 Fälle erläutern die Eigenthümlichkeiten einer infectiösen Peritonitis im Gefolge einer eingeklemmten Hernie; neben den gewöhnlichen Symptomen des Darmverschlusses findet man eine Erhöhung der Temperatur, Abwesenheit von Peristaltik und Induration nahe der eingeklemmten Stelle.

In keinem der Fälle war die Schlinge brandig und wurde deshalb nicht resecirt, sondern die defecten Stellen durch Naht geschlossen.

Für beide Patienten war es ein Glück, dass die Taxis nicht vollkommen gelang.

Einklemmung des Netzes verläuft unter denselben Erscheinungen wie die des Darmes, die, wenn die Abklemmung kräftig genug ist, um das Netz zum Absterben zu bringen, erst mit dem Eintritt der Gangrän erlöschen. Es ist damit aber durchaus nicht gesagt, dass eine supurative Peritonitis oder auch nur eine Infection des Bruchsackes folgen muss, das abgestorbene Stück kann einfach resorbirt werden. Ungewöhnlich ist es aber nicht, dass ein solches Omentum vereitert.

Man muss sich also stets vor der Reposition hüten; dieselbe Vorsicht ist bei incarcerirten Hernien geboten. — Wenn eine Hernie länger als 36 Stunden eingeklemmt war, sollte die Reposition nur nach Eröffnung des Sackes erfolgen, damit die Schlinge vorher auf ihre Haltbarkeit geprüft werden kann.

Wie bedeutungsvoll das Befolgen dieses Principes bei Einklemmung des Netzes ist, zeigt folgender Fall:

45jähriger Mann giebt an, dass sein Bruch vor 48 Stunden wie gewöhnlich, in den letzten 15 Jahren, beim Heraussteigen aus dem Wagen ausgetreten sei, dass er ihn aber diesmal nicht wieder zurückbringen konnte. Der Bruchsack wurde eröffnet, der Inhalt bestand aus Netz, das mit einem fibrinopurulenten Exsudat durchtränkt und vereitert war. Frische Verklebungen mit dem Sack hatten offenbar die Reduction verhindert.

Das Netz wurde amputirt, der Stumpf zurückgebracht, der Bruchsack resecirt und die Pforte nach Bassini geschlossen. Primäre Heilung ungeachtet einer Reihe alter Eiterfisteln am Darm und am Scrotum. Es ist möglich, dass Eitererreger von dort aus durch die Lymphbahnen in den Bruchsack verschleppt worden waren.

Eine andere Gefahr beim Zurückbringen der Hernien ist die Reduction en bloc, oder es kann auch ein kleiner Abschnitt im Ring zurückgelassen werden. In solchen Fällen dauern natürlich die Erscheinungen auch nach der Taxis fort, und man sollte sich zur Regel machen, zu operiren, wenn 6 Stunden nach der Taxis das Erbrechen noch andauert.

Eine Dame litt seit 2 Tagen an einer eingeklemmten Nabelhernie; obwohl ein dann herbeigerufener Arzt die Taxis vornahm, hielten die Einklemmungserscheinungen an, und schliesslich, als ich die Patientin nach 5 Tagen zu sehen bekam, befand sie sich im tiefen Collaps. Der Nabelring war frei, doch konnte beim Einführen des Zeigefingers in den Ring, ein harter Knoten in der rechten Seite gefühlt werden. Wegen des Allgemeinzustandes wurde eine Operation nicht vorgenommen, und die Pat. starb 2 Stunden später. Die Autopsie zeigte, dass ein kleiner Abschnitt vom Dünndarm in eine der Taschen des Bruchsackes geschlüpft und dort abgestorben war.

Die Folgen einer unvollständigen Reduction eines Bruches zeigt folgender Fall:

Beim Aussteigen aus seinem Wagen trat einem Herrn sein Leistenbruch heraus. Derselbe wurde von dem Besitzer sofort zurückgebracht, doch dauerte auch dann noch der Schmerz fort, und er begann zu erbrechen. Als ich den Patienten 6 Tage später sah, war der Leib aufgetrieben, seit 6 Tagen waren Gase nicht entleert worden, doch hatte der Patient nur wenig Schmerzempfindung. Der Zeigefinger konnte den Leistenkanal passiren, ohne auf ein Hinderniss zu stossen, doch wurde die Anwesenheit eines harten und druckempfindlichen Knotens an der Innenseite des inneren Leistenringes festgestellt. Der Hodensack war prall mit Flüssigkeit gefüllt, die nach Angabe des Patienten von einer alten Hydrocele herrührte. Bei der Operation wurde der Bruchsack leer gefunden und deshalb der Einschnitt nach oben verlängert. Gerade unterhalb des inneren Pfeilers des Leistenringes wurde ein kleiner Abschnitt des Darmes entdeckt, der sich von dem Bruchsack durch einen sehr engen Spalt hindurch in den Sack der Hydrocele hinein verfolgen liess.

Bevor zur Eröffnung des Hydrocelensackes geschritten wurde, war mit grosser Sorgfalt das seitherige Operationsfeld mit Gaze abgeschlossen und Alles für eine Darmresection hergerichtet worden. Der Hydrocelensack enthielt eine Littre'sche Hernie, die aus $^4/_5$ des Darmumfanges bestand. Die Schlinge war abgestorben und die Wandung mehrfach durchlöchert; der weitere Inhalt bestand aus Eiter und Fäces; Resection eines 12 Cm. langen Darmstückes und Wiedervereinigung mit meinem Knopf; die Peritonealhöhle voll seropurulenter Flüssigkeit. Während der nächsten 8 Stunden hatte der Patient sechsmal Stuhlgang, doch begann die Pulsfrequenz anzusteigen. Patient hatte keine Schmerzen, keine Tympanie, keine Druckempfindlichkeit des Leibes, noch Erbrechen; er starb nach 30 Stunden.

In diesem Falle kann eine Thrombose der Darmvenen, die ja mit entfernt waren, nicht als Todesursache gelten; es scheint mir jedoch die Annahme einer Autointoxication berechtigt, indem der Tod durch Resorption der Fäulnissproducte, der in dem Darm befindlichen Eiweisskörper, herbeigeführt war.

Handtuchmethode: Erfahrene Chirurgen kennen sehr wohl die Schwierigkeit, die Därme wieder in die Bauchhöhle zurückzubringen, wenn sie für längere Zeit herausgehangen hatten, selbst wenn sie dabei mit warmen Compressen bedeckt waren.

Die Ursachen dieser Schwierigkeit sind:

1. Gewöhnlich sind schon vor der Operation die Därme mit Gas überfüllt infolge der Erkrankung, die den Eingriff nöthig macht.
2. Während die Därme der Luft ausgesetzt sind, werden ihre Wandlungen ödematös, und es findet ein lebhafter Austritt von Serum in den Darmkanal statt.

Nimmt man die Därme heraus, so sind sie leicht, die Wände sind dünn und lassen sich leicht falten, schon nach einer halben Stunde aber sind sie schwer und ödematös, mit einer Wurst vergleichbar.

Manche Operateure punctiren den Darm, um seinen Durchmesser zu verkleinern und damit die Rücklagerung zu erleichtern. In einer Reihe von Fällen habe ich die folgende Methode angewendet:

Man bedeckt das ganze Darmconvulut mit einem Handtuch und stopft, während die Wundränder mit stumpfen Haken emporgehoben werden, die Ränder des Handtuches mit den Fingern rings herum unter die Wundränder, wobei das ganze Darmconvulut allmählich unter das Niveau der Bauchdecken zurücktritt. — Das Ganze sieht im Anfang wie eine ungeheure Bauchhernie mit einer grossen Bruchpforte aus, und ist in der That die Zurücklagerung der Därme nicht schwieriger zu be-

werkstelligen, als die einer einzelnen Schlinge nach genügender Erweiterung des einklemmenden Ringes. Dann werden die Nähte eingelegt und von oben her geknotet, wobei das Handtuch mit fortschreitendem Verschluss der Wunde zurückgezogen wird.

Meinem Freunde Dr. F. S. Hartman möchte ich zum Schluss für seine gütige Beihülfe meinen wärmsten Dank abstatten.[1])

1) Diese Arbeit ist am 15. Februar 1897 bei der Redaction eingegangen, konnte jedoch infolge Verlustes des Begleitschreibens auf der See erst jetzt zum Druck gebracht werden. Edm. Rose.

Fig. 1.

Fig. 2.

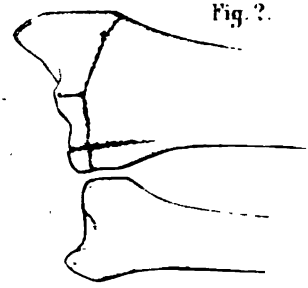

Fig. 4

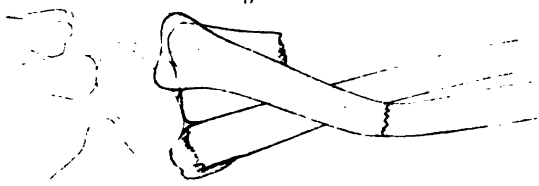

Fig. 4a

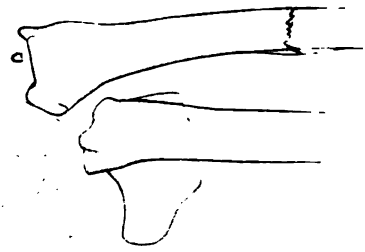

Fig. 8.

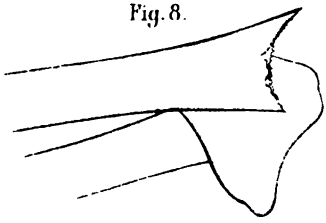

Fig. 9.

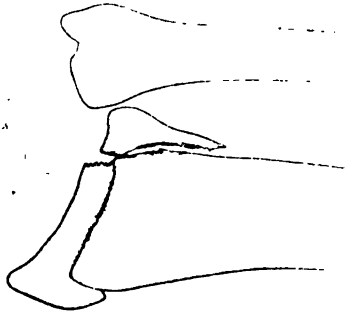

Fig. 10.

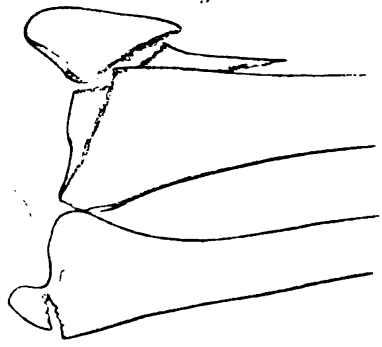

Fig. 12.

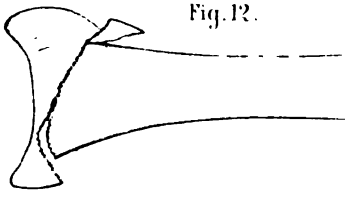

Fig. 13.

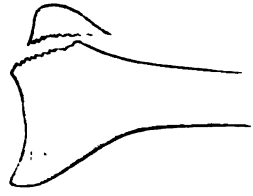

Fig. 3.

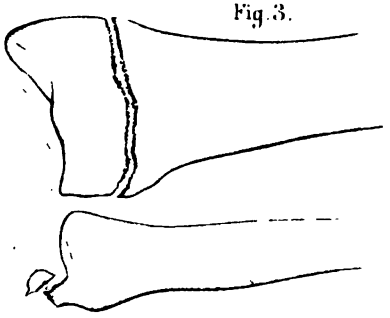

Fig. 5.

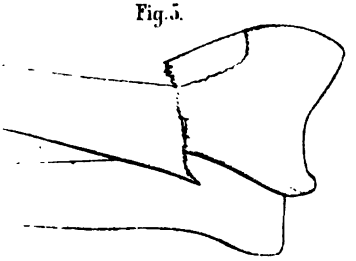

Fig. 6.

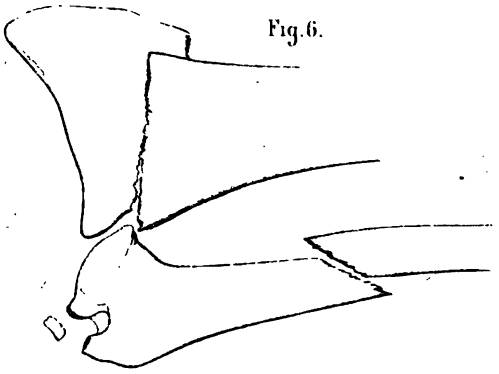

Fig. 7.

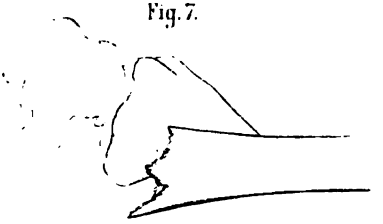

Fig. 15.

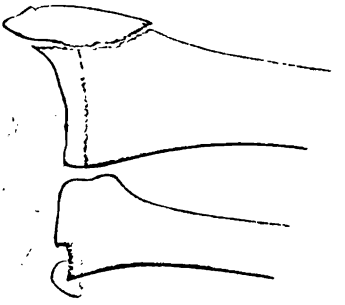

Fig. 11.

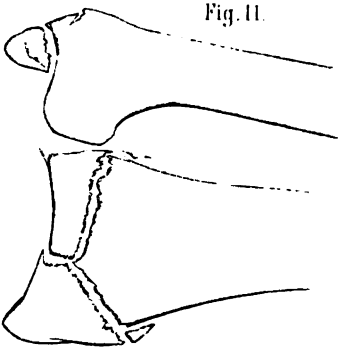

Fig. 16.

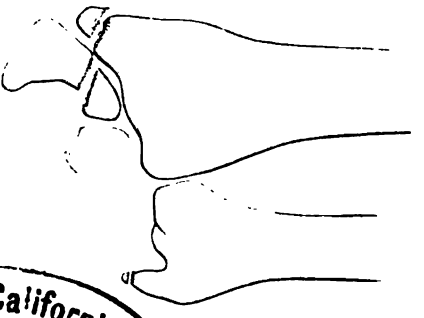

Fig. 14.

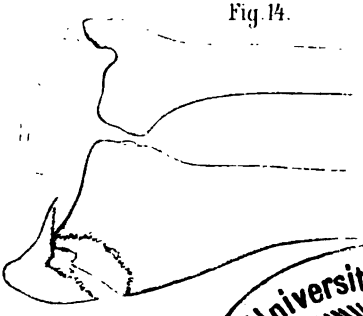

University of California
LIBRARY

XXI.

Aus dem Krankenhause Bergmannstrost zu Halle a/S. (Prof. Oberst).

Beitrag zur Kenntniss der Fracturen am unteren Ende des Radius.

Von

Dr. Max Kahleyss.

(Mit 9 Abbildungen im Text und Tafel VI. VII.)

LITERATUR.

Albert, Lehrbuch der Chirurgie und Operationslehre. II. Bd. 4. Aufl. 1890.

Baehr, Die typischen Radiusfracturen und ihre Entstehung. Centralbl. f. Chir. 1894. Nr. 36.

Bardeleben, Lehrbuch der Chirurgie und Operationslehre. II. Bd. 7. Aufl. 1874.

Bardenheuer, Die Verletzungen der oberen Extremitäten. Deutsche Chirurgie. 63. Lieferung.

Bruns, Ueber traumatische Epiphysentrennungen. Arch. f. klin. Chir. XXVII. 1.

Derselbe, Die Lehre von den Knochenbrüchen. Deutsche Chirurgie. 27. Lfg.

Colles, On fracture of the radius. Edinburgh med. and surgical journal. 1814.

Diday, Arch. gén. 1837.

Drake, Ueber die Brüche des Radius durch indirecte Gewalt. Vierteljahrsschr. f. d. prakt. Heilkunde. Jahrg. XXI. Prag 1864.

Dupuytren, Leç. orat. T. I.

Durmenil, Gaz. hôp. 1841.

Gérard-Marchant, Note sur les fractures de l'extrémité inférieure du radius avec déplacement du fragment inférieur et de la main en dehors, et saillie du cubitus en dedans (fracture du Dupuytren) au membre supérieur. Revue d'orthopédie. 1894. No. 4.

Girndner, Fracture of the radius in the cadaver. New-York med. record. 1881.

Gocht, Seltenere Fracturen in Röntgen'scher Durchleuchtung. Mittheilungen aus den Hamburgischen Staatskrankenanstalten. 1897.

Goyrand, Gaz. med. 1832 und Journ. hebdom. 1836.

Gurlt, Handbuch der Lehre von den Knochenbrüchen. Berlin 1862.

Hamilton, Knochenbrüche und Verrenkungen. Ins Deutsche übertragen von Rose. Göttingen 1877.

Helferich, Atlas und Grundriss der traumatischen Fracturen und Luxationen. 3. Aufl. 1897.

Henequin, Considérations sur le mécanisme, les symptomes et le traitement des fractures de l'extremité inférieure du radius consécutives aux chutes sur le poignet. Revue de chir. 1894. Heft 7 u. 9. Referat von Kramer-Glogau im Centralbl. f. Chir. 1894. S. 1235.

Hoffa, Lehrbuch der Fracturen und Luxationen. 2. Aufl. 1891.
Hueter-Lossen, Grundriss der Chirurgie. 6. Aufl. 1890.
König, Lehrbuch der speciellen Chirurgie. III. Bd. 6. Aufl. 1894.
Lauenstein, Zur Behandlung der nach carpaler Vorderarmfractur zurückbleibenden Störung der Pro- und Supinationsbewegung. Centralbl. f. Chir. 1887. Nr. 23.
Lecomte, Recherches nouvelles sur les fractures indirectes de l'extrémité inférieure du radius. Archives générales de médecine. XVI. 1860. XVII. 1861.
v. Lesser, Zur Behandlung fehlerhaft geheilter Brüche der carpalen Radiusepiphyse. Centralbl. f. Chir. 1887. Nr. 15.
Linhart, Die Brüche der unteren Epiphyse des Radius durch Gegenstoss. Zeitschrift der k. k. Gesellschaft der Aerzte zu Wien. I. Bd. 1852.
Derselbe, Beiträge zur Lehre vom Bruche der unteren Epiphyse des Radius. Würzburger med. Zeitschr. VII. Bd. 1866.
Loebker, Ueber den Entstehungsmechanismus der typischen Radiusfractur. Deutsche med. Wochenschr. 1885. Nr. 27.
Malgaigne, Die Knochenbrüche und Verrenkungen. Deutsch bearbeitet von Burger. 1850.
Middeldorpf, Beiträge zur Lehre von den Knochenbrüchen. 1853.
Oberst, Beiträge zur Behandlung der subcutanen, in die Gelenke penetrirenden und der paraarticulären Knochenbrüche. Sammlung klinischer Vorträge, herausgegeben von v. Volkmann. Halle a/S. 1888.
Petersen, Zur Behandlung des typischen Radiusbruches. Langenbeck's Archiv. Bd. XLVIII.
v. Pitha-Billroth, Handbuch der allgemeinen und spec. Chirurgie. 1868.
Pouteau, Oevres posthumes 1783.
Rzehulka, Ueber den Entstehungsmechanismus der typischen Fractur am unteren Drittel des Radius. Inaug.-Diss. Greifswald 1885.
Tillaux, Fractures de l'extrémité inférieure du radius. Méd. moderne 1896. No. 54.
Velpeau, Gaz. hôp. 1832.
Vogt, P., Die traumatische Epiphysentrennung und deren Einfluss auf das Längenwachsthum der Röhrenknochen. Langenbeck's Arch. Bd. XXII.
Voillemier, Mémoire sur les fractures de l'extrémité inférieure du radius. Archives générales de médecine. XIII. 1842.

Auf Veranlassung von Prof. Oberst, welcher bei Gelegenheit der Discussion über die Verwerthung der Röntgen-Strahlen in der Chirurgie auf dem 26. Congress der deutschen Gesellschaft für Chirurgie bereits darauf hingewiesen hat, dass durch das genannte Verfahren nicht nur für die Diagnose und Therapie, sondern besonders auch für die Anatomie und Pathologie der Knochenbrüche sehr werthvolle Aufschlüsse gewonnen werden, habe ich in Bergmannstrost 60 zum grössten Theil frische Fälle von sog. typischen Radiusfracturen und einige durch Leichenversuche gewonnene Präparate nach Röntgen untersucht. Die Resultate dieser Untersuchungen sollen unter

Berücksichtigung des bisher über den Gegenstand Bekannten im Folgenden niedergelegt werden.

I. Anatomie.

Die Knochenverletzungen am unteren Ende des Radius werden am zweckmässigsten eingetheilt in:

1. Epiphysenlösungen,
2. unvollständige Brüche (Fissuren, sog. typ. Contusiones radii),
3. vollständige Brüche.

1. Ueber traumatische Epiphysenlösungen besitzen wir werthvolle Arbeiten von Vogt und Bruns. Letzterer betont die Schwierigkeit der exacten Diagnose und führt darauf den Umstand zurück, dass die Frage der Häufigkeit des Vorkommens bisher nicht gelöst, sondern sogar in der widersprechendsten Weise beantwortet sei. So werde die Epiphysenabsprengung von einigen (Broca, Uffelmann) als ziemlich häufige oder sogar gewöhnliche (Smith) Verletzung hingestellt, von anderen (Marjolin, Coulon) dagegen ganz geleugnet und auch von so hervorragenden Autoren auf dem Gebiete der Fracturenlehre, wie Malgaigne und Gurlt, für eine sehr seltene Verletzung erklärt. Aus der Literatur hat Bruns 100 Fälle traumatischer Trennungen verschiedener Epiphysen gesammelt und festgestellt, dass besonders das 16. und 17. Lebensjahr von der Verletzung betroffen werde. In der Bruns'schen Statistik nimmt die Absprengung der unteren Radiusepiphyse die 2. Stelle ein, sie kam nach der Epiphysenlösung am unteren Femurende am häufigsten — unter 100 Fällen 25 mal — vor. Der genannte Autor hält es für wahrscheinlich, dass sie noch häufiger ist; er verzeichnet als höchstes Alter, in dem die Ablösung der Radiusepiphyse beobachtet wurde, das 18. Jahr.

Was die anatomischen Verhältnisse an der Absprengungsstelle betrifft, so unterscheiden Vogt und Bruns 2 Arten der Verletzung:

a) Chondro-Epiphysenlösungen,
b) Osteo-Epiphysenlösungen. (Vogt).

a) die Ersteren sind die meist im ersten Kindesalter vorkommenden reinen Epiphysenlösungen, bei welchen eine glatte Ablösung des Epiphysenknorpels von der Knochensubstanz der Diaphyse entsprechend der Ossificationsgrenze erfolgt. Die beiden Trennungsflächen sind „mit warzigen, rundlichen Erhabenheiten und Vertiefungen versehen, und meist haften dem Epiphysenknorpel noch mehr oder weniger zahlreiche Partikel verkalkten Gewebes (von der Verknöcherungszone) an. Das Diaphysenende ist meist von convexer Form, die Epiphysenfläche entsprechend concav ausgehöhlt" (Bruns). In

einzelnen seltenen Fällen soll auch die Trennung innerhalb der Knorpelsubstanz stattfinden.

b) Bei der zweiten, meist im vorgeschrittenen Kindesalter beobachteten Art, den Osteo-Epiphysenlösungen, bleibt die Knochensubstanz des Diaphysenendes nicht intact. Die Trennung erfolgt entweder in unmittelbarer Nähe der Knorpelfuge in der spongiösen Grenzschicht der Diaphyse oder in der Weise, dass sie „an der einen Seite in der Epiphysenlinie einsetzt, derselben eine Strecke weit folgt und dann in schräger Richtung durch die Diaphyse ausläuft." Im ersteren Falle haftet am Knorpel noch eine dünne Knochenschicht, so dass die Trennungsflächen mit knöchernen Rauhigkeiten bedeckt sind; im anderen Falle bleibt „am Rande der Epiphyse ein kleineres oder grösseres diaphysäres Fragment sitzen."

Letztere Art der Trennung, von Bruns unter seinen Fällen am häufigsten gefunden, wurde von uns ausschliesslich beobachtet; junge Kinder mit entsprechender Verletzung gelangten nicht zur Röntgen-Untersuchung. Unter unseren 60 Verletzungen am unteren Ende des Radius haben wir 5 Epiphysentrennungen von erwähnter Beschaffenheit aufzuweisen, und zwar bei jungen Leuten von 17 und 18 Jahren. Auf der Beugeseite fallen Trennungs- und Epiphysenlinie zusammen, aber bald schon zweigt sich von letzterer die Fracturlinie nach H. O. ab. Es verläuft in allen von uns beobachteten Fällen die Fracturlinie also zum grössten Theile in der Diaphyse, zum kleineren in der Epiphysenlinie selbst, so dass die Bezeichnung dieser Verletzungen als „Epiphysenlösungen" als nicht ganz zutreffend erscheint. Als Beispiel s. Taf. VI. VII, Fig. 1.[1])

Ich übergehe die nach Bruns charakteristische Art der Periostverletzung bei Epiphysenlösungen — an der Epiphyse haftende Knochenhautmanchette, welche das Diaphysenende scheidenartig umfasst, und ausgedehnte Periostablösung von der Diaphyse an der Seite der Abhebelung —, da durch Röntgen-Untersuchung Aufschlüsse in dieser Richtung nicht zu gewinnen sind.

2. Betreffs der Fissuren am unteren Ende des Radius wird von den meisten Autoren angegeben, dass dieselben das Gelenkende gewöhnlich in der Längsrichtung durchsetzen. In den niedersten Graden, sagt Bruns, dringt die feine Spalte nur eben durch den Gelenkknorpel bis in die spongiöse Substanz ein, in den höheren Graden erstreckt sie sich in verticaler oder schräger Richtung tiefer

1) Die Reproductionen der Röntgen-Photogramme sind gewöhnlich so mangelhaft, dass Details in ihnen nicht erkannt werden können; wir haben deshalb vorgezogen, nach den Originalphotogrammen Zeichnungen ausführen zu lassen.

in die Epiphysen hinein, und in den höchsten Graden setzt sich der Riss noch mehr oder weniger weit in die Diaphyse hinein fort. Ab und zu sollen die Fissuren auch sternförmige Linien bilden, wie in dem von Bigelow beobachteten, von Hamilton wiedergegebenen Falle, in dem dieselben, an der Gelenkfläche des Radius beginnend, sich durch das Gelenkende etwa 1 Zoll weit in die Diaphyse fortsetzten.

Die klinischen Erscheinungen der Radiusfissuren sind so wenig prägnant, dass ihre Diagnose bisher noch nicht mit annähernder Bestimmtheit gestellt werden konnte. Es ist gewiss sehr wahrscheinlich, dass in vielen Fällen von Verstauchung des Handgelenkes, von sog. typischen Contusionen des Radius, Fissuren vorlagen, besonders wenn es sich um die typische Entstehungsweise durch Fall auf die vorgestreckte Hand handelte, und scharf umgrenzter Druckschmerz beobachtet wurde; irgend welche Sicherheit in der Diagnose fehlte indessen bisher vollständig, hat man doch sogar zur Feststellung der Diagnose die Acupuncturnadel empfohlen. Wenn manche Autoren angeben, dass „bei geeigneter oberflächlicher Lage" die Spalte direct palpiert werden könne, so erscheint es uns doch in hohem Grade fraglich, ob in der Mehrzahl dieser Fälle wirklich eine Fissur und nicht vielmehr eine Fractur mit nur geringer Dislocation vorgelegen hat. Die Röntgenstrahlen haben uns aus der Verlegenheit geholfen; wir können mit ihrer Hülfe auch kleine Risse mit Sicherheit diagnosticiren. Allerdings ist auch hier, wie bei der Untersuchung von Knochenbrüchen nach dem Röntgen-Verfahren überhaupt, durchaus erforderlich, dass der Knochen von mehreren Seiten und in verschiedenen Richtungen photographirt, resp. durchleuchtet wird. (Oberst 26. Chir. Congr.)

Unter 48 frischen Verletzungen am unteren Ende des Radius beobachteten wir nur in 2 Fällen isolirte, d. h. nicht mit Fractur combinirte Fissuren, und zwar war beide Male die Verletzung durch Fall auf den Handrücken entstanden.

In dem einen Falle fanden wir eine auf der Streckseite annähernd querverlaufende Fissur, welche 1½ Cm. oberhalb der Spitze des Proc. styl. radii begann, ½ Cm. oberhalb der Handgelenksfläche an der ulnaren Seite endete und etwa 2 Mm. von H. U. nach V. O. in die Tiefe ging.

In dem anderen Falle waren am Radius 2 Fissuren vorhanden; von diesen verlief die eine auf der Streckseite an der Basis des Proc. styl. radii schräg von O. A. nach der Mitte der Gelenklinie hin, die andere auf der Beugeseite, indem sie gegenüber der Radialseite des

Os lunatum begann und 2 Cm. weit sich in der Längsrichtung des Knochens nach oben fortsetzte. Der Fall war noch dadurch interessant, dass das Mondbein eine gabelförmig getheilte Querfissur aufzuweisen hatte. Die Radiusfissuren verliefen ganz ähnlich wie bei dem in Taf. VI. VII, Fig. 2 abgebildeten Leichenversuch (cf. unten).

3. Die am unteren Ende des Radius zur Beobachtung kommenden vollständigen Brüche können wir eintheilen:

a) in solche, welche die ganze Breite und Dicke des Knochens durchdringen;

es kann sich dabei handeln:

I. um einen einfachen Bruch,

II. um einen mehrfachen Bruch.

b) in solche Brüche, die nicht durch die ganze Breite und Dicke des Knochens gehen.

Der Bruch verschont entweder das Radiocarpalgelenk oder penetrirt in dasselbe.

a) **Der den Radius in seiner ganzen Breite und Dicke durchsetzende Bruch** wird gewöhnlich als Colles' fracture oder Fractura loco classico bezeichnet. Der Sitz des Knochenbruches, resp. die Entfernung der Bruchlinie von der Handgelenksfläche wird von den Autoren verschieden angegeben. Wenn wir, der leichteren Uebersicht halber, Zoll und Linien in Millimeter umrechnen, so beträgt der Abstand der Bruchlinie von der Handgelenksfläche:

nach	Colles	40 Mm.
"	Hamilton	7—40 "
"	Drake	15—30 "
"	König	10—30 "
"	Middeldorpf	20—26 "
"	Dupuytren	7—26 "
"	Smith	6—26 "
"	Hoffa	10—20 "
"	Linhart	13 "
"	Nélaton	9—11 "
"	Albert	5—10 "

Bardenheuer schätzt die Entfernung für die meisten Fälle vorn auf 8, hinten auf 16 Mm. und lässt sie nach dem Griffelfortsatz des Radius hin auf 26 Mm. steigen. Diese Differenz in den einzelnen Angaben erklärt sich zur Genüge dadurch, dass, wie dies von Bardenheuer angegeben und durch unsere Beobachtungen und Untersuchungen bestätigt wird, die Entfernung in ziemlich breiten Grenzen schwankt, je nach der Seite, von der aus die Fractur betrachtet

wird und je nach der mehr oder weniger schrägen Richtung der Bruchlinie. Ich möchte deshalb davon absehen, genauere Maassangaben zu machen, und mich im Allgemeinen den bekannten Angaben anschliessen, dass der typ. Radiusbruch seinen Sitz in der Grenzgegend der Diaphyse und Epiphyse hat, dass sein Abstand vom Gelenkflächenrand auf der Beugeseite meist geringer ist als auf der Streckseite, wenn Fall auf die überstreckte Hand die Ursache abgab; umgekehrt ist in der Regel der Abstand auf der Streckseite geringer bei Fall auf die gebeugte Hand.

Bei der Seltenheit der durch Fall auf den Handrücken erfolgenden Fractur — unter den 60 Fällen haben wir nur 2, und zwar älteren Datums beobachtet — will ich Abstand nehmen, diese Fractur gesondert zu besprechen und nur gelegentlich auf Verschiedenheiten hinweisen, welche sie gegenüber den durch Fall auf die Hohlhand zu Stande gekommenen Brüchen zeigt.

Ueber die Richtung der Bruchlinie beim einfachen Bruch von der radialen zur ulnaren Seite sprechen sich nur wenige Autoren aus, man nahm jedoch wohl allgemein eine annähernd quere Richtung an. Voillemier und nach ihm Hamilton erwähnen freilich, dass der Bruch gelegentlich auch ein etwas schräger sei, und Hoffa schreibt: „Nicht so häufig als die queren sind die exquisiten Schrägbrüche. Sie ziehen meistens von der Radialseite und oben schief nach dem Ulnarrande der Gelenkfläche hin und dringen nicht selten neben demselben in das Gelenk hinein."

Dagegen herrschen in den Angaben über den Verlauf der Bruchlinie in der Richtung von vorn nach hinten grosse Verschiedenheiten. Während Dupuytren, Goyrand, Diday u. A. eine meist schräge Richtung von oben und hinten (dorsal) nach unten und vorn (volar) annahmen, sprechen sich spätere Autoren, wie Voillemier, Malgaigne, Smith, Linhart, Middeldorpf, Hamilton dahin aus, dass der Bruch fast stets eine quere Richtung habe. Auch Tillmanns, König, Albert treten dieser Ansicht bei, und Letzterer behauptet, dass schiefe Fracturen grosse Seltenheiten seien. Allerdings muss berücksichtigt werden, dass Linhart nur den Bruch als Schrägbruch anerkennt, dessen Bruchlinie zur Axe des Knochens unter einem Winkel von 45° steht. Auf das untere Ende des Radius übertragen, lässt Linhart daher nur den Schrägbruch, welcher auf der volaren Seite bis in das Gelenk eindringt, als solchen gelten (Löbker). Drake kommt auf Grund von experimentellen Untersuchungen zu dem Resultat, dass reine Querbrüche ebenso selten seien als reine Schiefbrüche. Er fand die Trennungslinien in den

meisten Fällen unregelmässig und auf ein und derselben Fläche quer, schief und winklig verlaufend, die Corticalsubstanz bald höher, bald tiefer als die Spongiosa getrennt. Die Bruchfläche hat nach Lecomte meist eine muschelförmige Krümmung, indem das untere Fragment eine leichte Concavität zeigt; nach Hoffa kommt auch stärkere Zähnung beider Bruchflächen vor, und Bardenheuer behauptet, dass meist die Fracturfläche nicht eine ebene, sondern eine sehr zackige sei; die Zacken sollen in einander greifen und oft eine grosse Höhe (7—8 Mm.) haben. Zuweilen soll es auch vorkommen, dass eine solche Zacke ganz aus ihrer Verbindung herausgehoben wird.

Die Röntgen-Untersuchung von 47 vollständigen, durch die ganze Breite und Dicke des Knochens reichenden Brüchen des Radius hat uns folgende Resultate ergeben:

Von den 47 Fracturen entfallen:

I. auf die einfachen Brüche . . . . . 32 (= 68 Proc.)
II. " " mehrfachen " . . . . . 15 (= 32 ")

I. Bei den einfachen Brüchen zeigt sich der Verlauf der Bruchlinie von der radialen zur ulnaren Seite:

annähernd quer . . . . . 16 × (= 50 Proc.)
mehr oder weniger schräg . . . . . 14 × (= 44 ")
winklig . . . . . 2 × (= 6 ")

Die queren Bruchlinien sind meist ein wenig gezackt; ihre Entfernung von der Gelenkfläche beträgt in der Mitte 10—22 Mm. (s. Taf. VI. VII, Fig. 3), in einem Falle nur 4 Mm.

Die schrägen Bruchlinien verlaufen stets von O. A. nach U. J., so dass das proximale Fragment auf der ulnaren Seite meist 1½—2½ Cm. tiefer herabreicht als auf der radialen (s. Taf. VI. VII, Fig. 6). Dabei beträgt die Höhe des distalen Fragments gewöhnlich ulnarseits ½—1½ Cm.
radialseits 3 Cm.,
nur in 2 Fällen betragen diese Zahlen 2½ und 4½ Cm., auch endet in einigen Fällen die Bruchlinie ulnarwärts unmittelbar oberhalb der Handgelenkslinie.

In den zwei von uns beobachteten Fällen, in denen die Bruchlinie eine winklige Gestalt zeigt, ist der Scheitel des 140—150° messenden Winkels nach unten gerichtet, und zwar liegt derselbe etwa in der Mitte der Bruchlinie.

Damit soll nun nicht gesagt sein, dass eine winklige Bruchlinie den ganzen Knochen von der vorderen bis zur hinteren Seite durchdringt, sondern die von der Streckseite aus winklig erscheinende

Bruchlinie ist nur die Folge der Rundung der Dorsalseite einerseits und der den Radius von vorn nach hinten schräg durchsetzenden Bruchfläche andererseits. Selten nimmt ja, wie aus unseren Röntgen-Photogrammen hervorgeht, die Bruchlinie von vorn nach hinten einen senkrechten Verlauf; meist verläuft sie mehr oder weniger schräg von der Volarseite und unten nach der Dorsalseite und oben. Mitunter sieht man nun diese schräge Bruchlinie kurz bevor sie die dorsale Seite erreicht, nach unten umbiegen, so dass sie also letztere Seite nicht im stumpfen oder rechten, sondern im spitzen Winkel schneidet (s. Taf. VI, VII, Fig. 7). Dies sind die Fälle, in denen man dann die Bruchlinie von der Streckseite aus winklig mit nach unten gerichteter Spitze sieht.

II. Was die vollständigen mehrfachen Brüche des unteren Radiusendes anlangt, so spricht schon Dupuytren die Ansicht aus, dass sie nicht selten vorkommen; er hat die „Fracture en étoile" unter vier durch Unglücksfälle herbeigeführten Fracturen zweimal bei der Section und unter 14 Versuchen an der Leiche zehnmal gesehen.

Nach Bardenheuer sind diese Brüche eine Specialität der Greise. Es besteht nach übereinstimmenden Berichten der meisten Autoren gewöhnlich neben dem Querbruche noch ein zweiter zu demselben senkrecht stehender Bruch, der ins Radiocarpalgelenk hineinreicht. Manche Autoren freilich, wie z. B. Tillmanns, halten die Splitterbrüche im Allgemeinen für selten und sprechen nur von Fissuren, die von dem Querbruche abgehend sich zuweilen bis in das Gelenk erstrecken sollen.

Abgesehen von einem Falle, in dem eine ausgedehnte Zersplitterung des proximalen Fragmentes vorhanden war (Sturz aus bedeutender Höhe, Fractur des Capit. ulnae, Fract. condyl. humeri, Luxatio cubiti derselben Seite), handelte es sich auch bei unseren 15 Fällen stets um Fractur des unteren Fragmentes. Die obere Abgrenzung des letztgenannten Fragmentes zeigte sich von der Streckseite aus

als quere Linie in 2 Fällen (= 15 Proc.),
" schräge " " 1 Falle (= 7 "),
" winklige " " 12 Fällen (= 78 ").

Die Bruchlinie hatte also in radio-ulnarer Richtung meistens eine winklige Gestalt, und zwar mit nach unten gerichtetem Scheitel. In nicht weniger als 86 Proc. aller von uns beobachteten Fälle, in denen überhaupt eine winklige Bruchlinie gefunden wurde, war auch eine Fractur des unteren Fragmentes vorhanden, und zwar verlief in diesen Fällen die Fracturlinie von dem Scheitel des Winkels senk-

recht in das Radiocarpalgelenk (s. Taf. VI. VII, Fig. 11), nur einmal schräg ins Radioulnargelenk.

Das radiale Fragment war in der Regel grösser als das ulnare; letzteres endete in einem Falle nach oben hin in eine lange, schmale Spitze.

Bei den beiden Brüchen mit querer Abgrenzung des distalen Fragmentes (s. Taf. VI. VII, Fig. 9) sieht man den Längsbruch desselben in der Verlängerung der ulnaren, bei dem mit schräger Abgrenzung (s. Taf. VI. VII, Fig. 10) in der Verlängerung der radialen Kante der Radiusdiaphyse zum Handgelenk verlaufen. In dem einen der ersterwähnten Fälle besteht ausserdem noch eine Theilung des ulnaren Fragmentes von der radialen zur ulnaren Seite, also eine Zerlegung der Gelenkfläche in 3 Theile.

Bemerkt sei, dass in die zwölf mehrfachen Fracturen mit winkliger Begrenzung des distalen Fragmentes auch die beiden durch Fall auf den Handrücken erfolgten Fracturen einbegriffen sind; auch bei ihnen fand sich der Längsbruch in der Verlängerung des Scheitels. Letzterer wurde jedoch nicht auf der Dorsalseite, sondern auf der Volarseite gebildet; die dorsovolare Bruchlinie verlief auch nicht von oben nach unten, sondern von unten nach oben, um wieder kurz vor dem Auftreffen auf die Volarseite die bekannte Abbiegung nach unten zu machen (s. Taf. VI. VII, Fig. 8).

Gewöhnlich waren es ältere Leute, welche von dem mit Spaltung des unteren Fragmentes einhergehenden Bruche betroffen wurden; nur in 1 Falle betraf die Verletzung einen erst 29 jährigen Mann.

Schon früher hatte man auf das häufige Zusammentreffen von Einkeilung und Splitterung aufmerksam gemacht, und zwar unterschied man 2 Arten der Einkeilung, je nachdem

1. sich das ganze Ende des oberen Fragmentes in das untere eingetrieben hatte, oder

2. nur eine Kante des oberen Fragmentes in das untere eingedrungen war.

Erstere Art hat Voillemier zusammen mit Spaltung des unteren Bruchstückes in 4 Gelenkfragmente beobachtet; sie ist aber wohl selten, von uns wurde sie nicht gesehen.

Letztgenannte Einkeilungsart illustrirt Malgaigne durch einen Längsschnitt einer mit einer solchen Einkeilung geheilten Fractur, an dem man erkennt, dass die hintere Wand der Diaphyse ca. 1 ½ Cm. in das allerdings durch Callusbildung vermehrte spongiöse Gewebe eingesenkt ist.

Wir selbst haben ausschliesslich diese Art der Einkeilung beob-

achtet und können auf Grund unserer Röntgen-Photogramme bestätigen, dass sich bei Fall auf die Vola die dorsale Kante, bei Fall auf das Dorsum die volare Kante des oberen Fragmentes in das untere einkeilt. Als Beispiele mögen Taf. VI. VII, Fig. 7 und 8 dienen. Dass nicht sämmtliche Splitterbrüche eingekeilt sind, scheint Hamilton's Fall zu beweisen; er fand nämlich bei einer Obduction im New-York-City-Hospital ein Präparat, an dem sich Comminution ohne Einkeilung zeigte; die Bruchlinie zwischen oberem und unterem Fragment war dabei eine quere, das untere Fragment bestand aus fünf verschiedenen Stücken, jede Bruchlinie erstreckt sich in das Gelenk. Unter unseren Knochenbildern finden wir allerdings keinen Splitterbruch, bei dem nicht gleichzeitig Einkeilung vorhanden ist, so dass danach der Satz nicht übertrieben erscheint: die meisten Splitterbrüche sind mit Einkeilung complicirt.

Umgekehrt brauchen nicht alle eingekeilten Fracturen mit Splitterung des unteren Fragmentes einherzugehen; der allerdings einzige Fall, der uns diesen Satz beweist, lässt uns aber doch die Neigung der sich einkeilenden Fragmentkante, das untere Bruchstück aus einander zu treiben, deutlich erkennen, nämlich in Gestalt einer Fissur, welche das untere Fragment in der Verlängerung der dorsalen Diaphysenkante eine Strecke weit durchsetzt und dann zur dorsalen Fläche umbiegt (s. Taf. VI. VII, Fig. 5).

b) Von Brüchen, welche den **Radius nicht in seiner ganzen Breite und Dicke durchsetzen,** finden wir in der Literatur erwähnt:

I. Abbruch eines dorsalen Theiles der Gelenkfläche und

II. Brüche am Proc. styl. radii.

Schon 1838 beschrieb J. Rhea Barton im I. Bd. des Philadelphia Medicinal Examiner einen Bruch, welcher sich sehr schief vom Gelenk aus nach oben hinten erstreckte, bei dem der ganze dorsale Rand der Gelenkfläche oder vielleicht auch nur ein Theil desselben abgetrennt und dislocirt war.

Dieser von Barton genau beschriebene Fall wurde in der Richtigkeit der nicht durch Obduktion sichergestellten Diagnose von Hamilton, der in pathol. anat. Sammlungen derartige Präparate vergeblich suchte, angezweifelt. Hamilton meint, es habe sich wahrscheinlich entweder um einen Colles'schen Bruch oder einen Bruch des radialen Randes gehandelt. Lenoir hat dann im folgenden Jahre in den Archives générales de médecine einen Fall beschrieben, den er als einfache Luxation der Hand nach hinten diagnosticirt hatte, bei dem er jedoch dann bei der Section fand,

dass „ein grosses Stück von der hinteren Lippe der Gelenkfläche abgebrochen war. Die Bruchlinie erstreckte sich von unten nach oben und von vorn nach hinten. Das Bruchstück war nach O.H. verschoben und führte die Carpalknochen mit, und so ergaben sich infolge dessen die Symptome einer einfachen Luxation" (Hamilton). Auch Bardenheuer erwähnt, dass er einen solchen Fall gesehen habe.

Wir verfügen über zwei ähnliche Beobachtungen; in unseren beiden Fällen ist jedoch neben der Fractur des Dorsalrandes noch ein Bruch des Proc. styl. radii vorhanden. Während aber in dem einen Falle der abgebrochene dorsale Gelenkflächenrand mit dem genannten Fortsatz in Zusammenhang geblieben ist (s. Taf. VI. VII, Fig. 14), hat er sich in dem anderen von ihm gelöst (s. Taf. VI. VII, Fig. 15). In beiden Fällen hat sich der Carpus, den abgebrochenen Dorsalrand vor sich herschiebend, nach der Dorsalseite hin dislocirt, so dass die volare Fläche von Knochen der I. Carpalreihe der Streckseite des Radius aufliegt (s. Taf. VI. VII, Fig. 13).

Dass auch Abbruch des Proc. styl. radii allein mit einem kleinen Theil der Gelenkfläche vorkommt, war schon Hamilton bekannt; er berichtet über einen von Dr. Butler, Hausarzt des Brooklyn-Hospital beschriebenen Fall von Fractur des Griffelfortsatzes, der allerdings ausserdem noch von Fractur der Speiche an der Uebergangsstelle des mittleren und unteren Drittels begleitet war. „Die untere Fractur des 14jährigen Patienten begann an der Basis des Proc. styl. rad. und erstreckte sich schräg in das Handgelenk hinein, dabei etwa 1/5 der Gelenkfläche abbrechend." Hamilton selbst hat 2 Fälle gesehen, in denen, wie er annahm, „der Bruch an der Radialseite des Knochens begann, in das Gelenk hinein sich erstreckte, und in denen das getrennte Bruchstück aus beträchtlich mehr als dem Fortsatz bestehen musste." Freilich liegt in keinem dieser Fälle das Ergebniss der Obduction vor. Bardenheuer glaubt, dass wir oft nur eine Absprengung des Proc. styl. radii sammt einem Stücke der Radiusgelenkfläche vor uns haben; er berichtet auch, dass er einmal ähnlich der v. Volkmann'schen Tibiafractur ein Stück von dem ulnaren Rande der Cavitas glen. seitens der gespannten Radio-Ulnarbänder abgerissen fand.

Wir haben unter unseren Röntgen-Photogrammen ausser den eben erwähnten noch 2 Fälle von Abbruch des Griffelfortsatzes der Speiche; in beiden Fällen hat jedoch die Gelenkfläche eine vollständige Continuitätstrennung nicht erlitten.

Abbruch der Spitze des Proc. styl. radii haben wir zweimal

zusammen mit Bruch des Os naviculare gefunden; beide Fälle sollen bei Erörterung der complicirenden Verletzungen noch erwähnt werden.

Die Fracturen am unteren Ende des Radius sind viel häufiger als man bisher glaubte, von *Nebenverletzungen* begleitet. Als solche kommen besonders in Betracht:

Verletzungen (Knochenbrüche) der Handwurzelknochen und der Ulna.

Ueber erstere ist in der Literatur nicht viel zu finden.

Hamilton sagt, dass die wenigen Brüche der Carpalknochen, welche er beobachtet habe, ohne Ausnahme complicirte gewesen seien; sie hätten Verlust der ganzen Hand oder in einigen weniger schweren Fällen Entstellung und Verkrüppelung der Hand zur Folge gehabt. Malgaigne hält die Brüche der Handwurzel, wenn man die Fälle von Zerschmetterung ausser Berechnung lasse, für selten. Hueter und König thun ihrer überhaupt nicht Erwähnung, und Albert geht kurz darüber hinweg, da die Diagnose doch nur ausnahmsweise gestellt werden könne. Hoffa erkennt an, dass Bruch von Handwurzelknochen namentlich zusammen mit Bruch des unteren Radiusendes vorkomme, und sagt dann weiter, dass, trotzdem eine Verschiebung der Fragmente an einander nur in geringer Ausdehnung möglich sei, man doch zumeist Crepitation fühle, da die getrennten spongiösen Knochenflächen in gegenseitiger Berührung blieben. Eine Dislocation bestehe sehr selten, höchstens könne einmal ein kleines Bruchstück nach dem Dorsum hin dislocirt und dann hier gefühlt werden. Er erwähnt sodann noch eine von de Fortunet beschriebene Fractur des Os naviculare, die ein Typhuskranker durch Sturz aus dem Fenster erlitt; bei der Eröffnung des Handgelenkes habe sich gefunden, dass das Os naviculare in zwei fast gleich grosse Stücke gespalten war. Der Sprung sei von vorn nach hinten gegangen; das äussere Fragment habe sich nach A. H. verschoben gehabt und hier unter der Haut einen Vorsprung gebildet. Nach Bardenheuer ist der Bruch des Os naviculare allein oder zusammen mit Fractur am Radius nicht selten. Er sah auch einen Bruch des Halses des Os capitatum zusammen mit einer Radiusfractur. Letztere Complication haben auch Cloquet, Boyer und Linhart zusammen mit Radiusbruch bei ihren Leichenexperimenten erzeugt. In neuerer Zeit sind 2 Fälle von Fractur des Kahnbeines von Gocht durch Röntgenstrahlen nachgewiesen und beschrieben worden.

Unter den der vorliegenden Arbeit zu Grunde liegenden Fällen von Radiusfracturen finden sich 2 Fälle von gleichzeitiger Fractur

des Os naviculare. Beide Male konnte durch das Röntgen-Photogramm nachgewiesen werden, dass das Kahnbein fracturirt und in ein grösseres radiales, sowie ein kleineres ulnares Fragment getheilt war. Der Bruch am Radius bestand in einer Abtrennung der Spitze des Proc. styl. rad.; die Bruchlinie bildete die Verlängerung der von I.U. nach A.O. verlaufenden Kahnbein-Bruchlinie. Der abgesprengte Theil des Radius hatte sich mit dem radialen Kahnbeinfragment nach A.O. verschoben (s. Taf. VI. VII, Fig. 16). In beiden Fällen war die Fractur durch Fall auf die vorgestreckte Hand entstanden.

Es gehört hierher auch die oben erwähnte Fissur des Mondbeines, welche zusammen mit 2 Radiusfissuren durch Fall auf den Handrücken entstanden war.

Ausserdem haben wir noch kürzlich Gelegenheit gehabt, durch Röntgen-Untersuchung einer 4 Jahre alten, durch Fall auf die Vola entstandene Verletzung festzustellen, dass es sich in diesem Falle um Zertrümmerung des Os lunatum und Fractur des Radius gehandelt hat.

Der Fractur des Ulnakörpers als Complication des Radiusbruches wird von Albert, Hueter, König und Hoffa nicht gedacht. Bardenheuer hält sie für häufiger als den Abriss des Proc. styl. ulnae, jedoch den Bruch beider Knochen für seltener als den isolirten Radiusbruch. Er bemerkt, der Ulnabruch liege meist höher als der des Radius, er sei in der Regel ein gezahnter, und die Dislocation daher eine geringe. Die Bruchflächen verliessen sich hierbei nicht, sondern schöben sich höchstens zur Hälfte übereinander; meist bestehe winklige Einknickung.

Diese anatomische Schilderung trifft auch für die vier von uns mittels der Röntgenstrahlen gesehenen Fälle zu. Dreimal, bei Individuen von 18, 24 und 33 Jahren, handelte es sich um querverlaufende, gezackte Bruchlinie und Abknickung des unteren Fragmentes nach hinten (s. Taf. VI. VII, Fig. 4); in dem 4. Falle, bei einem 63jährigen Manne, verlief der Bruch ein wenig schräg von U.A. nach O.I., das untere Fragment hatte sich gegen das obere in derselben Richtung etwas verschoben (s. Taf. VI. VII, Fig. 6). Der Sitz des Bruches befand sich stets ca. 5 Cm. oberhalb des Ulnaendes.

Ausser der Fractur des Ulnakörpers wird fernerhin als eine Complication der Radiusfractur von einigen noch die Fractur am Ulnaköpfchen genannt. So führt v. Lesser als nicht seltene Ursache der nach Radiusfracturen eintretenden Beschränkung der Pro- und Supination gleichzeitiges Vorhandensein von Fracturen oder Fissuren an der unteren Epiphyse der Elle an. Er sagt darüber: Es scheint,

dass diese Verletzungen am häufigsten an der volaren, dem Proc. styl. ulnae abgewandten Fläche und an der ulnaren Kante der unteren Ulnaepiphyse sich vorfinden, mithin an Stellen, welche bei halber Pronation und Supination oder bei voller Pronation des Vorderarmes der unteren Radiusepiphyse gegenüber sich befinden. Bei Durchmusterung einschlägiger Präparate der Knochensammlung im pathologischen Institute zu Leipzig hat v. Lesser obigen Befund bestätigt gefunden.

Lauenstein bemerkte 11 Monate nach Zustandekommen einer Radiusfractur Verdickungen am Epiphysentheile der Ulna, namentlich auf der Beuge- und Radialseite. Hoffa erwähnt Absprengungen kleinerer Fragmente von der volaren, dem Lig. interosseum abgewandten Kante des ulnaren Ulnarandes als häufige Complication.

Wir haben nur einmal eine Fractur des Ulnaköpfchens beobachtet, und zwar in einem Falle, in dem es durch Sturz aus bedeutender Höhe zu einer weitgehenden Splitterung der Radiusdiaphyse und ausserdem noch zu Luxation des rechten Vorderarmes nach hinten und Condylenfractur gekommen war. Die Bruchlinie erschien gezackt und verlief etwas schräg von A.O. nach I.U. Der Ulnabruch zeigte nur eine geringe Dislocation.

Als die allerhäufigste Complication des Radiusbruches muss die Fractur des Proc. styl. ulnae bezeichnet werden.

Bereits Nélaton hatte auf das häufige Vorkommen dieser Fractur aufmerksam gemacht; jedoch bemerkte Hamilton daraufhin, ihm sei nicht bekannt, dass ein anderer Schriftsteller das häufige Eintreten einer Fractur des Proc. styl. hervorgehoben habe, und er glaube nicht, dass diese Complication eine so häufige sei, wie nach der Bemerkung Nélaton's anzunehmen wäre. Bouchet, Honigschmied und Linhart erzeugten bei ihren Versuchen dieselbe nicht selten neben der Radiusfractur, und Bennet, welcher 62 Präparate untersuchte, thut ihrer ebenfalls Erwähnung. Von neueren Autoren betonen Tillmanns, Hoffa u. A. die Häufigkeit des Bruches, Hueter, Albert und König geben zu, dass er „manchmal", resp. „nicht selten" eintrete, während Helferich schreibt: „dass das untere Ende der Ulna in der Regel eine Verletzung nicht erleidet, ist bei der anatomischen Anordnung der Theile leicht verständlich; dasselbe hat ja zu dem Handgelenk selbst keine directe Beziehung". Nach Bardenheuer ist, wie erwähnt, die Verletzung des Griffelfortsatzes als Complication seltener als die des Ellenkörpers, Bardenheuer gesteht aber zu, dass das abgerissene Stück des Proc. styl. zuweilen so klein sei, dass es der Palpation entgehen könne.

Betreffs der Dislocation des abgebrochenen Griffelfortsatzes meint Malgaigne, welcher die Complication ebenfalls für häufig hält, dieser bleibe im Allgemeinen an seinem Platze oder lasse sich höchstens ein wenig nach aussen ziehen.

In den von uns beobachteten und untersuchten 60 Fällen von Radiusfractur ist die gleichzeitige Fractur des Proc. styl. ulnae durch das Röntgen-Photogramm 47 mal, also in 78 Proc. der Fälle festgestellt worden. Dabei handelte es sich:

um vollkommene Abtrennung des Griffelfortsatzes 24 mal,
„ Einriss an der Basis desselben . . . . . 10 mal,
„ Abbruch eines Theiles desselben . . . . . 13 mal.

Bei der vollkommenen Abtrennung verlief die Bruchlinie quer, der Fortsatz war stets radialwärts und meist auch carpalwärts verschoben (s. Taf. VI. VII, Fig. 11).

Nur in einem Falle war der abgesprengte Griffelfortsatz ulnarwärts und eine kurze Strecke nach oben dislocirt; die Verletzung war durch Aufschlagen der Handwurzelgegend auf eine Wagenkante zu Stande gekommen (s. Taf. VI. VII, Fig. 15).

War der Fortsatz nur eingerissen, so erfolgte der Riss auf der ulnaren Seite, während der Processus auf der radialen durch eine mehr oder weniger starke Knochen- oder auch nur durch eine Knorpelbrücke mit der Elle im Zusammenhang blieb. Die eingerissene Stelle klaffte dementsprechend auch mehr oder weniger weit (s. Taf. VI. VII, Fig. 10). Wir können an der Hand unserer Photogramme die Uebergänge von leichtem Einriss zu vollkommenem Abriss sehr gut verfolgen.

War nur ein Stück vom Proc. styl. ulnae abgerissen, so bestand dieses aus der verschieden grossen, quer oder schräg abgetrennten Spitze (s. Taf. VI. VII, Fig. 3, 6, 16). Zuweilen war es so klein, dass es bei erster Besichtigung leicht übersehen werden konnte. Durch Uebereinanderlagerung der Fragmente kann es auch vorkommen, dass der Bruch bei der Durchleuchtung von der einen Seite nicht zu sehen ist, während von der anderen Seite gesehen die Fragmente sich deutlich von einander abheben.

Die Fractur des Proc. styl. ulnae fand sich als Complication nicht nur bei stark dislocirten Radiusbrüchen, sondern wurde auch nicht selten bei solchen mit kaum merklicher Dislocation beobachtet. Sie kam auch in Gemeinschaft mit einer der oben genannten anderen complicirenden Knochenverletzungen vor, so bei jeder einzelnen der erwähnten Ulnafracturen und einmal zusammen mit Fractur des Os naviculare.

Ohne Bruch des Griffelfortsatzes verliefen nur 13 Radiusverletzungen, von denen nur drei stärkere Verschiebung der Fragmente aufzuweisen hatten. In diesen 3 Fällen handelte es sich um eingekeilte Brüche, bei denen das untere Fragment sich in eine radiale und ulnare Hälfte getheilt hatte.

In einem der hier mitgezählten Fälle, in dem eine starke typische Dislocation der Fragmente bestand, wurde bei der ersten Röntgen-Aufnahme festgestellt, dass der Proc. styl. ulnae intact war. Die Dislocation wurde, wie dies in Bergmannstrost stets geschieht, in Narkose, und zwar durch Flexion und Adduction der Hand bei gleichzeitigem Druck auf das dorsalwärts dislocirte untere Bruchstück unter mässiger Gewaltanwendung beseitigt. Bei der folgenden zweiten Röntgen-Aufnahme zeigte sich, dass zweifellos infolge der zur Reposition gebrauchten Manipulationen ein schmaler Streifen des Griffelfortsatzes abgebrochen war.

Ueber den Entstehungsmechanismus der Fractur des Proc. styl. ulnae wird weiter unten die Rede sein.

Nebenbei möchte ich noch bemerken, dass wir den Abriss des Proc. styl. ulnae nicht blos bei Bruch am unteren Ende des Radius, sondern auch bei einer Diaphysenfractur des Radius und einem Vorderarmbruch beobachtet haben.

Nicht unerwähnt lassen möchte ich noch, dass eine knöcherne Wiedervereinigung des vollständig abgerissenen Griffelfortsatzes mit der Ulna kaum jemals erfolgt; so sieht man auf einem Photogramm den vor 25 Jahren abgerissenen Proc. styl. noch frei daliegen. Wenn nur ein kleiner Einriss stattgefunden hat, so kann der Fortsatz sich wieder anlegen, breit klaffende Risse dagegen sahen wir noch nach langer Zeit unverändert bestehen; in einem Falle allerdings, in welchem vor 3 Jahren offenbar diese Verletzung stattgefunden hatte, sahen wir jetzt den Griffelfortsatz sowohl an seiner radialen, als auch an seiner ulnaren Seite durch je eine Knochenbrücke mit der Elle vereinigt.

Dislocationen der Fragmente sind bei der Fractur am unteren Ende des Radius bekanntlich ausserordentlich häufig.

Man unterscheidet allgemein:

1. Verschiebung des unteren Fragmentes in der Längsaxe nach H. O. (bei Entstehung des Bruches durch Fall auf den Handrücken nach V. O.).
2. Drehung des unteren Bruchstückes
   a) um die transversale Axe nach H. (resp. V.),

b) um die sagittale Axe in der Weise, dass dabei der Proc. styl. radii sich nach O.A. drehen soll.

Von diesen bekannten Dislocationsformen haben wir typische Repräsentanten in grosser Anzahl aufzuweisen, nur die unter 2b) genannte Dislocation macht davon eine Ausnahme; ich werde alsbald darauf zurückkommen.

Als Beispiel der unter 1) angeführten Verschiebung gebe ich (Taf. VI. VII, Fig. 4 u. 4a) einen nach der „Heilung" zur Behandlung gekommenen Fall. Die Verschiebung des unteren Fragmentes nach O.H. ist in diesem Falle so stark, dass das quergebrochene Ende des oberen Fragmentes über die Gelenkfläche des ca. 3 Cm. langen unteren Bruchstückes hervorragt.

Als Beispiele der unter 2a) genannten Dislocationsform können wir die unter „Einkeilung" gegebenen gelten lassen; die Drehung des unteren Fragmentes um die transversale Axe kommt ja auch bekanntlich mit Vorliebe zusammen mit Einkeilung vor.

Taf. VI. VII, Fig. 7 u. 8 zeigen uns auch, dass die Dislocationen 1) und 2a) sich mit einander combiniren können; es geschieht dies natürlich um so leichter, je schräger die dorso-volare Bruchfläche ist.

Bezüglich der unter 2b) geführten Dislocationsform, auf welcher die häufig beobachtete radiale Verschiebung der Hand beruhen soll, bestanden seit langer Zeit Meinungsdifferenzen, insbesondere in der Frage, ob eine Verschiebung des einen oder anderen Fragmentendes nach dem Zwischenknochenraum stattfindet oder nicht. Während frühere Beobachter, wie Ponteau, Colles, Astley Cooper, Dupuytren das obere Ende des unteren Bruchstückes sich in den Zwischenknochenraum hineindrehen liessen und in Rücksicht hierauf den Verband mit Compressen, Cylindern u. s. w. construirten, wurde diese Ansicht von Voillemier und Linhart und für die meisten Fälle auch von Malgaigne und Hamilton bestritten. Die Behauptung Voillemier's, es existire an der Bruchstelle überhaupt kein Spatium interosseum, hat nach Drake nur Geltung für Brüche, deren Entfernung vom Gelenkrande nicht mehr als 13 Mm. beträgt. Darüber hinaus kommt nach den Beobachtungen dieses Untersuchers eine Abweichung — allerdings weniger des unteren als des oberen Fragmentes — in den Zwischenknochenraum vor.

Wohl die meisten Chirurgen vertreten auch heute noch die Ansicht, dass eine Drehung des unteren Fragmentes um die dorso-volare Axe in der Weise stattfinde, dass der Proc. styl. radii nach oben und das radiale Ende der Bruchfläche nach der Ulna zu rücke. Hoffa behauptet sogar, die ulnare Verschiebung des unteren Fragmentes

könne so stark werden, dass das Gelenkende der Elle ulnarwärts über den Carpus herausgedrängt werde.

Nach unseren Beobachtungen kommt eine derartige Drehung so gut wie gar nicht vor; nur ein einziges Mal haben wir eine Drehung des unteren Fragmentes um die sagittale Axe in der Weise constatiren können, dass ein geringes Emportreten des Proc. styl. radii stattfand. Es war dies bei der colossalen Dislocation des oben erwähnten Falles (Taf. VI. VII, Fig. 4a), bei dem es sich um Querfractur und vollkommene Uebereinanderlagerung der Fragmente handelte. Bei den übrigen Photogrammen kann von einem Emporsteigen des Griffelfortsatzes durch Drehung des Fragmentes um die dorso-volare Axe nicht die Rede sein; in einigen Fällen, in denen allerdings durch Längsspaltung des unteren Bruchstückes der ulnare Theil den Zusammenhang mit dem radialen verloren hat, steht sogar infolge Emportretens jenes Theiles der Proc. styl. radii verhältnissmässig tiefer.

Der Griffelfortsatz tritt also nicht durch Drehung des Fragmentes um die sagittale Axe empor, sondern nur durch Verschiebung des Fragmentes in der Längsaxe nach oben oder resp. und durch Drehung desselben um die transversale Axe nach H. O. (bei Entstehung des Bruches durch Fall auf den Handrücken nach V. O.)

Die Abweichung der Hand radialwärts kommt demnach nicht infolge Schrägstellung des unteren Fragmentes zu Stande, sondern dadurch, dass sie sich zusammen mit dem unteren Fragment oder — wie bei den Y-Brüchen — mit dem radialen Theile des Fragmentes radialwärts verschiebt; die Dislocation entsteht also nicht durch Drehung, sondern durch seitliche Verschiebung.

Auch bei den nicht die ganze Breite und Dicke des Knochens durchdringenden Brüchen, bei denen ja, wie wir oben gesehen haben, stets eine Fractur des Proc. styl. radii vorhanden war, fand sich, wenn die Gelenkfläche eine Continuitätstrennung erlitten hatte, auch Radialverschiebung der Hand vor. Nur 1 Fall machte eine Ausnahme, in dem die Abweichung der Hand nach der ulnaren Seite erfolgte. Dementsprechend zeigte sich auf dem Röntgen-Photogramm auch der abgebrochene radiale Gelenkflächentheil ulnarwärts verschoben. (Taf. VI. VII, Fig. 14.)

II. Entstehungsmechanismus.

Die gewöhnlichste Ursache der Entstehung von Brüchen am unteren Ende des Radius ist bekanntlich: Fall auf die vorgestreckte, dorsalflectirte Hand. Auf diese Weise waren auch von unseren Fällen etwa $^2/_5$ erfolgt, während $^3/_5$ beim Schieben des Förderwagens durch

gleichwerthige Gewalteinwirkung zu Stande kamen, nämlich theils durch Stoss von hinten gegen den Ellbogen des mit der überstreckten Hand gegen den Wagen gestemmten Armes, theils umgekehrt durch Stoss von vorn.

Dass auch durch Fall auf oder Stoss gegen die gebeugte Hand Radiusbrüche mit einem bestimmten Typus entstehen, hat besonders Linhart hervorgehoben. Von unseren 60 Verletzungen waren 4 auf diese Art entstanden, nämlich 2 Fissuren und 2 Fracturen.

Ueber den genauen Entstehungsmechanismus der *Fissuren* ist wenig bekannt; gewöhnlich wird Druckwirkung von Handwurzelknochen beschuldigt.

Der Umstand, dass Fissuren ohne gleichzeitige Fractur von uns nur nach Fall auf den Handrücken beobachtet wurden, gab mir Veranlassung, durch einige Leichenexperimente zu untersuchen, ob durch auf den Handrücken einwirkende Gewalt öfter Fissuren als Fracturen entstehen, und ob Fissuren ausschliesslich durch Gewalteinwirkung auf den Handrücken erzeugt werden können. Das Resultat war, dass Schlag, resp. plötzlicher Druck auf die Streckseite der Mittelhand — Fissuren, Schlag auf die Streckseite der Handwurzel — Fracturen ergab. Durch Gewalteinwirkung auf die Beugeseite der Hand konnte ich Fissuren nicht erhalten.

In den sieben durch Schlag, resp. plötzlichen Druck auf den Handrücken, und zwar auf die Mittelhand, erzielten Fissurfällen fanden sich stets auf der Streckseite querverlaufende Fissuren; in 4 Fällen aber ausserdem noch ein Längsspalt auf der Beugeseite in der Nähe der Ulna. Es dürfte zu weit führen, die Fälle einzeln zu beschreiben, sie haben auch unter einander eine so grosse Aehnlichkeit, dass ich nur auf 1 Präparat verweisen will, welches ich mit Hülfe der Röntgenstrahlen photographirt habe (s. Taf. VI. VII, Fig. 2). Die anatomische Untersuchung ergab folgendes Resultat: ein Spalt umzieht den Proc. styl. radii auf der Streck- und Gelenkseite, nicht auf der Beugeseite; auf der Gelenkfläche ist der Riss von Knorpelbrücken mehrfach durchbrochen. Auf der Streckseite grenzt an den Riss ein 2 Mm. oberhalb des Gelenkflächenrandes ulnarwärts verlaufender Spalt, der in den Knochen schräg von H. O. nach V. U. zur Gelenkfläche hin eindringt, jedoch den Gelenkknorpel unberührt lässt. Der untere, ca. $1\frac{3}{4}$ Cm. lange Theil der ulno-volaren Kante ist pyramidenförmig mit nach oben gerichteter Spitze zum Theil vom Knochen gelöst; an der Spitze besteht noch eine Knochenbrücke, während die Pyramide an der Basis durch Binde- und Knorpelgewebe des Gelenkflächenwalles mit dem Radius im Zusammenhang geblieben ist. Auf der Ulnarseite

geht der Spalt mitten durch die Radio-Ulnargelenkfläche durch und verläuft dann schräg über die Handgelenksfläche zur volaren Seite, ohne hier von Knorpelbrücken unterbrochen zu sein. In diesen Gelenksriss mündet der den Proc. styl. radii umziehende, oben erwähnte Spalt; an der Mündungsstelle lässt sich am Präparat ein kleiner Knorpeldefect erkennen. An dieser Stelle hat offenbar die nach vorn oben drückende Gewalt von Seiten des Os lunatum eingesetzt, welche den unvollständigen Abbruch der inneren volaren Kante des Radius hervorbrachte. Der Riss auf der dorsalen und carpalen Seite des Griffelfortsatzes, wie auch der kleinere, die Fortsetzung jenes bildende Spalt auf der Streckseite können jedoch nach dem anatomischen Befunde unmöglich anders entstanden sein, als durch Abhebelung seitens der an diesen Stellen inserirenden, abnorm gespannten Ligamente.

Bei der Aehnlichkeit der Photogramme dürfte derselbe Mechanismus bei einem der oben (S. 535) erwähnten Patienten stattgefunden haben, welcher ausser der Längsfissur auf der Beugeseite auch einen entlang der Basis des Proc. styl. radii auf der Streckseite verlaufenden Knochenspalt aufzuweisen hatte.

Ebenso ist sicher bei dem anderen Verletzten, welcher durch Fall auf den Handrücken sich eine quer über die Streckseite hinwegziehende Fissur zugezogen hatte, sowie bei drei der experimentell erzeugten Fissurfälle, bei denen ebenfalls nur Querfissuren vorhanden waren, der Abreissungsmechanismus maassgebend gewesen.

Ueber den Entstehungsmechanismus der *typischen Radiusfractur* besitzen wir eine recht umfangreiche Literatur.

In der 1. Hälfte dieses Jahrhunderts war besonders die Ansicht geltend, dass der Bruch beim Fall auf die vorgestreckte Hand durch Coup und Contrecoup zu Stande komme; der Knochen bräche an der am wenigsten widerstandsfähigen Stelle, dort, wo die Epiphyse in die Diaphyse übergeht. Diese Anschauung wurde besonders vertreten durch Dupuytren, Goyrand, Diday und insbesondere durch Malgaigne und Nélaton. Letzterer sah die Bestätigung der Theorie in seinen Leichenversuchen und äusserte sich darüber in folgender Weise:

„Indem man bei einem Fall auf die ausgestreckte Hohlhand den Boden berührt, bildet der Vorderarm mit der Hand einen rechten Winkel, und berücksichtigt man die Stellung der Carpalknochen hierbei, so ergiebt sich, dass die 1. Reihe derselben ein Gewölbe bildet, das sich auf den Boden stützt. Der fallende Körper drückt den Radius gegen dieses Gewölbe, und es müsste dasselbe entweder

zerdrückt werden, oder es muss der Radius zerbrechen; da aber das Gewölbe fester ist, so tritt ein Bruch des Radius ein." (Albert.)

Middeldorpf machte auf den Winkelhebel aufmerksam, der dadurch gebildet würde, dass sich einerseits die Handwurzelknochen gegen den vorderen oder hinteren Rand des Radius anstemmten, während andererseits die starken Sehnenpackete und Bänder ein Nachgeben verhüteten. Er sprach sich dann weiter dahin aus, dass bei Forcirung dieses Winkelhebels durch Sturz auf die Vola oder das Dorsum der Knochen einmal in seinem am wenigsten dichten, das andere Mal der Winkelspitze am nächsten gelegenen unteren, schwächsten Theil bräche. Die Schnelligkeit des Sturzes, das Gewicht des Körpers, die grössere oder geringere Nachgiebigkeit des durch Muskelaktion nicht festgestellten Ellbogens und Schultergelenkes und unzählige andere kleine Nüancen in Unterlage, Stellung des Vorderarmes etc. seien von modificirender Einwirkung.

Dass der Radius nicht durch den Druck zweier in umgekehrter Richtung wirkender Gewalten bricht, sondern „indem bei einer übermässigen Beugung der Hand nach vorn oder nach hinten das Ende des Radius dieser Bewegung folgt und gewissermaassen von dem übrigen Theile des Knochens abgerissen wird", hatte bereits Bouchet durch seine Versuche, Luxationen des Handgelenkes zu erzeugen, dargethan; und Voillemier nahm, gestützt auf das Resultat seiner Leichenexperimente und 2 Beobachtungen an Lebenden an, dass die directe Einwirkung der brechenden Gewalten wohl bei Schräg- und eingekeilten Brüchen, nicht aber bei Querbrüchen und Epiphysenlösungen stattfände. Hier sei es die übermässige Spannung des volaren Kapselbandes bei Fall auf die dorsalflectirte Hand, welche eine Abreissung des spongiösen Knochens — fracture par arrachement — herbeiführe. Linhart, welcher allerdings das Vorkommen von ins Gelenk eindringenden Schrägfracturen in Abrede stellte, nahm an, dass der Bruch beim Fall auf die Hohlhand durch Losreissen von der Volarfläche aus geschähe, und dass erst bei weiter einwirkender Gewalt eine Splitterung gegen die Dorsalfläche hin durch einen Längsstoss einträte.

Die zuletzt genannten Autoren näherten sich damit der 1860 von Lecomte aufgestellten Theorie, dass alle Brüche am unteren Ende des Radius „par arrachement" entstehen.

Lecomte selbst leugnete die Möglichkeit der Entstehung durch Coup und Contrecoup vollkommen.

Diese Lecomte'sche Theorie erlangte alsbald allgemeine Gültigkeit, und man kann noch in fast allen neueren Lehrbüchern lesen,

dass die Radiusfractur eine reine Rissfractur sei. 1885 trat Löbker dieser Theorie entgegen, indem er behauptete, dass durch die Dorsalflexion allein der gerade am häufigsten beobachtete typische Schrägbruch mit dem Verlaufe von der Volarseite und U. nach der Dorsalseite und O. unmöglich zu erklären sei. Die Dorsalflexion könne im äussersten Falle nur zu einem Querbruch führen. Wenn aber beim Falle auf die Palmarfläche der Hand gleichzeitig mit dem vorderen Abschnitte der Hand auch die Carpalgegend oder namentlich, wenn nur die letztere auf dem Erdboden aufstosse, so könne zwar auch eine Dorsalflexion im Handgelenk zu Stande kommen, mindestens gleichzeitig aber werde ein Theil der Kraft durch directen Contact des Carpus mit der unteren Gelenkfläche des Radius auf den letzteren ohne Weiteres übertragen. Habe nur der Handballen den Erdboden getroffen, so brauche überhaupt keine weitere Dorsalflexion im Handgelenk zu entstehen, sondern der Stoss werde ungeschwächt sofort auf den Radius übertragen. Löbker hob hervor, dass der auf den Radius von Seiten des fallenden Körpers übertragene Stoss und der als Gegenstoss wirkende Widerstand des Erdbodens hierbei immer als direct wirkende Kräfte zur Geltung kommen würden; der Stoss bilde, mathematisch ausgedrückt, die Resultante der beiden Componenten, nämlich der einen der Längsaxe des Radius entsprechenden und der anderen parallel der Erdoberfläche wirkenden. Diese Resultante entspräche der schräg gegen die Dorsalfläche nach O. verlaufenden Bruchlinie des Radius. Jedoch erklärte Löbker, dass nicht Stoss und Gegenstoss allein die Schrägfractur hervorbrächten, sondern dass zum Zustandekommen derselben meist auch eine abreissende Wirkung von Seiten des Lig. carpi prof. anzunehmen wäre, denn sonst müsste der Bruch volarwärts stets in die Gelenkfläche hineinlaufen.

Weiter führt Löbker gegen die reine Risstheorie die Häufigkeit der Einkeilung des typischen Radiusbruches ins Feld; er behauptet, dass, wenn der Abriss erfolgt sei, damit auch die Dislocation der Fragmente fertig sei, und bestreitet, dass die Frakturgewalt dann noch die Einkeilung bewirken könne.

Geradezu auszuschliessen ist nach ihm der Bruch par arrachement, wenn die Fractur mit einer Längsfissur des unteren Fragmentes complicirt ist.

Löbker kommt danach zu folgendem Schlusse:

„die Fracturen am unteren Drittel des Radius können mitunter ausschliesslich par arrachement, mitunter auch ausschliesslich durch directen Stoss und Gegenstoss hervorgerufen werden; der

typische Schrägbruch aber am unteren Ende des Knochens kommt durch eine combinirte Wirkung beider genannten Kräfte zu Stande."

9 Jahre später wandte sich dann Bähr gegen die Risstheorie Lecomte's. Er wies vor Allem nach, dass für die Behauptung Lecomte's, der Bruch könne nicht durch directe Gewalt verursacht werden, die Voraussetzung unrichtig sei, nämlich, dass sich die 1. Carpalreihe beim Fall niemals auf den Boden stützen könne; was sich auf den Boden stütze, sei der Thenar und Antithenar und höchstens noch die 2. Reihe der Handwurzelknochen.

Demgegenüber erklärte nun Bähr, dass das untere Radiusende seinen Stützpunkt dennoch in den beiden Pfeilern der 1. Carpalreihe finde, freilich nicht in den prominentesten Punkten des Os naviculare und pisiforme, sondern in dem vorderen unteren Rand dieser Knochen, wovon man sich leicht überzeugen könne, wenn man den entsprechenden Punkt auf der Haut mit Tinte markire und die rechtwinklig überstreckte Hand dann auf Papier aufsetze.

Ausser den bereits von Löbker gegen die Annahme einer reinen Rissfractur geltend gemachten Bedenken, nämlich, dass es Brüche gebe, welche bei Fall auf die Vola manus von dorsal oben in die Gelenkfläche laufen, und dem Umstand, dass die von der Gelenkfläche nach oben ziehenden Fissuren wie auch die Einkeilung der Bruchstücke in einander nur durch zwei nahezu entgegengesetzt wirkende Kräfte erklärt werden könnten, legte Bähr noch dar, dass der Bruch, wenn er ein reiner Rissbruch wäre, von volar oben nach dorsal unten verlaufen müsste, also gerade in der umgekehrten Richtung seines wirklichen Verlaufes. Ferner behauptete er noch, dass beim Zustandekommen der Fractur in den seltensten Fällen eine Hyperextension des Handgelenkes stattgefunden zu haben pflege. Dass man die typische Fractur durch Dorsalflexion allein erzeugen könne, ist Bähr noch kein Beweis dafür, dass neben der Spannung des volaren Bandapparates nicht noch andere Momente in Frage kommen könnten. Seiner Ansicht nach muss nothwendiger Weise bei der Dorsalflexion das Anstemmen der oberen Carpalreihe an den dorsalen Vorsprung des unteren Radiusendes mitwirken, es tritt jedoch die Continuitätstrennung in erster Reihe volar durch Zug des Ligmentes auf, während die dorsalen Knochenpartien noch zusammengepresst werden.

Neuerdings suchte Hennequin der alten Nélaton'schen Anschauung wieder Geltung zu verschaffen durch eine Arbeit, über welche Kramer-Glogau mit folgenden Worten referirt: Ulna und Radius fasst Hennequin als zwei abgestumpfte Pyramiden mit viereckiger Basis und cylindrischer Spitze auf, der Art, dass die

Basis des einen Knochens der Spitze des anderen entspricht. Die relative Schwäche des Radius im Niveau seiner Krümmung wird durch die kräftigen, schräg verlaufenden Fasern des zwischen ihm und Ulna ausgespannten Lig. interosseum ausgeglichen. Beim Fall auf die Hand empfängt die Ulna allein die Kraft des auf sie vom Humerus mittels des Humero-Ulnargelenkes übergehenden Stosses, während den mit dem Humerus nur in sehr losem Contact stehenden, hingegen mit den Carpalknochen fest verbundenen Radius nicht nur der Widerstand der letzteren, sondern auch die ihm von der Ulna durch das Lig. interosseum übertragene Gewalteinwirkung trifft. Daher kommt es — nach bekannten dynamischen Gesetzen —, dass der Radius da, wo diese beiden entgegengesetzt wirkenden Kräfte zusammentreffen, d. i. am unteren Ende, einbricht.

Bevor wir unsere Stellung in dieser Frage genauer präcisiren, möchte ich zunächst über diejenigen der oben erwähnten Leichenversuche, welche Fracturen ergaben, referiren und dann die zur Klärung der Frage verwerthbaren Befunde unserer Röntgen-Untersuchungen kurz beifügen.

A. Leichenversuche:

a) Gewalteinwirkung auf Handrücken:

1. Schlag, resp. plötzlicher Druck auf Mittelhand:
   9 Versuche — 7 mal Fissuren
   2 mal θ.
2. Schlag auf Handwurzel:
   3 Versuche — 3 mal Fracturen.

b) Gewalteinwirkung auf Hohlhand:

1. Schlag, resp. plötzlicher Druck auf Mittelhand und Finger:
   3 Versuche — 2 mal Fracturen
   1 mal θ.
2. Schlag auf Handwurzel:
   5 Versuche — 5 mal Fracturen.

Während also durch Gewalteinwirkung auf die Streckseite der Mittelhand Fracturen nicht erreicht wurden, brachte stets ein kräftiger Schlag auf die Streckseite der Handwurzel eine Radiusfractur hervor, und zwar immer den typischen Bruch mit von hinten unten nach vorn oben verlaufender Bruchfläche.

In den beiden Fällen, in welchen ich durch Druck meiner Hand auf Finger und Mittelhand eine schnelle und starke Dorsalflexion ausübte, erzielte ich: Abbruch des dorsalen Gelenkrandes. Dieselbe Verletzung erhielt ich in einem Falle durch Schlag auf die Wurzel

der dorsalflectirten Hand; ferner durch die gleiche Gewalteinwirkung zwei typische Schrägfracturen. 2 Zersplitterungen des unteren Fragmentes erzielte ich dadurch, dass ich die Handwurzelgegend auf einen Tischrand fest aufsetzte und einen kräftigen Hammerschlag auf den durch ein Brett geschützten Ellbogen ausführte, also die bei unseren Patienten am häufigsten in Betracht kommende Wirkung des von hinten gegen den Ellbogen stossenden Förderwagens nachahmte.

B. Einige für die Beurtheilung des Entstehungsmechanismus verwerthbare Befunde unserer Röntgen-Untersuchungen am Lebenden.

Ursache: Gewalteinwirkung auf dorsalflectirte Hand.

1. **Fall** Neumann (s. Taf. VI, VII, Fig. 10 u. 12): Längstheilung des distalen Fragmentes in 2 Theile.

Vom ulnaren Fragment ist die dorsale Gelenkhälfte von V. U. nach H. O. abgebrochen, sie ist an das obere Fragment fest angepresst und zeigt Spuren des Druckes. Die volare Gelenkhälfte ist ebenfalls abgebrochen; auf der volaren Seite zwischen ihr und dem oberen Fragment klaffender Spalt, es besteht noch knorpeliger Zusammenhang mit dem dorsalen Fragment.

2. **Fall** John (s. Taf. VI, VII, Fig. 13 u. 15): Abbruch des Proc. styl. rad.

Abbruch des dorsalen Gelenkflächendrittels. Zusammenhang beider Fragmente gelöst.

Verschiebung des Carpus zusammen mit dem dorsalen Fragment nach H. O.

Fractur des Proc. styl. uln. mit Verschiebung desselben nach O. J. H.

3. **Fall** Lehmann (s. Taf. VI, VII, Fig. 14): Abbruch des Proc. styl. rad. zusammen mit dem dorsalen Gelenkflächenrand.

Der Proc. styl. rad. ist nach U. J. dislocirt, das ulnare Ende des abgebrochenen Gelenkflächenrandes hat sich nach O. H. gedreht; der Carpus hat sich zusammen mit diesem nach O. H. verschoben.

4. **Fall** Drosihn und Henke (s. Taf. VI, VII, Fig. 16): Bruch des Os naviculare von J. U. nach A. O.

Abbruch der Spitze des Proc. styl. rad. von J. U. nach A. O.

Das radiale Fragment des Os naviculare hat sich zusammen mit der Griffelfortsatzspitze entlang der Radiusbruchfläche nach A. O. verschoben.

5. **Fall** Burchart: Unfall vor 3 Jahren. Im Radius noch schräg von O. A. zur Gelenkfläche verlaufende Fracturlinie sichtbar. Os lunatum zertrümmert.

6. **Fall** Leonhardt (s. Taf. VI, VII, Fig. 7): Y-Fractur, Einkeilung.

Das ulnare Fragment hat sich verhältnissmässig weiter nach oben verschoben als das radiale (ähnlich Taf. VI, VII, Fig. 9).

7. **Fall** Andreas (s. Taf. VI, VII, Fig. 4, 4a): Querfractur. Dislocation des 3 Cm. langen unteren Fragmentes nah H. O. so weit, dass das Ende des oberen Fragmentes über die Gelenkfläche vorragt.

Unter den Leichenversuchen ist für uns besonders von Bedeutung, dass von sieben positive Resultate aufweisenden Versuchen infolge Gewalteinwirkung auf die Vola drei Abbruch des dorsalen Gelenkflächenrandes zeigten. Dass die Verletzung nicht bloss durch Schlag auf die Handwurzel, sondern auch durch kräftigen Druck auf die Mittelhand erzeugt wurde, ist ein Beweis dafür, dass bei starker Dorsalflexion sowohl wie bei directer Gewalteinwirkung auf die Handwurzel ein Anstemmen von Handwurzelknochen an den Gelenkrand des Radius stattfindet, resp. stattfinden kann, dass dagegen trotz starker Anspannung der volaren Bänder eine Wirkung derselben auf den Knochen nicht zu erfolgen braucht.

Abbruch des dorsalen Gelenkflächentheiles und damit Druckwirkung von Seiten der Handwurzelknochen zeigen uns auch unsere Fälle Neumann und John.

Dass in den Fällen Drohsin und Henke das Os naviculare die Druckwirkung auf den Radius ausgeübt hat, erkennen wir aus dem Verlauf der Bruchlinie und der Dislocation der Fragmente. Aus der Dislocation der Fragmente lässt sich ferner schliessen, dass im Falle Leonhardt das ulnare Fragment durch das Os lunatum nach oben gedrängt wurde. Im Falle Burchart zeigt das Os lunatum an sich selbst noch die Folgen der Druckwirkung in Gestalt einer Comminutivfractur.

Es wäre jedoch falsch, eine Verletzung des Dorsalrandes stets ausschliesslich auf Druckwirkung von Carpalknochen zu beziehen. So ist im Falle Lehmann der Entstehungsmechanismus offenbar der gewesen, dass der Proc. styl. radii, durch den Bandapparat abgerissen und nach U. J. verzogen, den Dorsalrand mit sich fortriss, nach dessen Losreissung — die ja vielleicht durch Anstemmen des Os lunatum erleichtert wurde — dann die Mitverschiebung des Carpus erfolgen konnte.

Dem Bandapparat ist sicher bei dem Entstehungsmechanismus der meisten Fracturen des unteren Radiusendes eine Rolle zuzuschreiben, es müssten sonst wohl alle Fracturen volarwärts ins Handgelenk eindringen — ein Umstand, auf dem ja auch Löbker aufmerksam gemacht hat.

Ein gutes Beispiel, an dem sich Riss- und Druckwirkung gleichzeitig erkennen lässt, liefert Fall Neumann (s. Taf. VI, VII, Fig. 12); denn während uns das gegen das obere angepresste, dorsale Fragment auf Druck seitens des Os lunatum hinweist, ersieht man andererseits aus dem Klaffen des volaren Fragmentes, dass hier Zugwirkung des volaren Bandapparates stattgefunden hat. Es lässt sich auch

nicht leugnen, dass manche Fracturen, insbesondere Querfracturen, vielleicht reine Rissbrüche darstellen; in den meisten Fällen werden jedoch die beiden Kräfte gemeinsam wirken.]

Wir bestätigen damit den von Löbker aufgestellten Satz: Die Fracturen am unteren Drittel des Radius können mitunter ausschliesslich par arrachement, mitunter auch ausschliesslich durch directen Stoss und Gegenstoss hervorgerufen werden; der typische Schrägbruch aber am unteren Ende des Knochens kommt durch eine combinirte Wirkung beider genannten Kräfte zu Stande.

Aehnlich ist der Mechanismus bei solchen Fracturen zu beurtheilen, die durch Fall oder gleichwerthige Gewalteinwirkung auf die volarflectirte Hand entstanden sind. Nur scheint mir hier der Umstand, dass sich durch Schlag und Druck auf die Mittelhand nur Fissuren, und erst durch Schlag auf die Handwurzel typische Fracturen hervorbringen liessen, dafür zu sprechen, dass bei diesen Brüchen dem directen Druck eine verhältnissmässig grössere, der Bänderwirkung eine entsprechend kleinere Rolle zuzusprechen ist.

Die Entstehung der **mehrfachen Brüche** ist in der Regel auf Einkeilung des oberen und unteren Fragmentes in einander zurückzuführen, wobei der Radius in der 1. Carpalreihe einen festen Stützpunkt findet.

Dass bei alten Leuten die Splitterbrüche mit Vorliebe vorkommen, erklärt sich nach Bardenheuer theils aus der senilen Knochenatrophie, theils auch aus der relativ grösseren Gewalteinwirkung, da die Alten bei dem Mangel der jugendlichen Elasticität viel unbehülflicher hinstürzen.

Was den *Entstehungsmechanismus der Nebenverletzungen* betrifft, so möchte ich hier nur bemerken, dass eine Fractur des Ulnakörpers dann am leichtesten eintreten wird, wenn nach erfolgtem Radiusbruch und eingetretener Verschiebung die Gewalt noch künftig weiterwirkt.

Dass durchaus nicht immer eine starke Dislocation des unteren Radiusfragmentes dazu gehört, um den Abriss des Proc. styl. ulnae zu erreichen, haben wir bereits im anatomischen Theile erwähnt. Diese Thatsache macht es mir wahrscheinlich, dass in den meisten Fällen die Abreissung des Fortsatzes nicht — wie Linhart meinte — durch die Cartilago triangularis, sondern durch das Lig. lat. int. erfolgt; durch Zug von Seite der Cart. triang. mag bei radialer Verschiebung des distalen Fragmentes des Radius die Mitverschiebung des Proc. styl. ulnae bewirkt werden. Der einzige Fall von Bruch des Proc. styl. ulnae, welcher kaum auf Abriss zurückgeführt werden

kann, ist in Taf. VI. VII, Fig. 15 (John) wiedergegeben. Die Dislocation des Fortsatzes nach O. J., statt wie gewöhnlich nach U. A., spricht entschieden für Druckwirkung seitens des ihm gegenüberliegenden Handwurzelknochens.

Fassen wir nun die *Resultate* unserer Untersuchungen zusammen, so ergiebt sich kurz Folgendes:

Reine Epiphysenlösungen kommen im vorgeschrittenen Kindesalter nicht mehr vor, sie sind hier so gut wie immer mit Diaphysenfractur combinirt.

Fissuren sind nicht so häufig, als bisher angenommen wurde; sie treten bei Fall auf den Handrücken leichter ein, als bei Fall auf die Hohlhand.

Die vollständigen Brüche durchsetzen entweder die ganze Breite und Dicke des Knochens oder nicht.

Die ersteren sind entweder einfache oder mehrfache Brüche. Zur leichteren Uebersicht gebe ich folgende kurze Zusammenstellung:

A. Die die ganze Breite und Dicke durchsetzenden Knochenbrüche aller von uns beobachteten Fälle betragen 89 Proc.
   Davon entfallen auf
   I. die einfachen Brüche . . . . . 60 „
      Die radio-ulnare Bruchrichtung ist
      a) quer . . . . . bei 30 „
      b) schräg . . . . . „ 26 „
      c) winklig . . . . . „ 4 „
   II. Die mehrfachen Brüche machen aus . . . . 29 „
      Die radio-ulnare Begrenzung des unteren Fragmentes ist
      a) quer . . . . . bei 4 Proc.
      b) schräg . . . . . „ 2 „
      c) winklig (Y-Fractur) . . . . . „ 23 „

B. Die nicht die ganze Breite und Dicke durchsetzenden Knochenbrüche betragen . . . . . 11 Proc.
   Sie bestehen in Abbruch eines mehr oder weniger grossen Theiles vom Proc. styl. radii, ein Theil zeigt gleichzeitig auch Abbruch des dorsalen Gelenkflächenrandes.

Zur Veranschaulichung der Typen seien folgende Skizzen (S. 560) beigefügt.

Von den unserer Zusammenstellung zu Grunde liegenden Fällen penetriren 42 Proc. in das Handgelenk; 58 Proc. lassen das Gelenk intact. Die meisten Splitterbrüche sind mit Einkeilung complicirt. Bezüglich der Dislocation konnten wir, und zwar im Gegensatz zu

Fig. 1.

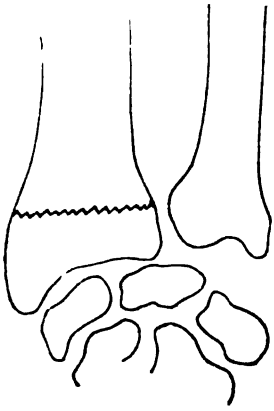

Fig. 2.

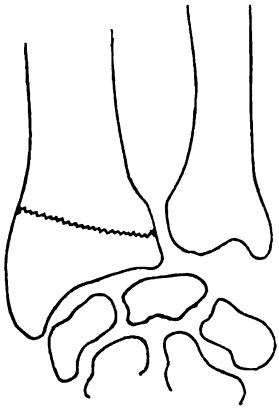

Fig. 3.

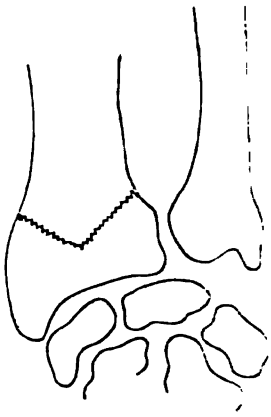

Fig. 4.

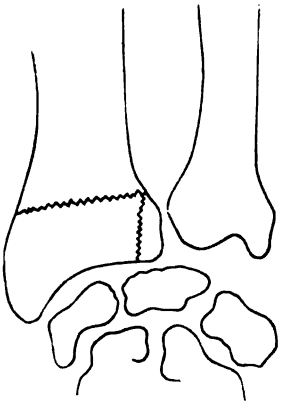

Fig. 5.

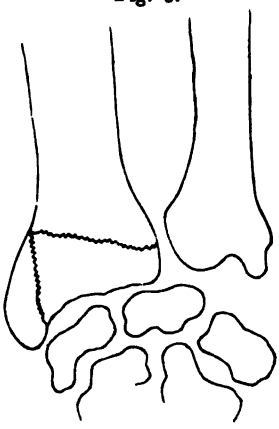

Fig. 6.

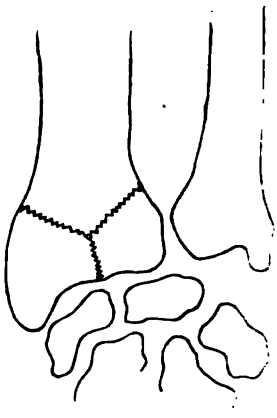

Fig. 7.

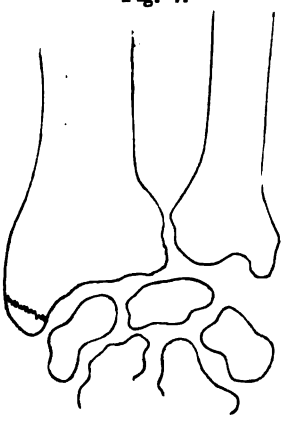

Fig. 8.

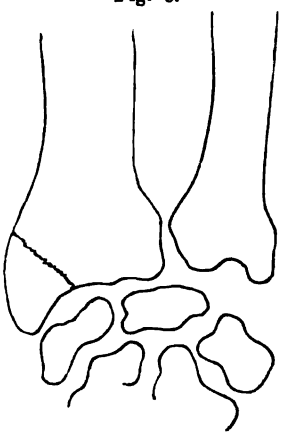

Fig. 9.

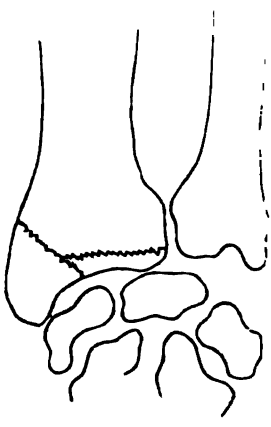

der bisher geltenden Ansicht, feststellen, dass das untere Fragment gewöhnlich im Ganzen nach O. H. A. geschoben wird, dass es oft um seine frontale, nicht aber um eine sagittale Axe gedreht wird.

Als wichtige und häufigste Complication ist der Bruch des Proc. styl. ulnae zu nennen; derselbe wurde in 78 Proc. der Fälle constatirt.

Was den Entstehungsmechanismus anbetrifft, so ist die Lecomte'sche Ansicht, dass die Fractur am unteren Ende des Radius eine reine Rissfractur sei, nicht haltbar; dagegen pflichten wir Löbker bei, dass die erwähnte Fractur mitunter allerdings ausschliesslich par arrachement, mitunter auch ausschliesslich durch directen Stoss und Gegenstoss hervorgerufen werde, dass aber der typische Schrägbruch am unteren Ende des Knochens durch eine combinirte Wirkung beider genannten Kräfte zu Stande komme.

XXII.

Aus der chirurgischen Abtheilung des Kölner Bürgerhospitales.
Oberarzt: Geheimrath Prof. Dr. Bardenheuer.

Zur Therapie der Coxa vara.

Von
Dr. Josef Bayer.

(Mit 6 Abbildungen.)

Für die Aetiologie der Coxa vara ist im Allgemeinen jetzt die Ansicht herrschend, dass ein im Schenkelhals localisirter rachitischer Process in Verbindung mit einer plötzlich eintretenden stärkeren, dauernden Belastung oder einem die Hüfte oder den Schenkelhals treffenden Trauma zu der Verbiegung des Schenkelhalses führt. Analog dem Auftreten des Genu valgum und Pes valgus in zwei gesonderten Abschnitten der beiden ersten Lebensdecennien, wird auch die Bildung einer Coxa vara im Kindesalter bei den ersten Gehversuchen und in der Pubertätszeit beim Uebergang aus der Schule zur Berufsthätigkeit beobachtet. Es handelt sich bei den Kindern um Theilerscheinungen der allgemeinen Rachitis, bei den älteren Individuen um localisirte Processe einer sogenannten Spätrachitis, die jedoch schon in frühester Jugend bestanden haben kann und im Pubertätsalter durch das vermehrte Knochenwachsthum und äussere Einflüsse wieder geweckt worden ist.

Freilich hat die Untersuchung der durch Resection erworbenen Präparate von Schenkelhalsverbiegungen in der Structur des Knochens keine Spur von Rachitis ergeben. Doch ist dies nicht zu verwundern, da in allen diesen Fällen, die eine lange Krankheitsdauer aufwiesen, der Process weit vorgeschritten und die Rachitis schon ausgeheilt war; unter dieser Voraussetzung lässt uns selbst die mikroskopische Untersuchung im Stich. Müller, der im Jahre 1889 zuerst auf das „neue Krankheitsbild" der Schenkelhalsverbiegung aufmerksam machte, gewann sein Präparat auf Grund einer auf Coxitis lautenden Diagnose.

Er fand einen stark deformirten Schenkelhals und Schenkelkopf; die Knochensubstanz selbst war unverändert. Auch Kocher machte schon im Jahre 1883 eine doppelseitige Resection, weil er eine bilaterale Coxitis annahm, und wiederholte — freilich auf Grund einer richtigen Diagnose — dieselbe Operation später in einem ähnlichen Falle. Er war auch geneigt, Rachitis anzunehmen, jedoch nach dem mikroskopischen Bilde neigte er mehr dazu, den Erweichungsprocess im Knochen als „juvenile Osteomalacie" zu bezeichnen. Später beobachtete Hofmeister noch einen Fall von doppelseitiger Coxa vara bei einer Frau, die an puerperaler Osteomalacie erkrankt war. Hoffa hatte in seinem Falle, der von Schultz beschrieben ist, die Deformität im Hüftgelenk als eine mit Dislocation und Verknöcherung der Epiphysenlinie ausgeheilte Epiphysentrennung aufgefasst; als er jedoch die Epiphysenlinie intact, ohne Verknöcherung fand, entschloss er sich, die abnorme Verkrümmung auf Rachitis zurückzuführen. Ein werthvolles, sehr lehrreiches Präparat gewann Lauenstein von einem sechsjährigen Knaben, der infolge von Tuberculose starb, aber gleichzeitig mit Rachitis behaftet war. Er fand in dem verbogenen Schenkelhals deutliche Anzeichen von Rachitis; hierdurch aufmerksam geworden, untersuchte er eine Anzahl rachitischer Kinder und konnte bei vielen eine Verschiebung beider Trochanteren nach oben constatiren, ohne dass sich sonstige subjective oder objective Symptome geltend machten. Auch bei anderen Autoren, die Fälle von Coxa vara beobachteten, wird die Verbiegung auf Rachitis bezogen. Bei einzelnen Patienten wird auf erbliche Belastung oder auf deutliche Anzeichen von Rachitis, Verdickung der Rippenknorpel, auf gleichzeitig bestehende Genua valga und Pedes valgi aufmerksam gemacht, bei anderen das Fehlen jedweder rachitischen Merkmale ausdrücklich hervorgehoben. Ja, der Franzose Kirmisson, der über ein grosses rachitisches Material zu verfügen behauptet, will eine rachitische Schenkelhalsverbiegung noch nicht gefunden haben, obwohl er viele rachitische Kinder darauf untersuchte; er warnt sogar davor, eine solche rachitische Verbiegung überhaupt anzunehmen, und glaubt, dass in solchen Fällen eine Verwechslung mit anderen coxitischen Deformationen vorliege. Dagegen neigen die Engländer — Keetley und Ogston —, die in ihrer Heimath doch sicher reichlich Gelegenheit haben, die Rachitis zu beobachten und zu studiren, ebenfalls der Ansicht zu, dass der Coxa vara Rachitis zu Grunde liege; sie theilen uns, ebenso der Skandinavier Bauer und der Amerikaner Royal Whitman, Fälle mit, in denen sich zweifellos die Schenkelhalsverbiegung auf rachitischer Basis entwickelt hat. Auch in der

deutschen Literatur sind, nachdem Müller auf das neue Krankheitsbild aufmerksam gemacht, instructive Einzelbeobachtungen mitgetheilt worden; so vor allem von Hofmeister, ferner aus den Kliniken zu Heidelberg, Kiel, Bonn und Erlangen, sowie von Rotter, Leusser, Zehnder u. A. Alle Autoren sprechen sich mehr und minder bestimmt dahin aus, dass die Rachitis die Vorbedingung für die Entstehung eines Collum varum abgebe, und dass die einsetzende Belastung den Anlass zum Beginn der Erkrankung bilde.

Die Thatsache, dass eine plötzlich eintretende stärkere Belastung auf den kranken, durch Rachitis erweichten Schenkelhals deformirend einwirken kann, ist wohl einleuchtend, zumal wenn wir unsere Beobachtungen an anderen Körperstellen, wo die Belastung an rachitischen Knochen Verkrümmungen hervorruft, zu Hülfe nehmen. Doch wie erklärt es sich, dass wir nach einem manchmal geringfügigen Trauma das Leiden in deutlichen Symptomen so plötzlich ausbrechen sehen? Ich möchte mich der Ansicht anschliessen, dass in solchen Fällen schon vor dem Trauma die Affection bestanden hat, dass aber wegen der geringen Beschwerden und Behinderungen das Leiden selbst dem damit Behafteten bis dahin unbekannt geblieben war. Das Trauma brachte aber den im Schenkelhals schlummernden Process zum Aufflackern, starke Schmerzen setzten ein und mit diesen verstärkten sich auch die Symptome. Ohne das Trauma wäre die Verbiegung vielleicht in ihren geringen Grenzen verblieben und hätte wohl auch später dem Träger keine Beschwerden gemacht. Es erscheint demnach gar nicht auffällig, wenn einzelne — Zehnder und Borchard — berichten, dass der Patient bei der Anamnese angab, er habe auch schon vor dem Unfall leicht gehinkt und in der kranken Hüfte nach grösseren Anstrengungen Schmerzen und Müdigkeit verspürt. Ob man in solchen Fällen dem Trauma allein die Schuld an der Erkrankung zuschreiben kann, erscheint zum mindesten fraglich, da dieses doch eigentlich nur Gelegenheitsursache war; jedenfalls ist die Frage, wie auch Borchard hervorhebt, gegenüber der Unfallgesetzgebung von praktischem Interesse.

Halten wir uns nun auf dem Standpunkte, dass für die Coxa vara die im Schenkelhals localisirte infantile oder tardive Rachitis in Verbindung mit einer starken anhaltenden Belastung als Ursache anzusprechen ist, so wird sich die Therapie vor allem nach diesen beiden Seiten zu richten haben. Weiterhin ist aber für die einzuleitende Behandlung auch das Stadium, in welchem sich die Erkrankung befindet, maassgebend.

Im Beginn des Leidens sind die Symptome oft noch so wenig

ausgesprochen, dass eine Verwechslung mit anderen Hüftgelenksaffectionen nur allzu leicht möglich ist und die Stellung der richtigen Diagnose auf Schenkelhalsverbiegung oft leicht entschuldbare Schwierigkeiten bietet. Zu Anfang der Krankheit, die, wenn nicht ein Trauma ein acutes Stadium hervorruft, immer schleichend beginnt, klagen die Patienten lediglich über ziehende Schmerzen, die verschieden localisirt werden; bald beginnen sie im Knie und treten später auch im Hüftgelenk auf, oder sie zeigen sich zuerst in der Hüfte und strahlen dann zum Knie, selbst bis ins Fussgelenk aus. Bei längerem Gehen und Stehen stellt sich bald Ermüdung und Steifigkeit in der Hüfte ein, Bücken, Sitzen und Knien sind erschwert und beim Gehen wird der aufmerksame Beobachter auch ein geringes Hinken bemerken können. Stellen die Patienten mit solchen Symptomen ihre anstrengende Körperthätigkeit ein und beobachten eine Zeitlang völlige Ruhe, so werden sie bald beschwerdefrei, sie bleiben es auch für einige Zeit, bekommen jedoch nach wieder aufgenommener Thätigkeit und nach grösseren Anstrengungen ihre früheren Beschwerden leicht wieder. Der Krankheitsprocess nimmt alsdann seinen Fortgang, die beginnende Verbiegung wird fortschreiten und sich immer deutlicher ausprägen.

In diesem floriden Stadium, wo die angedeuteten Symptome auf eine beginnende Coxa vara hinweisen und wo die Diagnose vielleicht noch durch sonstige Anzeichen von Rachitis gestützt wird, lässt sich durch eine conservative Behandlung sicher viel erreichen; es gelingt in solchen Fällen, die Verkrümmung, wenn auch nicht ganz auszugleichen, so doch wenigstens in ihrer weiteren Entwicklung zu hemmen und sie nicht zu einem solchen Grade sich ausbilden zu lassen, dass eine bemerkenswerthe Functionsstörung und Erwerbsbeeinträchtigung die nothwendige Folge ist.

Mit Rücksicht auf das Primäre der Krankheit, die Rachitis, ist diese zunächst zu bekämpfen. Neben Leberthran mit Phosphorzusatz oder Küchenmeister's Pulver sind den Kranken Sool- oder Salzbäder zu verordnen. Für günstige hygienische Verhältnisse ist Sorge zu tragen: die Kranken müssen gute, kräftige Nahrung bekommen, sie müssen sich in Räumen aufhalten, denen Luft und Licht nicht mangelt. Alle körperlichen Anstrengungen sind zu vermeiden, und deshalb ist vollkommene Ruhe, am besten Bettruhe zu beobachten, wobei zweckmässig noch ein Streckverband, wenn auch nur während der Nacht, angelegt wird. Der Atrophie der Musculatur an dem kranken Bein, das die Patienten wegen der Schmerzen gern schonen, ist durch Massage vorzubeugen; diese hat gleichzeitig auch noch den

guten Zweck, die durch die Verbiegung secundär contrahirten Beckenmuskeln, die am Oberschenkel ansetzen, zu entspannen.

Wird im floriden Stadium diese Behandlung fortgesetzt, bis die Ausheilung des rachitischen Processes so weit fortgeschritten scheint, dass der Knochen zur Körperstütze hinlänglich fest sein könnte, so wird man für den Kranken sicherlich eine dauernde Heilung erzielen können. Handelt es sich um Individuen im Pubertätsalter, also um solche, die beim Eintritt in ihre Lehrlingszeit die ersten Anzeichen ihrer Krankheit bemerkten, so kommt noch eine weitere Forderung hinzu. In fast allen Fällen handelte es sich hier um junge Leute aus der arbeitenden Klasse, um Bäcker, Käser, Feld- und Fabrikarbeiter. Aus der Schule traten sie unvermittelt zu einer Thätigkeit über, die an ihren Körper die höchsten Anforderungen stellte. Sie mussten während der ganzen Arbeitszeit eine bestimmte Stellung einnehmen, mit der oft genug eine einseitige Belastung verbunden war; sie mussten viel gehen und stehen und schwere, früher ungewohnte Lasten heben und tragen. Da ihr Körper hierzu nicht kräftig genug war, passten sie ihre Körperhaltung der neuen Beschäftigung an und kamen so der weiteren Ausbildung der beginnenden Schenkelhalsverbiegung gewissermaassen noch dadurch zu Hülfe, dass sie bei der Arbeit den Körper zurückbogen und sich nur auf eine Hüfte stützten oder die Beine stark adducirten und die Füsse zum besseren Halt übertrieben nach auswärts setzten. Für solche Patienten ist es dringend nöthig, einen Berufswechsel vorzuschlagen, um sie nicht der Gefahr auszusetzen, dass bei der ihnen nicht passenden Körperhaltung und bei der anstrengenden Beschäftigung das Leiden nicht doch später wieder ausbricht. Freilich wird man in Anbetracht der socialen Stellung der Patienten bei diesem Vorschlage auf Schwierigkeiten stossen; wie in anderen Kreisen wählt auch in der arbeitenden Klasse der Sohn mit Vorliebe den Stand des Vaters zum Lebensberuf und schon aus diesem Grunde wird sich der Patient schwer zu einem Berufswechsel entschliessen.

Wird nun im floriden Stadium eine Behandlung nicht eingeleitet oder wird diese nicht zweckentsprechend durchgeführt oder zu früh abgebrochen, bleiben vielmehr die Kranken unter denselben ungünstigen Verhältnissen und gehen ihrer anstrengenden Berufsarbeit fürderhin nach, so wirken die schädlichen Factoren weiter ein und es kommt zur völligen Ausbildung der Coxa vara. In einem gewissen Zeitpunkte erreicht ja freilich der locale rachitische Process seinen Höhepunkt und heilt dann aus, aber die einmal gebildete Deformität bleibt bestehen. Die Symptome sind dann deutlich: die Trochanter-

abweichung, die Behinderung der Abduction und Rotation, vielleicht auch der Flexion, der hinkende und bei doppelseitigen Affectionen watschelnde Gang sind untrügliche Zeichen dafür, dass sich eine mehr oder weniger starke Verbiegung des Schenkelhalses ausgebildet hat. In einem solchen Falle ist von einer Correction der Deformität durch Extension nicht viel mehr zu hoffen, da der rachitische Process ausgeheilt ist, und der Knochen eine feste Structur angenommen hat. Wohl ist bei starken Beschwerden, da es sich ja gleichzeitig, wie die manchmal veränderte Excursionsfähigkeit im wachenden und narkotisirten Zustande ja wohl beweist, um Contractionen und Zerrungen von Muskeln und Bändern handelt, durch Ruhe, Massage und Extension eine beträchtliche Besserung zu erzielen; das Grundübel selbst wird dadurch nicht beseitigt, da ja die Verbiegung bleibt, nur die Folgezustände werden gemildert. In leichten und mittelschweren Fällen wird man mit dieser Behandlung oft genug auskommen, und jedenfalls wird man immer, selbst bei den heftigsten Schmerzen, den Versuch machen können, conservativ zu behandeln; man ist erstaunt, wie schon nach kurzer Zeit die grössten Beschwerden schwinden. In vielen dieser Fälle wird es gelingen, nach sachgemässer, wenn auch Wochen, ja Monate währender Behandlung die Kranken von ihren heftigen Schmerzen zu befreien; ob dann auch die Functionsstörungen völlig verschwinden, wird von dem Grade der bestehenden, nicht mehr corrigirbaren Verkrümmung abhängen. Jedenfalls werden die Patienten nach Befreiung von ihren Schmerzen wieder arbeitsfähig werden.

Einen solchen, ich möchte sagen, mittelschweren Fall, wo der Process schon länger bestand, konnten wir vor kurzem im Kölner Bürgerhospital beobachten.

Elise A., 19 Jahre alt, Dienstmagd, aufgenommen am 2. Juli 1897. Eltern und Geschwister der Pat. gesund. Pat. lernte wie auch ihre Geschwister früh laufen und bekam zur rechten Zeit die Zähne.

Der Kopf der Pat. wie auch angeblich der Geschwister ziemlich dick und breit; an der oberen Zahnreihe eine eckige Knickung bei beiden Eckzähnen.

Wirbelsäule keine Deviation, Thoraxform gut; am Uebergang der Rippenknochen in die Knorpel leichte Verdickungen, die an den Epiphysen der Extremitäten jedoch fehlen. Beiderseits geringer Plattfuss, sowie Genu valgum, links etwas stärker.

Pat., die früher stets gesund gewesen sein will, verspürt schon seit 4 Jahren nach Anstrengungen Schmerzen und Schwäche in der linken Hüfte. In den letzten 4 Wochen haben die Schmerzen bedeutend zugenommen; ein Trauma oder sonst eine Ursache wird nicht angegeben. Die Beschwerden werden, wenn Pat. den Tag über gearbeitet hat, gegen Abend

stärker, besonders wenn Pat. viel Treppen steigen und lange stehen musste. Bei Ruhelage hören die Schmerzen auf. Der Gang soll in der letzten Zeit links etwas schleifend und hinkend gewesen sein.

Das linke Bein ist relativ um $1^1/_2$ Cm. verkürzt, absolut ohne Verkürzung; der Trochanter steht links 1 Cm. oberhalb der Roser-Nélaton-schen Linie und ist etwa 2 Cm. nach hinten aussen verlagert; das Bein liegt nach aussen rotirt. Links Beugung, Abduction und Adduction behindert. Aussenrotation links stärker möglich, Innenrotation links bis zur Medianebene möglich. Die activen und passiven Bewegungen innerhalb der gesetzten Grenzen schmerzlos; wird die passive Bewegung weiter geführt, so treten Schmerzen auf. Druck auf die vordere Gelenkgegend etwas schmerzhaft.

Beim Gehen und Stehen fällt die Aussenrotation des linken Beines auf, links geringes Hinken.

Bei der Durchleuchtung mit Röntgen-Strahlen erscheint der linke Schenkelhals nur mässig verkürzt, die Trochanterabweichung ist deutlich. Die Verbiegung selbst ist nicht mit Sicherheit zu erkennen.

Therapie: Bettruhe mit Längsextension (20 Pfd.) und Querzug am oberen Ende des Oberschenkels nach oben aussen; letzterer Zug übte gleichzeitig eine Rotation des Oberschenkels nach innen aus.

Nach 4 Wochen wird der Streckverband abgenommen. Aussenrotation besteht noch, doch ist der Trochanterhochstand vermindert.

Pat. geht tagsüber umher und verspürt Abends keine Müdigkeit. Pat. wird auf ihren Wunsch in ihre (ländliche) Heimath entlassen, wo sie sich noch eine Zeitlang schonen und pflegen will.

Obschon der Process schon 4 Jahre lang bestanden, und die Patientin sich während dieser Zeit kaum geschont hatte, war es doch nicht zu einer so hochgradigen Verbiegung gekommen, dass beträchtliche Functionsstörungen daraus entstanden. Wohl fielen die Schmerzen der Patientin sehr oft lästig und mögen sie auch oft bei der Arbeit behindert haben. Und doch zeigt sich, wie man in solchen Fällen mit der conservativen Behandlung viel, vielleicht auch alles erreichen kann. Durch Entspannung der am Oberschenkel ansetzenden Muskeln und des dem Hüftgelenk angehörigen Bandapparates sind die Schmerzen geschwunden, Patientin kann ihre Arbeit wieder voll und ganz versehen. Die geringe Verbiegung wird ja für die Folge bestehen bleiben, und damit nicht secundär wieder durch Zerrung und Spannung der Bänder und Muskeln Beschwerden eintreten, wird es für die Patientin von Vortheil sein, für einige Zeit noch während der Nacht einen Streckverband anzulegen. Mit diesem Rathe ist denn auch die Patientin aus der Hospitalbehandlung entlassen worden.

Solche Fälle nun, die mit einer beträchtlichen Verkürzung ausheilen, und bei denen keine anderen Beschwerden zurückbleiben, als der lästige hinkende Gang, sind für eine orthopädische Behandlung sehr geeignet. Ein Schuh mit erhöhter Sohle, der die Verkürzung

ausgleicht, befreit die Patienten von dem letzten beschwerlichen Symptom ihres Leidens. Ist die Verkürzung jedoch so gross, dass durch das Gewicht der bedeutend erhöhten Sohle das gewöhnlich schon atrophische Bein zu sehr belastet würde, so könnte man dem Patienten eine Abductionsschiene verordnen, die durch Beckensenkung ihren Theil zur Verminderung der Verkürzung beitrüge. Für minder starke Verkürzungen hat Schultz den Vorschlag gemacht, gerade dem gesunden Bein einen erhöhten Schuh zu geben, um so das kranke Bein zu entlasten und vor Druck zu schützen. Borchard hat diesen Vorschlag praktisch erprobt und einen guten Erfolg davon gesehen.

Die bisher berührten Behandlungsmethoden hatten Geltung für leichte oder mittelschwere Fälle, sei es nun im floriden Stadium, sei es für ausgeheilte Fälle mit geringen Veränderungen und Beschwerden. In schweren, veralteten Fällen mit hochgradiger Deformität und Functionsbehinderung — und gerade in solchen finden wir auch die heftigsten Schmerzen — wird man mit der conservativen Behandlung kaum Erfolg haben; diesen gegenüber kann nur ein operativer Eingriff in Frage kommen.

Wie bereits oben erwähnt, führte Kocher schon im Jahre 1883 bei doppelseitiger Coxa vara die Resection beider Hüftgelenke aus und erreichte ein solch gutes Resultat, dass er 10 Jahre später in einem gleichen Falle diese Operation wiederholte. Ebenso resecirten Bruns und Hoffa bei einseitiger Coxa vara das Hüftgelenk und konnten die entstehende Verkürzung durch Beckensenkung und hohen Schuh völlig ausgleichen. Indessen erscheint dieser Eingriff auf den ersten Blick zu radical, wenn man erwägt, dass das Gelenk doch vollkommen gesund war und nur durch eine theilweise innerhalb des Gelenkes gelegene Deformität des Schenkelhalses die Beschwerden verursacht waren. Demgegenüber hatte schon Hofmeister in seinen Bemerkungen zur Therapie der Coxa vara die Osteotomie erwähnt. Er schlug vor, „bei reinen Fällen durch Osteotomia subtrochanterica mit nachheriger Fixation des Beines in Abduction und gleichzeitiger Innenrotation den Schenkelschaft zum Gelenkende in eine Lage zu bringen, durch welche der mechanische Effect der Schenkelhalsverbiegung compensirt wird.“ Dieser auf theoretischen Erwägungen aufgebaute Vorschlag hat jedoch verschiedene Punkte nicht berücksichtigt. Die Operation lässt den Schenkelhals, der doch die pathologische Veränderung zeigt, ganz aus dem Spiel, die Verbiegung bleibt und bei späteren Bewegungen wird der abnorm gebogene Schenkelhals gerade wie zuvor an den vorderen und oberen Pfannenrand anstossen und so die Excursionen einschränken. Dazu kommt noch

dass die am Trochanter major ansetzenden Aussenrotatoren in ihrer Stellung bleiben und den verbogenen Schenkelhals in seiner alten Lage festhalten. Sollte also eine Operation nach Hofmeister's Vorschlag gelingen, so würde das Bein wohl aus der pathologischen Stellung in eine normale gebracht werden können, aber für die im Hüftgelenk ausgeführten Bewegungen würde eine Besserung nicht erzielt werden.

Den Gedanken der Osteotomie nahm dann Kraske Anfang 1896 wieder auf; er verlegte jedoch die Operationsstelle in den Schenkelhals selbst und gab so den Weg an, auf dem die drei Grundsymptome der Coxa vara, Trochanterabweichung, Abductions- und Rotationsbehinderung mit einem Schlage beseitigt werden können. Den Hautschnitt legte er vor den Trochanter major in der Längsaxe des Femur; nach Durchtrennung der Weichtheile gelangte er leicht zum Schenkelhals, wo er in der Linea intertrochanterica das Periost mitsmamt dem Ansatz der Gelenkkapsel zurückschob und dann mit einem breiten Meissel aus dem Schenkelhals einen Keil heraushob, dessen 2 Cm. breite Basis nach oben und vorn gerichtet war. Unter geringer Abduction wurde das Bein nach innen rotirt und bei der Nachbehandlung durch Extension in seiner Stellung erhalten.

Etwas anders ging Büdinger vor. Er führte seinen Schnitt, am Lig. Poup. im Uebergang seines mittleren in das äussere Drittel beginnend, gerade nach abwärts in der Länge von 8 Cm. Nach Durchtrennung der Fascia lata wird der M. sartorius nach aussen gezogen und durch die Musculatur stumpf bis zum Schenkelhals vorgedrungen. Das Periost wird dicht am Schenkelschaft durchtrennt und mit dem Kapselansatz zurückgeschoben. Mit einem breiten Meissel wird in gerader Richtung der Schenkelhals durchtrennt. Das Bein wird in etwas auswärts rotirter und stark abducirter Stellung durch Gypshose festgelegt. Nach 3 Wochen wird ein Streckverband angelegt, der zunächst in abducirter, dann mehr und mehr in gerader Richtung wirkt. Nach wiederum 3 Wochen wird auch der Streckverband fortgelassen und mit passiven Bewegungen und Massage begonnen.

Nach diesen beiden Verfahren wurde von Bardenheuer bei einem mit doppelseitiger Coxa vara behafteten Patienten operirt: an der rechten Hüfte nach Kraske, an der linken nach Büdinger's Vorschlag, doch von Kraske's Hautschnitt aus; von Büdinger's Publication erhielt Bardenheuer erst nach ausgeführter Operation Kenntniss durch ein im „Centralblatt für Chirurgie" erschienenes Referat.

Martin B., 16 Jahre alt, Fabrikarbeiter, aufgenommen am 29. Sept. 1896. Pat. hat gesunde Eltern und Geschwister. Er hat keine Kinderkrankheiten durchgemacht, lernte frühzeitig laufen und ist bis jetzt stets gesund gewesen.

Als Pat. im Alter von 14 Jahren in eine Eisengieserei kam, wurde er sofort zu schweren Arbeiten herangezogen, er musste 40—50 Pfd. schwere Eisenstücke heben und fortschaffen. Er fühlte sich freilich zu schwach für diese Arbeit, half sich jedoch, indem er beim Heben und Tragen den Oberkörper zurückbog und beide Füsse stark auswärts setzte. Nachdem Pat. ein halbes Jahr in der Fabrik thätig war, traten zuerst im rechten, später im linken Knie Schmerzen auf, die sich nicht lange nachher auch in beiden Hüften einstellten. Pat. merkte, dass er beim Gehen hin und her wankte, dass er sich nicht mehr gut bücken konnte und nach kurzer Arbeitszeit ermüdete. Die Erscheinungen nahmen im Laufe der Zeit immer mehr zu und wurden allmählich so stark, dass Pat. nicht mehr arbeiten konnte.

Pat. ist ein schlank gewachsener junger Mann von schmächtigem Aussehen und geringer Ernährung.

Die Wirbelsäule ist gerade. Am Thorax, der mässig gewölbt ist, und an den übrigen Knochen kein Anzeichen von Rachitis bemerkbar.

Beim Stehen sind die Füsse stark auswärts gedreht, beiderseits geringer Plattfuss; die Innenflächen der Knie berühren sich.

Beim Gehen watschelt Pat. hin und her; will er einen Schritt machen, so schiebt er zunächst die Hüfte etwas vor, führt das Bein in einem kleinen Bogen herum und setzt den Fuss vor dem anderen nieder. Will Pat. einen Fuss heben, so kann er das normaler Weise bis kurz unter das Knie des anderen Beines, von hier ab legt sich der Unterschenkel schräg vor das andere Bein. Dieselbe Erscheinung haben wir, wenn Pat. sich setzen, vom Stuhl aufstehen oder sich bücken will: er legt seine Beine scheerenförmig übereinander, ebenso wie die Schneider auf ihrem Arbeitstische.

Bei der Untersuchung in horizontaler Lage ergiebt sich folgendes: Die Musculatur beider Beine ist atrophisch und schlaff. Sensibilität nicht gestört.

Flexion der Kniegelenke etwas beschränkt. Spinae ant. sup. stehen in gleicher Höhe. Beide Beine sind gleich lang, werden stark adducirt gehalten und sind nach aussen rotirt.

Die Bewegungen in beiden Hüftgelenken sind nur zum Theil ohne Schmerzen möglich. Sobald man an die durch einen leicht federnden Widerstand sich kenntlich machende Grenze der freien Beweglichkeit kommt, äussert Pat. Schmerzen. Am wenigsten behindert ist die Beugung, stärker die Abduction, am meisten die Innenrotation. Bei den Bewegungen im Hüftgelenk keine Crepitation. Trochanter major ist beiderseits stark verbreitert, seine Spitze trotz der dünnen Weichtheildecke nicht deutlich fühlbar; er ist nach hinten verlagert und nach oben verschoben; er liegt $1\frac{1}{2}$—2 Cm. über der Roser-Nélaton'schen Linie.

Die Pfannen sind nach innen nicht vorgewölbt. Stoss gegen die Ferse bei gestrecktem Knie und Druck auf den Trochanter im Hüftgelenk nicht schmerzhaft.

Der übrige Körperbefund normal. Lungen gesund. Kein Fieber. Operation am 7. October 1896.

An der Aussenseite des rechten Oberschenkels Längsschnitt, etwas oberhalb des Trochanter major beginnend und an der vorderen Seite in

Fig. 1.

Stehend (vor der Operation).

der Längsrichtung des Femur verlaufend; Länge des Schnittes 15 Cm. Trochanter major erscheint verbreitert und steht in gleicher Höhe mit dem Schenkelkopf. Nach Durchtrennung der Weichtheile Freilegung des Schenkelhalses, der nach vorn convex gebogen ist. In der Linea intertrochanterica Durchschneidung des Periostes und Zurückpräpariren derselben mitsammt dem Kapselansatz. In der Linea intertrochanterica wird

mit einem König'schen Meissel ein Keil mit der Basis ($1^1/_2$ Cm. breit) nach vorn und oben herausgeschlagen, der Knochen war weich und blutreich. Starke Einwärtsdrehung und Extension des Beines unter leichter Abduction, so dass die Knochenschnittflächen sich aneinander legen. Nach

Fig. 2.

Stehend (nach der Operation).

Blutstillung primäre Naht. Einlegen eines Glasdrains in den unteren Wundwinkel.

Extensionsverband von Segeltuchheftpflaster, darüber Gypsverband bei stärkster Innenrotation. Zur Extension 20 Pfd.

Wundverlauf normal. Am 3. Tage p. o. wurde ein Fenster in dem

Gypsverband angelegt und das Drainrohr entfernt. Wunde nach 14 Tagen ganz geschlossen.

2. December 1896. Gyps- und Streckverband wird abgenommen. Im Kniegelenk geringer Erguss, deshalb comprimirender Verband.

Fig. 3.

Einen Fuss vorsetzend (vor der Operation).

Der Knochen ist fest. Die Stellung des Beines ist gut. Bewegungen im Hüftgelenk wegen starker Schmerzen auch passiv kaum auszuführen.

Das operirte Bein ist relativ um 1 Cm. verlängert; Pat. steht nach 8 Tagen auf, die Verlängerung wird auch functionell verwerthet.

14. December. Erguss im Kniegelenk zurückgegangen. Pat. kann

mit dem rechten Bein ohne Schmerzen auftreten; die Bewegungsfähigkeit stark beschränkt.

18. December. Operation an der linken Seite. Hautschnitt wie bei der ersten Operation. Lineare Durchmeisselung des Schenkelhalses in gerader

Fig. 4.

Einen Fuss vorsetzend (nach der Operation).

Richtung. Gypsverband bei Einwärtsrotation, leichter Abduction und Extension.

25. December. Normaler Verlauf. Fenster im Gypsverband. Wunde primär verheilt.

29. December. Im rechten Bein eine starke, schmerzhafte Contractur

der Adductoren, wodurch der Abduction starker Widerstand geleistet wird. Passive Bewegungen im Hüft- und Kniegelenk, Massage der Musculatur, vorzugsweise der Adductoren.

16. Januar 1897. Abnahme des Gypsverbandes, Festigkeit des linken Schenkelhalses gut. Auch links zeigen die Adductoren eine starke Spannung. Bewegungen äusserst schmerzhaft.

Fig. 5.

Sitzend (vor der Operation).

18. Januar. In tiefer Narkose werden bei starker Abduction beider Beine die Adductoren kräftig massirt und dann um beide Hüften in starker Abduction ein Gypsverband angelegt.

19. Januar. Wegen heftiger Schmerzen und Schwellung an der Innenseite der Oberschenkel (jedenfalls infolge der Parforce-Massage) muss der Gypsverband wieder entfernt werden. Die Abduction beider Oberschenkel wird beibehalten, und beide Beine werden, um auch eine Innenrotation zu erzielen, in Volkmann'scher Schiene festgelegt.

30. Januar. Schmerzen haben nachgelassen. Bewegungsübungen werden wieder aufgenommen, sind jedoch noch sehr schmerzhaft.

2. März. Bewegungsfähigkeit hat sich wenig gebessert. Beide Beine haben allmählich wieder eine Adductionsstellung angenommen. Beide Hüftgelenke ziemlich steif, fast alle Bewegungen stark behindert.

24. April. Trotz unausgesetzter Massage und Ausübung passiver

Fig. 6.

Sitzend (nach der Operation).

Bewegungen wird keine Besserung erzielt. Beide Beine gleich lang, die Trochanteren an normaler Stelle, die Stellung der Beine gut.

Bewegungen in den Hüftgelenken kaum auszuführen. Starke Contractur der Adductoren.

Pat. aus dem Hospital entlassen, soll jedoch noch ambulatorisch weiter mit Massage behandelt werden.

Kraske sowohl wie Büdinger haben durch ihre Operation ein gutes Resultat erzielt. Bei unserem Patienten konnten wir mit dem Erfolg der Operation durchaus nicht zufrieden sein.

Der Trochanter major wurde beiderseits an seine normale Stelle gebracht. Die Stellung des Beines hat sich, was die Innenrotation angeht, ja gebessert, die Flexion und Abduction ist jedoch gleich Null, da wir in beiden Hüftgelenken fast vollständige Ankylose erhalten haben. Infolge dessen sind auch verschiedene Functionen, wie Sitzen, Knien, Bücken, erheblich beeinträchtigt. Nur das Gehen hat eine bemerkenswerthe Besserung erfahren. Patient kann jetzt längere Strecken zurücklegen, ohne zu ermüden; der Gang selbst ist weniger hinkend als zuvor, die Füsse werden normal niedergesetzt, und die Innenseiten der Knie berühren sich beim Gehen nicht mehr. Freilich könnte man die zurückgebliebene Adductionsstellung vielleicht noch bessern, indem man die Adductoren durchtrennt. Von diesem Eingriff hat Zehnder einen guten Erfolg gesehen, doch haben wir vorläufig noch versucht, durch mechanische Behandlung die Contracturstellung zu corrigiren.

Die erhaltenen Vortheile sind also in unserem Falle und auch, worauf wir später noch zurückkommen, bei Bruns und v. Bergmann so gering gewesen, dass man fast an der Berechtigung einer Osteotomie im Schenkelhals zweifeln könnte. Als ein Hauptvortheil der Osteotomie nach Kraske und Büdinger wird gerühmt, dass es gelingt, die Operation extraarticulär, ohne Eröffnung des Hüftgelenkes auszuführen. Nun trifft dieses ja für den vorderen Rand des Schenkelhalses vollständig zu, zumal durch die nach vorn oben convexe Verbiegung in der Regel eine Verlängerung sich ergiebt und somit die Ansatzstelle der Gelenkkapsel von der Linea intertrochanterica nach dem Schenkelkopf zu verschoben ist. Anders liegen die Verhältnisse jedoch am hinteren unteren Rande des Schenkelhalses Dieser ist infolge der nach vorn convexen Verbiegung des Knochens regelmässig verkürzt und somit eine Verlagerung des Kapselansatzes durchaus unmöglich. Infolge dessen liegt es natürlich auf der Hand, dass an der hinteren Seite das Gelenk sehr leicht eröffnet werden kann, und damit ist der Erfolg der Operation von vornherein in Frage gestellt. So fand Nasse bei einem Patienten, der nach Ausführung der Keilexcision am 4. Tage an Lungenembolie starb, frei im Gelenk liegende Meisselstücke vor, so dass also bei der Operation eine Eröffnung des Gelenkes erfolgt sein musste. Freilich war hier der Knochen hart und spröde, nicht weich und blutreich, wie Kraske und Büdinger es beschrieben haben und wie auch wir

es in unserem Falle fanden; und doch muss man sagen, dass auch bei solchem Befunde durch das Meisseln in dem innerhalb des Gelenkes gelegenen Schenkelhalstheile Risse und Sprünge im Knochen sich bilden können, die zu Blutungen führen und in Verbindung mit einer periarticulären Entzündung für das Gelenk von Nachtheil sein und zur Ankylose führen können. Um diese schädliche Folge zu verhüten, ist es sicher erforderlich, früh mit Bewegungen zu beginnen, und das haben wir bei unserem Patienten gewiss versäumt; auch Kraske[1]) schreibt dem Umstande, dass er früher mit Bewegungen begonnen hat, es zu, dass seine späteren Resultate besser seien als bei dem Fall, den er im „Centralblatt für Chirurgie" veröffentlicht hat.

Wägt man die Verfahren von Kraske und Büdinger gegen einander ab, so wird man in dem Büdinger's eine wesentliche Verbesserung insofern erblicken, als hier an die Stelle der Keilexcision die glatte lineäre Osteotomie gesetzt wird. Was die Schnittführung Büdinger's anbetrifft, so können wir darin keinen Vortheil erblicken, da auch von dem Hautschnitt Kraske's aus der Schenkelhals sehr leicht zugänglich gemacht werden kann. Dagegen hat die lineäre Osteotomie andere Vorzüge. Durch die Osteotomie nach Kraske wird die Verkürzung des unteren Schenkelhalsrandes nicht beseitigt, vielmehr wird dieser durch die Keilexcision noch eine Verkürzung des oberen Randes hinzugefügt. Büdinger trennt dagegen in glatter Schnittfläche den ganzen Knochen, und sowohl an der unteren Seite wie auch am oberen Rande entsteht ein Spalt, der sich mit neuen Knochenmassen füllt und so — bei der Nachbehandlung Extension mit Innenrotation vorausgesetzt — zu einer Streckung und normalen Figuration des Schenkelhalses führt. Auf einen Nachtheil seiner Methode macht Büdinger selbst aufmerksam; er hat gefunden, dass die Knochenschnittflächen bei völliger Durchtrennung des Schenkelhalses nicht leicht in Contact zu halten sind, dass vielmehr das periphere Knochenstück an dem centralen hinaufgleitet. Dieselbe Beobachtung machte Nasse bei einer Keilexcision nach Kraske. Dieses Hinaufgleiten wird dadurch veranlasst, dass „die Muskeln bei schon länger bestehender Verbiegung infolge der Annäherung ihrer Ansatzpunkte eine Verkürzung erlitten haben, durch die nothwendiger Weise ein Zug nach oben und hinten ausgeübt wird". Wird also der Schenkelhals vom Femurschaft getrennt, so kommt dieser Muskelzug zur Geltung. Doch liesse sich diesem Umstand wohl vorbeugen, wenn

1) Diese Mittheilung liess Herr Prof. Kraske mir in freundlicher Weise brieflich zukommen.

man der Operation eine längere Zeit dauernde Massage- und Extensionsbehandlung vorausschickte, um die Muskeln zu entspannen.

Auch in der Nachbehandlung differiren die beiden Verfahren in wesentlichen Punkten. Kraske legt einen Extensionsverband an mit leichter Abduction und forcirter Innenrotation; heilt die Knochenwunde in dieser Stellung, so wird dadurch der Trochanterhochstand, die Adduction und Aussenrotation sicher beseitigt, ohne dass die übrigen, vorher möglichen Bewegungen in irgend einer Weise beeinträchtigt werden. Jedenfalls erreicht man so, auch wenn, wie bei uns, Ankylose im Hüftgelenk eintritt, eine Stellung des Beines, die dem Träger gegenüber den vorher bestehenden Behinderungen recht viele Vortheile bietet. Büdinger ging etwas anders vor, indem er in Erwägung zog, dass das normal abducirte Bein auswärts rotirt ist. Deshalb stellte er das operirte Bein in geringer Abduction und Aussenrotation fest und legte später eine Extension an, indem er das Bein immer mehr und mehr in die gerade Richtung überführte. Er erreichte so, dass die Rotationsbewegungen nach beiden Seiten normal auszuführen waren.

Die Keilexcision nach Kraske ist von verschiedenen Chirurgen ausgeführt worden, während die lineare Osteotomie Büdinger's, soviel bekannt, noch keine Nachahmer gefunden hat, wobei wir von der zweiten Operation an unserem Patienten absehen, da diese nicht nach Büdinger's Angaben ausgeführt wurde.

Bruns hatte ein gutes Resultat, in einem 2. Falle kam es zur Vereiterung des Gelenkes, weshalb nachträglich die Entfernung des Schenkelkopfes nothwendig wurde. Auch von Bergmann hatte einen guten Erfolg, aber in weiteren 2 Fällen hatte er schlechte Resultate, in einem vierten konnte er die Osteotomie gar nicht ausführen und musste zur Resection schreiten, und in einem fünften, wo Innenrotation bestand, war der Schenkelhals von vorn nicht zugänglich; der Operateur musste versuchen, den Knochen von hinten zu erreichen, und eröffnete hierbei das Gelenk. Betrachten wir unseren Patienten, so ist auch bei diesem das Resultat sicher kein gutes zu nennen.

Es ergiebt sich daraus, dass jedenfalls nicht alle Fälle von Coxa vara für die Osteotomia intertrochanterica geeignet sind, ja man kann sagen, dass es in einzelnen Fällen vollkommen unmöglich ist, dieselbe auszuführen. Ist die Verbiegung nicht sehr hochgradig, und ist der Schenkelhals nicht extrem verkürzt und torquirt, ist er vor Allem nicht nach vorn so stark convex, dass der hintere concav gebogene Rand in seiner Länge bedeutend herabgesetzt ist, so wird

man wohl mit Hoffnung auf ein gutes Resultat die Osteotomie des Schenkelhalses unternehmen können. Anders liegt die Sache aber, wenn es sich um veraltete Fälle mit den stärksten Deformationen handelt, und gerade in solchen Fällen wird man sich am ehesten zur Operation entschliessen müssen, da hier auch die Schmerzen und Functionsstörungen am grössten sind und eine conservative Behandlung absolut keinen Nutzen bringt. Man findet hier den Schenkelhals so verkürzt und den unteren Rand so eingerollt, dass man fast sagen könnte, der Schenkelhals ist überhaupt verschwunden. Dazu kommt dann noch, dass infolge der gleichzeitig bestehenden Verbiegung nach unten der Schenkelkopf zum Theil aus der Pfanne gewichen ist, dass sich, wie Hofmeister es ausdrückt, „der untere Theil des Kopfes pilzhutartig über den Hals stülpt, so dass er dem Trochanter minor bis zur Berührung genähert sein kann". Dass unter solchen Verhältnissen an eine Osteotomie, weil ihre Ausführung ein Ding der Unmöglichkeit ist, nicht gedacht werden kann, liegt auf der Hand. Wünscht ein solcher Patient, um von seinen Schmerzen befreit zu werden und seine Arbeitsfähigkeit wieder zu erlangen, einen operativen Eingriff, so kann dieser nur in der Resection des Hüftgelenkes, also in der Ausschaltung der ganzen verbogenen Knochenpartie bestehen. Bruns liess sich von seinem Patienten, der von seinen unerträglichen Schmerzen befreit sein wollte, zur Resection des Hüftgelenkes bestimmen. Und sicher ist Kocher in seinen Fällen, wo er so hochgradige Knochenveränderungen vorfand, von der richtigen Erwägung ausgegangen, dass hier nur die Resection einen wirklichen Nutzen bringen konnte. Und für diese schwersten veralteten Fälle müssen wir uns ganz auf den Standpunkt Kocher's stellen, wie das für diese Ausnahmefälle auch Hofmeister und Nasse auf dem Chirurgencongress 1897 gethan haben. Wenn es auch manchem conservativ denkenden Chirurgen unannehmbar und durch nichts zu rechtfertigen erscheint, ein an sich gesundes Gelenk wegen einer innerhalb desselben gelegenen, nur in ihrer Gestalt veränderten Knochenpartie auszuschalten, so bleibt doch die Resection der einzige Eingriff, der in diesen schwersten Fällen von Coxa vara dauernde Heilung bringt.

Fassen wir unsere Bemerkungen über die therapeutischen Maassnahmen bei Coxa vara kurz zusammen, so ergeben sich folgende Schlüsse:

Im floriden Stadium ist neben antirachitischer Behandlung und kräftiger Ernährung Ruhe und Enthaltung von allen Anstrengungen zu verordnen. Massage und Extension fördern ebenfalls die Heilung.

Bei schon ausgebildeter Verbiegung ist in leichten und mittelschweren Fällen ebenfalls der Versuch mit Bettruhe und Extension zu machen, um durch Entspannung der Muskeln und Bänder die Beschwerden zu mildern. Bleibt der Erfolg aus, so kann, wenn die Verhältnisse des Schenkelhalses günstig liegen, operativ vorgegangen werden, und zwar möchten wir die lineäre Osteotomie des Schenkelhalses vorschlagen; das Bein wäre mit Extension in geringer Abduction und Einwärtsdrehung festzustellen, um bei einem eventuellen Misserfolg eine verhälnissmässig gute Stellung der Extremität zu erhalten.

Für die schweren Fälle, wo hochgradige Deformität des Collum besteht und daher eine Osteotomie ohne Gelenkverletzung nicht angängig ist, erscheint die Hüftgelenksresection angezeigt; betreffs der Nachbehandlung wäre es — bei einseitiger Erkrankung — geboten, den Schaft in Abductionsstellung in das Gelenk zu implantiren, um durch Beckensenkung die Verkürzung zu heben.

Literatur.

Bauer, Om coxa vara. Hygiea 1896. Bd. II. S. 722.

Baur, Ein Beitrag zur Casuistik der Coxa vara. Dissertation. Erlangen 1895.

Borchard, Zur Symptomatologie und Therapie der Coxa vara. Centralbl. f. Chirurgie. 1897. Nr. 25. S. 689.

Brühl, Ueber Coxa vara. Dissertation. Bonn 1895.

Büdinger, Lineare Osteotomie des Schenkelhalses bei statischer Schenkelhalsverkrümmung. Wiener klin. Wochenschr. 1896. Nr. 32. S. 727.

Hofmeister, Coxa vara, eine typische Form der Schenkelhalsverbiegung. Beiträge zur klinischen Chirurgie. 1894. Bd. XII. S. 245.

Derselbe, Zur Aetiologie der Coxa vara. Ebend. 1895. Bd. XIII. S 289.

Derselbe, Ueber Coxa vara auf Grund von Röntgen-Aufnahmen. Deutscher Chirurgen-Congr. 1897.

Keetley, A case of Rachitis adolescentium. Ill. med. News. London 1888. Vol. I. No. 7.

Kirmisson, L'affaissement du col du fémur sous l'influence du rachitisme. Revue d'orthopédie. 1894. No. 5.

Kocher, Ueber Coxa vara, eine Berufskrankheit der Wachsthumsperiode. Deutsche Zeitschr. f. Chirurgie. 1894. Bd. XXXVIII. S. 521.

Derselbe, Zur Coxa vara. Ebend. Bd. XL. S. 411 und Bd. XLII. S. 505.

Kraske, Ueber die operative Behandlung der statischen Schenkelhalsverbiegung. Centalbl. f. Chirurgie. 1896. Nr. 6. S. 121.

Lauenstein, Bemerkungen zu dem Neigungswinkel des Schenkelhalses. Archiv f. klin. Chirurgie. 1890. Bd. XL. S. 244.

Leusser, Ueber Coxa vara. Münch. med. Wochenschr. 1895. Nr. 30. S. 694.

E. Müller, Ueber die Verbiegung des Schenkelhalses im Wachsthumsalter. Beiträge z. klin. Chirurgie. 1889. Bd. IV. S. 137.

G. Müller, Drei Fälle von Coxa vara. Dissertation. Kiel 1895.
Nasse, Discussion über Hofmeister: Ueber Coxa vara u. s. w. Deutsch. Chirurg.-Congress 1897.
Ogston, Coxa vara. Practitioner. 1896, April.
Rotter, Ein Fall von doppelseitiger rachitischer Verbiegung des Schenkelhalses. Münch. med. Wochenschr. 1890. Nr. 32. S. 547.
Schultz, Zur Casuistik der Verbiegungen des Schenkelhalses. Zeitschr. f. orthopädische Chirurgie. 1891. Bd. I. S. 55.
Strubel, Ein Beitrag zur Casuistik der rachitischen Schenkelhalsverkrümmungen. Dissertation. Heidelberg 1893.
Whitman, Observations on bending of the neck of the femur in adolescence. New-York med. journ. 1894, 23. Juni.
Zehnder, Ueber Schenkelhalsverbiegung. Centralbl. f. Chirurgie. 1897. Nr. 9. S. 241.

XXIII.

Ueber doppelseitiges Caput obstipum.

Von
Prof. Hildebrand.

Köster[1]) schrieb in seinem Aufsatz über Caput obstipum: „Ein anderer Umstand scheint jedoch den Chirurgen noch nicht aufgefallen zu sein, dass nämlich mehrfach constatirt ist, dass Hämatome und Anschwellung der Kopfnicker nach abnormem Geburtsverlauf auf beiden Seiten vorhanden waren, während doch schon das Wort Schiefhals sagt, dass die Verkürzung des Muskels wahrscheinlich immer einseitig vorkommt. — Ich habe nicht eine einzige Beobachtung von Verkürzung beider Kopfnicker ausfindig machen können.“ Petersen[2]), Pincus[3]), Kader[4]) machen die Angabe, dass das doppelseitige Caput obstipum vorkäme, dass es aber sehr selten sei. Wenn man als integrirenden Bestandtheil des Krankheitsbildes die Verkürzung des Muskels und die abnorme Haltung des Kopfes ansieht, so hatte Köster Recht. Es existirte, meines Wissens, damals noch kein solcher Fall in der Literatur. Die nachfolgende Beobachtung ist die erste von einem doppelseitigen Schiefhals. Lässt man aber, wie jene anderen Autoren, dieses Symptom als wichtiges fallen, denkt man nur an gewisse geschwulstartige Bildungen im M. sternocleidomastoideus, die freilich häufig schliesslich jene Stellungsabnormität zur Folge haben, so existiren, wie dies ja Köster auch sagte, schon vereinzelte Beobachtungen.

Meine Beobachtung ist folgende:

Im Sommer 1896 wurde in der geburtshülflichen Klinik der Charité ein Kind in 1. Steisslage geboren. Die Geburt verlief glatt, ohne er-

1) Deutsche med. Wochenschr. 1895. Nr. 8.
2) Langenbeck's Archiv. Bd. XXX.
3) Zeitschr. f. Geburtshülfe u. Gynäkologie. Bd. XXXI. Heft 2.
4) Bruns' Beiträge. Bd. XVII u. XVIII.

hebliche Schwierigkeiten. Extraction wurde nicht gemacht, nur der Kopf durch Expression herausbefördert. Das Kind war bei der Geburt nicht asphyktisch. Es war klein, zeigte aber keine Abnormitäten. Circa 4 Wochen später fiel der Umgebung auf, dass das Kind den Kopf abnorm hielt, der Kopf war nach hinten gebeugt und in dieser Stellung mehr oder weniger fixirt. Beiderseits fühlte man, etwa in der Mitte des Sternocleidomastoideus, harte, knollige Tumoren von der Grösse einer Zwetsche, die mit der Haut nicht verwachsen waren. Vom Sternocleidomastoideus liessen sie sich nicht trennen, sie gehörten dem Muskel, und zwar beiderseits beiden Portionen an. 1 Woche später wurden die Geschwülste in der chirurgischen Klinik exstirpirt. Sobald Haut, Subcutangewebe und Fascie durchtrennt waren, sah man die Tumoren, die mitten im Muskel von Muskelfasern umgeben sassen. Muskelfasern gingen direct in dieselben hinein. Sie liessen sich entfernen ohne vollständige Continuitätstrennung. Die Wunden heilten nicht per primam. Die Verbände machten viel Schwierigkeiten. 4 Wochen nach der Operation starb das Kind an Atrophie und Bronchopneumonie.

Die Section zeigte, dass die beiden Muskeln an der Stelle der Geschwülste eine wesentliche Verminderung der Muskelfasern erfahren hatten; Muskelfasern waren aber deutlich vorhanden und nicht durch fibröses Gewebe ersetzt. Die Muskeln machten den Eindruck der Functionsfähigkeit. Makroskopisch wurde an den exstirpirten Stücken folgender Befund erhoben. Die Geschwülste sind grauweiss, äusserst derb und fest und erscheinen sehr festgefügt. Der Durchschnitt zeigt an den verschiedensten Stellen denselben Befund. Von Muskelfasern sieht man nur am äusseren Umfang etwas. An keiner Stelle ist auch nur eine Spur von Blutfärbung älteren Datums wahrzunehmen.

Die mikroskopische Untersuchung ergiebt Folgendes: Nur an den Rändern der die ganze Geschwulst durchsetzenden Schnitte ist das Muskelgewebe stellenweise intact. In dem Gebiet der Geschwulst selbst liegen zwar an manchen Stellen Muskelfasern, sie sind aber meist mehr oder weniger auseinander gedrängt durch Bindegewebe von sehr verschiedener Entwicklung. An einer Stelle besteht es aus einem lockeren, weichen, ziemlich homogenen Gewebe ohne besondere Fügung, in dem runde Kerne, Spindelzellen mit länglichen Kernen und junge Gefässe verstreut sind, gelegentlich an myxomatöses Gewebe erinnernd, an anderen Stellen wird es aus Rund- und Spindelzellen gebildet, an dritten schliesslich von derben Bindegewebsfasern. Je mehr das Bindegewebe entwickelt ist, je derber es ist, um so dünner und schmächtiger sind die einzelnen eingestreuten Muskelfasern. Es macht den Eindruck, als ob die Muskelfasern in der Umklammerung des Bindegewebes erdrückt würden. An anderen Stellen sieht man grosse Flächen von sehr ausgebildeten, langen Zügen welligen, gleichgerichteten derben Bindegewebes, gar keine Muskelfasern dazwischen. Die Continuität der Muskelfasern ist häufig unterbrochen. Oft enden sie mit dick angeschwollenen Kolben, die homogen ohne Quer- oder Längsstreifung durch Farbstoffe dunkler gefärbt sind. In diesen kolbigen Enden finden sich oft viele Kerne, nicht selten reihenförmig angeordnet. Diese homogenen kolbigen Enden gehen in quergestreifte Muskelfasern über. Vielfach findet man längsgestreifte Muskelfasern, nicht selten

fehlt die Querstreifung ganz. Oft liegen quergestreifte dicht neben längsgestreiften. Ab und zu endigen die Muskelfasern gespalten, und diese gespaltenen Muskelfasern zeigen noch Querstreifung. An manchen Muskelfasern fehlt die Muskelsubstanz, nur das Sarkolemm blieb übrig, der Inhalt degenerirte, verschwand. Manchmal hat man den Eindruck, als ob aus diesen Sarkolemmschläuchen direct das Bindegewebe hervorgehe. Nur an einzelnen Stellen sieht man einen feinkörnigen Zerfall der Muskelfasern. Ab und zu stösst man auf Complexe von ziemlich langen, dicken Spindelzellen, die an Muskelfasern erinnern und als junge Muskelfasern angesprochen werden können. Die Gefässe sind zahlreich, zartwandig, capillär, öfters von reichlichen Zell(Spindel- und Rund-)-ansammlungen umgeben. Einzelne Arterien sind obliterirt. Von Blutpigment sieht man nichts, nur an einigen Randstellen rothe Blutkörperchen, die wohl von der Operation herrühren, da sie sich vollständig so verhalten, wie die in den Blutgefässen, also wie die frischen.

Der pathologisch-anatomische Befund deckt sich also im Wesentlichen mit dem von Köster bei einem einseitigen Caput obstipum eines gleichaltrigen Kindes erhobenen. Es ist eine Myositis interstitialis, die in mancher Beziehung sehr an die Befunde bei ischämischer Muskelcontractur erinnert, wie sie von Leser[1]) und Richard Volkmann[2]) beschrieben wurden. Zweifellos ergiebt dieser Befund, dass der Process stellenweise noch florid ist, stellenweise aber abgelaufen ist. Hält man nun Köster's und meine Befunde bei so jugendlichen Kindern mit denen Kader's, die bei viel älteren Kindern erhoben wurden, zusammen, so fällt wiederum eine ganz erhebliche Uebereinstimmung auf. Die interstitielle Myositis ist also schon bald nach der Geburt in voller Wirksamkeit und wirkt, wie es scheint, in gleicher Weise lange Zeit fort.

Klinisch interessant ist in diesem Fall die Art der abnormen Haltung des Kopfes, die Rückwärtsneigung desselben. Da der M. sternocleidomastoideus vom Proc. mastoideus und der Nackenlinie hinter dem letzteren am Schädel entspringt, und diese Ursprungslinie des Muskels der Hauptsache nach etwas nach hinten vom Gelenk zwischen Atlas und Hinterhauptsbein liegt, so ist dieses Symptom ohne weiteres klar. Es wird natürlich am ausgesprochensten sein, wenn der hintere Theil des Muskels hauptsächlich in die Contractur hineinbezogen ist.

Wie ist nun die Entstehung dieses Falles zu erklären? Ist die Geschwulst angeboren oder bei dem Geburtsact erworben? Ist der letztere allein daran Schuld? Die Geburtshelfer nehmen ja meist die rein traumatische Entstehung bei einseitigem Schiefhals an,

1) Volkmann's Sammlung klin. Beiträge. 1884. Nr. 249.

2) Centralblatt f. Chirurgie. 1881. Nr. 51.

indem sie Einrisse im Muskel und consecutive Blutergüsse als die Ursache ansehen. Und zwar glauben sie nach Küstner's Vorgang und auf Grund seiner Experimente, dass durch extreme Torsion, namentlich des nachfolgenden Kopfes, die Verletzung des einen Kopfnickers zu Stande käme. Dass Verletzungen des M. sternocleidomastoideus bei der Geburt vorkommen, ist Thatsache; eine Anzahl Sectionsprotokolle beweisen dies mit absoluter Sicherheit. Die Küstner'sche Erklärung für diese Einrisse leuchtet mir ein. Dass auch Verletzungen beider Mm. sternocleidomastoidei zu Stande kommen, dafür sind 6 Fälle, die ich in der Literatur auffinden konnte, der Beweis. Es sind solche Fälle von Skrzeczka, Fasbender, Ruge, v. Sassen, Spencer beobachtet.

Skrzeczka. Kind, wie geboren fraglich; von S. wird Selbsthülfe angenommen; Extraction am geborenen Kopf.

Unter der Haut nirgends eine Blutaustretung. Die innere Partie des linken Kopfnickers wurde Anfangs fast für eine gefüllte Vene gehalten. Nach Freilegung des Muskels zeigt sich unter der Muskelscheide die innere Portion desselben mit einer dünnen Schicht etwas schmierigen, dunklen Blutes bedeckt. Nur die Ansätze am Brustbein und Proc. mast. waren normal beschaffen, und gegen dieselben hin verlor sich die Blutschicht ganz allmählich ohne scharfe Grenze. Die äussere Portion des Muskels war frei. Ganz ähnliche Blutergüsse fanden sich am rechten Kopfnicker gleichfalls unter der Scheide desselben, jedoch war hier nur gerade der innere freie Rand der inneren Portion bis gegen die freigebliebenen Ansatzpunkte des Muskels hin und der Clavicularansatz der äusseren Portion von demselben eingenommen. Auch hier sind die Extravasate nirgends scharf begrenzt. Die Muskelfasern selbst waren da, wo sie mit dem Extravasat bedeckt waren, blutig imbibirt. Sonst an keinem Halsmuskel etwas Abnormes, auch nicht ausserhalb der Muskelscheide.

Fasbender. Wendung und Extraction; todt.

Im oberen Theil des rechten Kopfnickers kleine Extravasate, der linke ganz von solchen durchsetzt. Ausserdem Extravasate in den tiefen Halsmuskeln, neben Zerreissung des oberen Theiles der Brustwirbelsäule.

Ruge spricht davon, dass die Risse im M. sternocleidomastoideus oft doppelseitig, oft nur einseitig vorkämen. Ich habe bei ihm nur 2 Fälle ausfindig machen können, die auch v. Sassen in seiner Dissertation aufführt.

v. Sassen. 1. T. K., grosses Kind, Journ.-Nr. 3537, mit Wendung und Extraction geboren. Bluterguss in beide Mm. sternocleidomastoidei in ihrer ganzen Ausdehnung. Fractur der rechten Clavicula und des rechten Humerus.

2. S. L., Journ.-Nr. 4400. Wendung, Extraction. Fractur des 2. Brustwirbels, Bluterguss in die mittelste Insertion des M. pectoralis maj. dextr., den oberen Theil des M. sternocleidomastoideus dexter und den ganzen sinister.

v. Sassen führt noch einen 3. Fall an, indem nach Wendung und Extraction beide Mm. sternocleidomastoidei verletzt gewesen waren, in dem

in der Tabelle aufgeführten Protokoll heisst es aber blos: Trennung zwischen Squama occipitis und Pars basilaris, Haematoma cerebri sinistra. Blutaustretungen in M. pectoralis maj. dextr., Pars sternalis Mm. sternocleidomastoidei, M. deltoides, Fractura humeri.

Spencer. 1. Steisslage, Extraction: Haematom in beiden Muskeln.

2. Kopflage: Zange, dann Wendung. Haematom in beiden Mm. sternocleidomastoidei. Blut durchsetzt das Gewebe.

Auch für diese Fälle von doppelseitigen Muskelrissen ist die Küstner'sche Erklärung recht annehmbar. Küstner sagt darüber: „Werden behufs Lösung der Arme sehr energische Drehungen der Schultern vorgenommen, und befindet sich dabei der Kopf schon mit seinem Längsdurchmesser im geraden Durchmesser unbeweglich, so kann man unter Umständen bei diesen Manipulationen beide Sternocleidomastoidei verletzen."

Man beobachtet ferner bei einer Anzahl von Kindern in den ersten Wochen nach der Geburt eine bohnen- bis wallnussgrosse, harte Geschwulst im Sternocleidomastoideus, die meist mit Schiefstellung des Kopfes einhergeht. Solche Kinder sind meist in Steisslage, nicht selten aber auch in Kopflage, meist aber mit Kunsthülfe geboren. Die Schiefhaltung kann eine dauernde werden, sie kann aber auch wieder verschwinden, ebenso wie auch die Geschwulst im Muskel verschwinden kann, ohne eine Spur zu hinterlassen, soweit man das am Lebenden constatiren kann. Wie verhalten sich nun diese Geschwülste im Sternocleidomastoideus zu den Einrissen im Muskel. Sind sichere Beweise dafür vorhanden, dass aus sicher constatirten Einrissen im Muskel thatsächlich solche Geschwülste und Caput obstipum entstanden sind, ohne Hinzutreten einer anderen Ursache? Jene Fälle, in denen nach Monaten sowohl Geschwulst und Schiefhals verschwunden waren, sprechen für die Annahme, dass es sich thatsächlich um einen oder mehrere Risse im Muskel mit Bluterguss gehandelt hat. Die Risse heilten, das Blut wurde resorbirt, und die Geschwülste verschwanden spurlos, wie es gewöhnlich bei Muskelrissen der Fall ist. Ich habe selbst einen solchen Fall beobachtet. Ein 14tägiges, in Schädellage, aber mit Kunsthülfe geborenes Kind wurde mir gebracht mit einer harten, kleinwallnussgrossen Geschwulst im linken Sternocleidomastoideus und Caput obstipum. Die Mutter entzog das Kind der geplanten Behandlung. Als ich das Kind ein Jahr später wieder sah, war sowohl die Geschwulst verschwunden, als auch das Caput obstipum, so sehr verschwunden, dass ich die Mutter fragte, ob es denn auch wirklich das betreffende Kind wäre. Das Kind war überhaupt nicht behandelt worden. Dass eine Verletzung im Muskel eine Contractur des Muskels während der Zeit der Repa-

ration macht, ist sehr verständlich; man muss aber Petersen durchaus recht geben, dass eine dauernde Contractur doch nicht der gewöhnliche Ausgang eines Muskelrisses ist.

Solche harte Geschwülste sind auch in beiden Mm. sternocleidomastoidei beobachtet.

Bohn, 14tägiger Knabe, links stark daumendicke, wurstähnliche, knorpelartige Geschwulst, welche, die Haut emporwölbend, vom Proc. mastoid. aus schräg nach vorn und innen herabzog, nach unten sich verschmälerte und in 2 Schenkel spaltete, kurz, der sehr verdickte und verhärtete M. sternocleidomast. sin. In geringerem Grade war auch der rechte Kopfnicker auf gleiche Weise verändert, bildete jedoch einen mehr platten, derben Strang. Anschwellung beiderseits nur auf den Sternalschenkel beschränkt, Clavicularkopf freigeblieben. Knorplig-elastische Consistenz, Haut darunter unverändert. Kind hielt den Kopf gerade. Weder bei Manipulationen, noch bei leichten Drehungen Schmerzen. Am 14. Lebenstage entdeckt. Mutter Beckenphlegmone. Kind 2 Wochen zu früh. Steisslage. Extraction am Rumpf, Hebeamme. Keine Lues.

Hirschsprung. Steisslage. Entwicklung des Kopfes etwas schwierig, wird geholt. 3 Wochen alt, beiderseits am Hals, mehr jedoch rechts (hier Grösse einer Lambertsnuss), kleine Geschwulst im Muskel da, wo beide Portionen sich vereinigen.

Knorplige Consistenz, nicht empfindlich, Bewegung des Halses nicht gehindert, normale, verschiebliche Haut. Nach 4 Monaten ohne Behandlung beide verschwunden.

Quisling. Beckenendlage. Extraction? In den ersten Wochen beobachtet beiderseits harte, knorplige Geschwulst, mehrere Monate Dauer, dann von selbst weggeblieben, aufgefasst als Induration des Sternocleidomastoideus, Myositis.

Der Zufall fügte es, dass ich vor circa 10 Wochen noch einen Fall beobachtete. Es handelt sich um ein circa 3 Wochen altes Kind, das ebenfalls in der geburtshülflichen Klinik der Charité zur Welt kam. Es war eine vollkommene Knielage. In Chloroformnarkose wurde der rechte Fuss heruntergeholt, eine zweite unvollkommene Fusslage hergestellt und das Kind extrahirt, was bei der Grösse des Kindes schwierig war. Beide Arme wurden gelöst, Kopf durch Veit'schen Handgriff und gleichzeitigen Druck auf den Uterus entfernt, Kind mässig asphyktisch. — Als ich das Kind untersuchte, hatte es noch die Spuren einer Fractur am Schulterkopf, ausserdem zeigten beide Sternocleidomastoidei, namentlich aber der linke, je eine circa bohnengrosse, derbe Geschwulst, die etwa in der Mitte des Muskels etwas weiter sternalwärts in beiden Portionen sassen und sehr deutlich zu fühlen waren. Eine Schiefhaltung des Kopfes war nicht zu bemerken. Leider hat sich dieser Fall der weiteren Beobachtung bis jetzt entzogen.

Es ist keine Frage, dass für diese Fälle jene Erklärung mit Hülfe des Geburtstraumas allein etwas Bestechendes hat. Denn in diesen 4 Fällen ist thatsächlich erhebliche Kunsthülfe angewendet worden. Es waren alle 4 Fälle Beckenendlagen, bei denen Extraction gemacht wurde und meist unter erschwerenden Umständen, ganz wie jene secirten 7 Fälle mit Einrissen des Sternocleidomastoideus. Interessant ist dabei ferner, dass von diesen 4 Fällen zwei längere Zeit beobachtet wurden, und dass über sie berichtet wird, dass mehrere Monate später die Geschwülste vollständig verschwunden waren, ohne dass ein Schiefhals eingetreten war. Auch aus diesen Beobachtungen geht hervor, dass es neben den Fällen, wo aus einer solchen derben, harten Geschwulst im Sternocleidomastoideus eine Retraction, eine Verkürzung des Muskels mit consecutivem Schiefhals hervorgeht, auch solche giebt, wo die ebenso grosse Geschwulst verschwindet, ohne jegliche klinisch wahrnehmbare Spuren zu hinterlassen. — Liegt beiden Erscheinungen derselbe Process zu Grunde? Ist unser 1. Fall als rein traumatisch etwa als das Resultat eines doppelseitigen Hämatoms aufzufassen?

Ich glaube, darauf mit Nein antworten zu müssen. Eine erhebliche doppelseitige Verletzung ist hier sehr unwahrscheinlich, selbst wenn man mit Mikulicz als begünstigendes Moment annehmen wollte, wozu in unserem Fall gar keine Berechtigung ist, dass die beiden Muskeln wegen Athemnoth des Kindes sich im Contractionszustande befunden hätten und deshalb leichter zerreissbar waren. Hier hat keine Extraction stattgefunden, keine energische extreme Drehung der Schultern nach beiden Seiten hin, bei feststehendem Kopf. Für jene vorhin erwähnten, bei Sectionen constatirten doppelseitigen Muskelrisse mag, wie gesagt, diese Erklärung gelten, weil bei diesen wirklich erhebliche Gewalt angewendet wurde, ebenso wie auch bei jenen anderen 4 Fällen von doppelseitigen Geschwülsten im Muskel, insofern auch bei diesen die Extraction gemacht wurde. Eine geringe Verletzung des Muskels aber kann doch für sich allein keine solche erhebliche Erscheinung machen. Ferner ist die von Petersen urgirte Thatsache, dass Muskelrisse im Allgemeinen nicht mit Contractur ausheilen, doch eine gültige. Wenn dagegen einzelne Fälle angeführt worden sind, wie z. B. von v. Volkmann, so beweist das nichts, gegenüber der Menge, die ohne Contractur ausgeheilt sind. Uebrigens ist es doch sehr auffallend, dass zweifellos bei schweren, mit Kunsthülfe beendeten Geburten häufig noch eine ganze Reihe von Muskeln namentlich an den Extremitäten verletzt werden, wie dies z. B. aus der einen Tabelle von v. Sassen

hervorgeht, dass meines Wissens aber weder dauernde Contracturen dieser Muskeln danach beobachtet wurden, noch auch solche Geschwülste.

In zwölf von 33 Fällen fanden sich Verletzungen von Muskeln anderer Körpertheile, wie z. B. des Pectoralis major, des Deltoideus, des Sartorius, des Quadriceps femoris.

Aber auch der anatomische Befund stimmt nicht zu einer rein traumatischen Erklärung. Ich bin durchaus Köster's Ansicht, dass es doch sehr auffällig wäre, wenn bei einer erheblichen Verletzung schon nach so kurzer Zeit kein Blutpigment weder makroskopisch, noch mikroskopisch zu finden wäre. Und sollte sich nach einer nicht erheblichen einfachen Rissverletzung in so kurzer Zeit eine so bedeutende derbe Geschwulst bilden, die aus so ausgebildetem, welligem Bindegewebe besteht?

Man könnte mir hier entgegenhalten, dass ja auch in anderen Muskeln nach einfachen Rissen derbe bindegewebige Geschwülste entständen, und könnte dabei an die desmoiden Geschwülste der Bauchdecken denken. Da möchte ich aber doch erwidern, dass selbst, wenn man mit Herzog, Lemcke annimmt, dass diese durch Verletzungen entstehen, was ja nur für vereinzelte Fälle bis zu einem gewissen Grade wahrscheinlich gemacht ist, dass doch immer die Zeit der Entwicklung erheblich viel grösser war, und überdies doch auch die histologische Beschaffenheit eine andere ist. Darauf könnte man freilich antworten, ja beim kleinen Kind da gehen alle Lebensprocesse sehr viel energischer vor sich, da wird viel mehr und rascher producirt. Ist das aber richtig? Bei sonstigen Verletzungen der kleinen Kinder wird durchaus nicht relativ mehr Gewebe producirt als beim Erwachsenen. Fracturen heilen ja rascher, aber die Callusmassen sind doch nicht bedeutender? Warum ist denn in diesen Fällen eine solche Masse von derbem Bindegewebe erzeugt, entspricht das etwa der Regeneration für die supponirte Muskelverletzung? Ich kenne sehr wohl jene traumatischen Tumoren, bei denen nach einem heftigen Trauma, gewöhnlich sehr starken Quetschungen, grosse derbe Gewebsmassen, Knochen, Bindegewebe entstehen, die eine Geschwulst im Sinne der Neubildung vortäuschen. Aber das sind doch erstens grosse Seltenheiten, zweitens haben da stets sehr grosse Gewalten eingewirkt und viel Gewebe zerstört. In die Göttinger Klinik kam vor circa 10 Jahren ein erwachsenes Mädchen mit einem grossen Tumor an der Aussenseite des einen Oberschenkels. Das untere Ende des Oberschenkels war erheblich verdickt, namentlich an der Aussenseite; die Geschwulst sass am Knochen fest, war hart, derb.

Man sprach sie für ein Sarkom an und schlug dem Mädchen die Amputation vor. Das Mädchen bat, dass vorher doch ein Probeschnitt in die Geschwulst gemacht würde. Das geschah, und dabei zeigten sich denn so eigenthümliche Verhältnisse, dass man von einer Absetzung des Gliedes absah. Man fand nämlich nichts von eigentlichem Tumorgewebe, die Geschwulst bestand aus bunt durcheinandergewürfeltem Muskel- und Knochengewebe. Zweifellos hatte eine Knochenproduction im Bindegewebe des Muskels stattgefunden. Und diese ganze Masse sass fest auf dem Femur auf, liess sich aber von da mit dem Meissel abtragen. Pat. wurde vollständig geheilt. Als Commentar ergab die Anamnese, dass das Mädchen etwa ½ Jahr vorher von einer Kuh sehr heftig gegen das Bein getreten worden.

Auch die negativen Ergebnisse der Experimente Erbkam's, Fabry's sprechen nicht für eine rein traumatische Entstehung. Es ist doch auffallend, dass weder Nekrotisirung, noch Zerquetschung des Muskels je etwas, auch nur von ferne Aehnelndes erzeugt haben. Merkwürdig ist es dann ferner auch, dass der Process nach 5 Wochen noch nicht abgelaufen ist, sondern noch progressiv ist, wie dies aus dem histologischen Befund hervorgeht. Ja selbst im 4. Monat ist der Process noch progressiv, wie mir ein kürzlich von mir untersuchtes Präparat eines verkürzten und verdickten Sternocleidomastoideus bei Caput obstipum bewies. Andererseits ist es sehr auffallend, dass gerade der Muskel, der bei der Geburt am ehesten einmal verletzt werden kann, von der Krankheit betroffen ist.

Die von Mikulicz ausgesprochene Vermuthung einer Ischämie des Muskels durch Druck zwischen Symphyse und Halswirbelsäule kann unseren doppelseitigen Fall nicht erklären, ebenso wenig wie der von Pincus vermuthete Druck durch Nabelschnurumschlingung. Für letzteres Moment liegt thatsächlich auch gar kein Anhaltepunkt vor, und bei einem solchen Druck, wie ihn Mikulicz supponirt, müsste doch an der äusseren Haut etwas wahrzunehmen sein. Eher könnte ich noch an eine Ischämie denken, die durch zu starke Dehnung des Muskels zu Stande käme, Behinderung des venösen Abflusses und des arteriellen Zuflusses. Ja eventuell auch an Einrisse in die Intima der versorgenden Arterien und nachfolgende Thrombosen. Das histologische Bild der Endresultate ist ja bei beiden Processen sehr ähnlich, aber die ursprünglichen Veränderungen im Muskel sind doch wohl andere. Ein scholliger Zerfall der Muskelfasern, wie er von v. Volkmann und Leser für die ischämische Muskelcontractur beschrieben worden ist, ist nicht vorhanden. Mikulicz und Kader hatten freilich nur alte, schon stark geschrumpfte Fälle zur Unter-

suchung, nie so junge, wie z. B. Köster und ich. Aber auch meine Fälle zeigen nichts davon.

Man kommt also zu dem Schluss, dass es eine rein traumatische Affection nicht sein kann, sondern eine Krankheit, vielleicht durch traumatische Einflüsse gesteigert, resp. ausgelöst oder localisirt.

Für Lues, an die von mehreren Autoren gedacht worden ist, hat sich in unserem Fall ebensowenig wie in irgend einem anderen ein bestimmter Anhaltepunkt ergeben. Ausserdem möchte ich hierzu bemerken, dass ja sicher luetische Muskelerkrankungen zur Bildung derber Muskelschwielen und infolge dessen zu Contracturen führen können, dass das aber durchaus nicht immer der Fall ist; ja sogar am Sternocleidomastoideus recht selten der Fall zu sein scheint. Bramann sah bei keinem von 8 Fällen luetischer Erkrankung des M. sternocleidomastoideus eine Contractur.[1]) Auch ich sah nie eine Contractur danach, selbst wenn schon Ulceration bestand. Vor ½ Jahre wurde mir ein 20jähr. Mädchen zugeführt mit einer etwa hühnereigrossen Geschwulst auf der linken Seite des Halses, der oberen Hälfte des Sternocleidomastoideus entsprechend. Die Geschwulst war mittelfest, die Haut war von verschiedenen speckig belegten Fisteln durchbrochen. Pat. wusste nichts von einer luetischen Erkrankung, war virgo intacta, zeigte keine Spur von Lues. Ich versuchte deshalb die Exstirpation des Tumors. Als ich die Geschwulst blossgelegt hatte, fiel mir das weissgraue, speckige Aussehen auf, es stellte sich ferner heraus, dass der Tumor direct im M. sternocleidomastoideus sass. Damit war die Diagnose Syphilis sicher, wenn es sich auch wohl um eine hereditäre handeln musste. Ich stand von einer Exstirpation ab, gab der Pat. Jodkali. Die Geschwulst ging nun zurück. Ein Caput obstipum hat sich bis jetzt nicht gezeigt, trotzdem die Geschwulst vollständig resorbirt und nichts von dem Tumor mehr zu fühlen ist. Pat. kann den Kopf nach allen Seiten frei bewegen.

Auch den Vergleich mit dem Keloid hat man herangezogen. Gewiss hat man den Eindruck, dass es sich um ähnliche Processe handeln könnte, aber immerhin heisst das doch die Frage nicht lösen, sondern nur mit einer anderen Frage beantworten. Wir wissen ja auch über die Keloidbildung herzlich wenig. Einerseits scheint eine gewisse Gewebsdisposition mancher Menschen zu Grunde zu ziehen, andererseits sind ja sicher auch bacterielle Einflüsse dabei geltend.

Es fehlt uns also eine Erklärung mit den bekannten Factoren

1) Berliner klin. Wochenschr. 1889. Nr. 6.

Ob die neuerdings von Kader für das Caput obstipum musculare aufgestellte Hypothese berechtigt ist, dass sich nämlich Mikroorganismen auf dem Blutweg in kleinen, bei der Geburt veranlassten Muskelwunden angesiedelt und eine Myositis erzeugt haben, das müssen spätere Untersuchungen frisch entstandener Geschwülste erweisen. Nachgewiesen sind diese Mikroorganismen bis jetzt noch in keinem Fall. Man könnte sich dann vorstellen, wie das ja auch schon Pincus gethan hat, dass es zweierlei Fälle gäbe. Die einen bestehen einfach in Einrissen im Muskel und verschwinden wieder wie sonst ein Muskelriss, die anderen bestehen ebenfalls in Einrissen, diese aber werden nachträglich auf dem Blutweg inficirt, so bildet sich jene Myositis, die zu erheblichen Veränderungen im Muskel führt.

Noch ein Wort über die therapeutische Frage.

Da der Schiefhals im weiteren Verlauf zu Asymmetrie des Gesichtes u. s. w., zu Skoliose der Halswirbelsäule führt, so muss es durchaus rationell erscheinen, jene Geschwülste im M. sternocleidomastoideus zu exstirpiren, ehe sie zu jenen Consequenzen geführt haben, also quasi eine Präventivoperation zu machen. Die Exstirpation des Muskels scheint ja nach den Mikulicz'schen Resultaten ohne irgend welche Bedenken, bezw. der Function. Demgegenüber möchte ich zur Erwägung geben, dass eben in einer Anzahl von Fällen aus jenen Geschwülsten gar kein dauernder Schiefhals hervorgeht, dass also in diesen Fällen die Operation mindestens überflüssig wäre. Daraus geht hervor, dass es richtig ist, die Exstirpation erst zu machen, wenn kein wesentlicher Tumor mehr vorhanden, der Schiefhals aber geblieben ist, resp. sich eingestellt hat. Was soll man aber bis dahin thun?

Ich übe jetzt bei ganz jungen Kindern die Massage aus und mache passive Bewegungen. Ueber die Resultate kann ich nichts sagen, da man doch nur wenig frische Fälle in die Hände bekommt.

Druck von J. B. Hirschfeld in Leipzig.

ST